

Часть II

Дерматопластика

Пластическая хирургия -

специальность, посвященная решению сложных проблем заживления ран поверхностных тканей с конечной целью восстановления или воссоздания наилучшей формы и функции части тела с наивысшим эстетическим результатом для улучшения качества жизни человека.

Показания для кожной пластики

- - ожоги
- - отморожения
- - травматические повреждения
- - уродства и аномалии (врожденные и приобретенные)
- - рубцовые деформации и контрактуры
- - длительно незаживающие язвы
- - дефекты кожи после ампутации, оперативного лечения опухолей кожи, Системной Красной Волчанки, и др.

Классификация дерматопластики

I. По времени выполнения

- первичная (первые сутки)
- отсроченная (1-2 недели)
- вторичная ранняя (1-2 месяца после заживления раны)
- вторичная поздняя (6-12 месяцев после заживления раны при наличии сформированного рубца)

Классификация дерматопластики

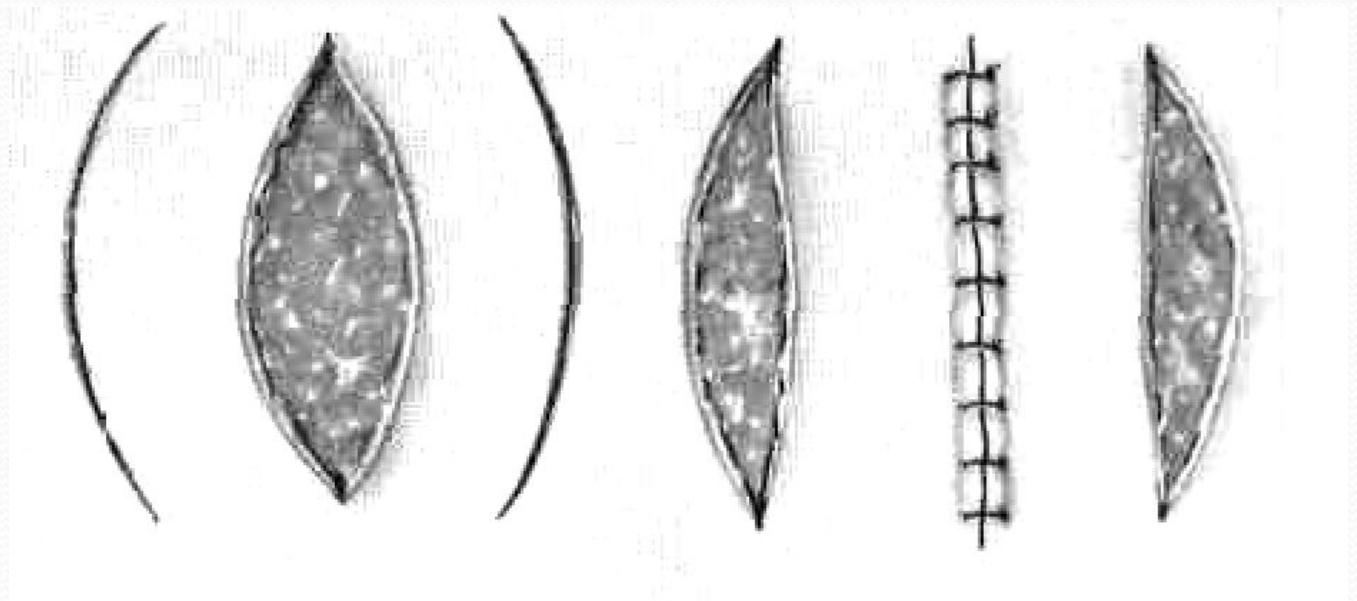
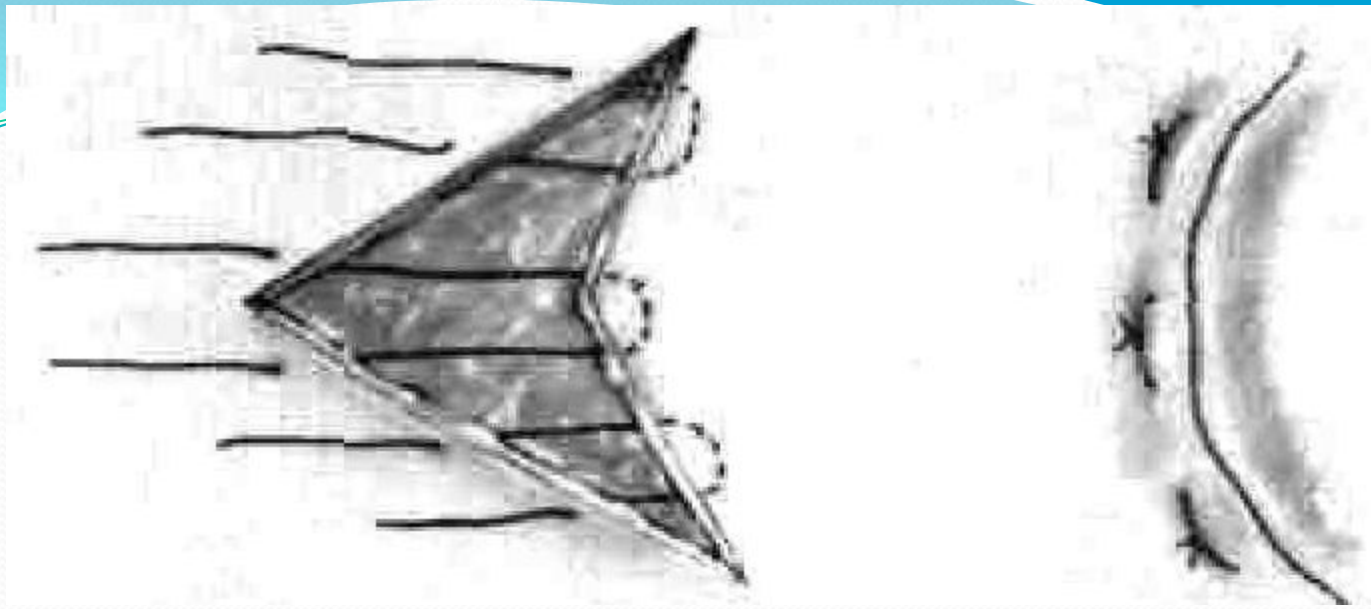
II. По характеру материала

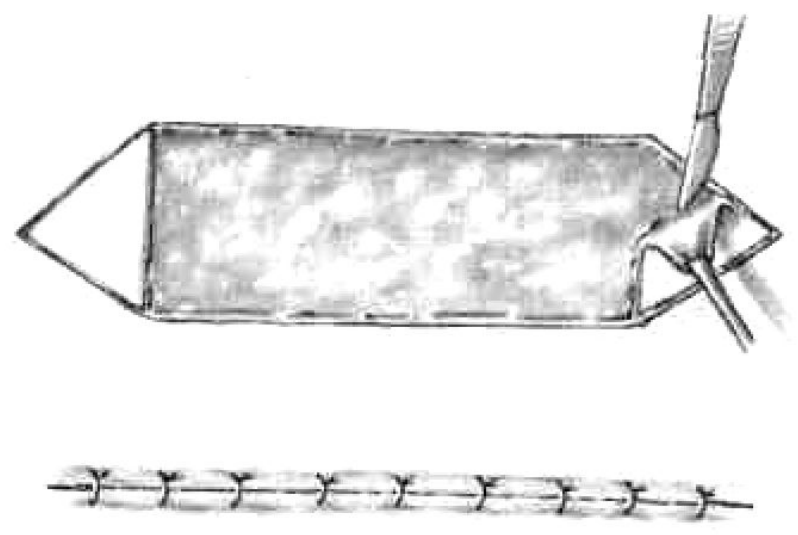
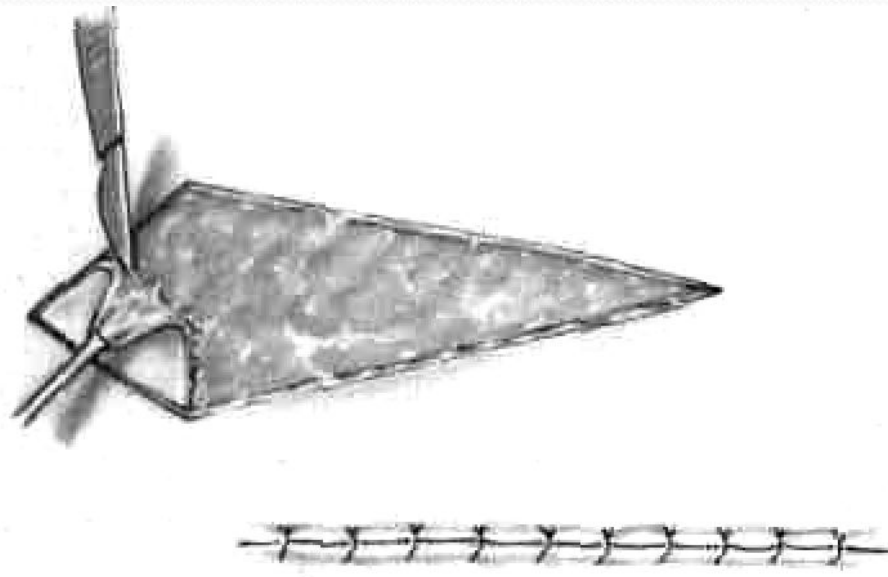
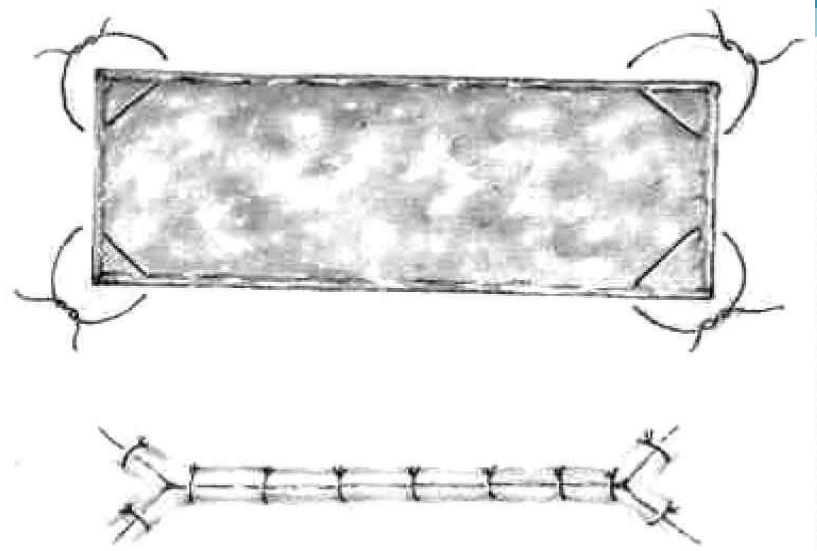
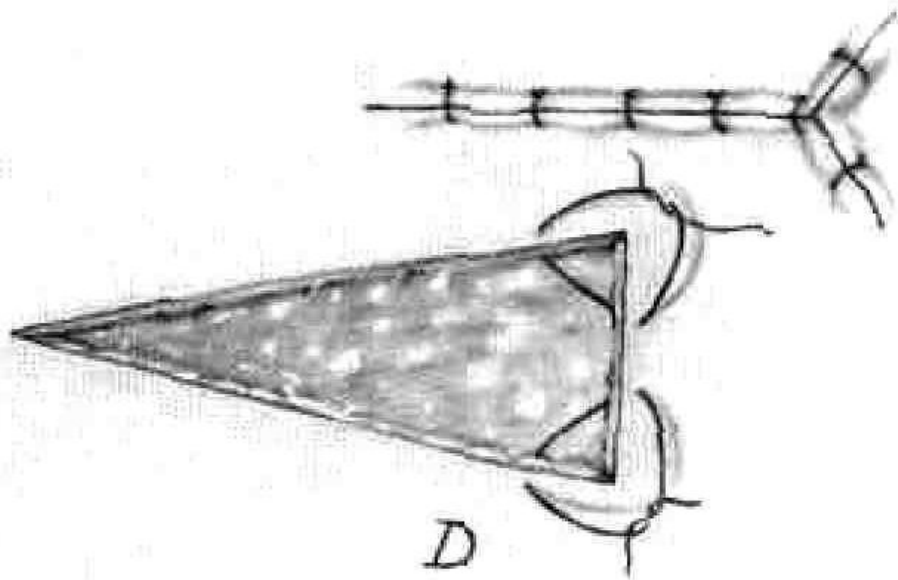
- аутопластика
- изопластика
- аллопластика
- ксенопластика


III. По способу пересадки

- местными тканями
- лоскутами на питающем ножке
- свободная пластика кожи

I. Пластика местными тканями





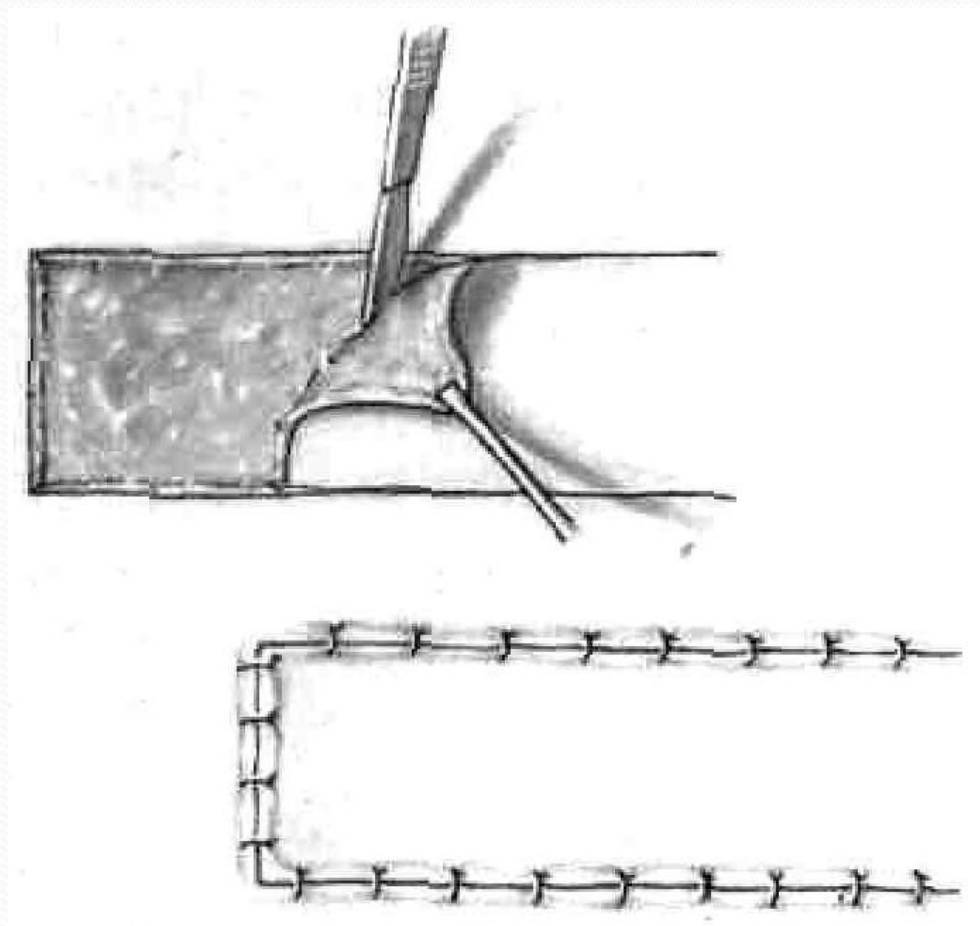


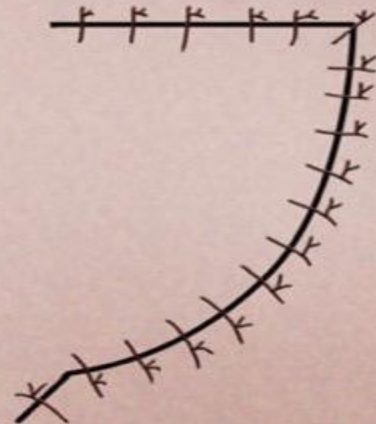
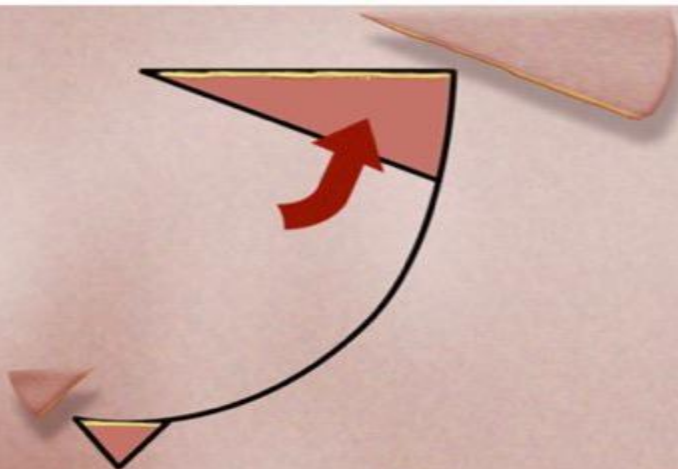
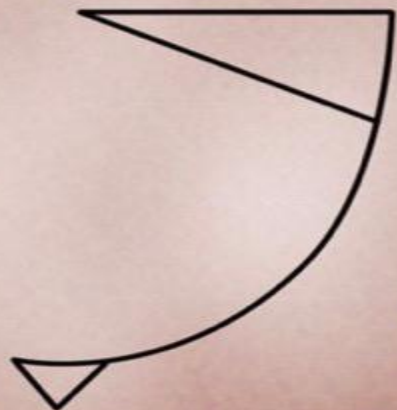
II. Пластика кожным лоскутом на питающем основании

Пластика лоскутом на питающем основании

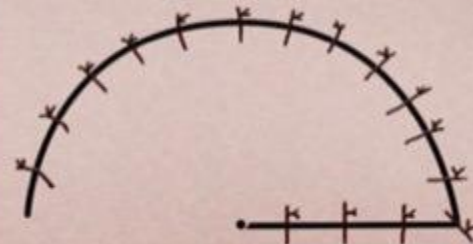
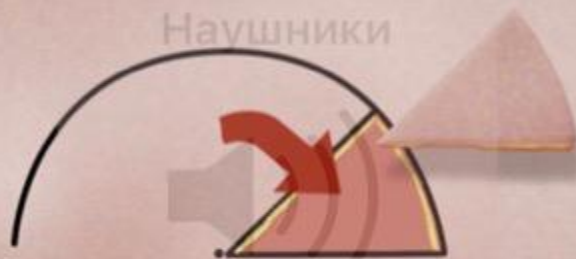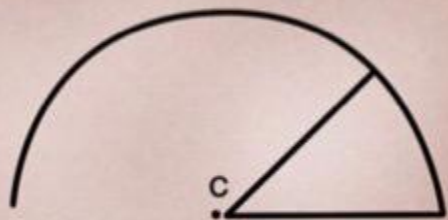
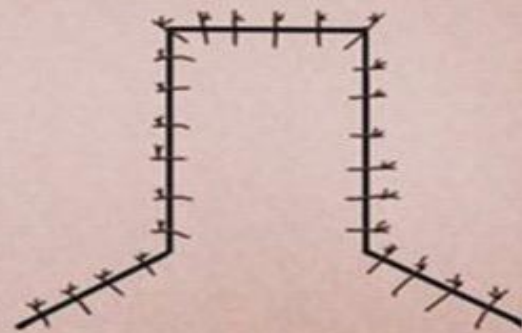
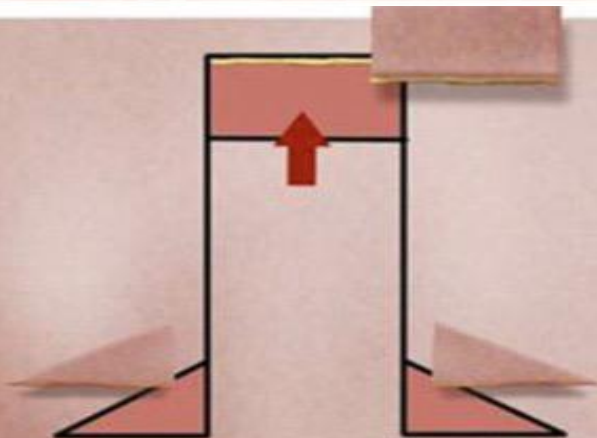
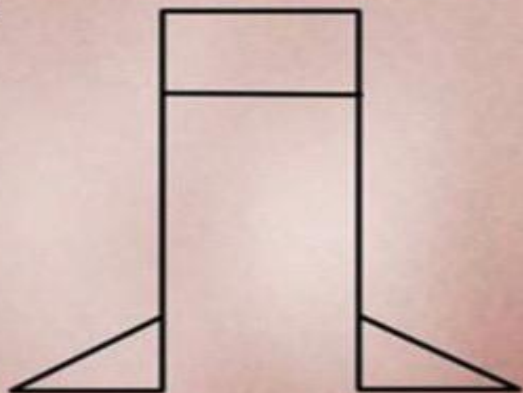
- Пластика по Шимановскому
- Перемещение встречных треугольников по Лимбергу
- Индийский способ
- Итальянский способ
- Мостовидная пластика по Склифософскому
- Стебель Филатова - «шагающий стебель»
- Филатовский стебель в модификации Парина

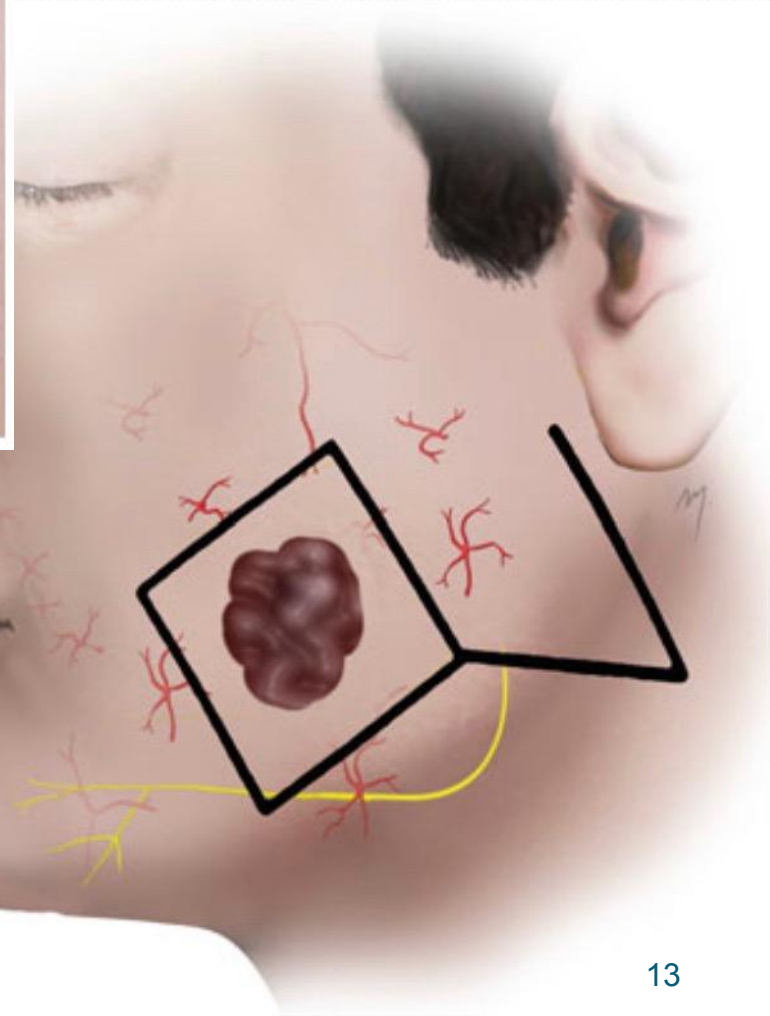
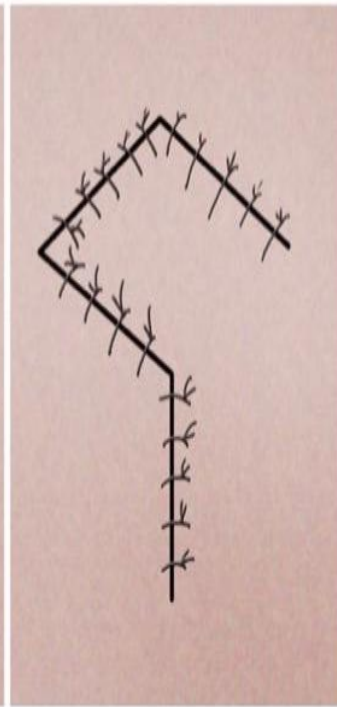
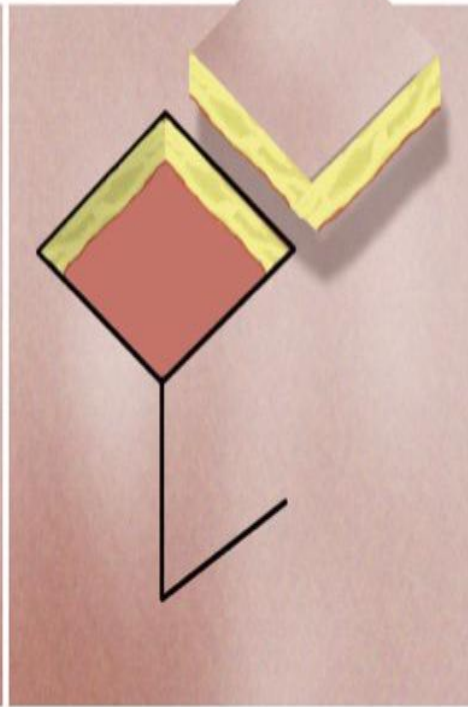
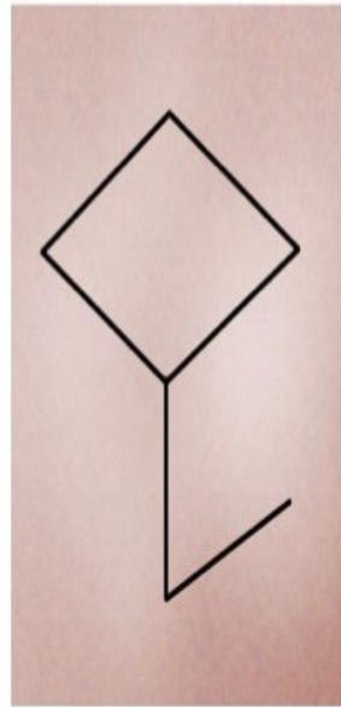
Пластика по Шимановскому

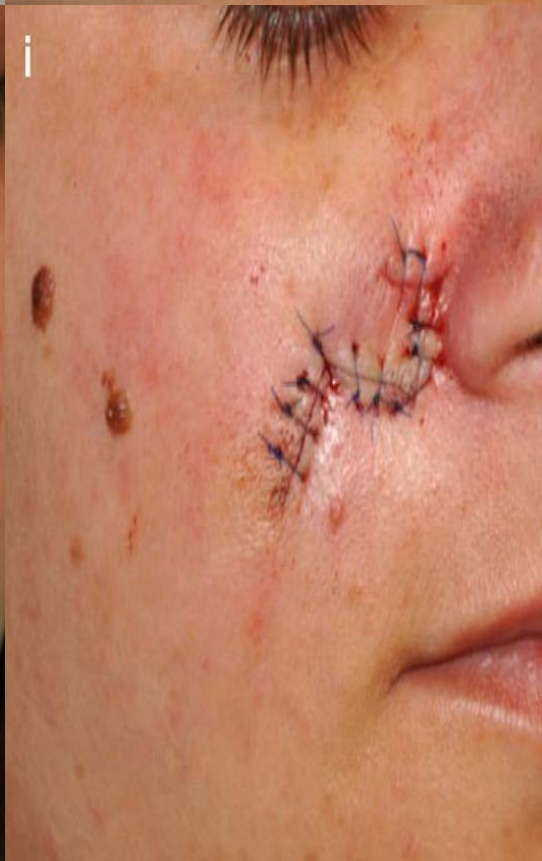
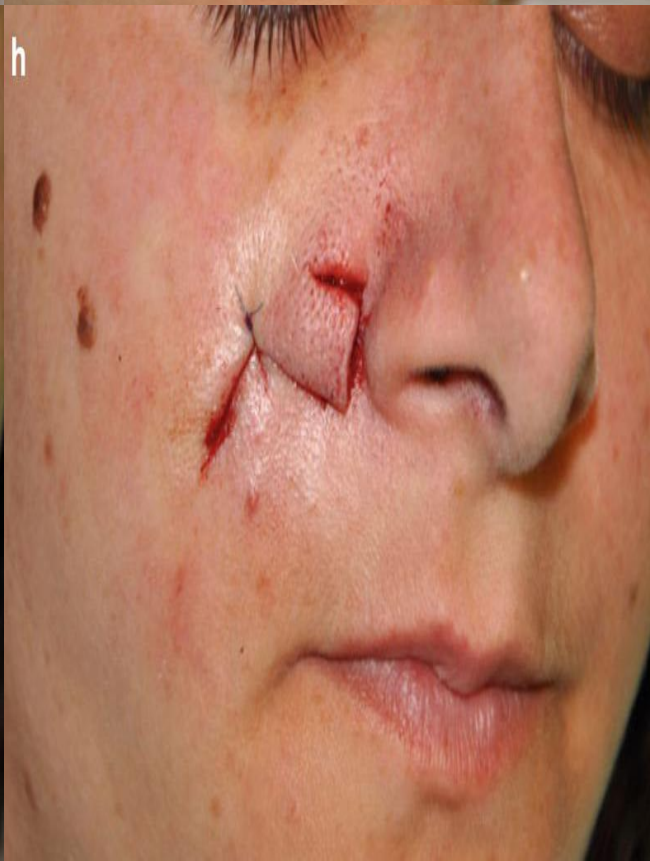
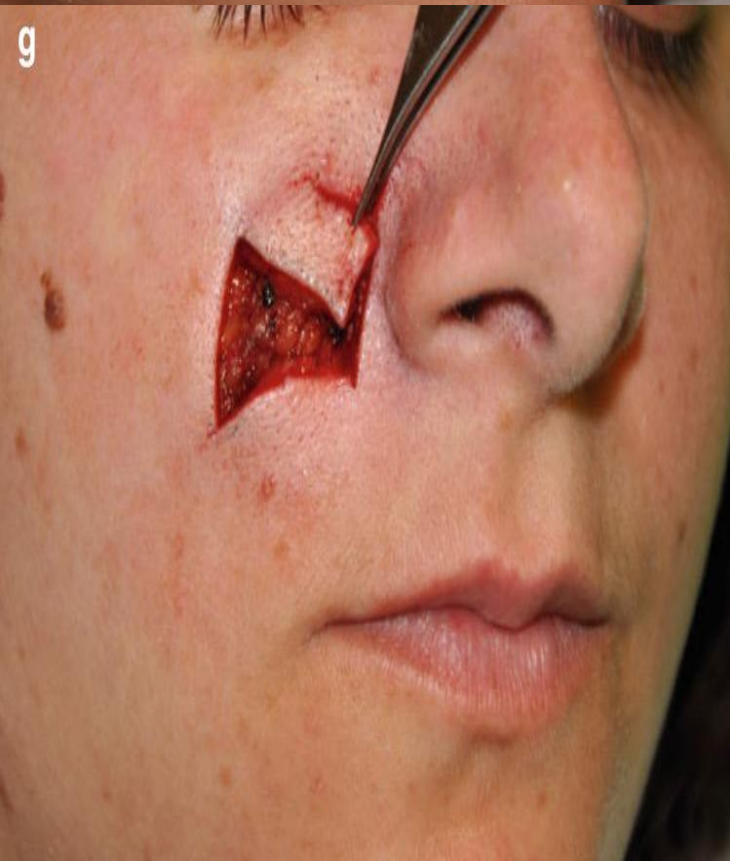
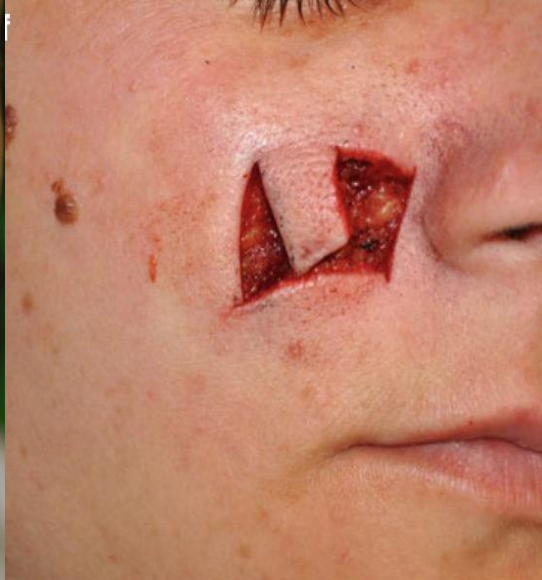
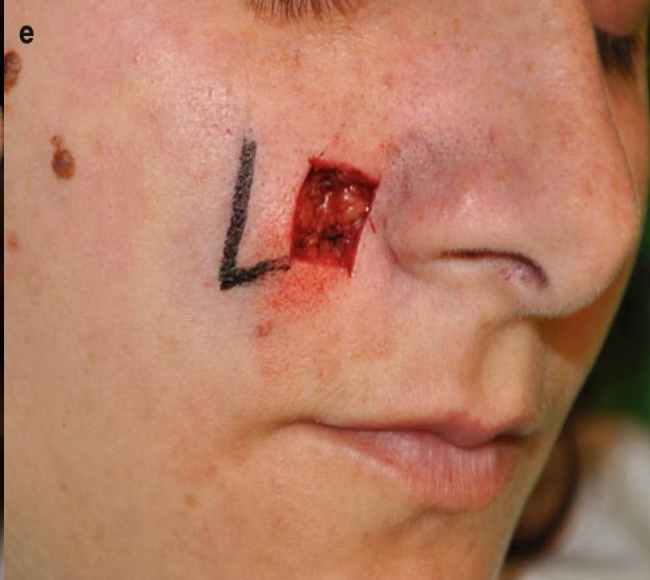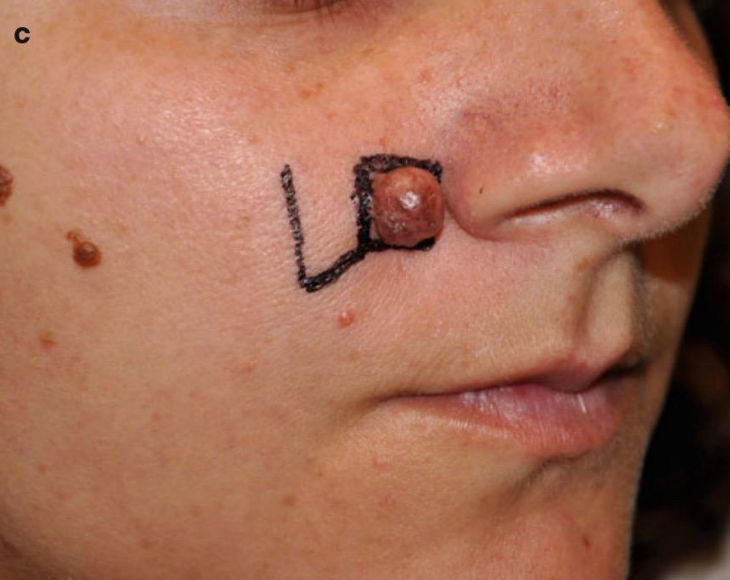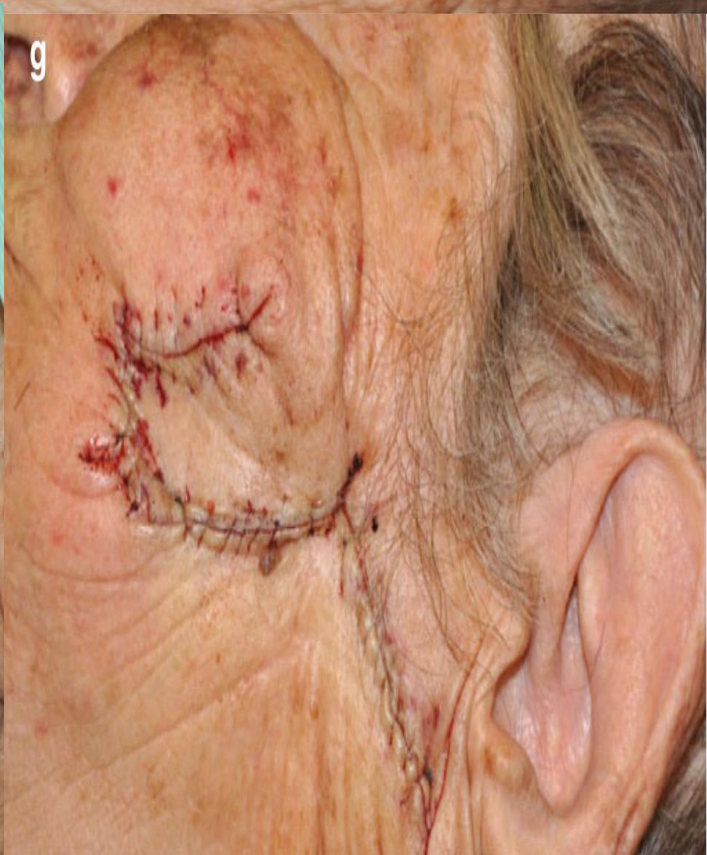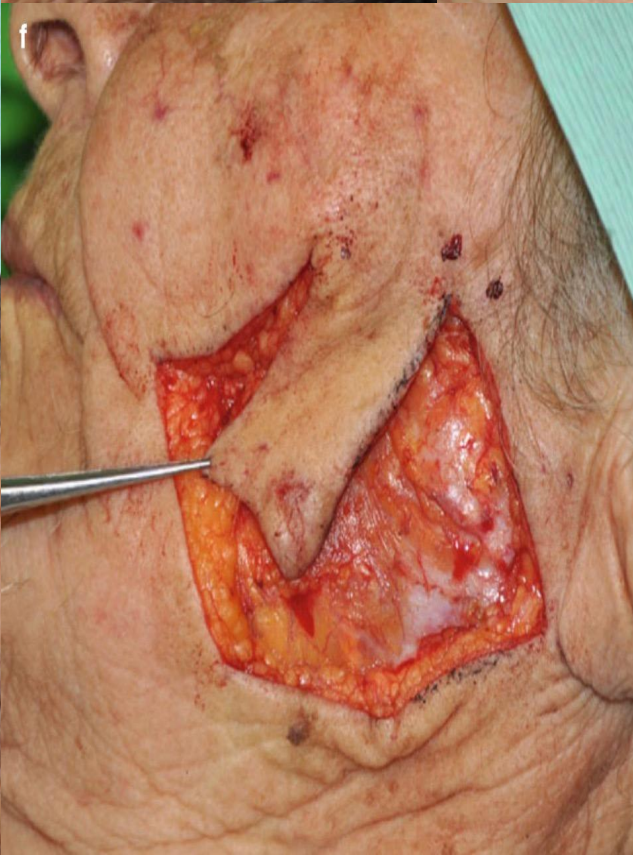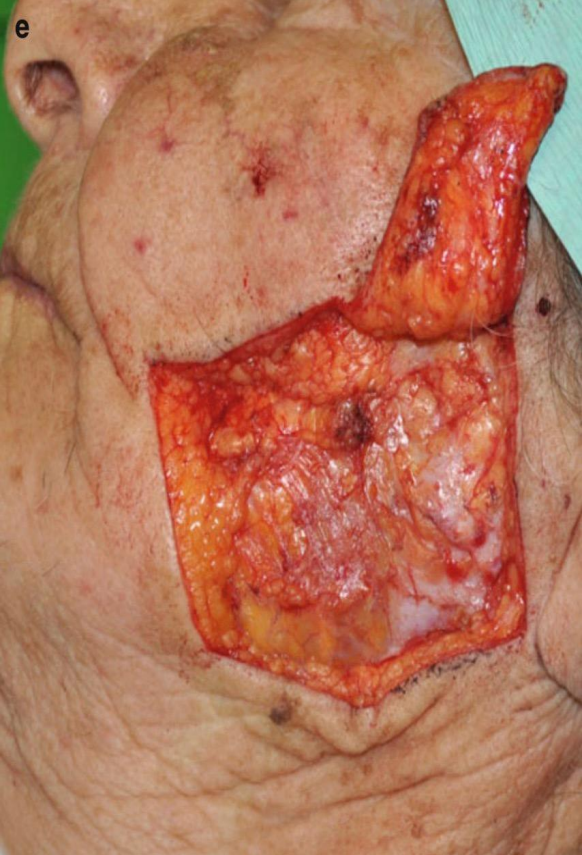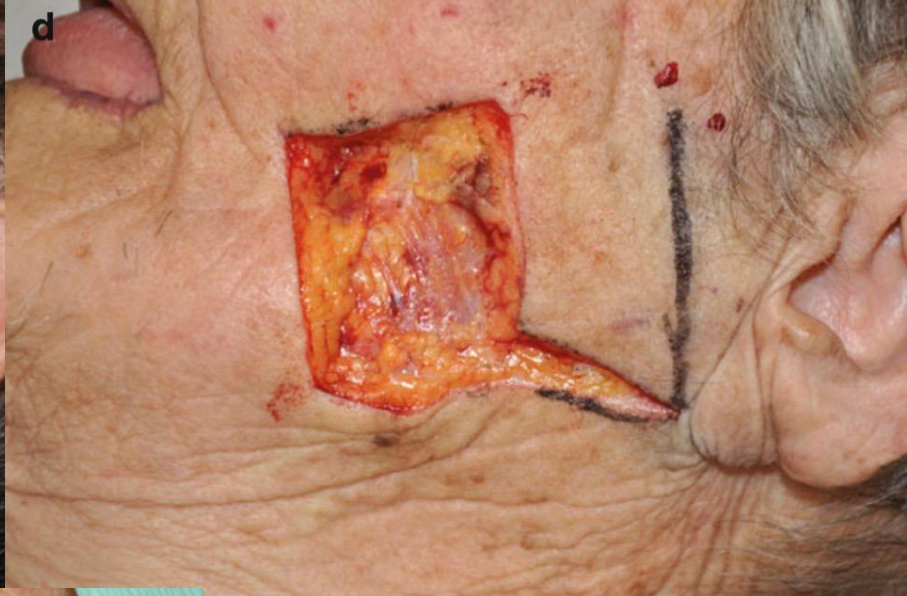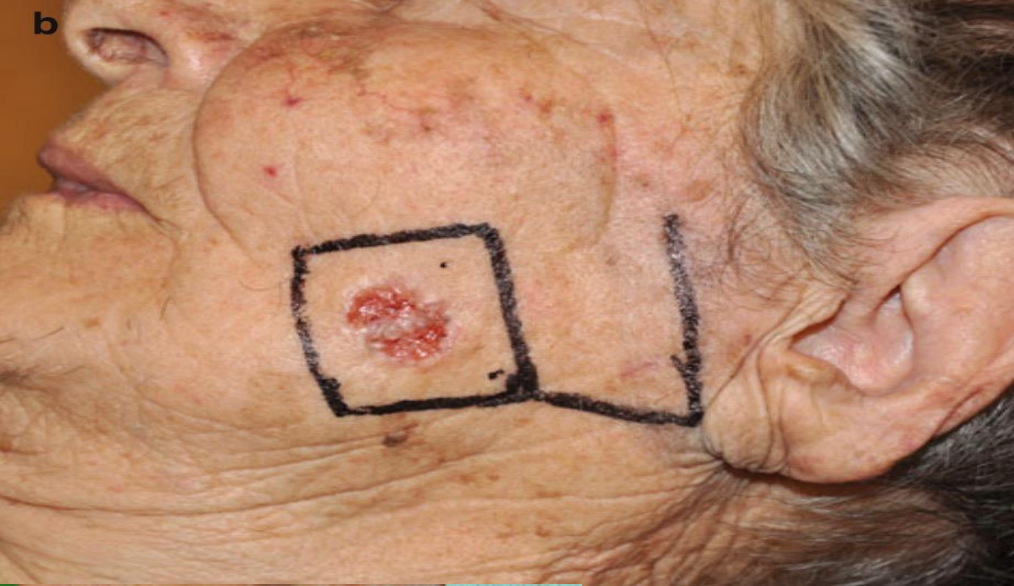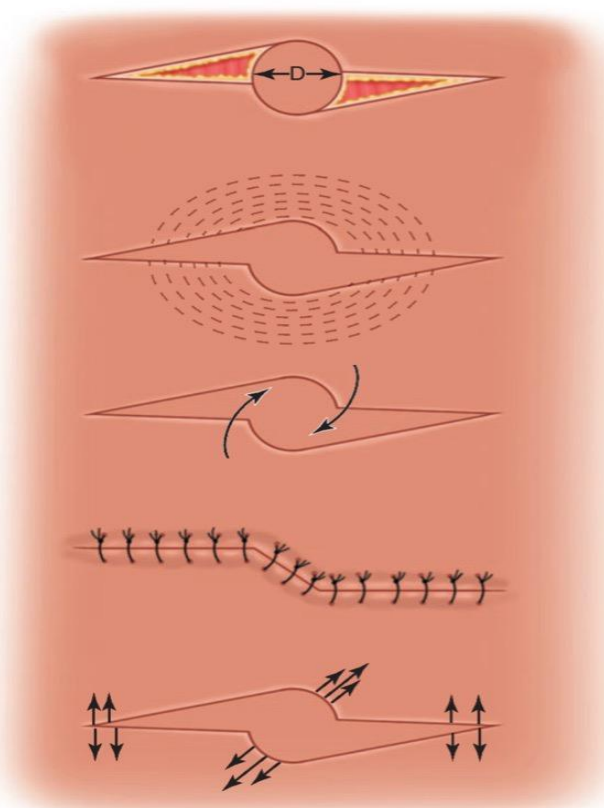
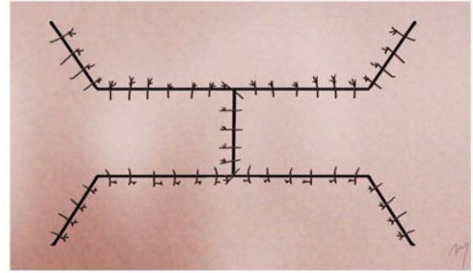
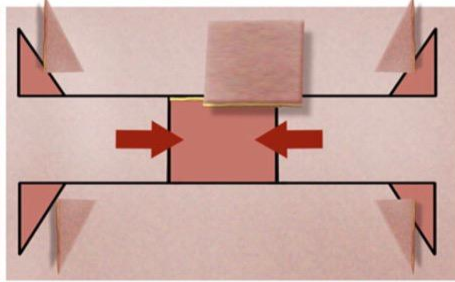





a



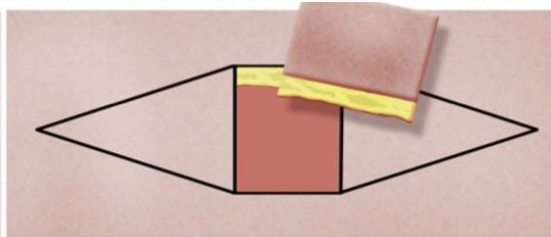
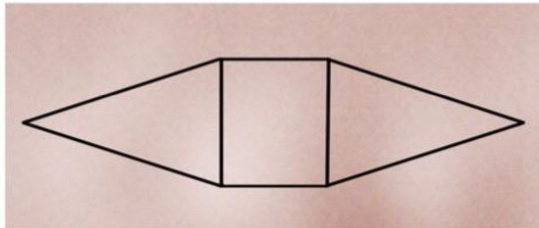





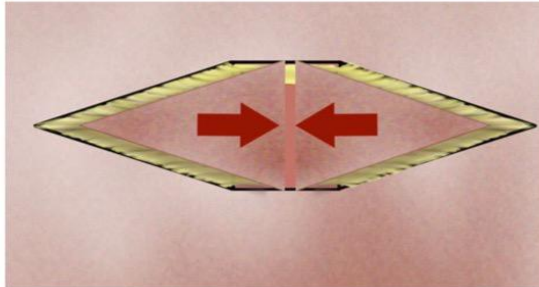





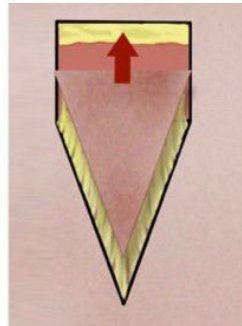
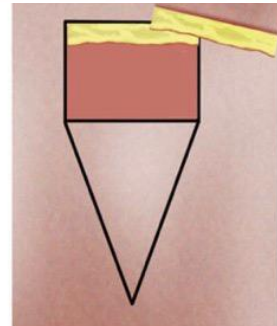
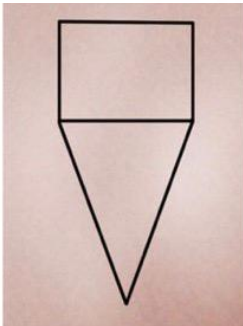
Design



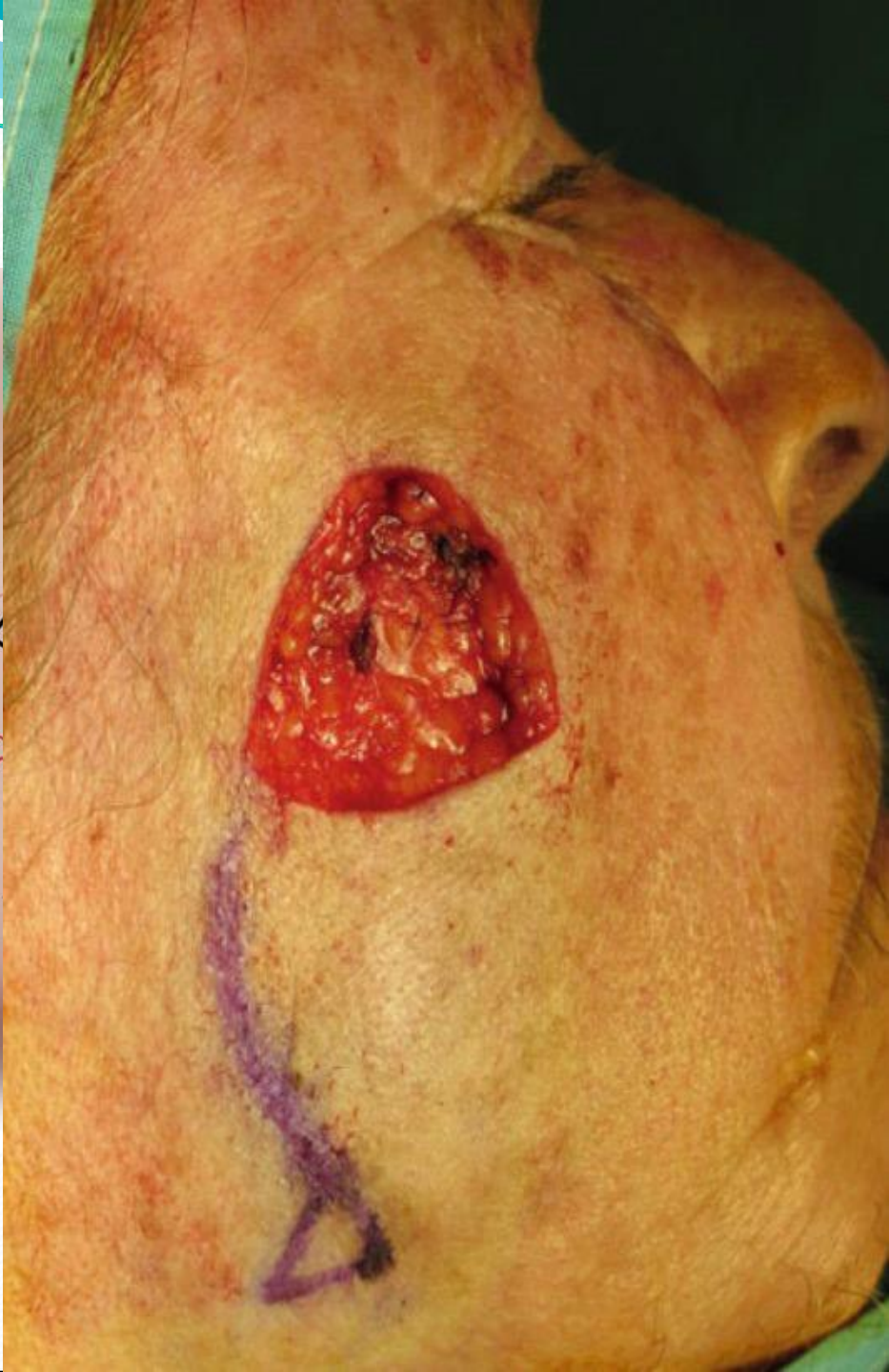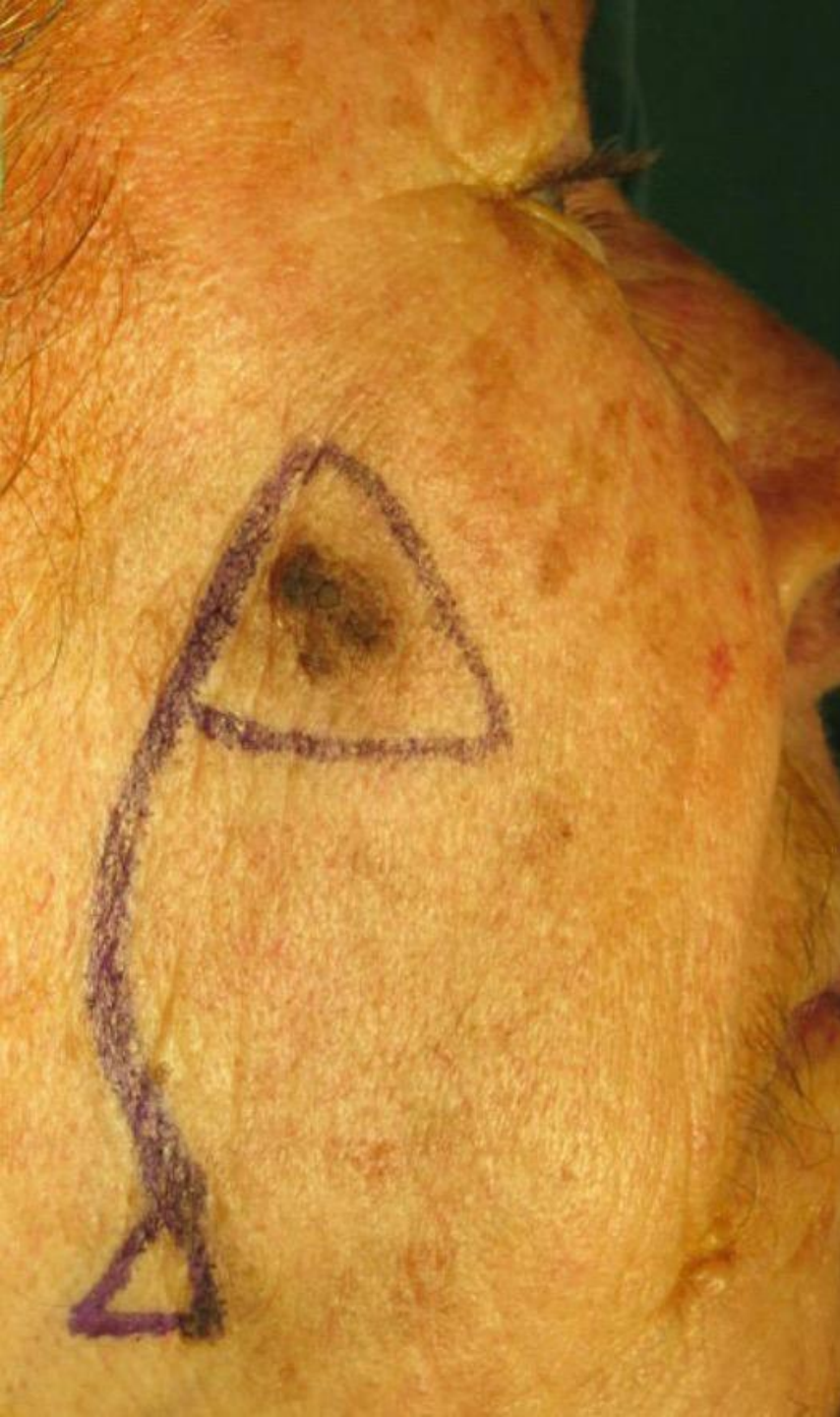Undermining

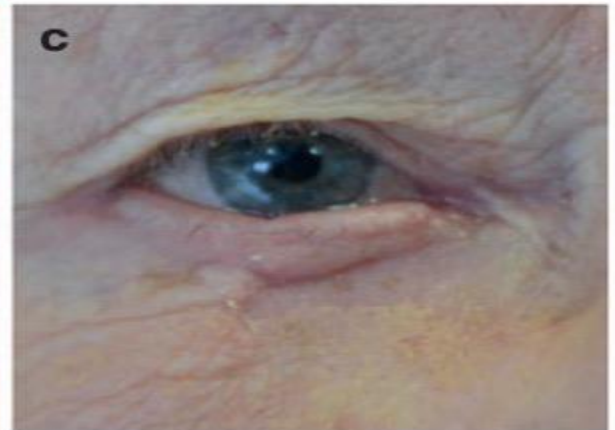
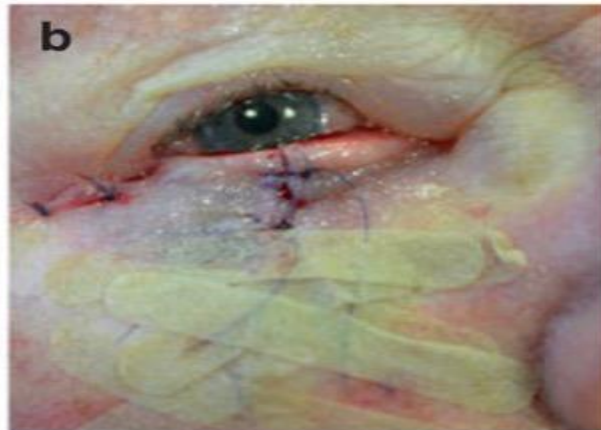
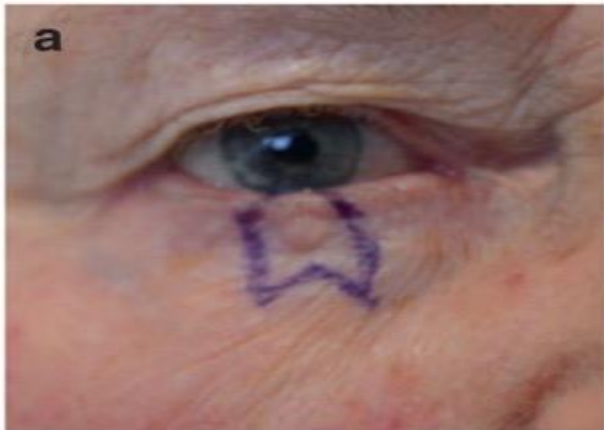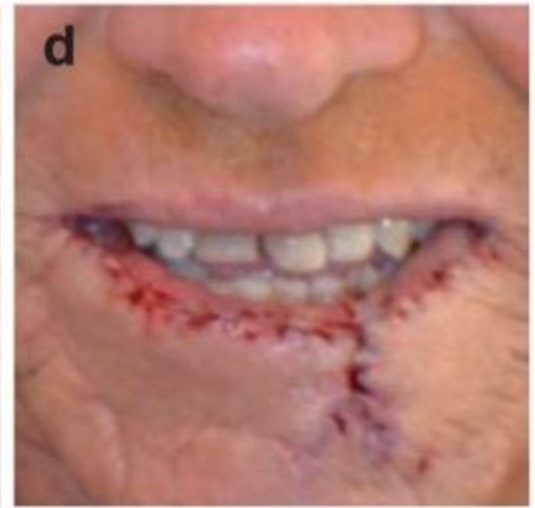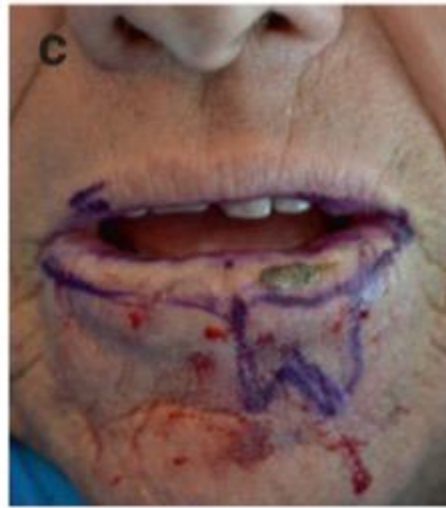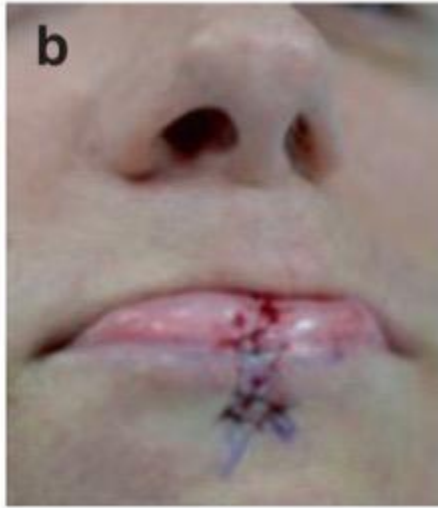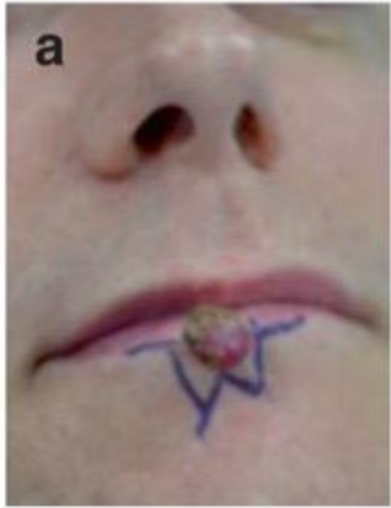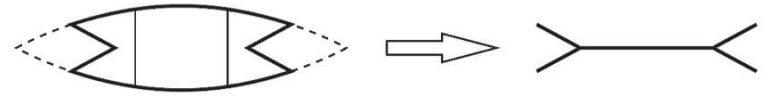
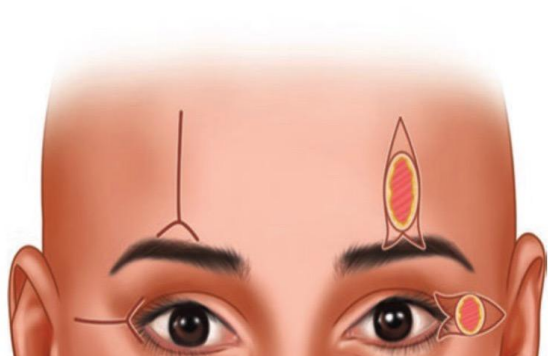


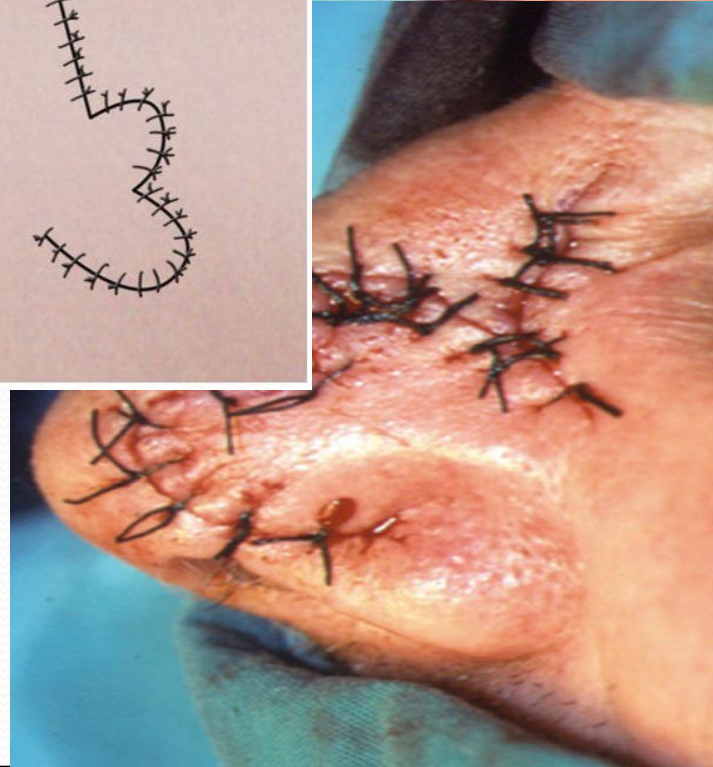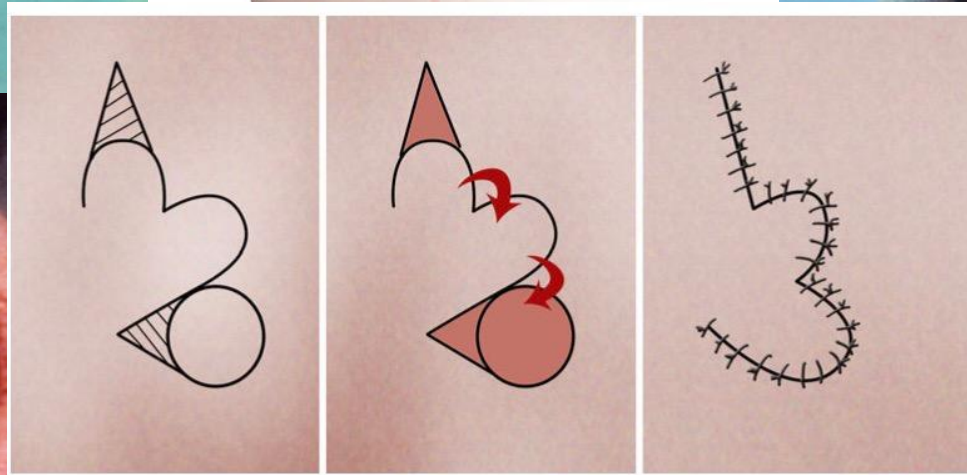
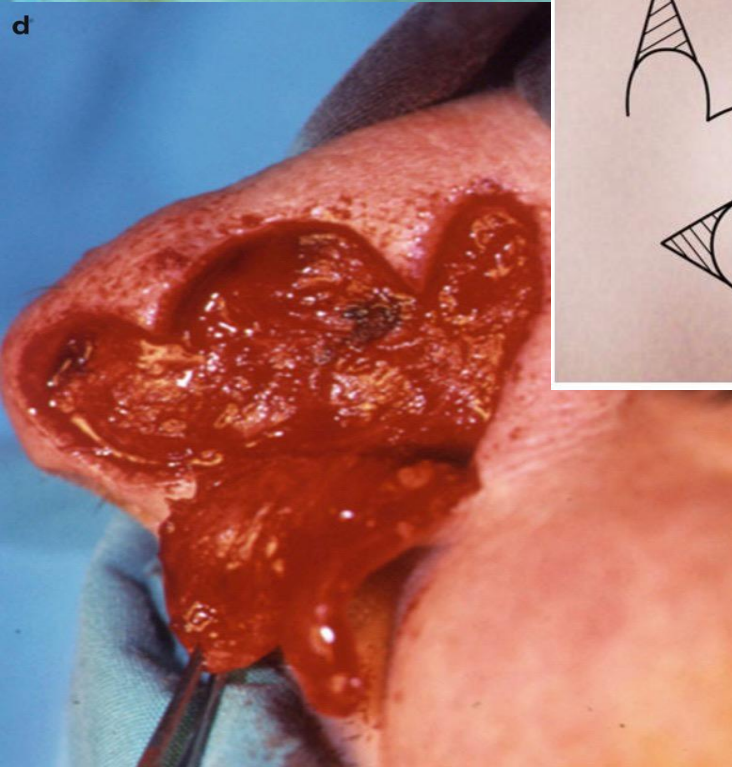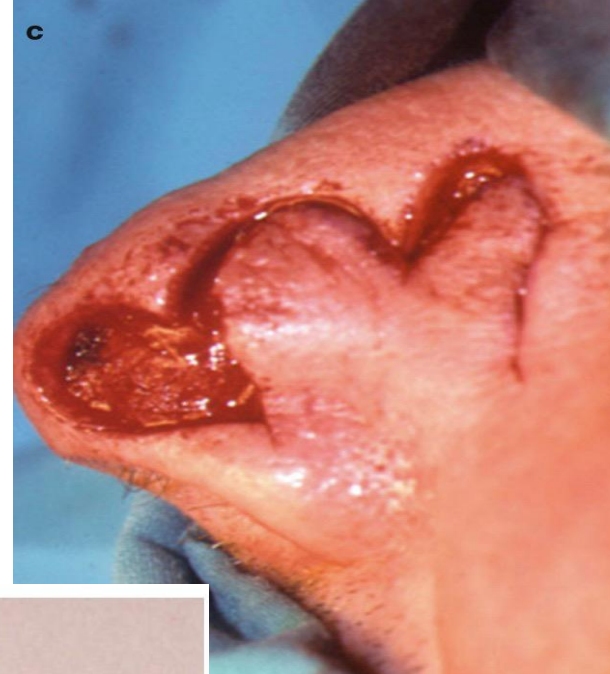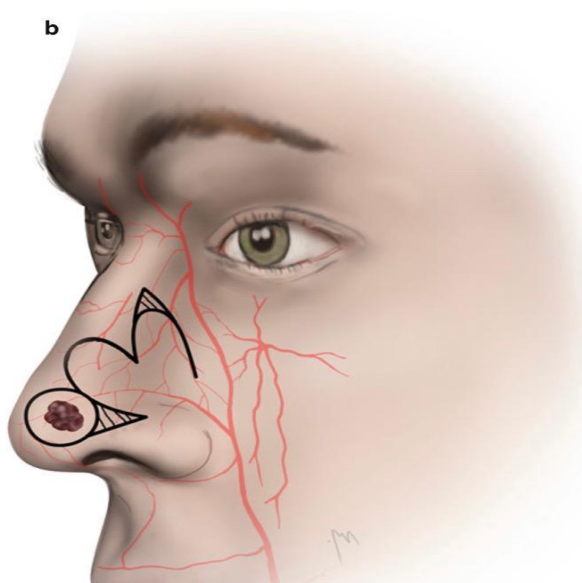
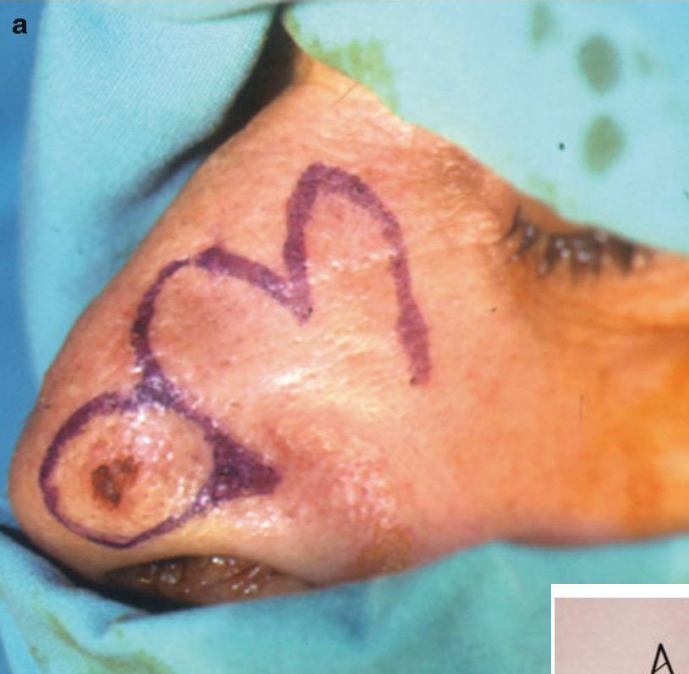Closure

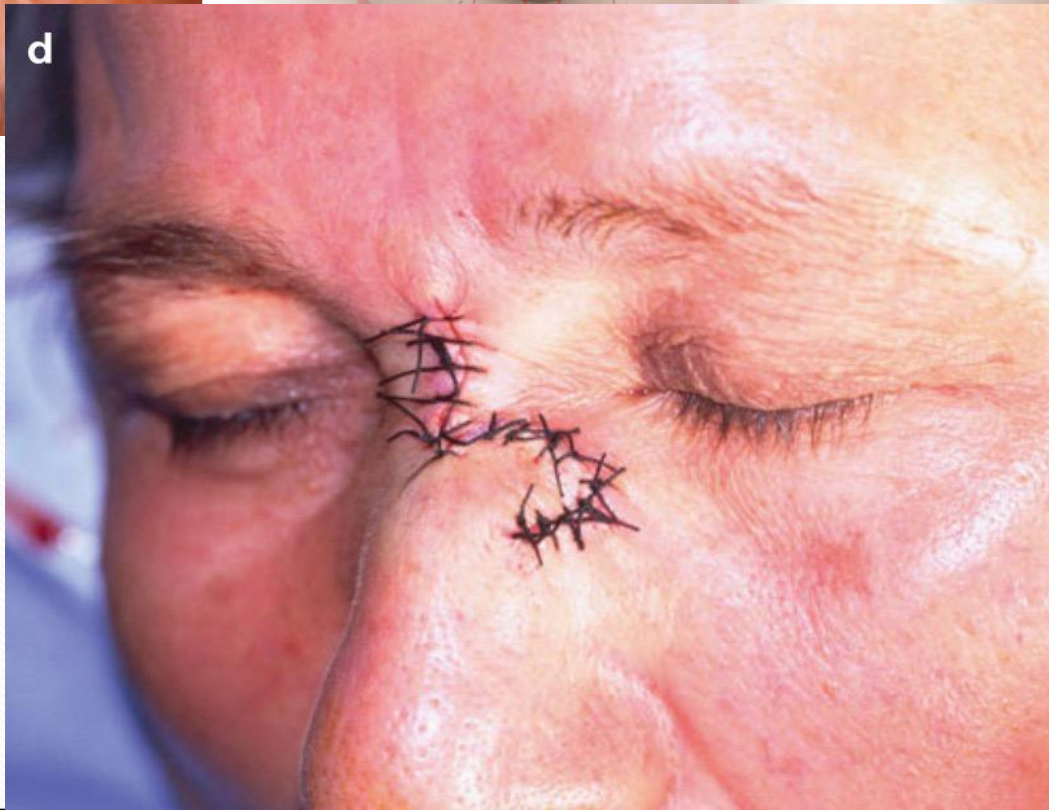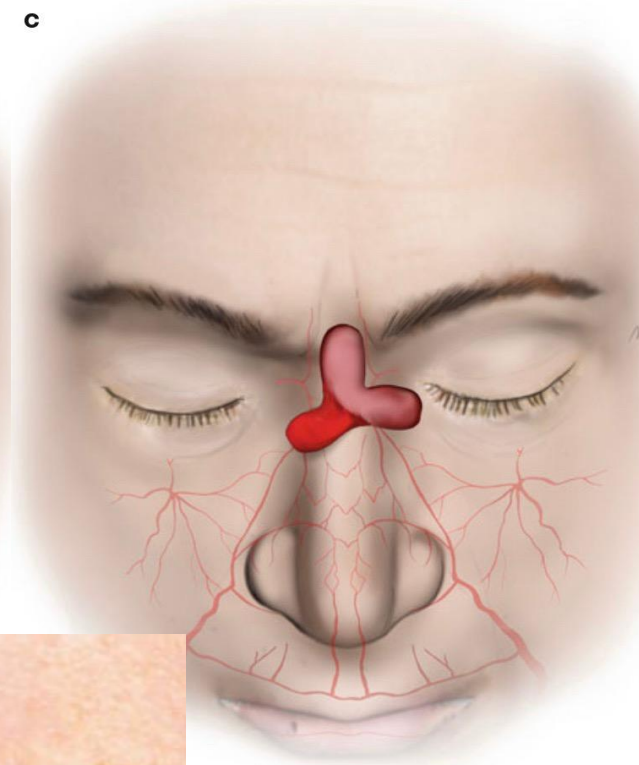
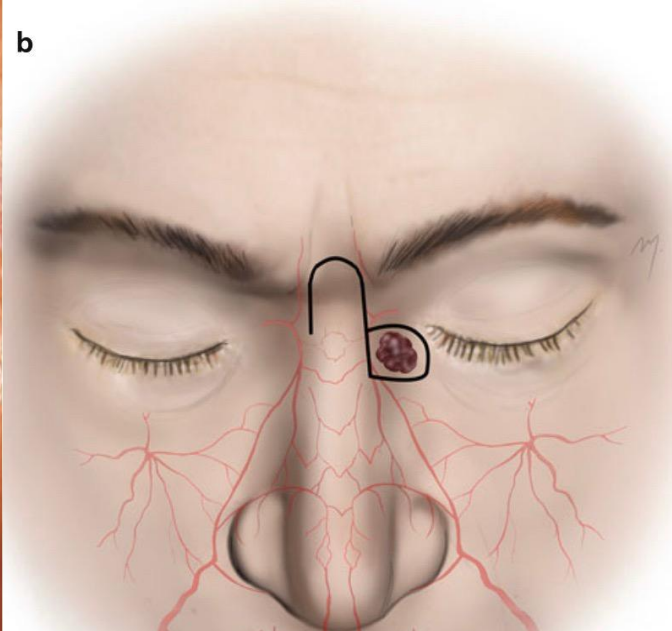

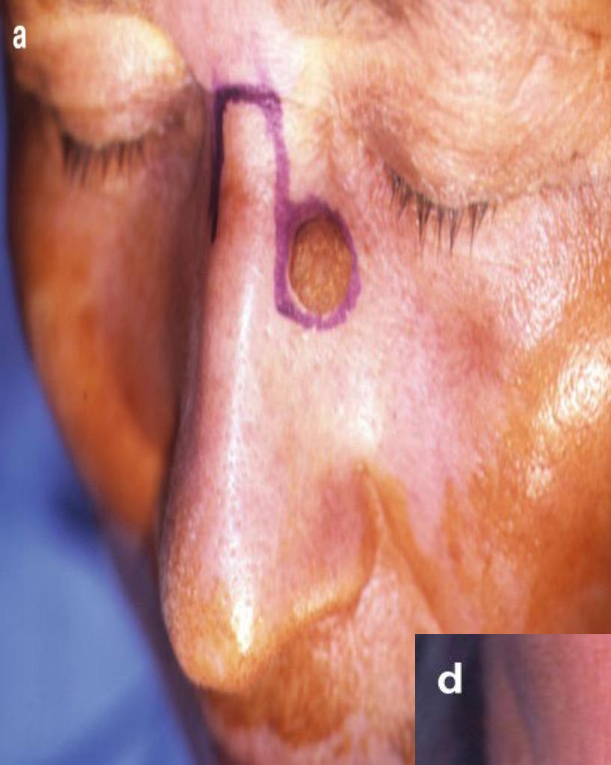
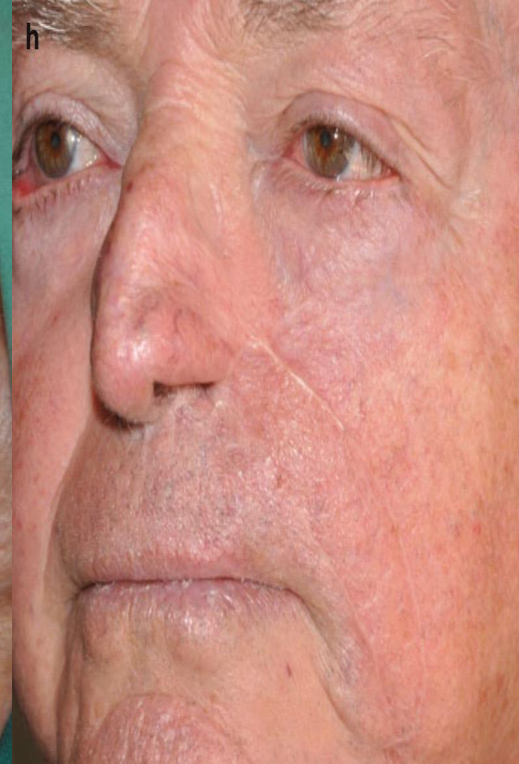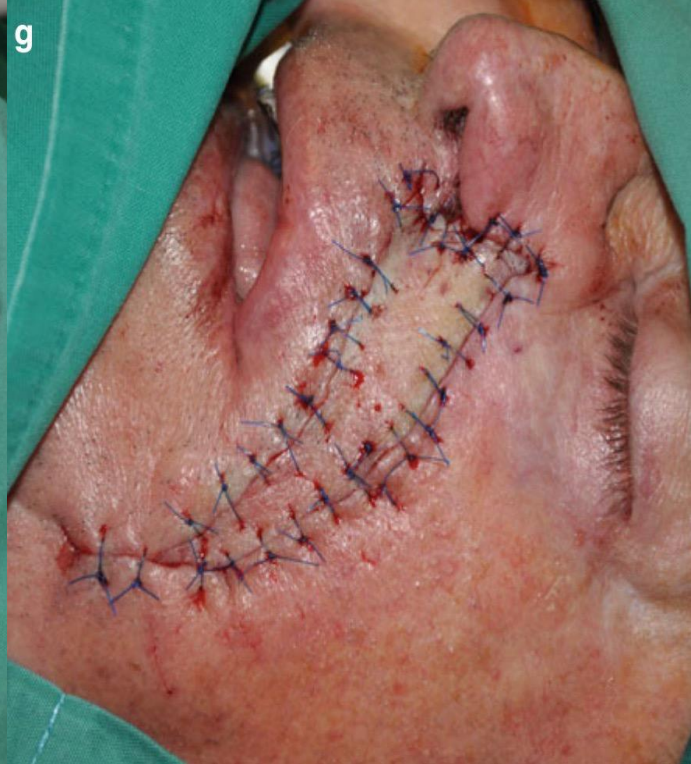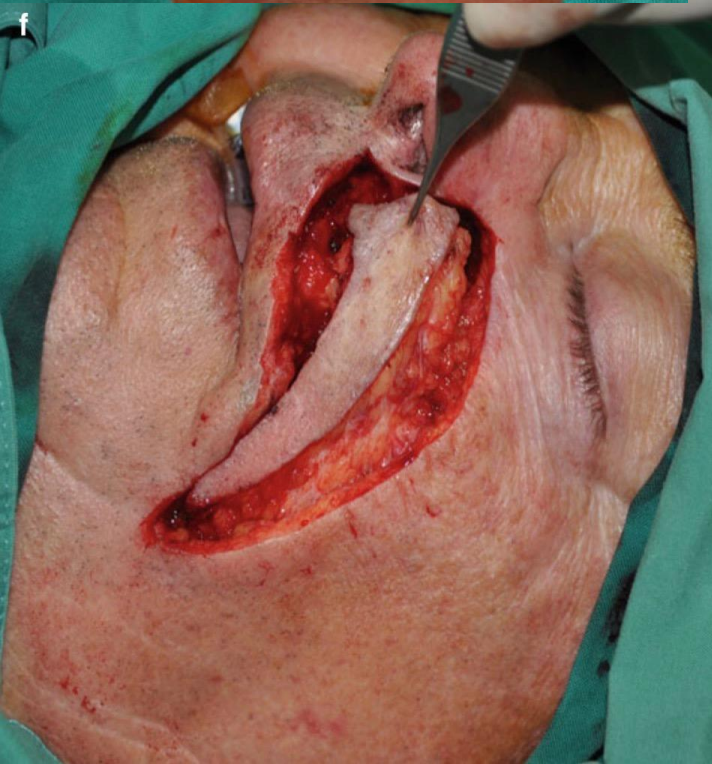
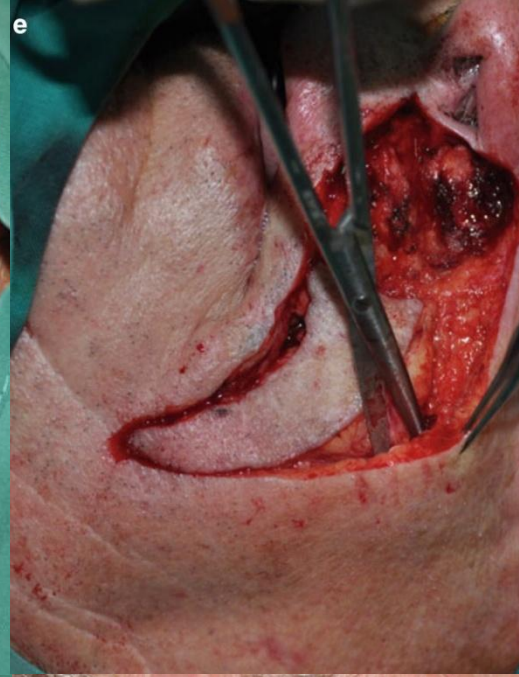
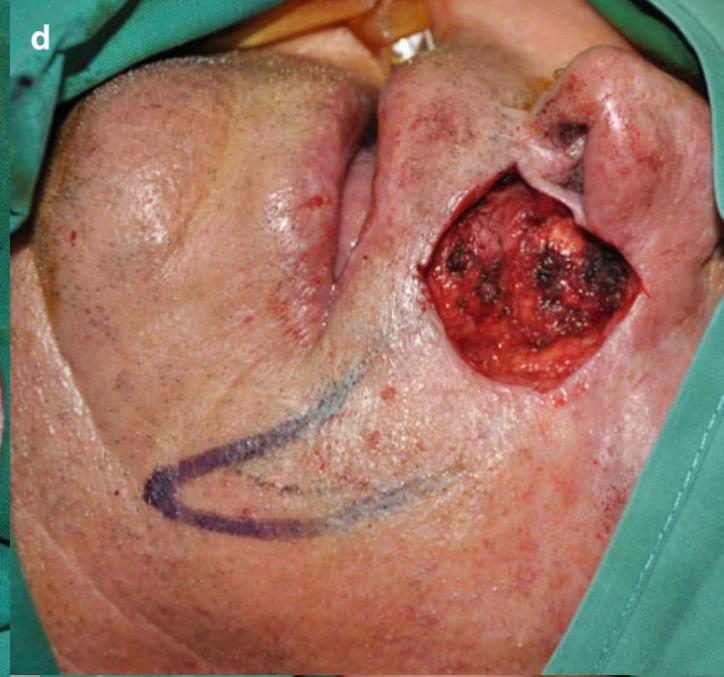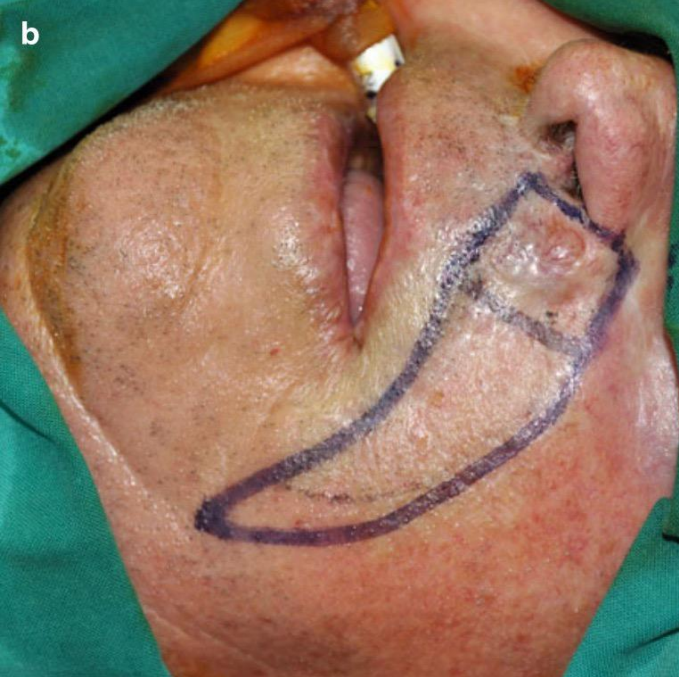
Lines of tension






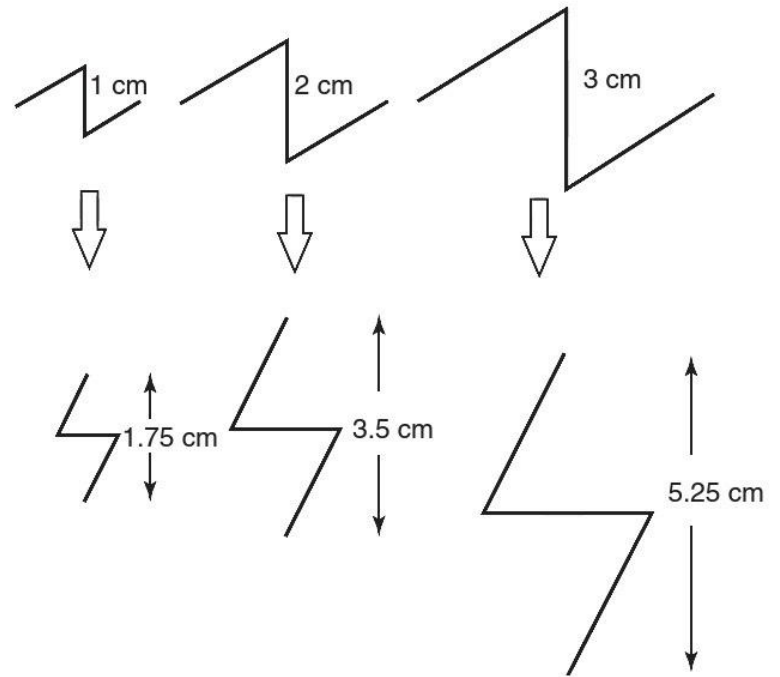
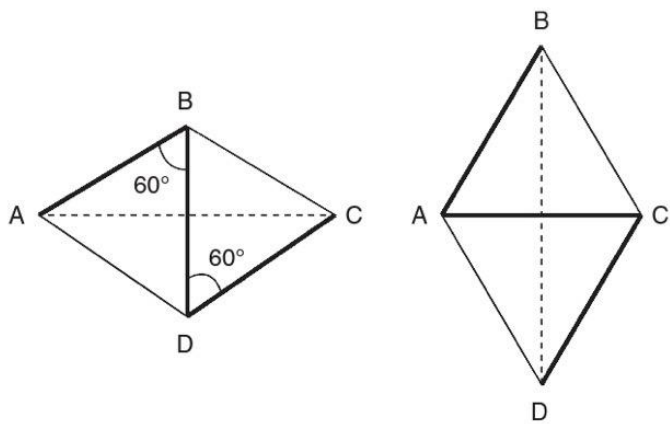
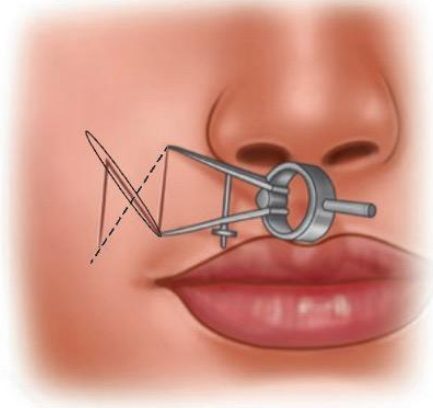
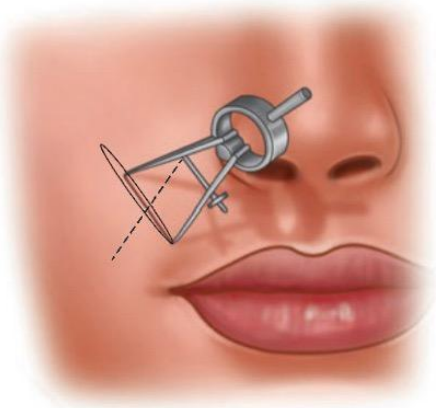




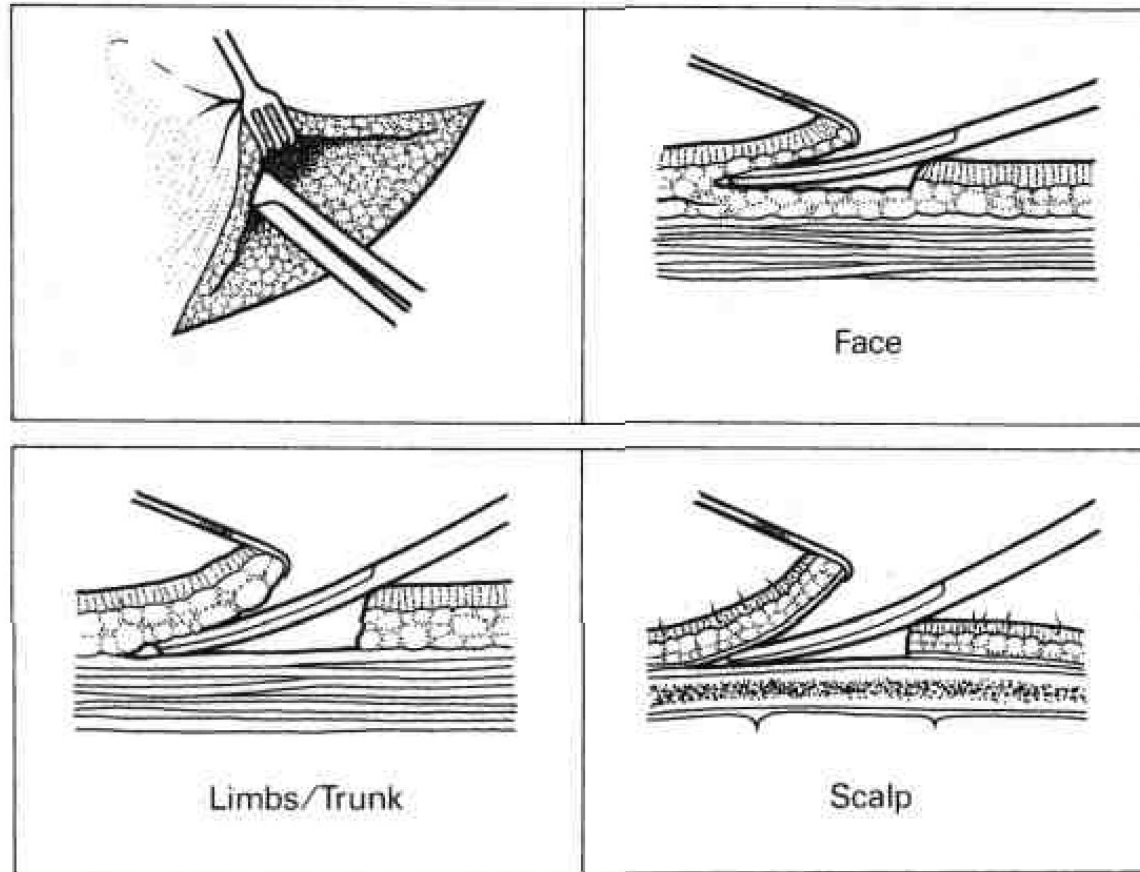


Перемещение встречных треугольников по Лимбергу

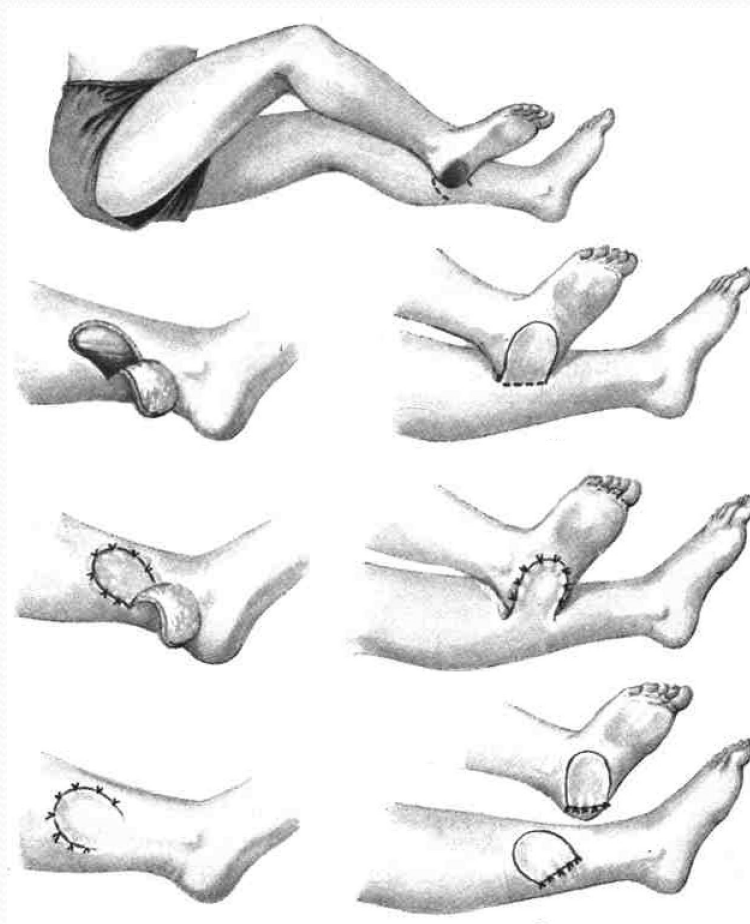




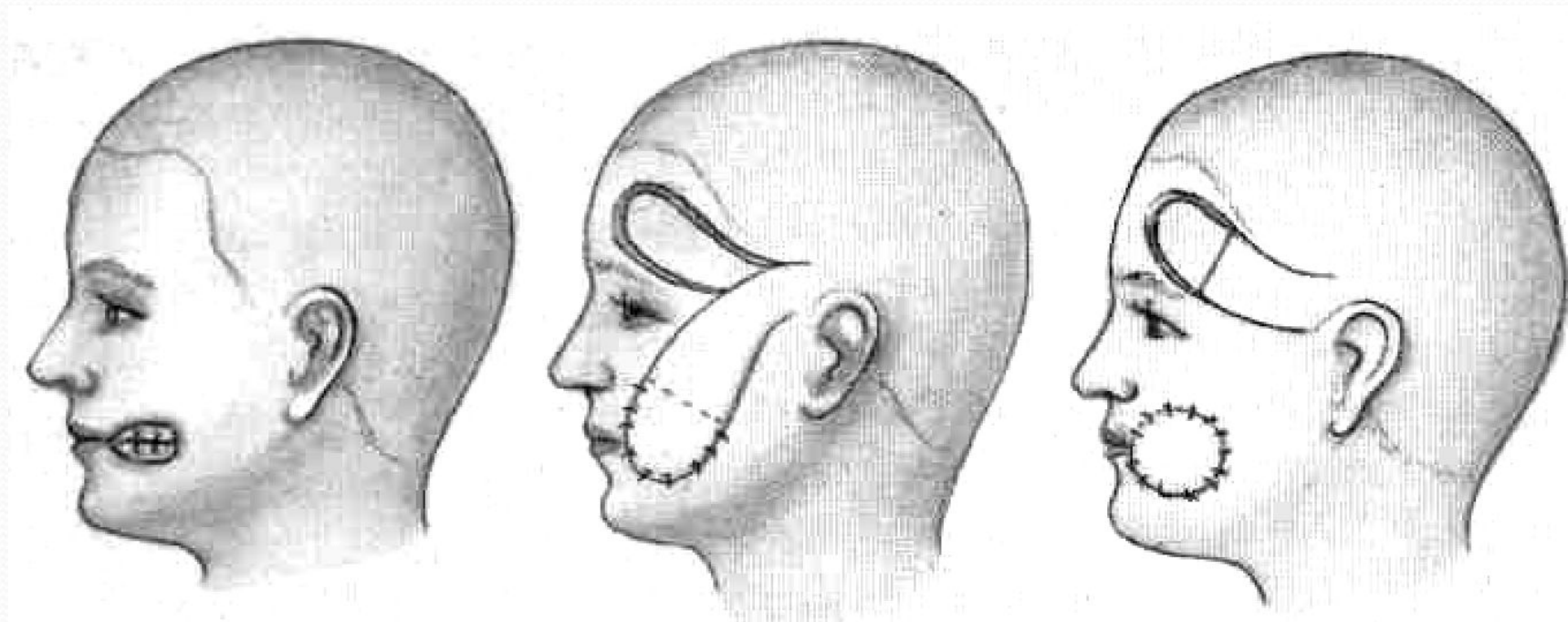
Способы отслойки кожного лоскута



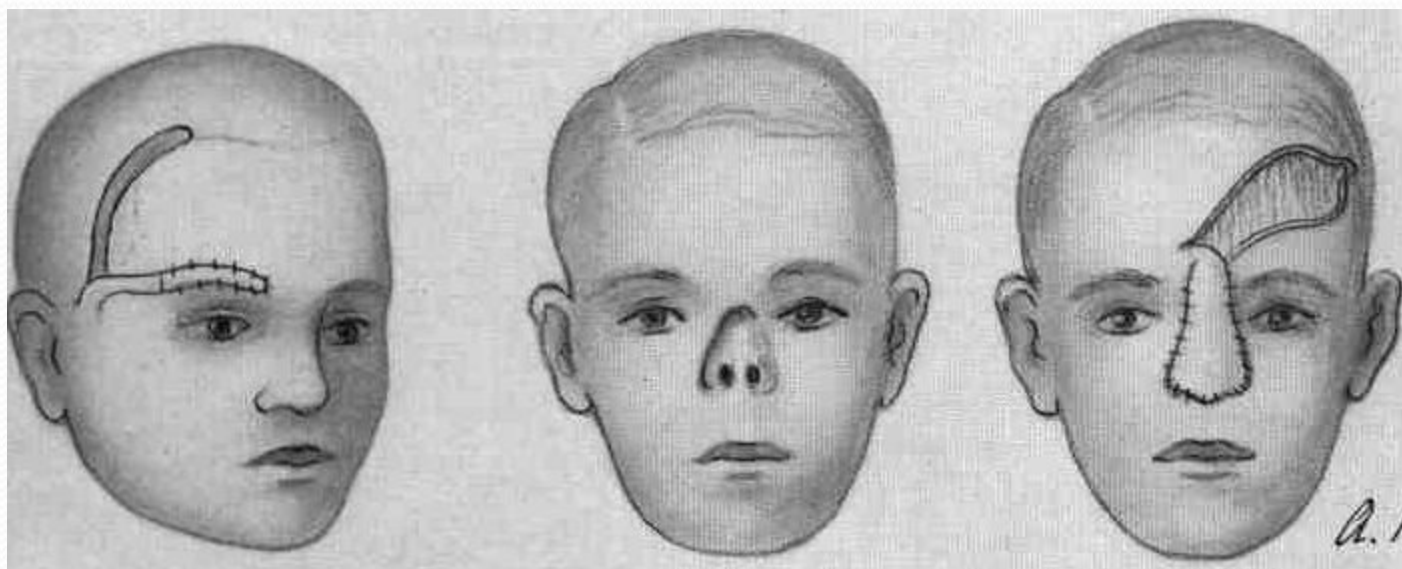
Пластика итальянским способом



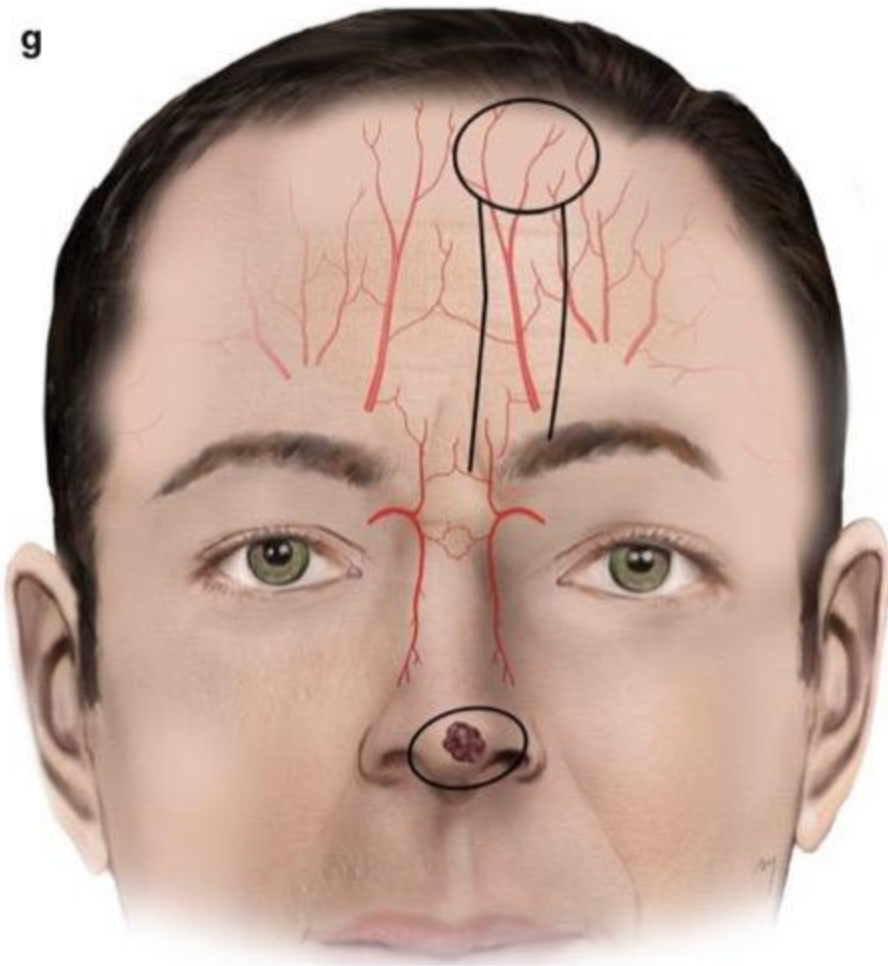
Пластика индийским способом



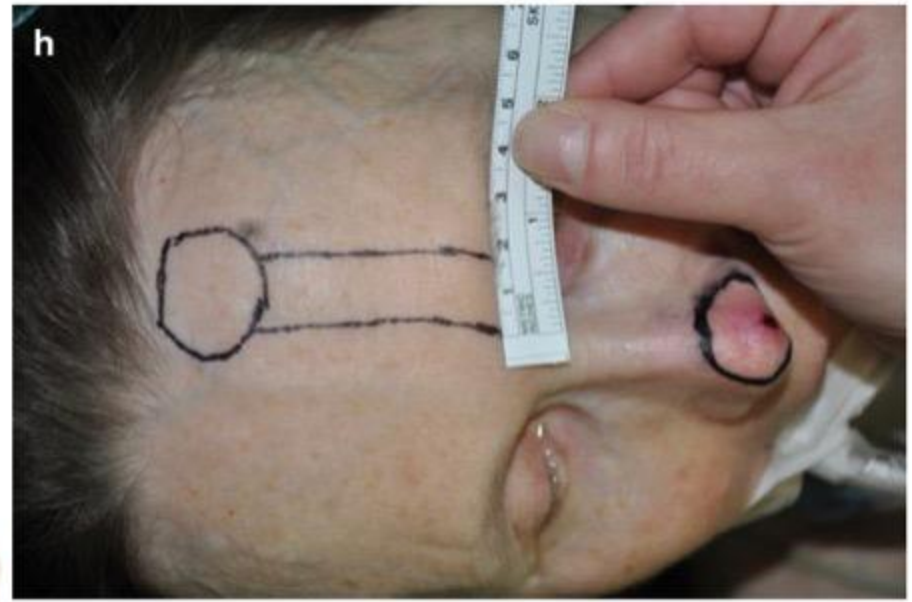
Пластика индийским способом

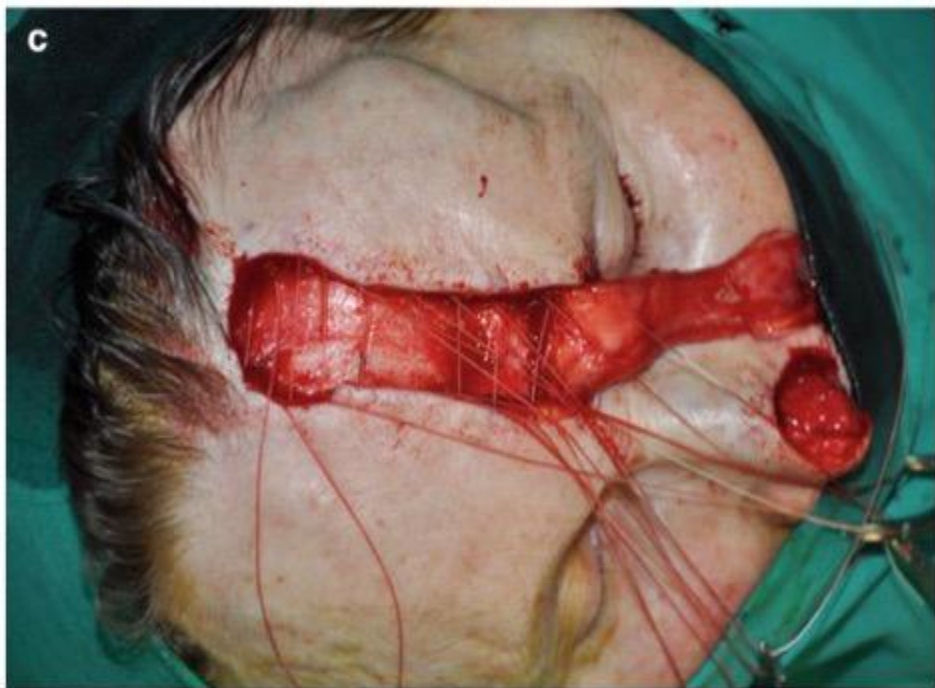
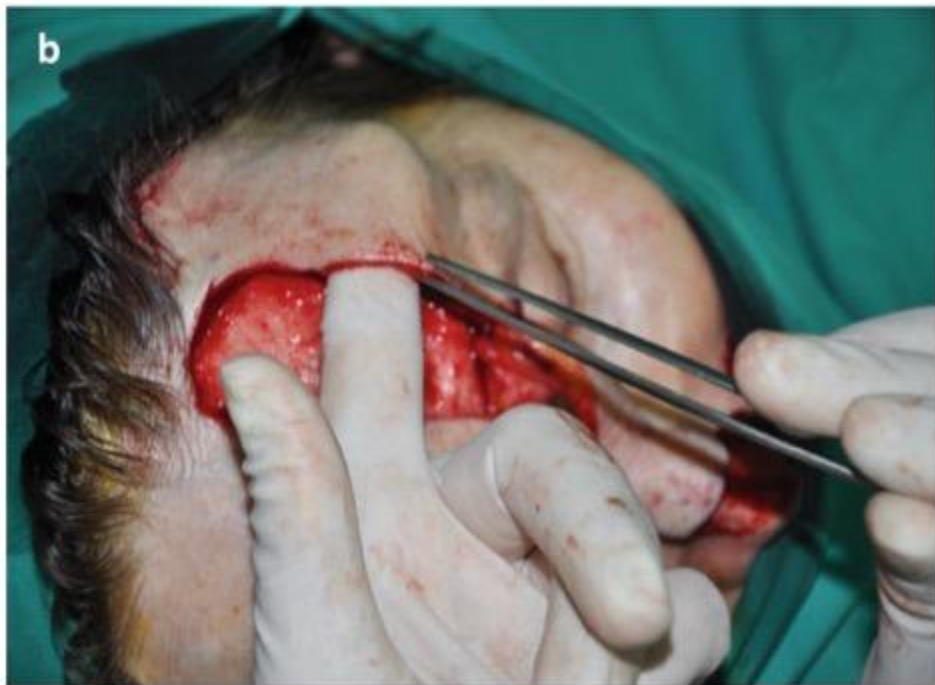
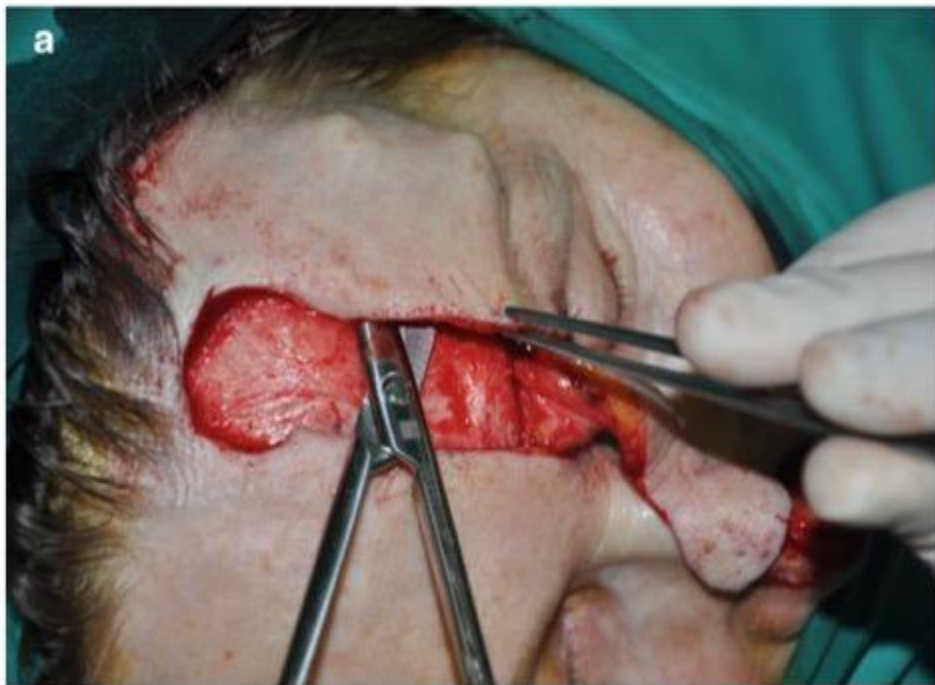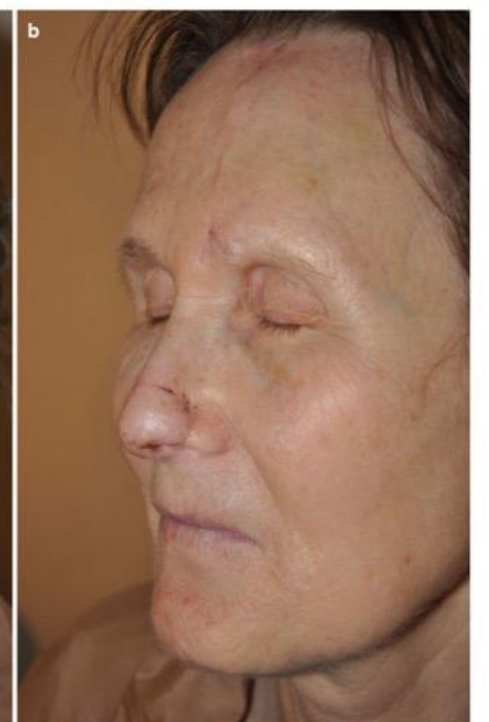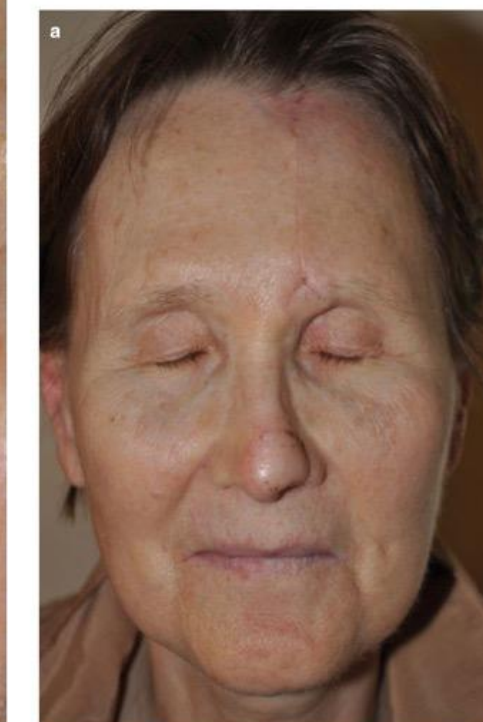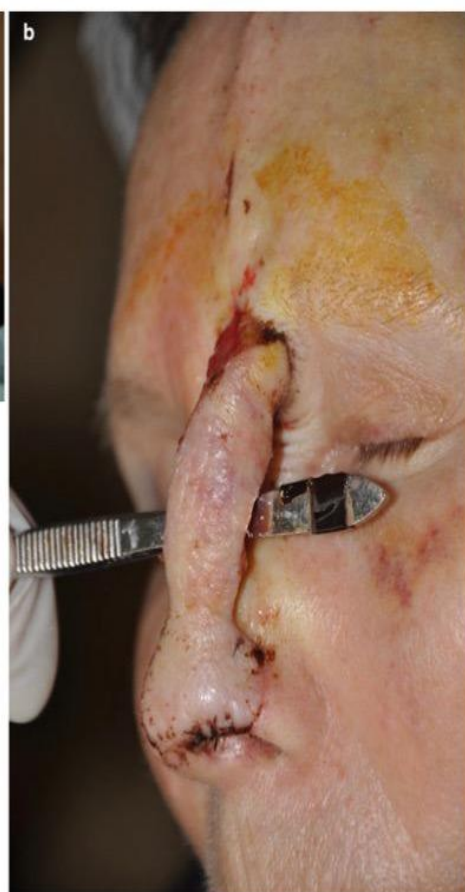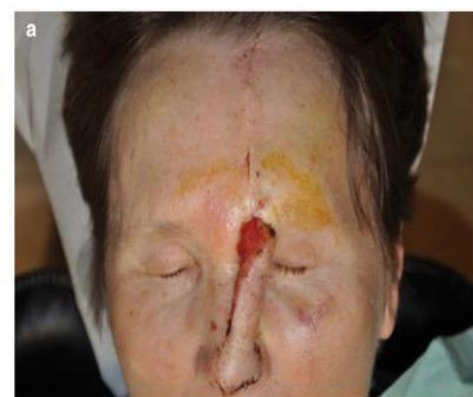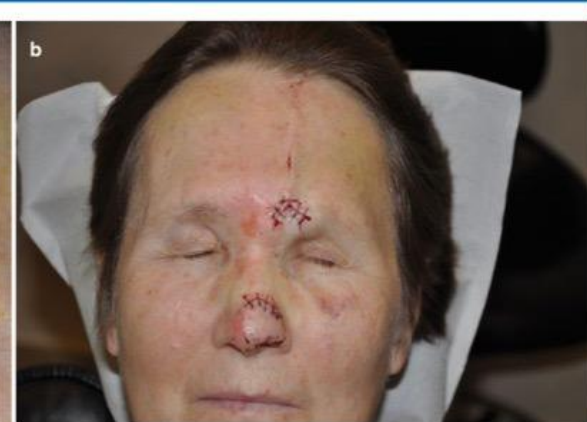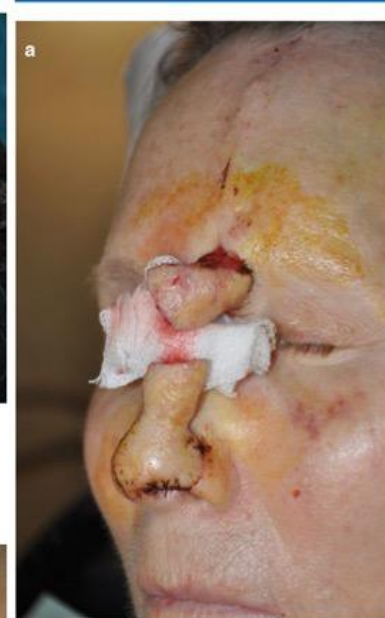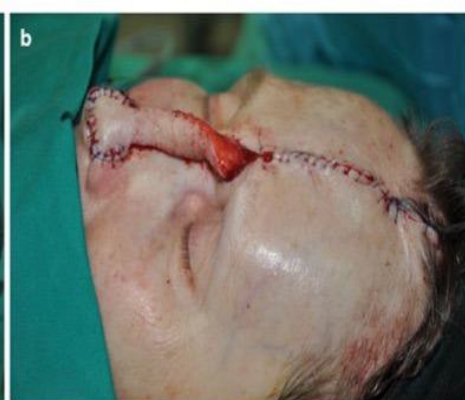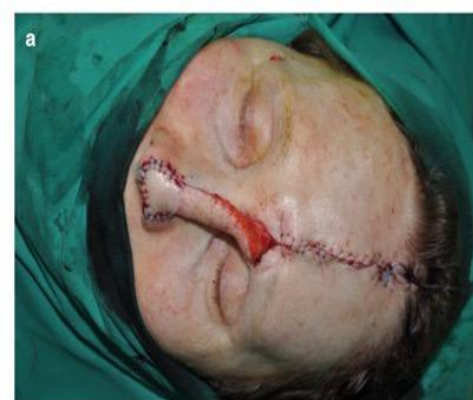g



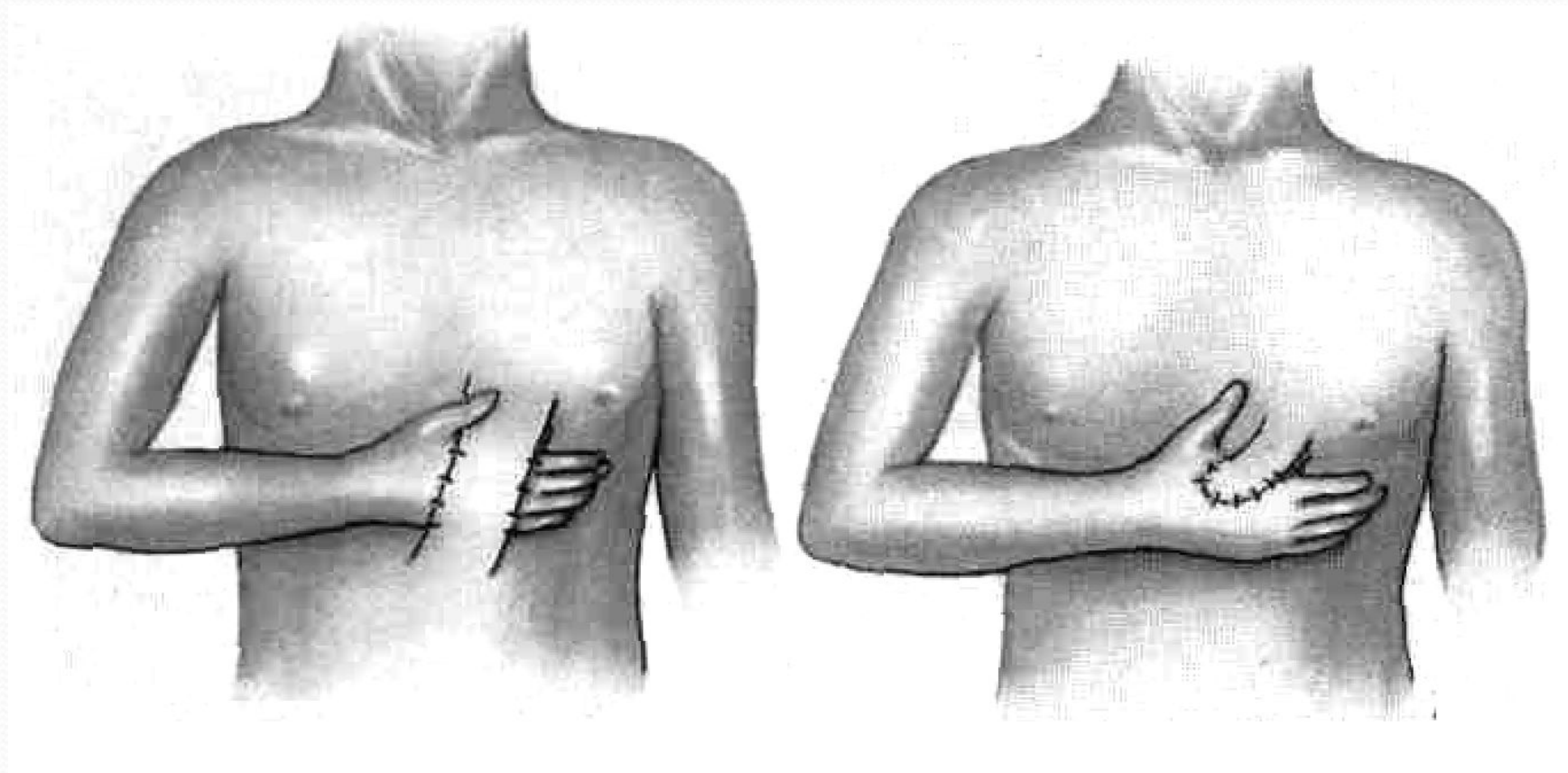
h



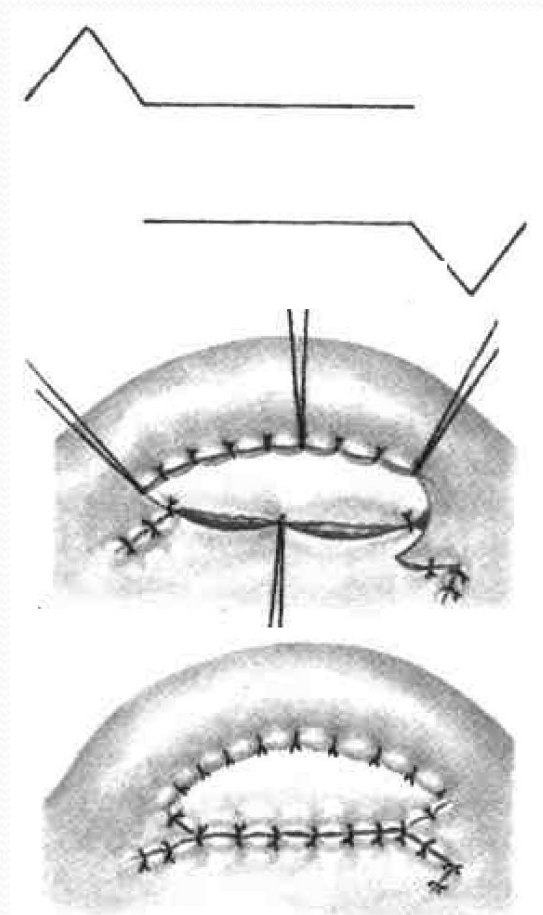




Мостовидная пластика по Склифософскому



Пластика стебельчатым лоскутом по Филатову



Этапы дерматопластики по Филатову

- **Образование круглого стебля.**
- **Тренировка (через 7-8 дней) после формирования.**
- **Отсечение одной ножки стебля и перенос ее на другое место.**
- **Тренировка другой ножки.**
- **Отсечение второй ножки и перенос ее в другое место (на кисть).**
- **Закрытие дефекта кожи лоскутом.**

III. Свободная кожная пластика

Свободная кожная пластика

I Толстые лоскуты (скальпель):

кожа во всю толщину

(пластика по Джанелидзе, Парину).

II Лоскуты средней толщины 4-6 мм

(нож, дерматом):

эпидермис + $3/4$ дермы

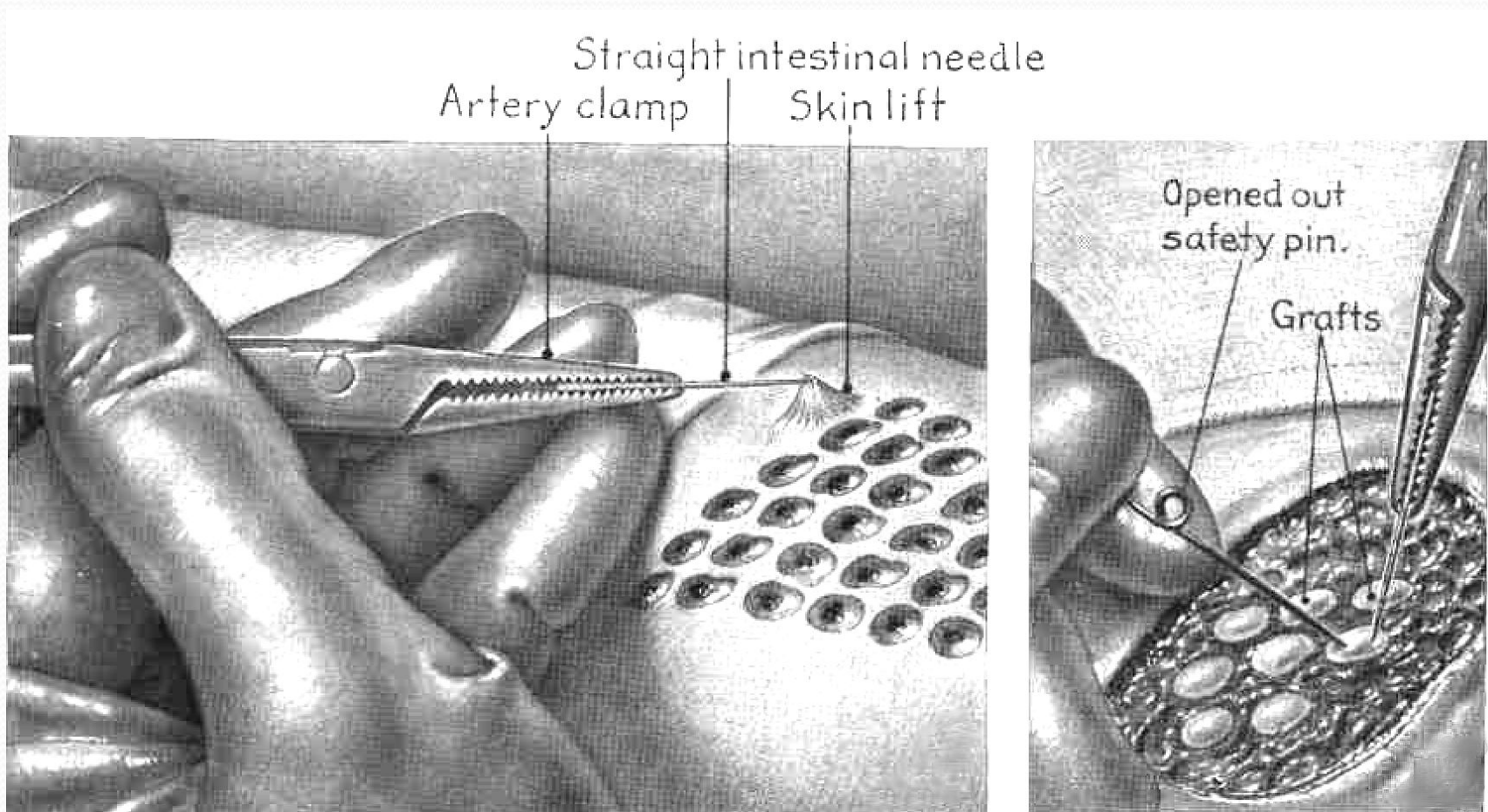
(пластика по Колокольцеву).

III Тонкие лоскуты 2-3 мм (дерматом):


эпидермис + $1/3$ дермы

(пластика по Тиршу, Ревердену-Девису)

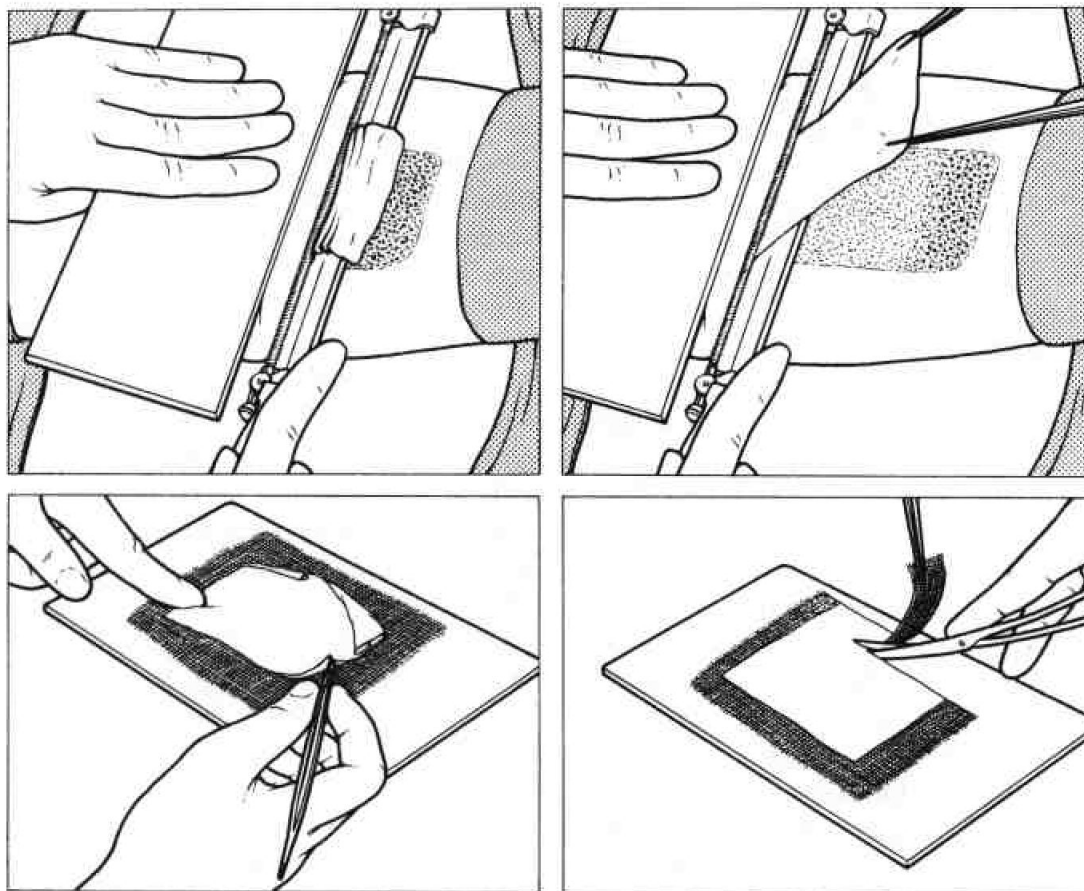
Пересадка кожи по Ревердену-Девису



Ручной дерматом



Получение свободного кожного лоскута с помощью ручного дерматома



Дерматопластика по Тиршу

