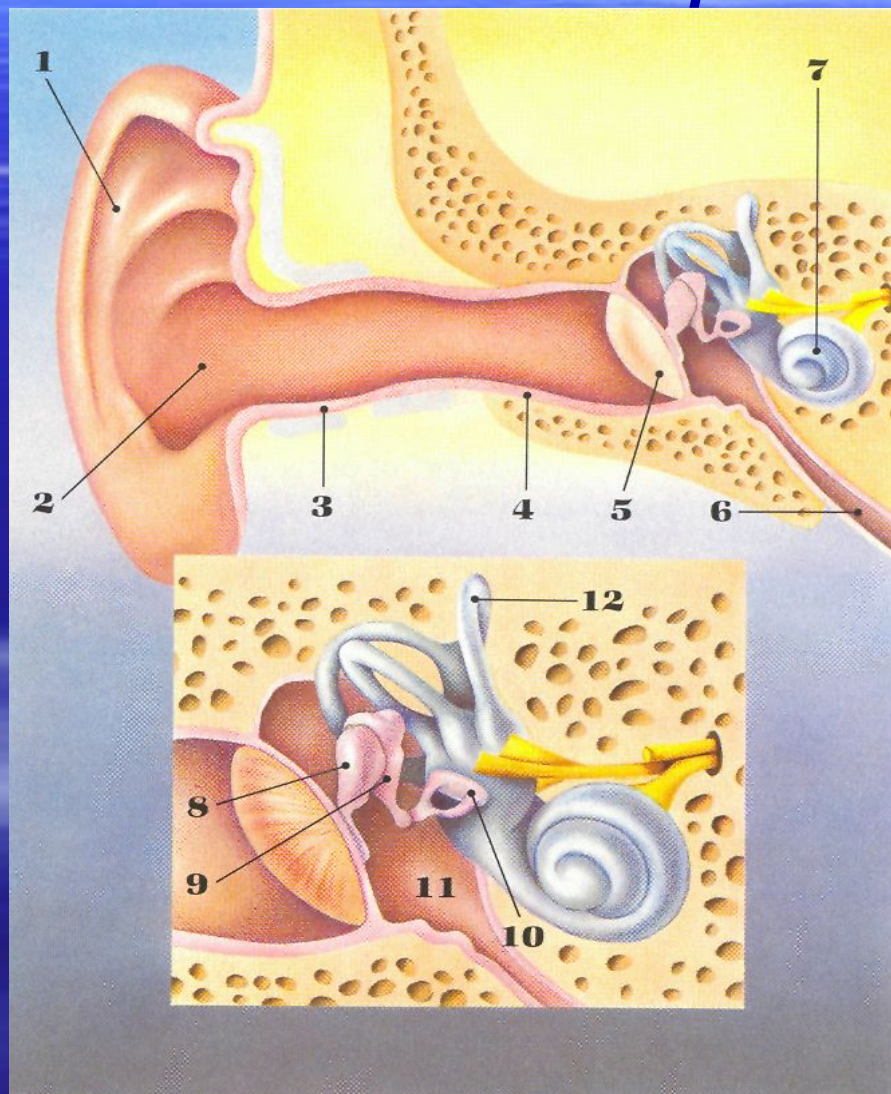






***Острые заболевания уха:
наружный отит, острое
гнойное воспаление среднего
уха. Мастоидит.
Антромастоидотомия.***

Клиническая анатомия слухового анализатора



Воспалительные заболевания наружного уха.

- Травматические наружные отиты
 - отогематома
 - хондроперихондрит ушной раковины, наружного слухового прохода
 - инфицированные повреждения кожи ушной раковины, наружного слухового прохода
- Аллергические наружные отиты
- Инфекционные наружные отиты
 -  вирусный наружный отит
 -  бактериальный наружный отит
 -  грибковый наружный отит
 -  наружный отит смешанного генеза
- Наружный отит в следствии воздействия физических факторов(ожоги, отморожения)

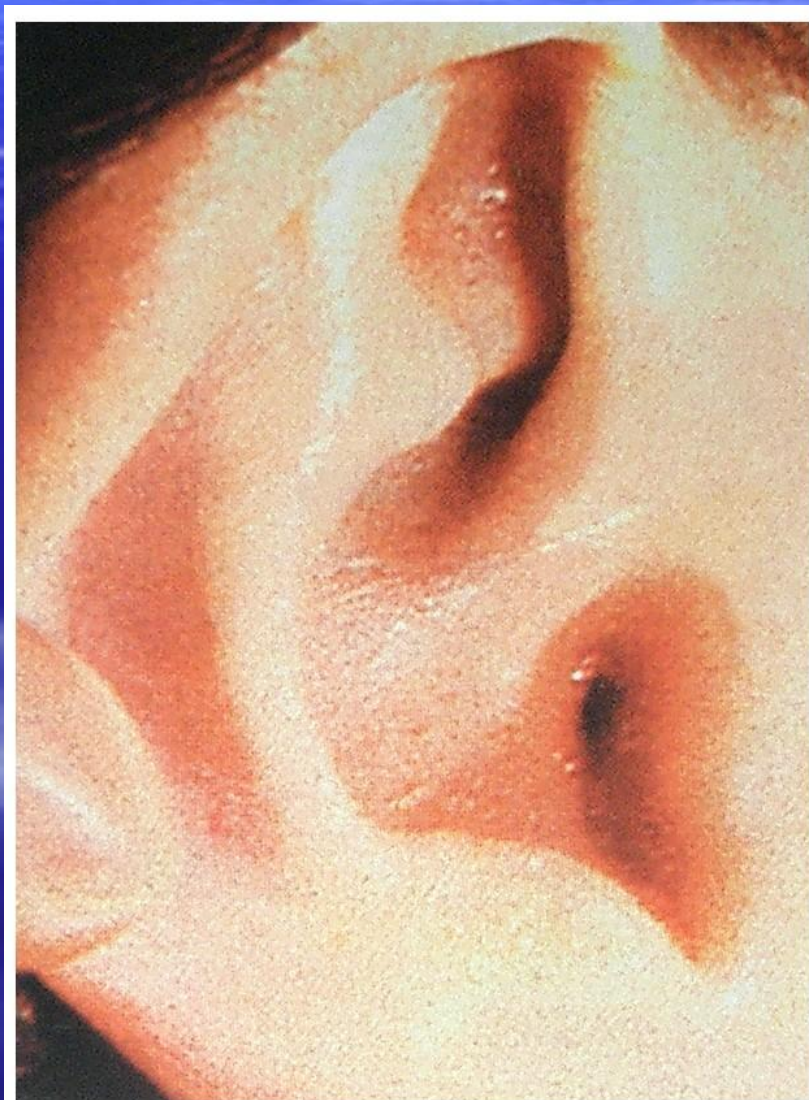
***По данным различных
авторов частота
наружных отитов
составляет от 21% до
25% среди
воспалительных
заболеваний уха.***

*Наиболее часто встречающиеся
возбудители наружных отитов:*

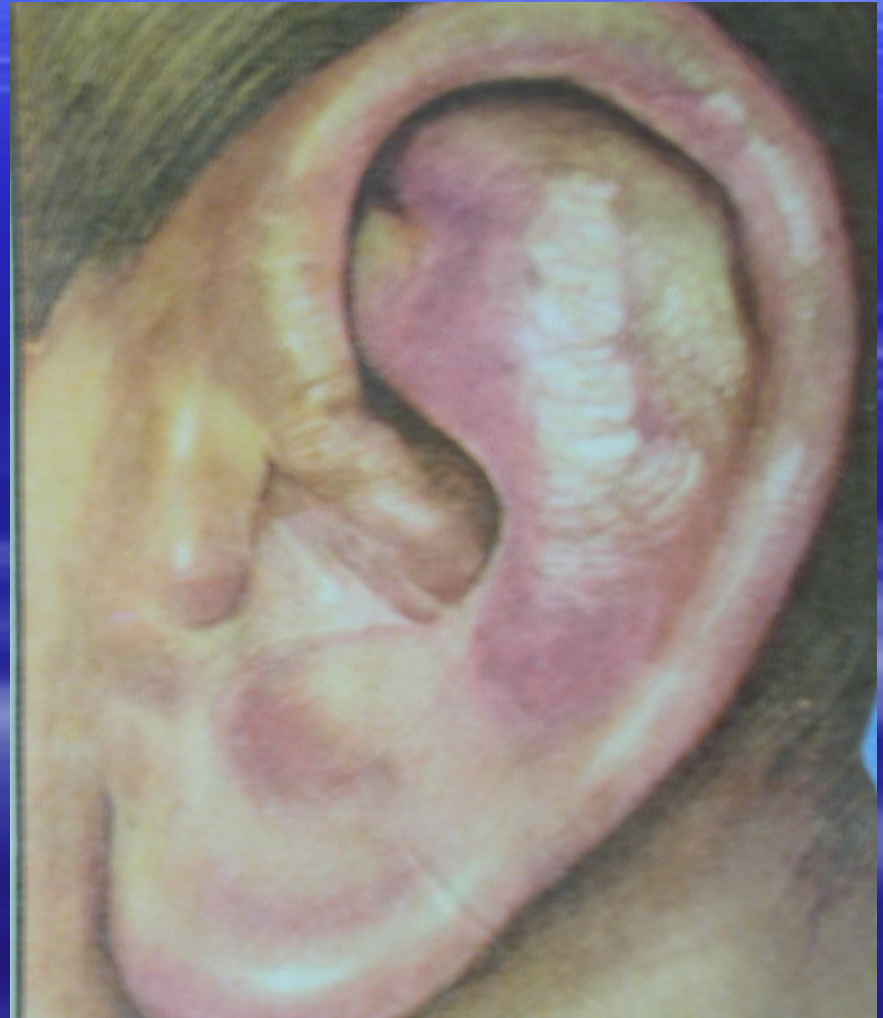
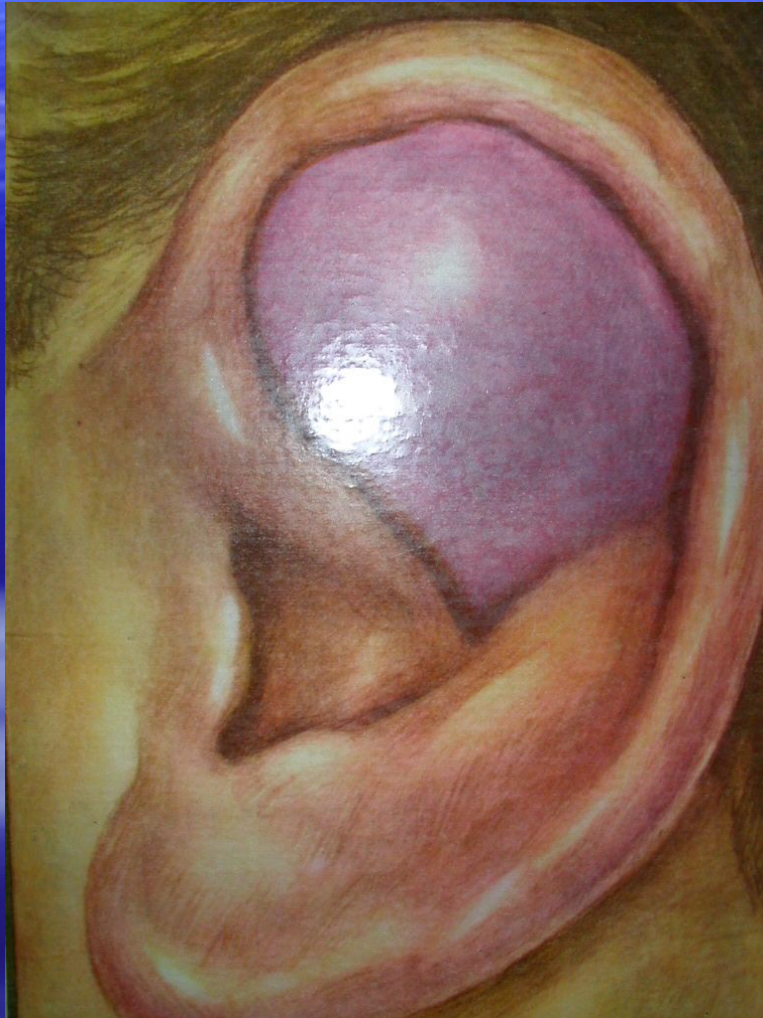
- 1. Staphylococcus aureus (25-47%)*
- 2. Pseudomonas aerogenosa (2-37%)*
- 3. Proteus, streptococcus haemoliticus
u hemoliticus, esherihia coli u др.*

**По обобщенным
литературным
данным,
бактериальные
формы составляют
от 64% до 70%
наружных отитов.**

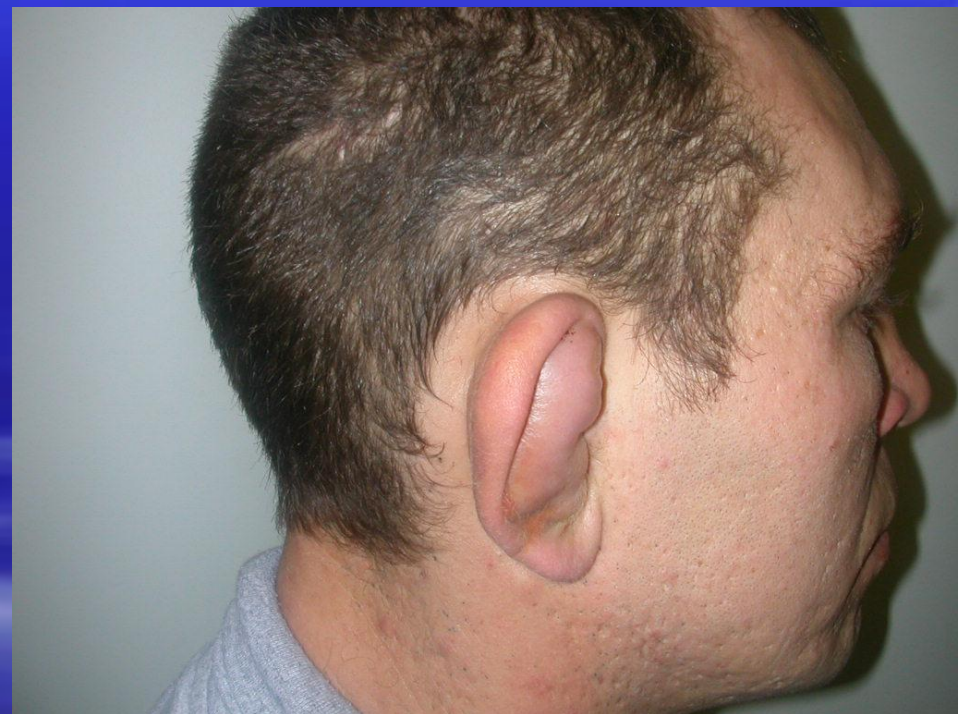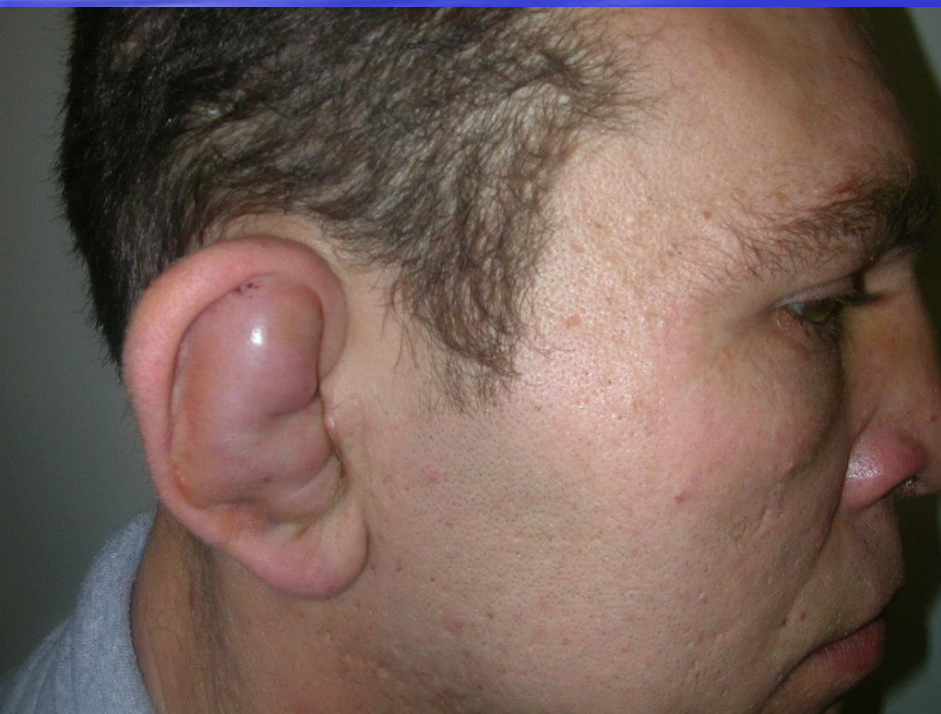
Наружный диффузный инфекционный отит



Отогематома и хондроперихондрит ушной раковины

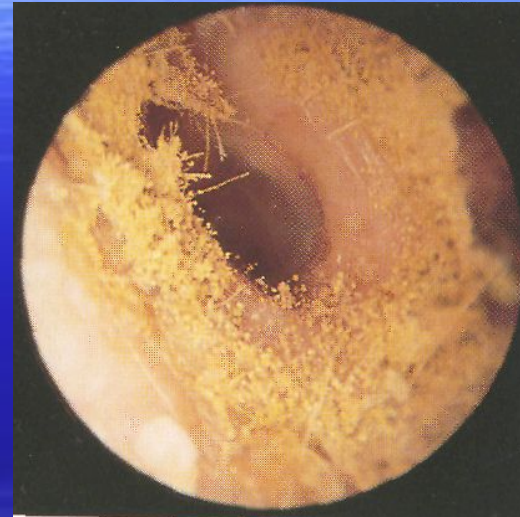


Оттогематома

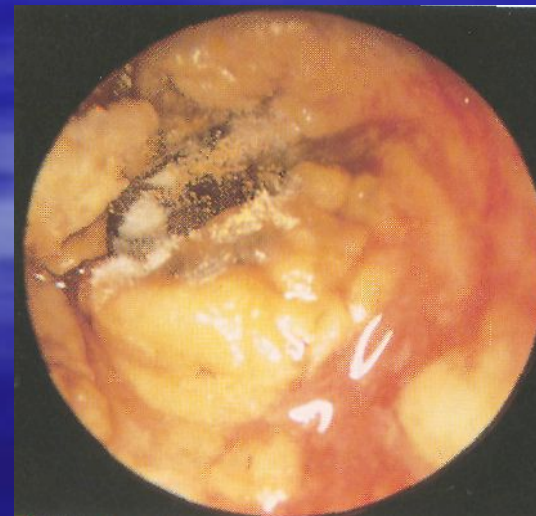

Грибковый наружный отит

- *Aspergillus flavus*



- *Aspergillus niger*



Острое гнойное воспаление среднего уха

- К трехлетнему возрасту острый средний отит переносят более 70% детей
- У 48% детей отит принимает рецидивирующий характер
- 25-30% всех ушных заболеваний взрослых в России составляет острый средний отит
- За последние 20 лет не наблюдается снижения заболеваемости острым средним отитом

Этиология

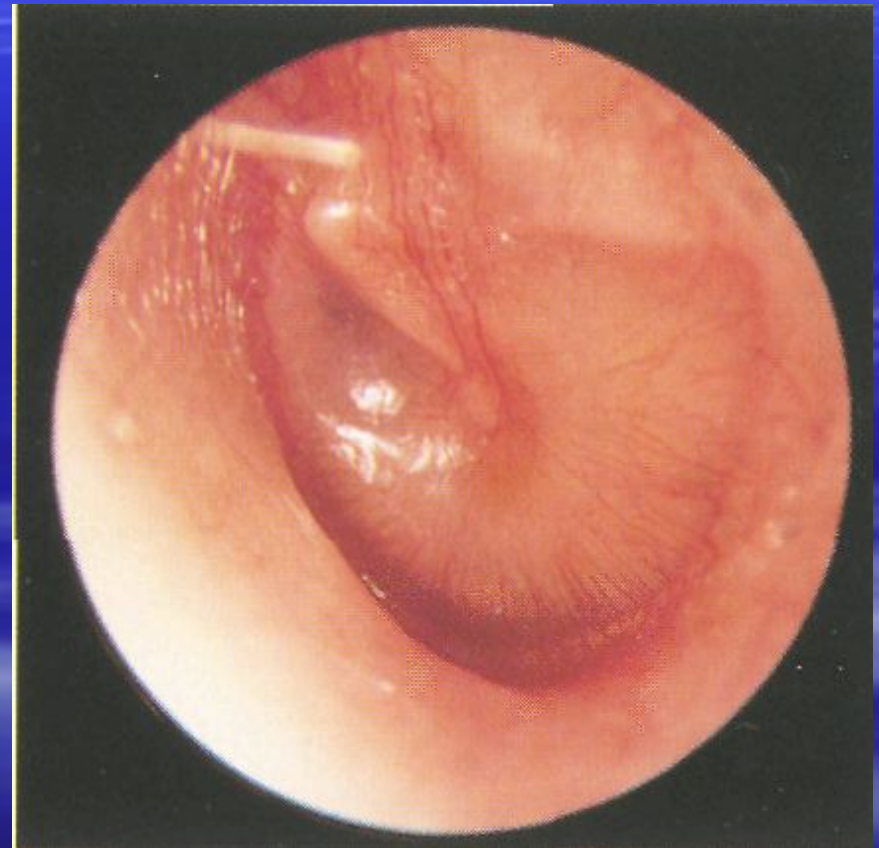
- *Бактерии: пневмококк и гемофильная палочка – 60% возбудителей заболевания*
- *Moraxella catarrhalis – 3-10% случаев*
- *Гноеродный стрептококк – 2-10% случаев*
- *Золотистый стафилококк – 1 – 5 % случаев*

Острый гнойный средний отит

- *Неперфоративная стадия*
- *Перфоративная стадия*
- *Репаративная стадия*

Неперфоративная стадия (клиника)

- Болевой синдром
- Интоксикационный синдром
- Кондуктивная (смешанная) тугоухость

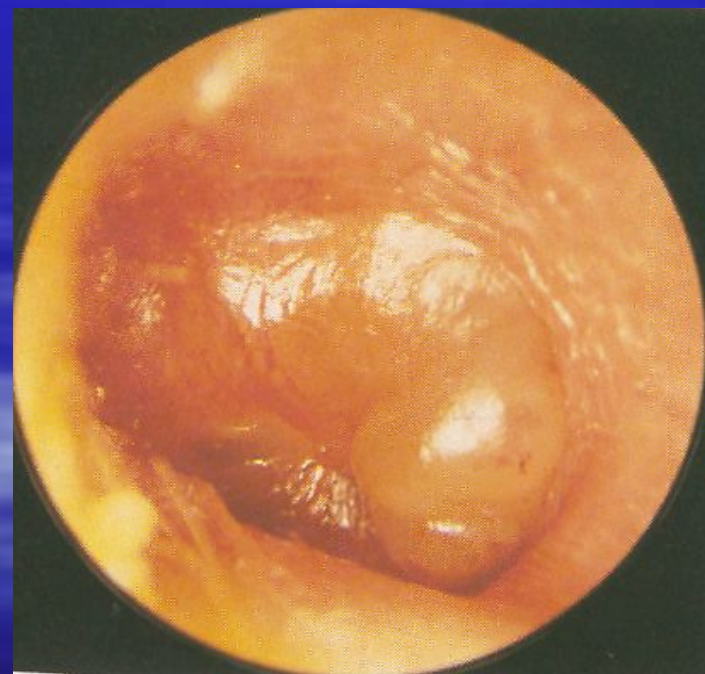

Неперфоративная стадия острого гнойного среднего отита (лечение)

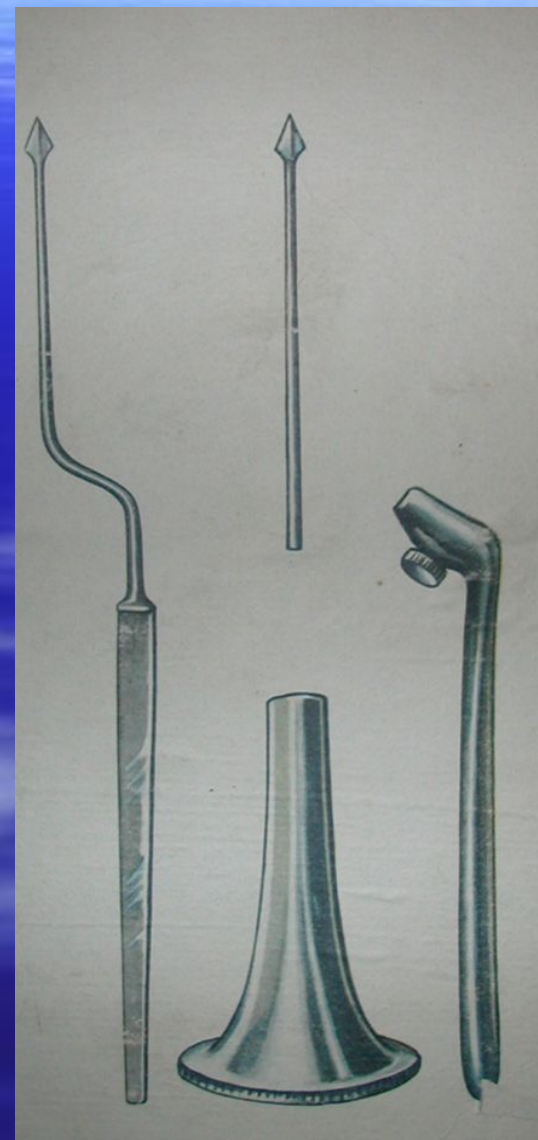
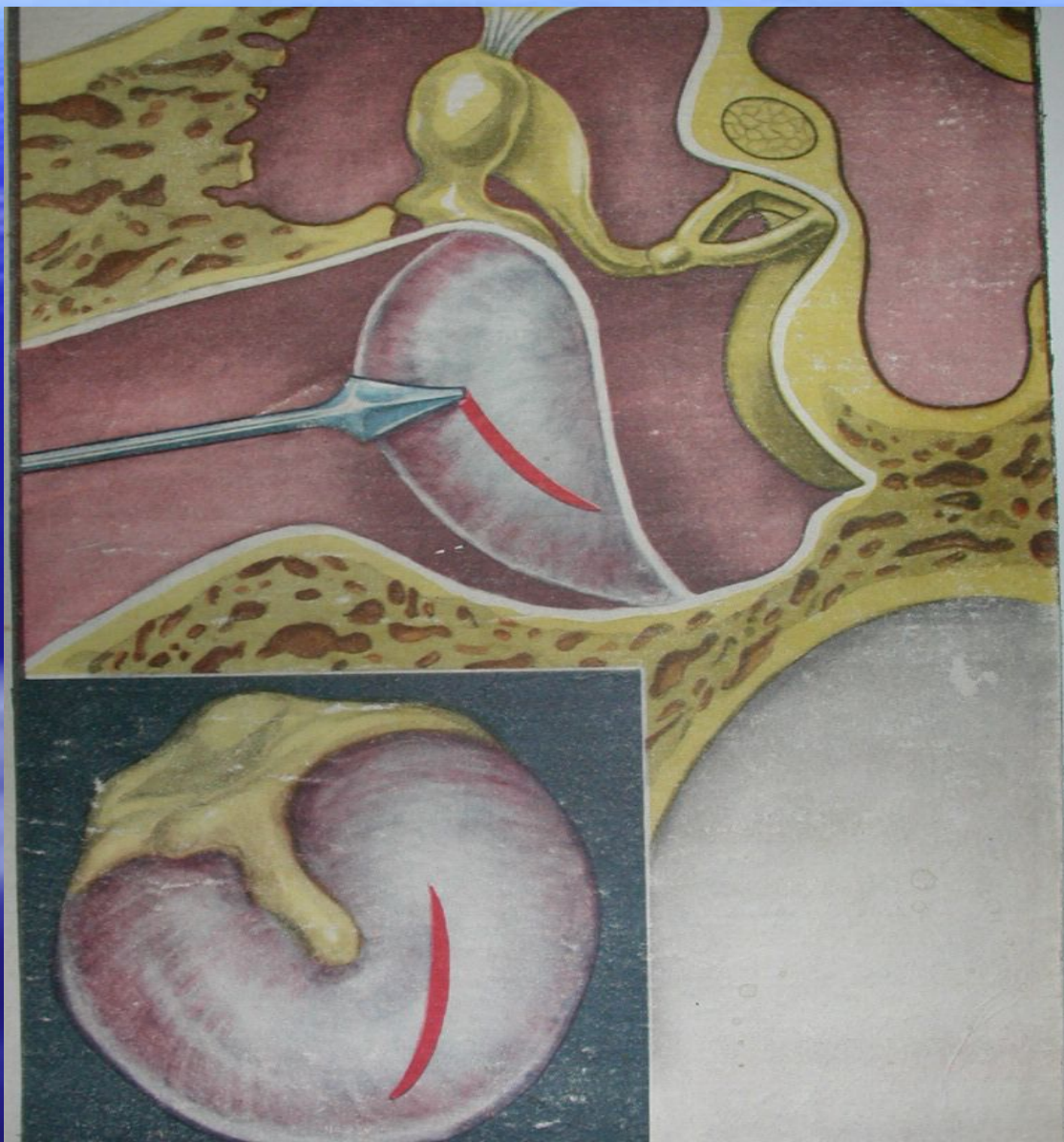
- *Антибактериальная терапия по показаниям*
- *Антигистаминные препараты*
- *Деконгестанты*
- *Местная противовоспалительная терапия в нос (биопарокс, ИРС - 19)*
- *Местная противовоспалительная терапия (эндоаурально - спиртовые растворы – борный, фурациллиновый спирт, «Отинум»)*
- *Парацетез барабанной перепонки по показаниям*

Показания к парацентезу барабанной перепонки

- Длительность заболевания более 3 дней
- Выраженная интоксикация (менингизм, судорожный синдром, лихорадка, выраженный болевой синдром)
- Отоскопическая картина (гиперемия, выбухание барабанной перепонки, сглаженность опознавательных пунктов)

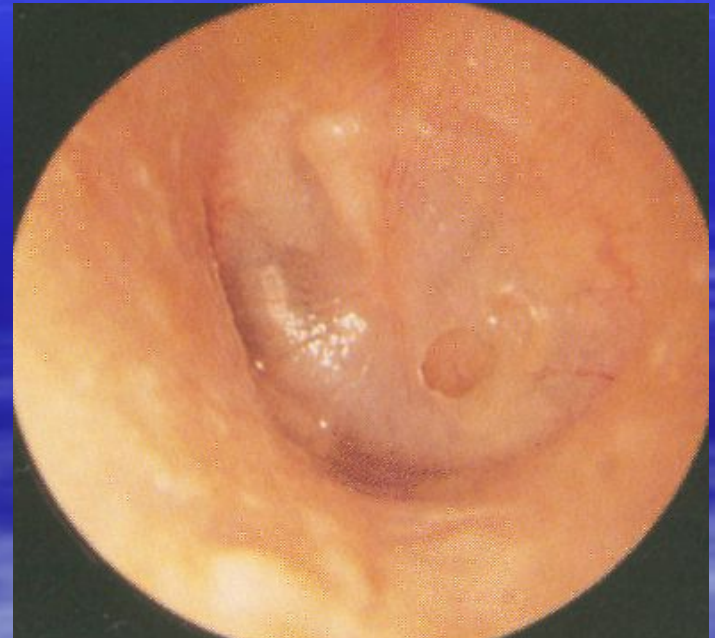


Парацентез барабанной перепонки

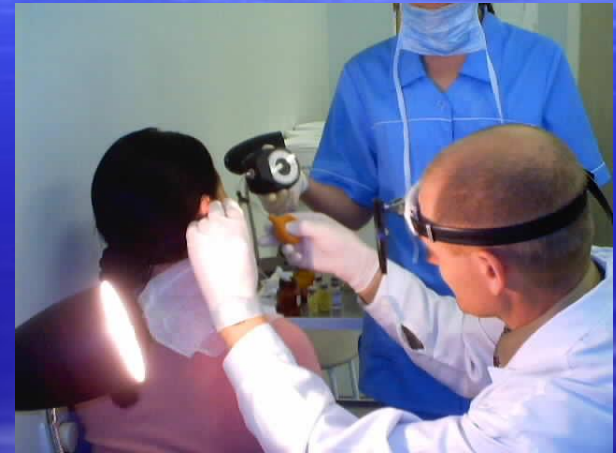

Перфоративная стадия (клиника)

- Перфорация барабанной перепонки
- Оторея
- Уменьшение вплоть до исчезновения болевого синдрома
- Улучшение самочувствия
- Сохраняющаяся тугоухость



Перфоративная стабдия острого гнойного среднего отита (лечение)



- Антибактериальная терапия (по показаниям)
- Антигистаминные препараты
- Деконгестанты
- Местная противовоспалительная терапия в нос (биопарокс, ИРС – 19, Ринофлуимуцил)
- Антибактериальные капли на водной основе в уши после сухого туалета наружного слухового прохода (анауран, нормакс, отофа, полидекса, ципромед и др.)
- Антиоксиданты
- Иммуностимуляторы
- Физиотерапия

Репаративная стадия (клиника)

- *Рубцевание перфорации барабанной перепонки*
- *Полное исчезновение отореи и болевого синдрома*
- *Нормализация самочувствия*
- *Постепенное восстановление слуха*

Репаративная стадия острого гнойного среднего отита (лечение)

- **Продувание, катетеризация
слуховых труб**
- **Пневмомассаж барабанной
перепонки**
- **Физиотерапия (электрофорез с
лидазой эндаурально, «Аудиотон»)**

Продолжительность заболевания:

- *Острый средний отит – не более 3 недель*
- *Затяжное течение острого среднего отита - до 3 месяцев*
- *Рецидивирующий острый средний отит – наличие трех или более эпизодов отита за 6 месяцев или четыре и более эпизодов за 12 месяцев*

Возможные исходы острого гнойного воспаления среднего уха

- *Полное выздоровление с восстановлением нормальной отоскопической картины и слуховой функции*
- *Развитие адгезивного процесса в ухе или образование сухой перфорации, понижение слуха*
- *Переход в хроническую форму – хронический гнойный средний отит*
- *Возникновение осложнений – мастоидита, лабиринтита, менингита, абцесса мозга, тромбоза синусов твердой мозговой оболочки, сепсиса*

Мастоидит – острое гнойное воспаление сосцевидного отростка

- ***первичный*** (посттравматический, на фоне специфического процесса, инфекционных заболеваний)
- ***вторичный*** (осложнение острого воспаления среднего уха или обострение хронического гнойного среднего отита)

Факторы способствующие развитию мастоидита

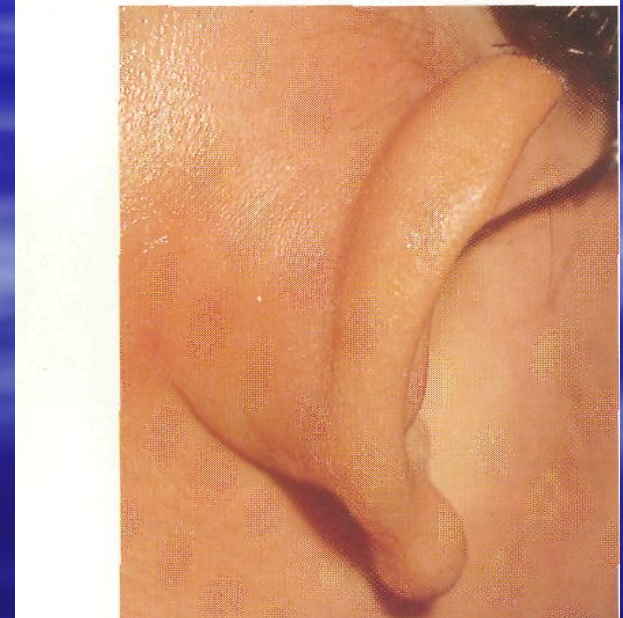
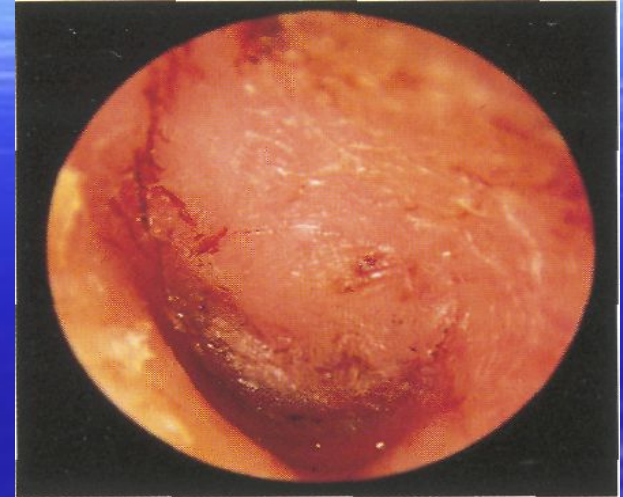
- Высокая вирулентность инфекции
- Общее ослабление организма в связи с наличием таких заболеваний, как диабет, туберкулез, нефрит и т. д.
- Затрудненный отток экссудата из полостей среднего уха
- Нерациональное лечение острого отита (в частности запоздалый парацентез)

Патологоанатомически при мастоидите имеет место:

- *Воспаление мукопериоста клеток отростка – мукоидное набухание слизистой оболочки, мелкоклеточная инфильтрация, нарушение кровообращения, заполнение клеток серозно-гнойным, гнойным или кровянисто-гнойным экссудатом*
- *Остеит – в процесс вовлекаются костные перемычки между клетками, которые в дальнейшем разрушаются расплавляются*
- *Образование полости, заполненной гноем – эмпиема отростка*

Клиника мастоидита

- **Нарастающий болевой синдром**
- **Интоксикационный синдром**
- **Кондуктивная тугоухость**
- **Местные признаки:**
 - гиперемия барабанной перепонки,
 - нависание задне-верхней стенки наружного слухового прохода,
 - гноеетечение (симптом «резервуара») – непостоянный,
 - сглаженность заушной складки,
 - оттопыренность ушной раковины
- **Рентгенологические**
 - завуалированность клеток сосцевидного отростка, признаки деструкции по Rg-граммам по Шюллеру и Майеру



Атипичные шейные формы мастоидита

- *Мастоидит Бецольда*
- *Мастоидит Мурре*
- *Мастоидит Орлеанского*
- *Мастоидит Чителли*

Формы мастоидита при атипичной пневматизации

- *Зигоматицит*
- *Сквамит*
- *Петрозит*
- *Апицит*
- *Субпериостальный абсцесс*

Лечение мастоидита

- *Консервативное в течение первых трех дней
(соответствует принципам лечения острого перфоративного гнойного среднего отита)*
- *Хирургическое
(антромастоидотомия)*

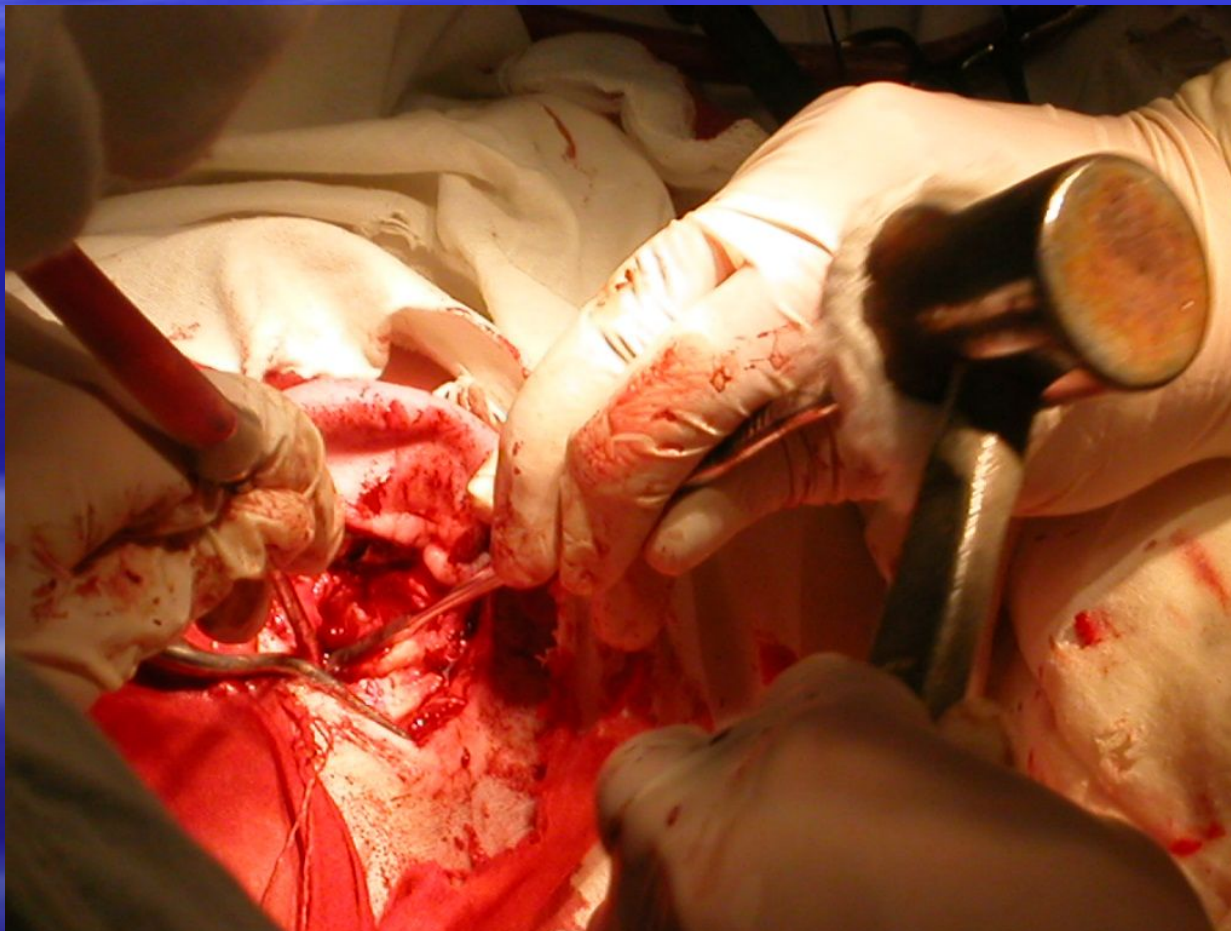
Виды хирургического лечения

- **Антромастоидотомия** (трепанация сосцевидного отростка с целью удаления патологически измененной ткани и дренирования барабанной полости)
- **Расширенная антромастоидотомия** (трепанация всех ячеек сосцевидного отростка дополненная обнажением твердой мозговой оболочки и/или стенки сигмовидного синуса)
- **Мастоидэктомия** (полное удаление сосцевидного отростка)
- **Антротомия** (у детей в возрасте до 1 года по поводу антрита)

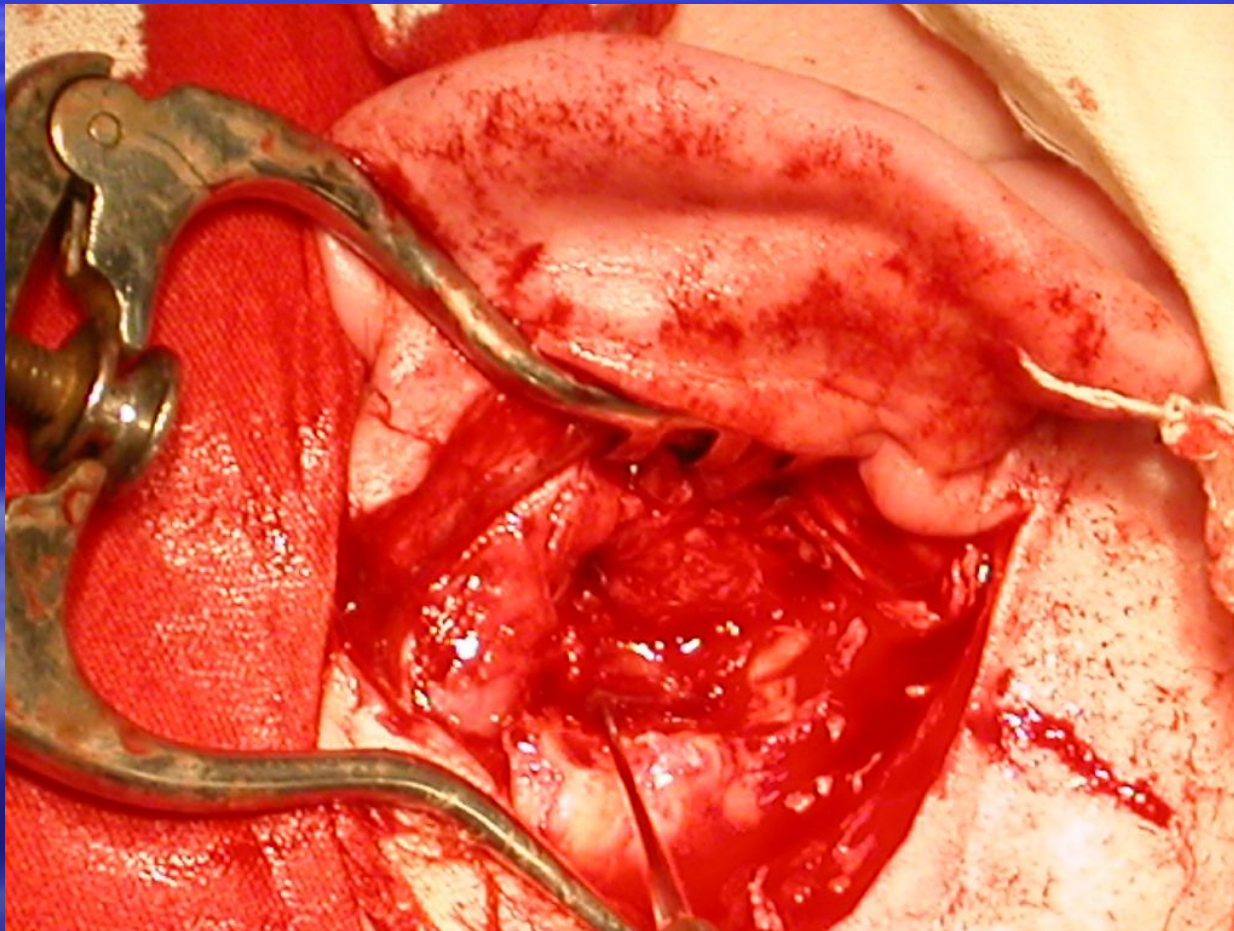
Показания к антромастоидотомии

- *острый гнойный средний отит, осложненный мастоидитом или его атипичной формой*

Антромастоидотомия (этапы операции)



Антромастоидотомия (этапы операции)



Показания к расширенной антромастоидотомии

- *Внутричерепные осложнения (отогенный менингит, тромбоз сигмовидного синуса (отогенный сепсис), абсцессы мозга и мозжечка), возникшие на фоне острого гнойного среднего отита*

***Благодарю за
внимание!***