

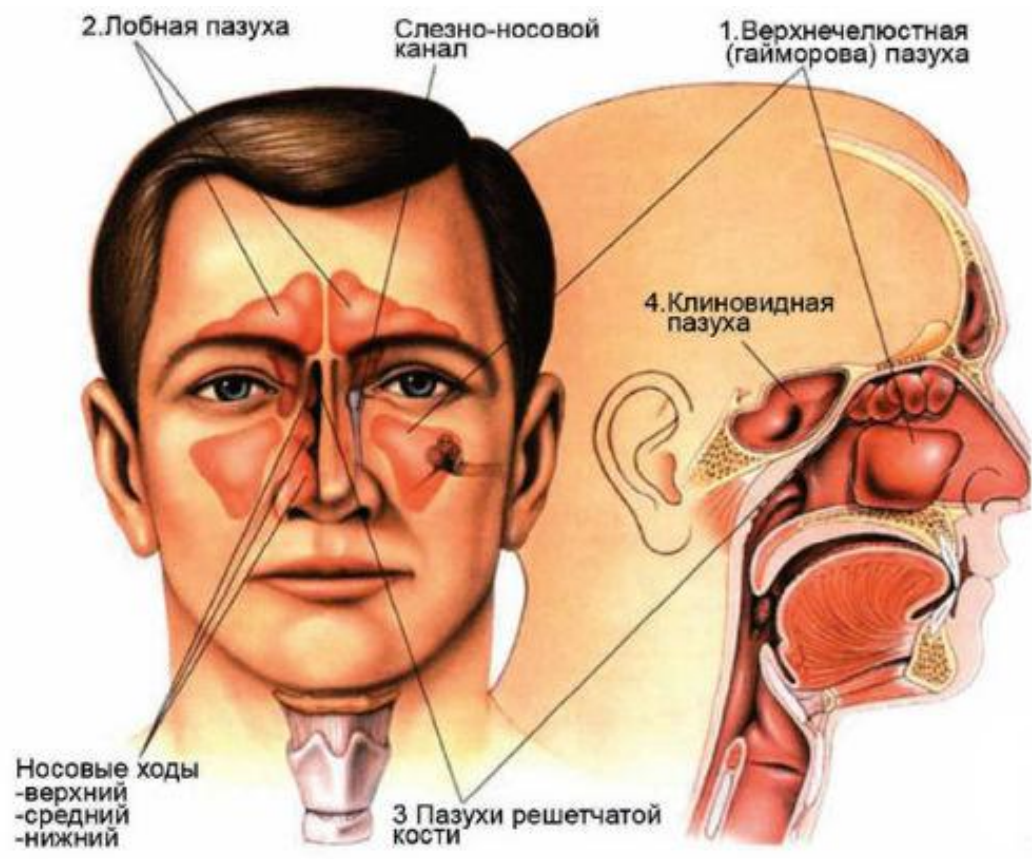
АО «Медицинский Университет Астана»

Рентген диагностика
заболеваний придаточных
пазух носа

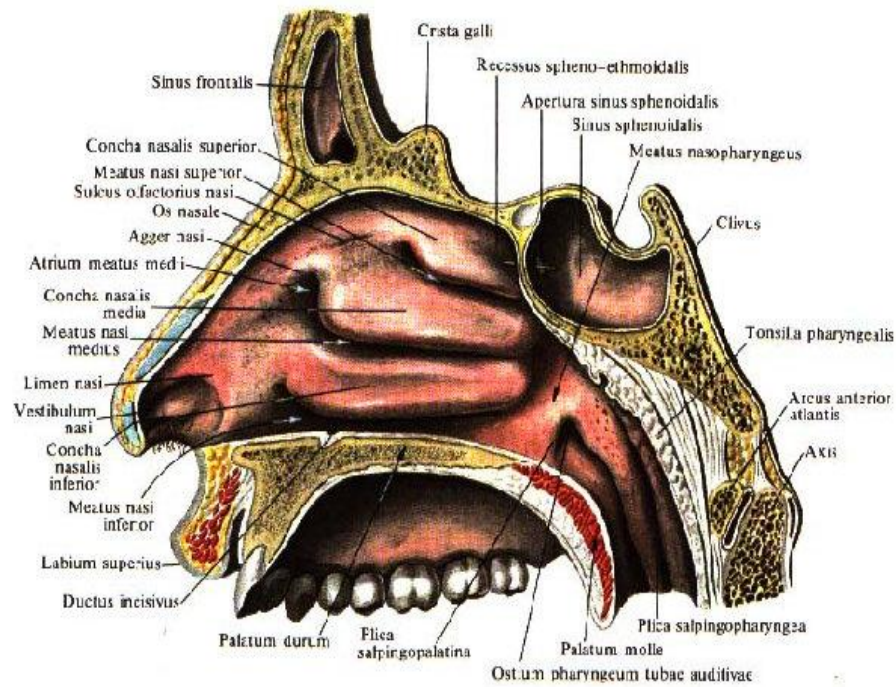
Подготовил: Ахмет Қ.Н.

Астана 2019

Нос – начальный отдел дыхательной системы; различают наружный нос, полость носа и придаточные пазухи, сообщающиеся с полостью носа через узкие отверстия. Придаточные пазухи носа – система парных, чаще асимметричных полостей, расположенных внутри костей черепа. Выстланы слизистой оболочкой и сообщаются с полостью носа с помощью апертур-узких ходов или отверстий.



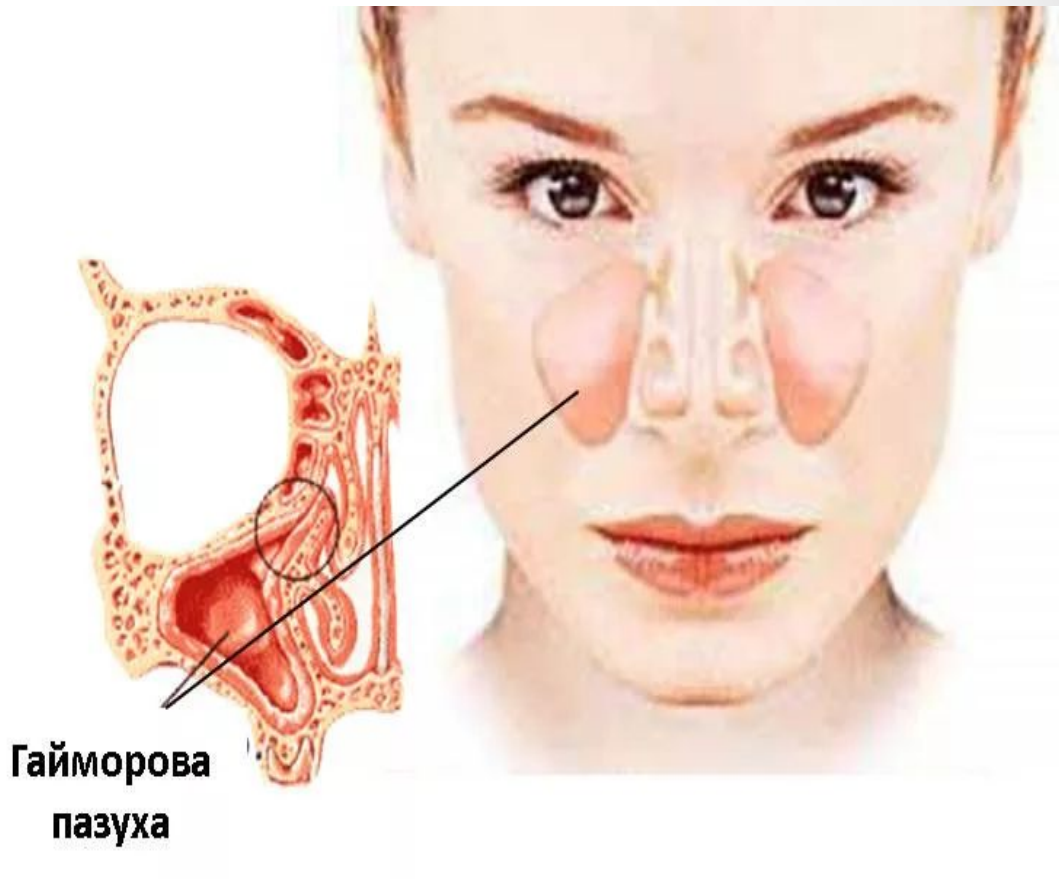
Придаточные пазухи носа – система парных, чаще асимметричных полостей, расположенных внутри костей черепа. Выстланы слизистой оболочкой и сообщаются с полостью носа с помощью апертур-узких ходов или отверстий.



Полость носа, cavitas nasi:
правая сторона.

Верхнечелюстные пазухи

- Имеют вид 4-х угольной пирамиды. Стенки:
- Верхняя – нижняя стенка орбиты.
- Медиальная- наружная стенка полости носа.
- Нижняя– альвеолярный отросток в челюсти
- Задняя-это бугор в челюсти.
- Передняя – соединяет подглазничный край и альвеолярный отросток в челюсти.



Лобная пазуха

- В толще лобной кости. Вариабельны и асимметричны. Стенки её-замыкательная пластинка чешуи лобной кости. Через лобноносовой канал- со средним носовым ходом. Если достигают середины орбит – обычное развитие.
- > - гиперпневматизация.
- < - гипоплазия.
- В них много перегородок – бухтообразное строение.

Клетки решётчатых костей.

- Тянутся вдоль боковой стенки носа.
- Передние и средние ячейки – связаны со средним носовым ходом.
- Задние ячейки-с верхним носовым ходом.
- Все клетки связаны через продырявленную пластинку с полостью черепа, при их травме – пневмоцефалия. Их стенка, как пергамент, и процессы с них могут переходить на слезный мешок, орбиту, зрительный нерв.

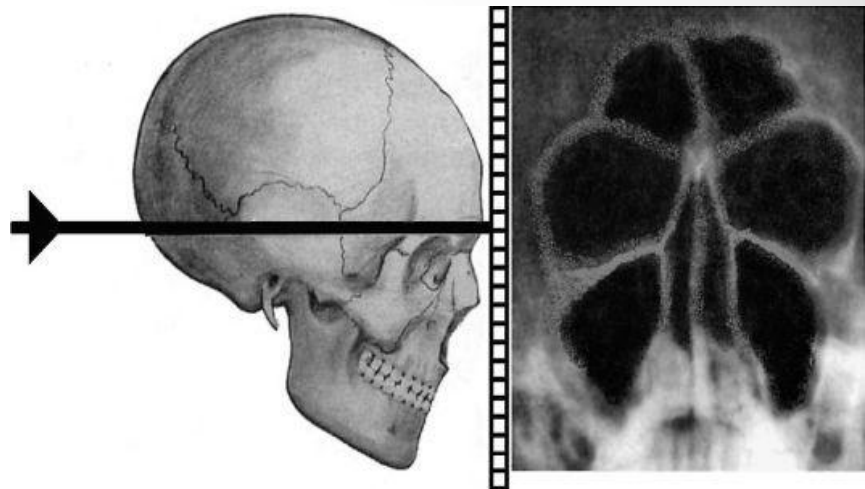
Основная пазуха.

- В теле клиновидной кости, парная с тонкой перегородкой, чаще-асимметричные. Сообщается с верхним носовым ходом.
- Сверху-турецкое седло и зрительные каналы.
- По бокам –ВСА, пещеристый синус, глазодвигательный, блоковый и отводящий нервы.
- Нижняя – свод носоглотки.
- Задняя – скат.

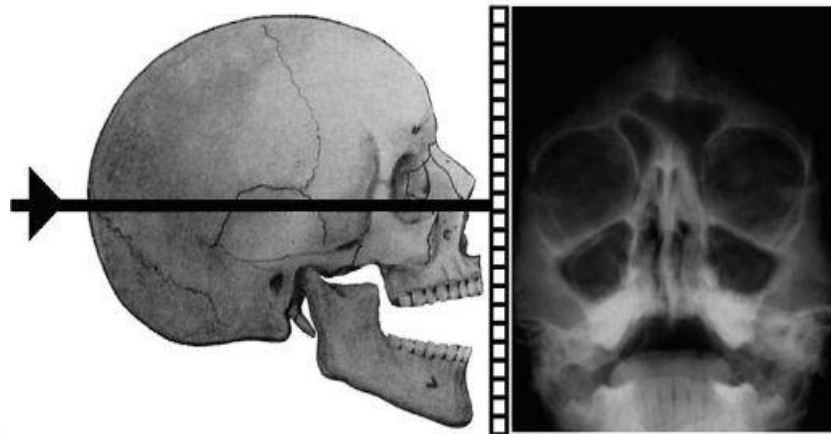
Методы исследования.

Рентгенография

- При носолобной проекции (затылочно-лобная) голову больного укладывают так, чтобы лоб и кончик носа лежали на кассете. На полученном снимке лучше всего видны лобные и в меньшей мере решетчатые и верхнечелюстные пазухи.



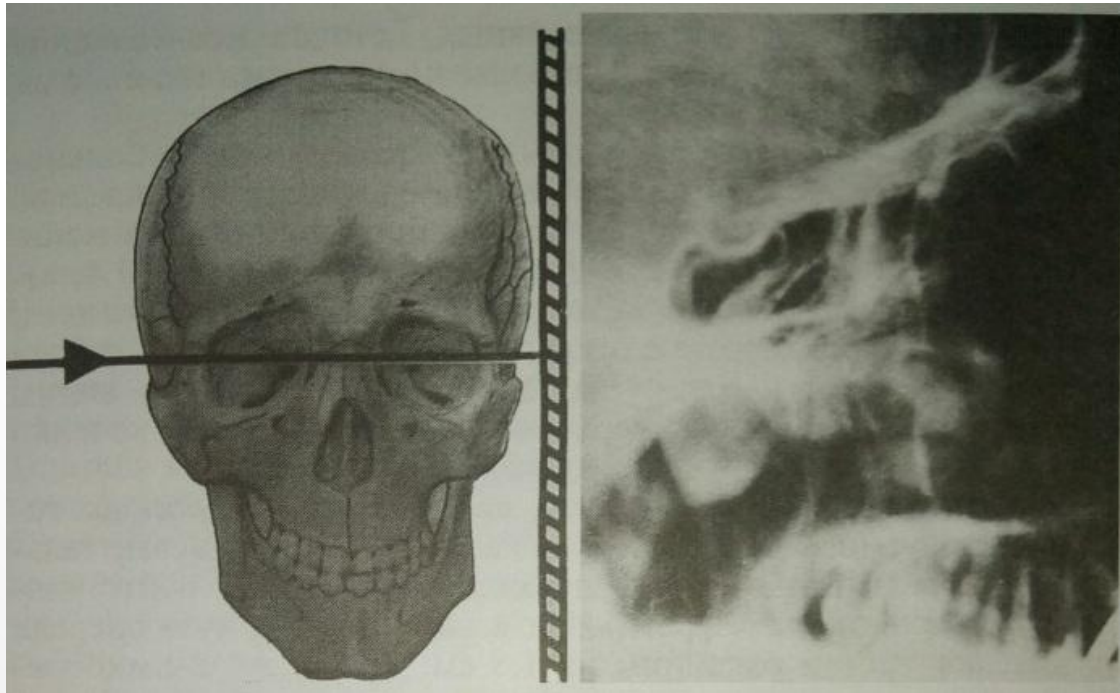
- При носоподбородочной проекции (затылочно-подбородочная) больной лежит на кассете с открытым ртом, прикасаясь губами и подбородком к кассете. На таком снимке хорошо видны лобные пазухи и ячейки решетчатого лабиринта.

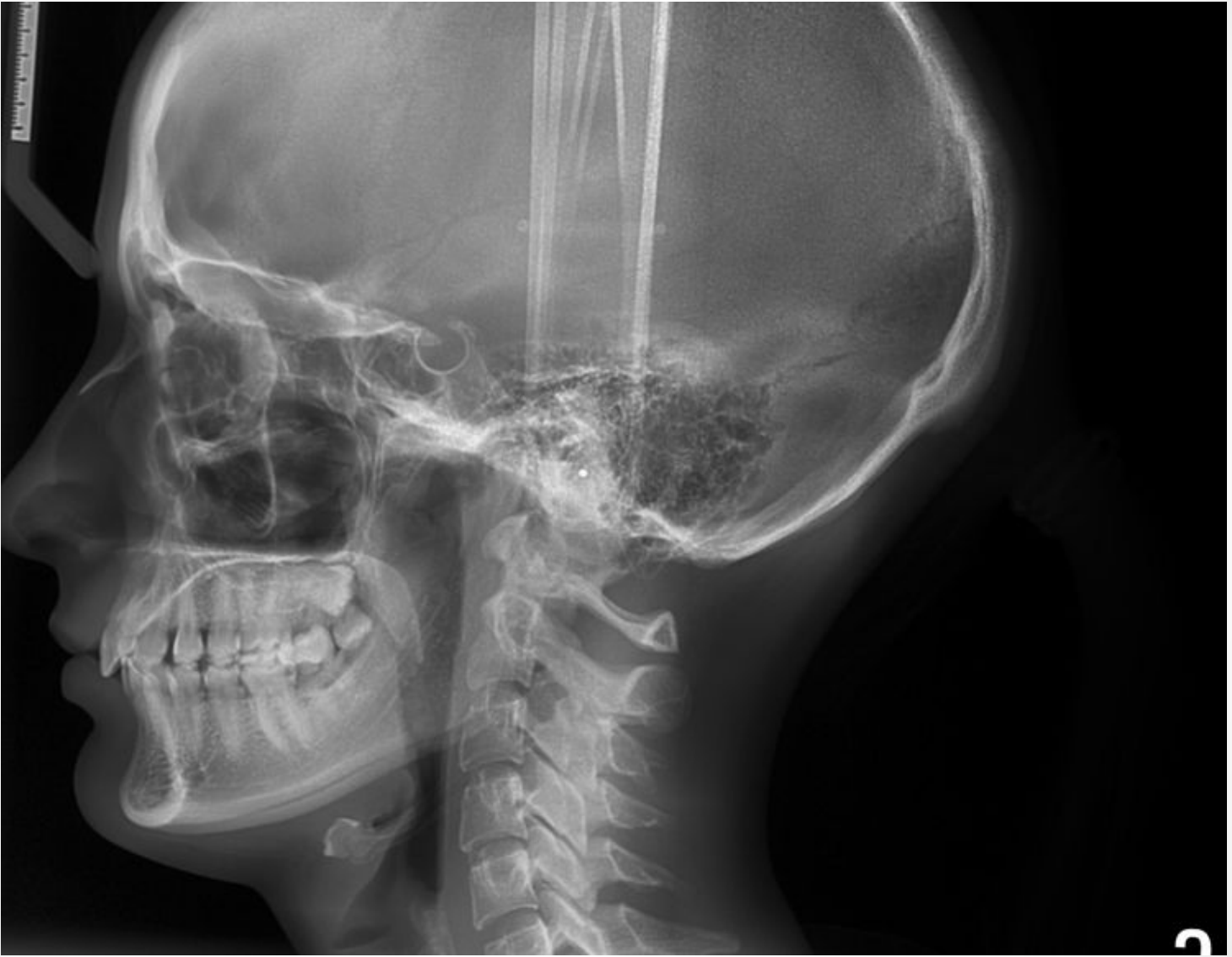

Методы исследования.

Рентгенография

- При боковой (битемпоральная), или профильной, проекции голову обследуемого укладывают на кассете так чтобы сагитальная плоскость головы была параллельна кассете, рентгеновский луч проходит во фронтальном направлении чуть спереди от козелка ушной раковины на 1,5 см. На таком снимке бывают отчетливо видны лобные, клиновидные и в меньшей мере решетчатые пазухи в боковом изображении. Однако в этой проекции пазухи с обеих сторон накладываются друг на друга, и можно судить об их глубине, но диагностика поражений правой или левой околоносовых пазух невозможно.



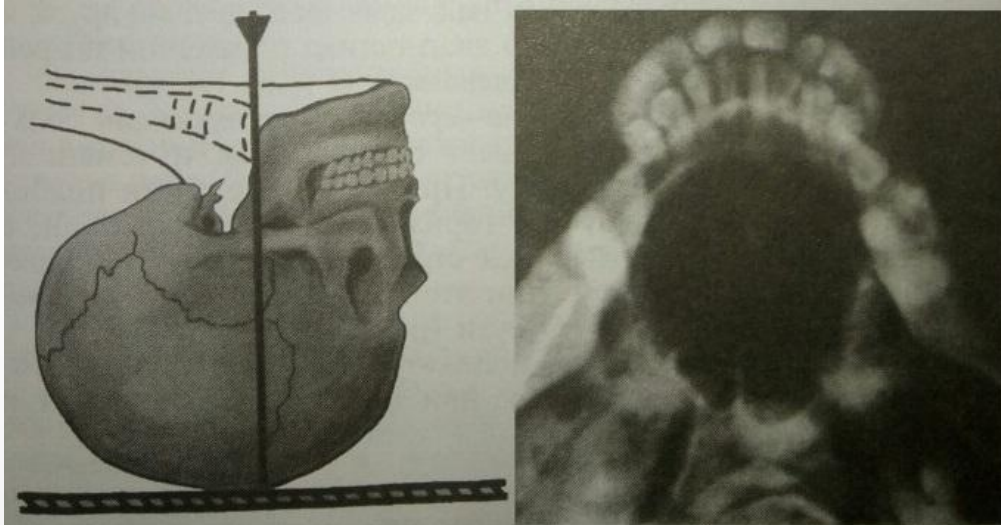


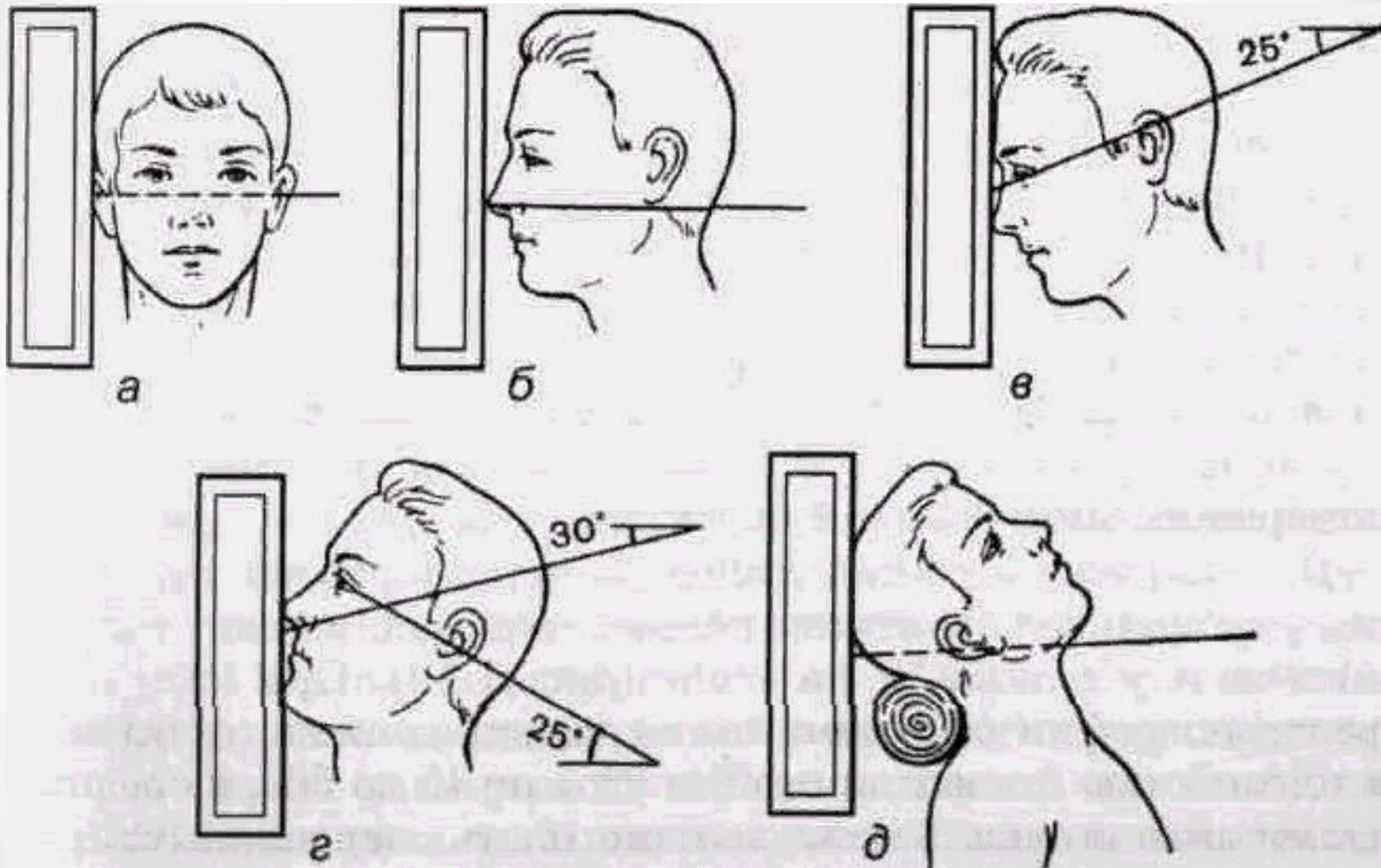
3

Методы исследования.

Рентгенография

- При аксиальной (подбородочно-вертикальная) проекции больной лежит на спине, откидывает голову назад и теменной частью укладывается на кассету. При этом положении подбородочная область находится в горизонтальном положении, а рентгеновский луч направляется строго вертикально на верхнюю щитовидную вырезку. При этой укладке хорошо дифференцируются клиновидные пазухи.





Критерии правильности укладки

- Одинаковое расстояние от наружных стенок орбит до края.
- Пирамиды височных костей – вне верхнечелюстных пазух (внизу).
- На боковой R-грамме – дно турецкого седла не раздвоено, у спинки один контур, совмещены оба височнонижнечелюстных сустава.
- Маркировка – сторона!(левая, правая)

Что оцениваем

- Степень развития пазух и симметрию.
- Пневматизацию.
- Прозрачность - сравниваем с прозрачностью орбит.

Затемнения ППН

- По форме затемнения бывают –
- Пристеночные
- Диффузные с уровнем жидкости
- Полусферические
- Тотальные

Пристеночные затемнения

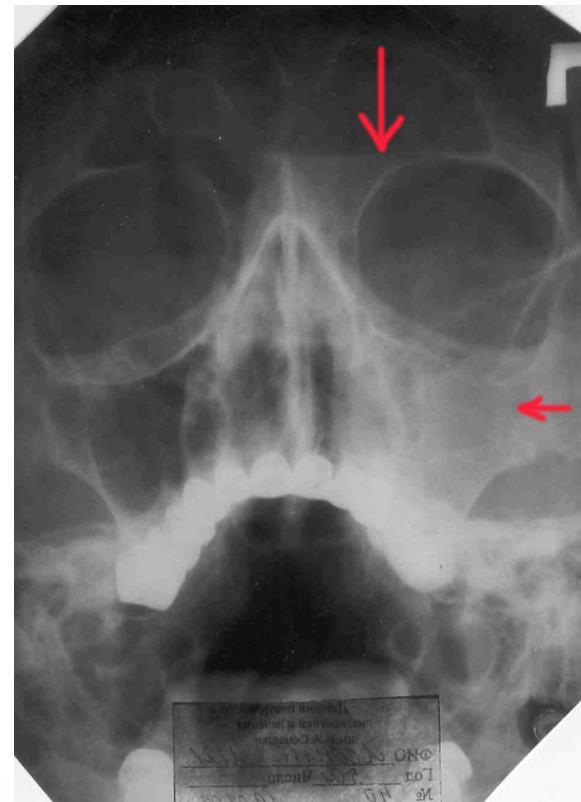
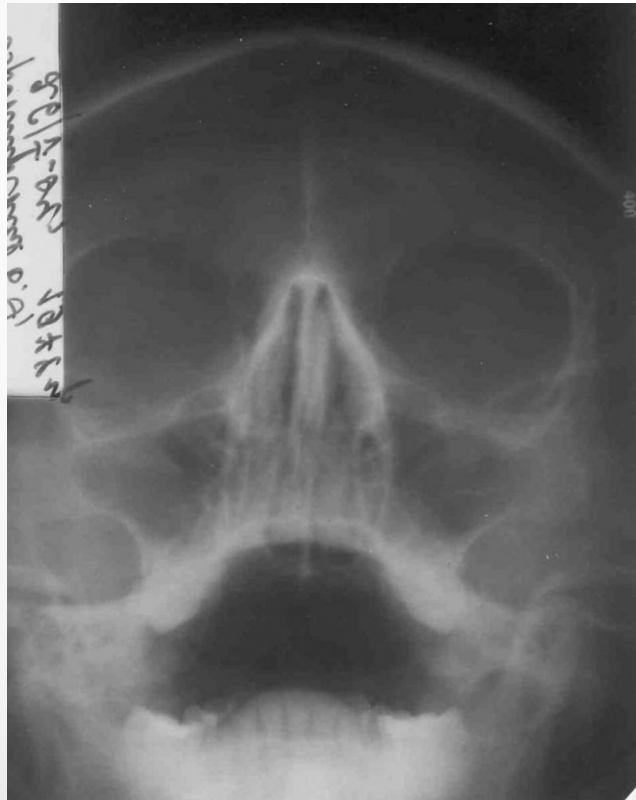- При воспалительном и аллергическом отёке слизистой, которая в норме не видна.
- **Обусловлены:**
- Отёком слизистой
- Гиперплазией слизистой
- Фиброзногнойными напластованиями
- Фиброзом слизистой.

Острый фронтит

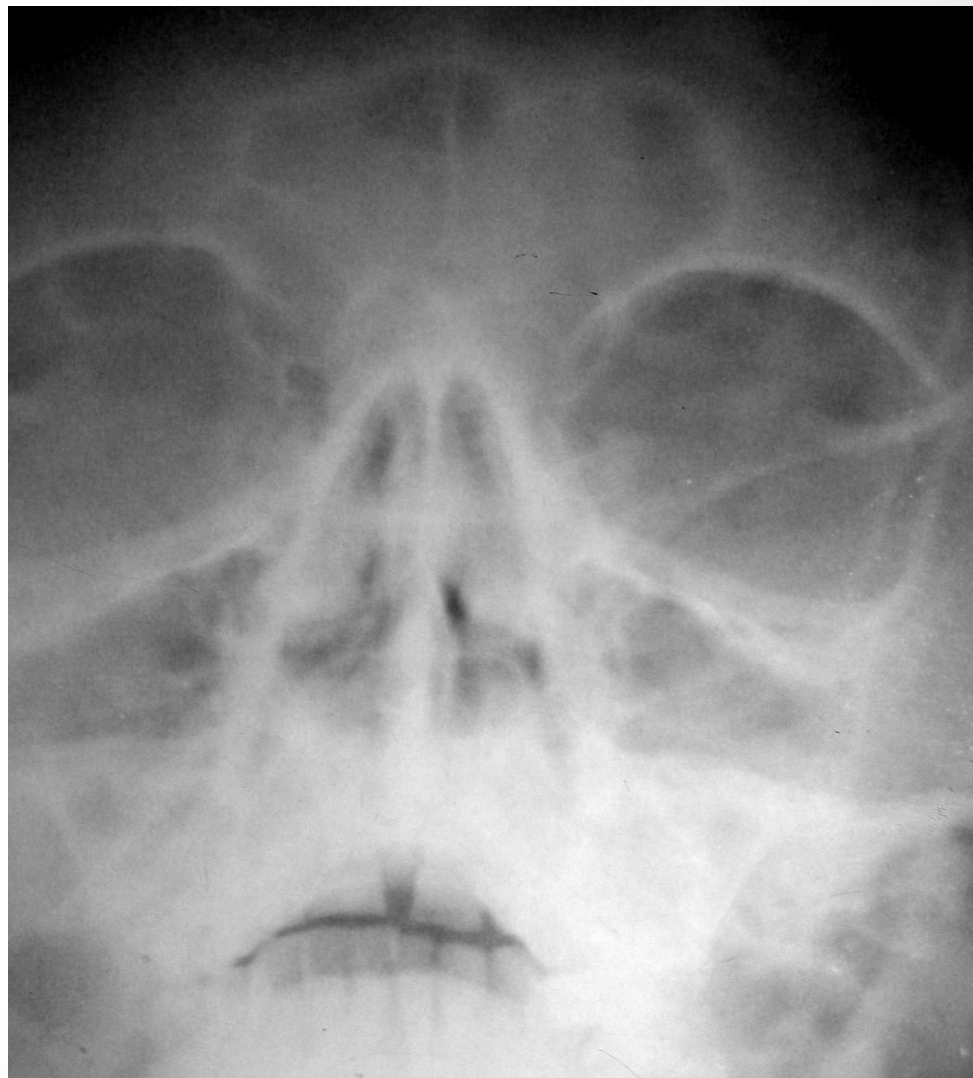
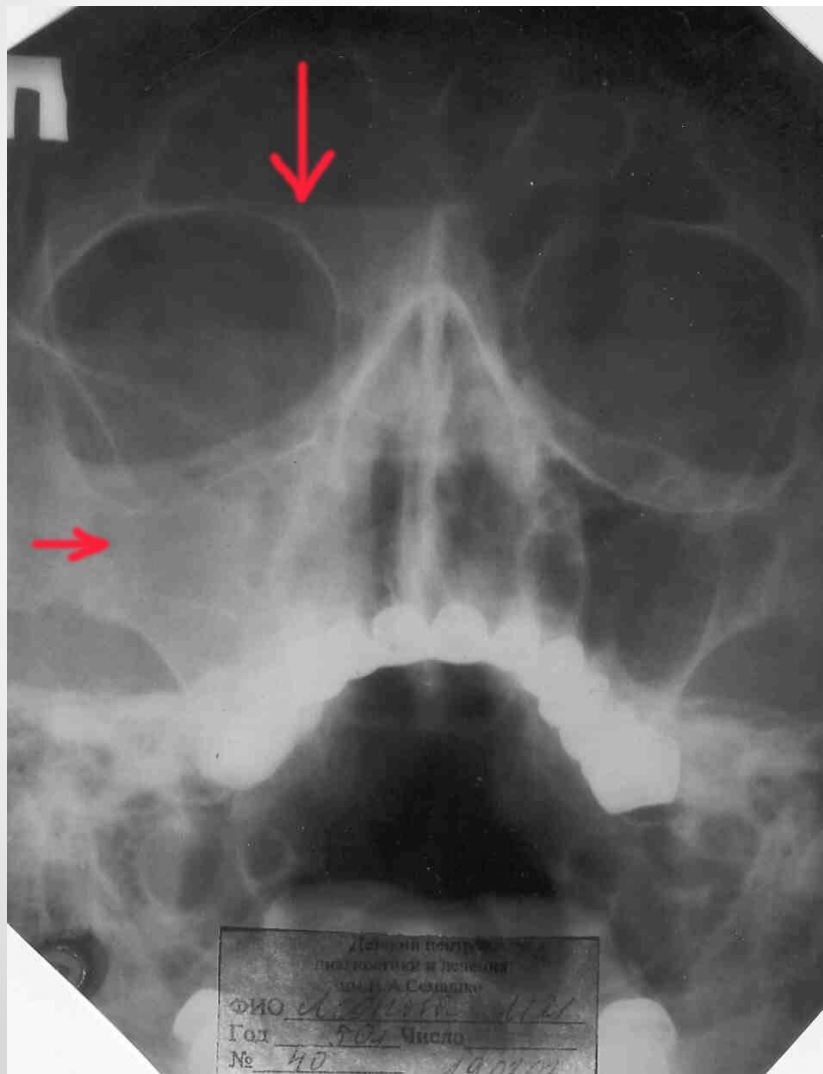
- Затемнение обусловлено отёком слизистой или (и) жидким содержимым.
- Отёчная слизистая на R-грамме – сплошное равномерное (в небольшой пазухе)
- Или неравномерное (в большой пазухе с многочисленными бухтами и перегородками).
- Если накапливается жидкость – уровень или тотальное затемнение.

Если не видим лобные пазухи?

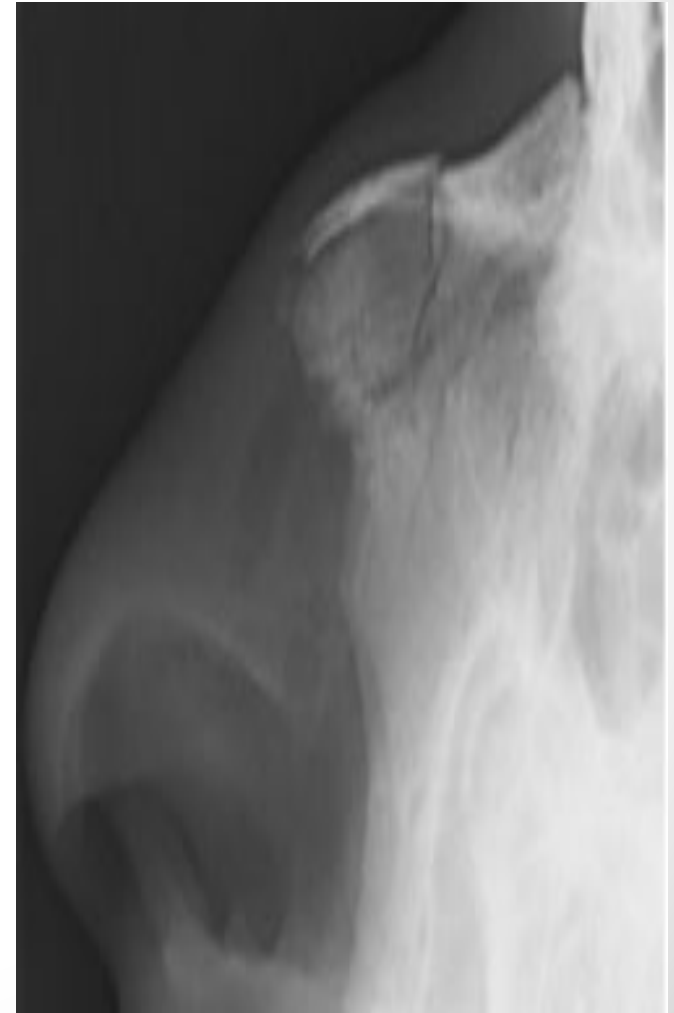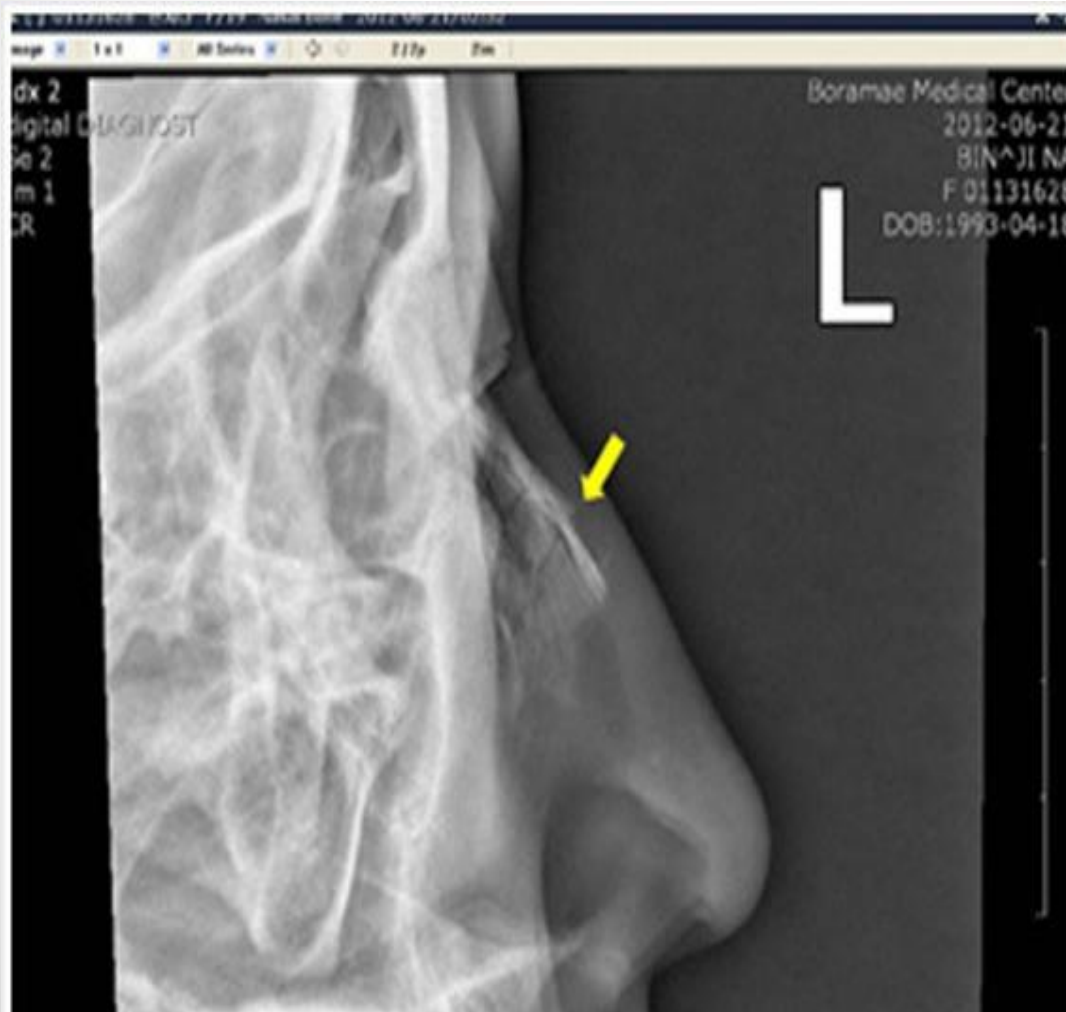- Аплазия.
- Затемнение – видны костные стенки!



ФРОНТИТ.

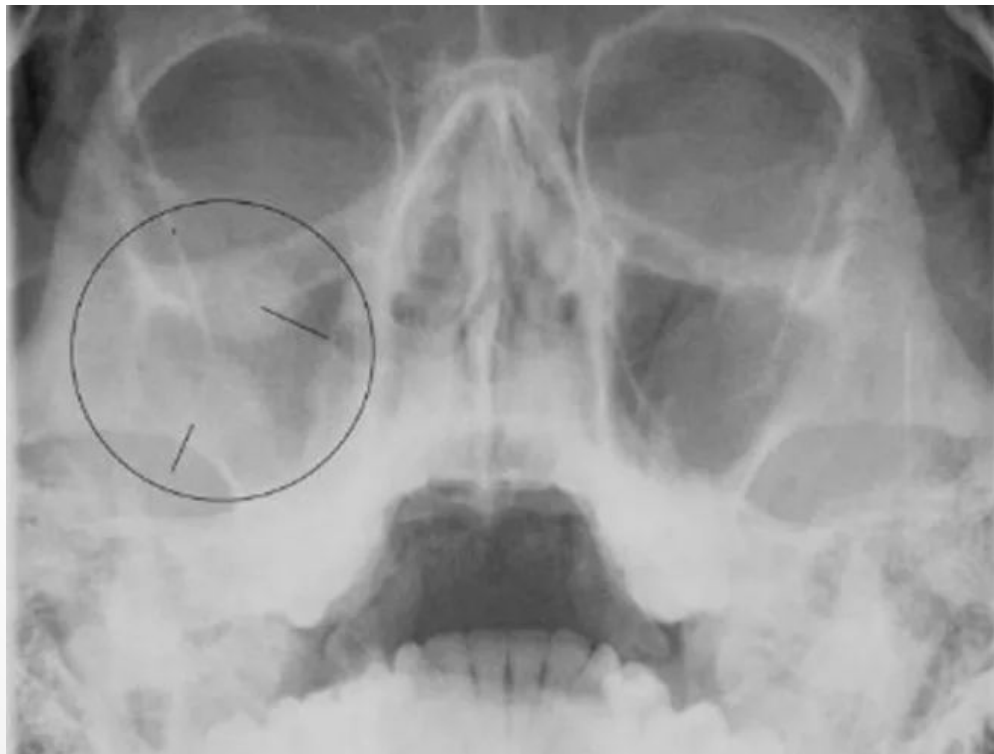


Переломы костей носа

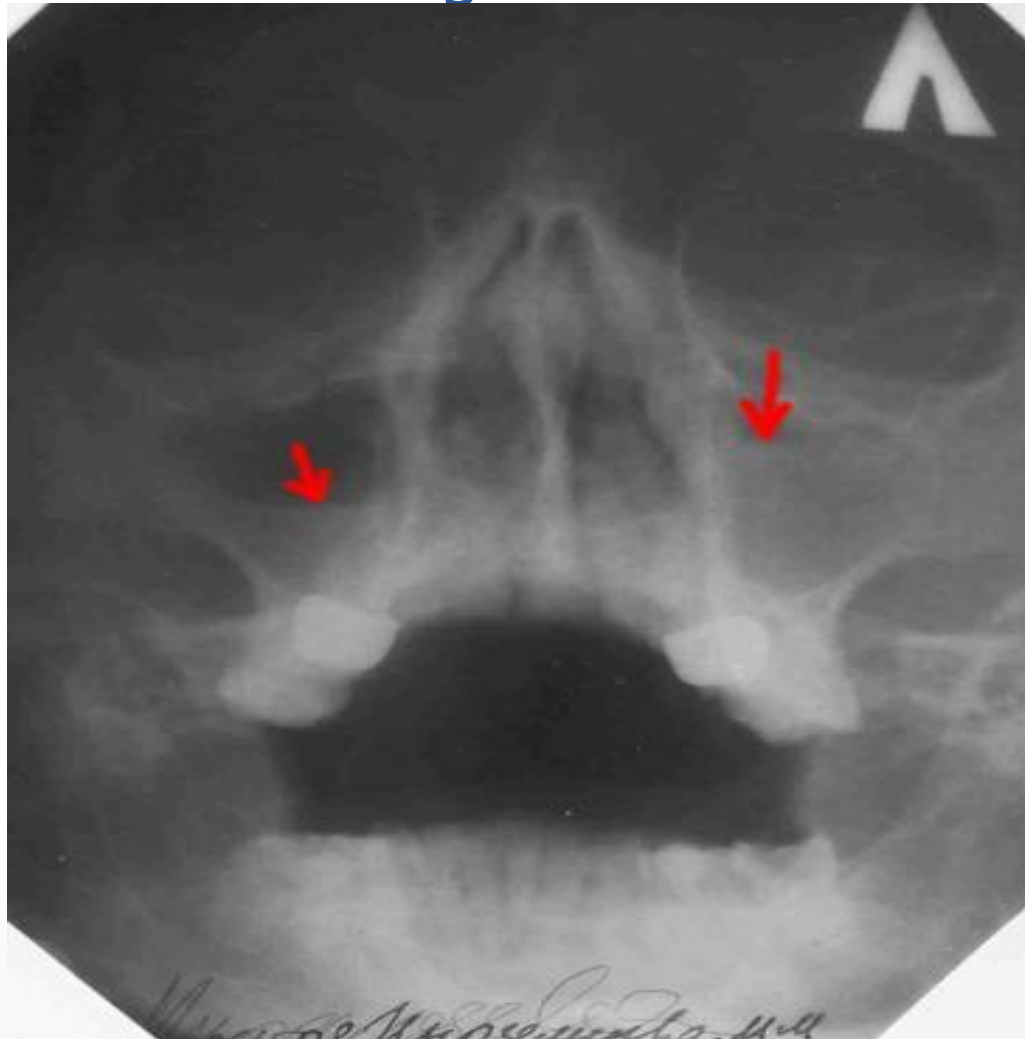


Полипозный синусит

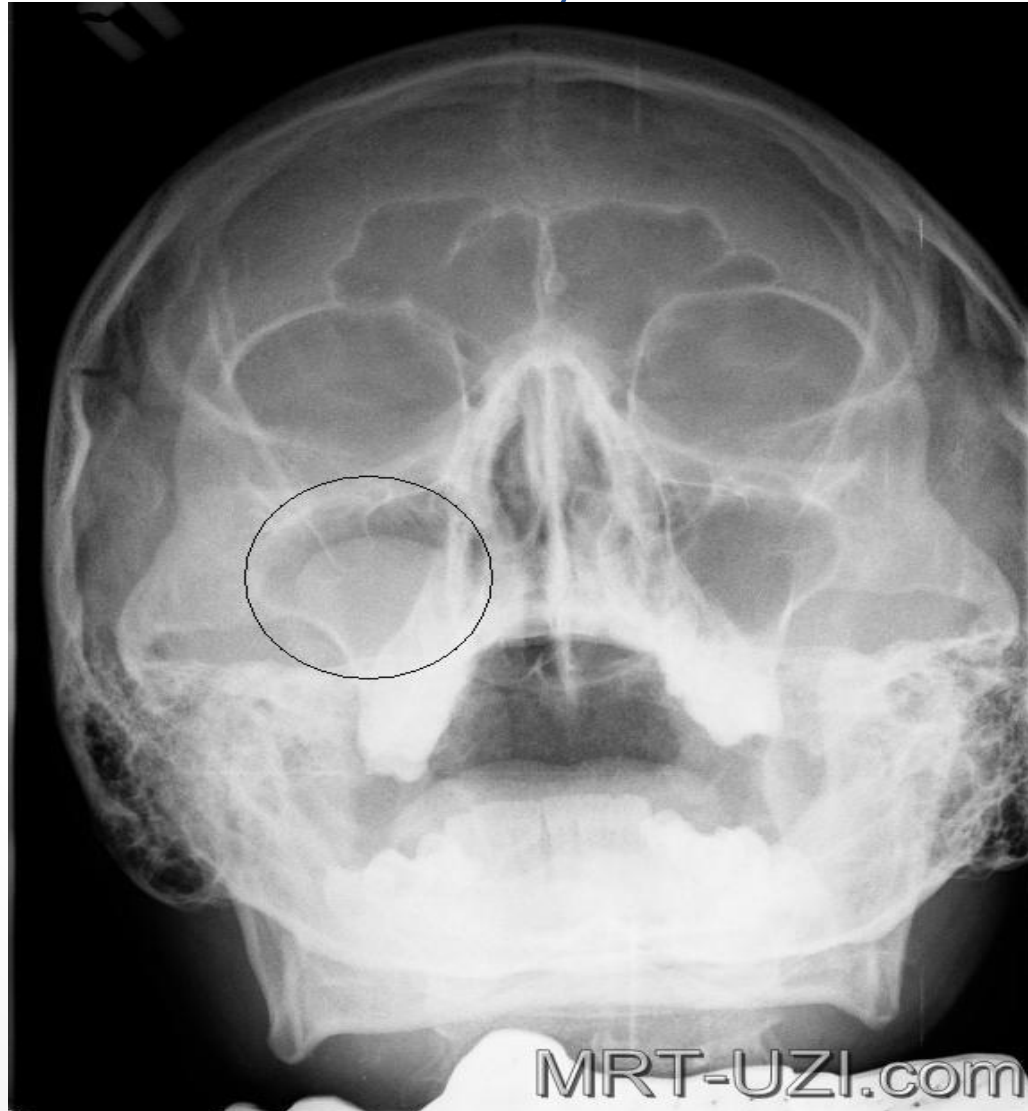
- Развитие множественных полипов в слизистой.
- На R-грамме – полициклическое стойкое затемнение чаще нижних отделов пазух.
- Затемнения в полости носа – полипы.



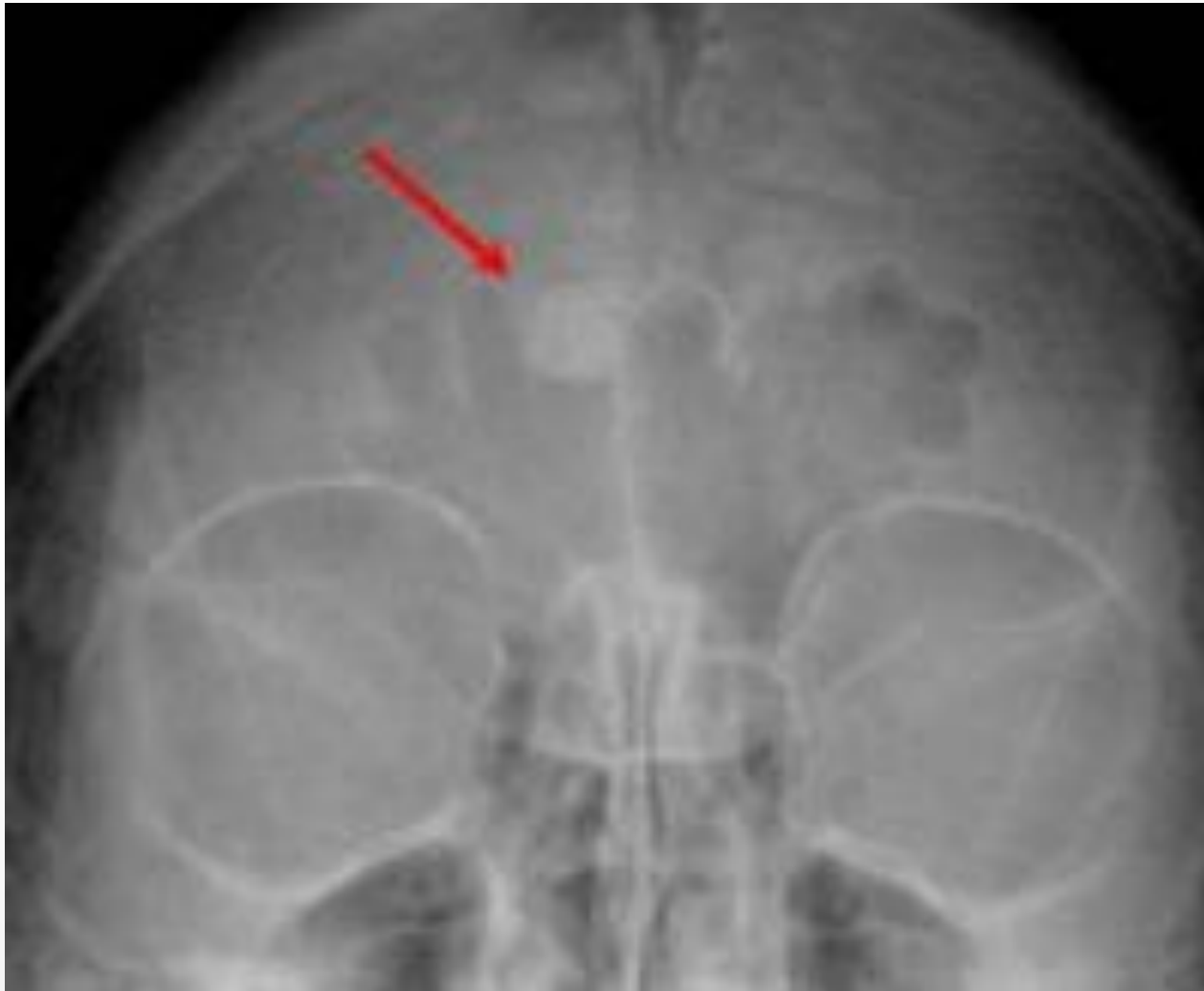Верхнечелюстной СИНУСИТ



Кисты верхнечелюстных пазух



Остеома в лобной пазухе



Список литературы:

- В.Т. Пальчун, «Оториноларингология» 2001 г.
- В.Т. Пальчун, М.М.Магомедов, Л.А.Лучихин
«Оториноларингология» 2011 г.
- www.google.kz