

Оренбургский областной медицинский колледж
ГАО УСПО «Ялтинский медицинский колледж»

Хирургическая инфекция мягких тканей и костей

Преподаватель хирургии
Кандидат медицинских наук Жучков А. Г.

2021 Г.

Хирургическая инфекция

Это инфекционные процессы в организме человека, в лечении и профилактике которых необходимы или могут оказаться необходимыми те или иные хирургические пособия, а также любые инфекционные процессы, осложняющие хирургические заболевания, хирургические вмешательства и травмы

Классификация хирургических инфекций

Острая

1. серозная
2. Гнойная
3. Анаэробная
 - гнилостная
 - анаэробная (газовая гангрена)
 - столбняк

Хроническая

1. Неспецифическая
 - Первичная
 - Вторичная
2. Специфическая
 - туберкулез
 - актиномикоз
 - сифилис

Классификация хирургической инфекции



Локальная инфекция



**Генерализованная
инфекция (сепсис)**

Воспаление, локальная и генерализованная хирургическая инфекция

Воспаление – локализованный ответ макроорганизма на повреждение тканей, который имеет своей главной задачей удаление повреждающего агента (микроорганизма) и поврежденных тканей.

Локальная хирургическая инфекция – местный воспалительный процесс, развивающийся в ответ на пролиферацию микробных патогенов в тканях организма.

Воспаление, локальная и генерализованная хирургическая инфекция

Генерализованная хирургическая инфекция (синдром системной воспалительной реакции) – системная активация воспалительного ответа

Этиология и патогенез хирургической инфекции

Основные возбудители хирургической инфекции:

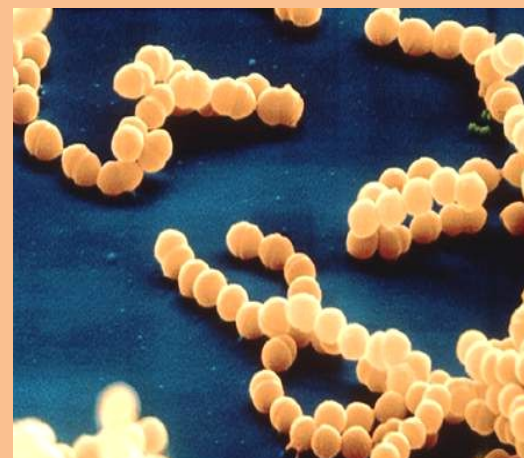
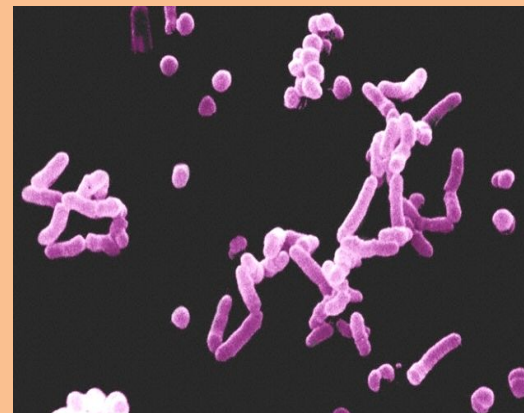Грамотрицательные кокки:

- стафилококки
- стрептококки
- энтерококки

Грамотрицательные палочки :

Энтеробактерии

- спорообразующие
- неспорообразующие



Этиология и патогенез хирургической инфекции

Предрасполагающие факторы:

1. Очаги хронической инфекции
2. Травмы
3. Иммунодефициты
4. Эндокринные заболевания

Этиология и патогенез хирургической инфекции

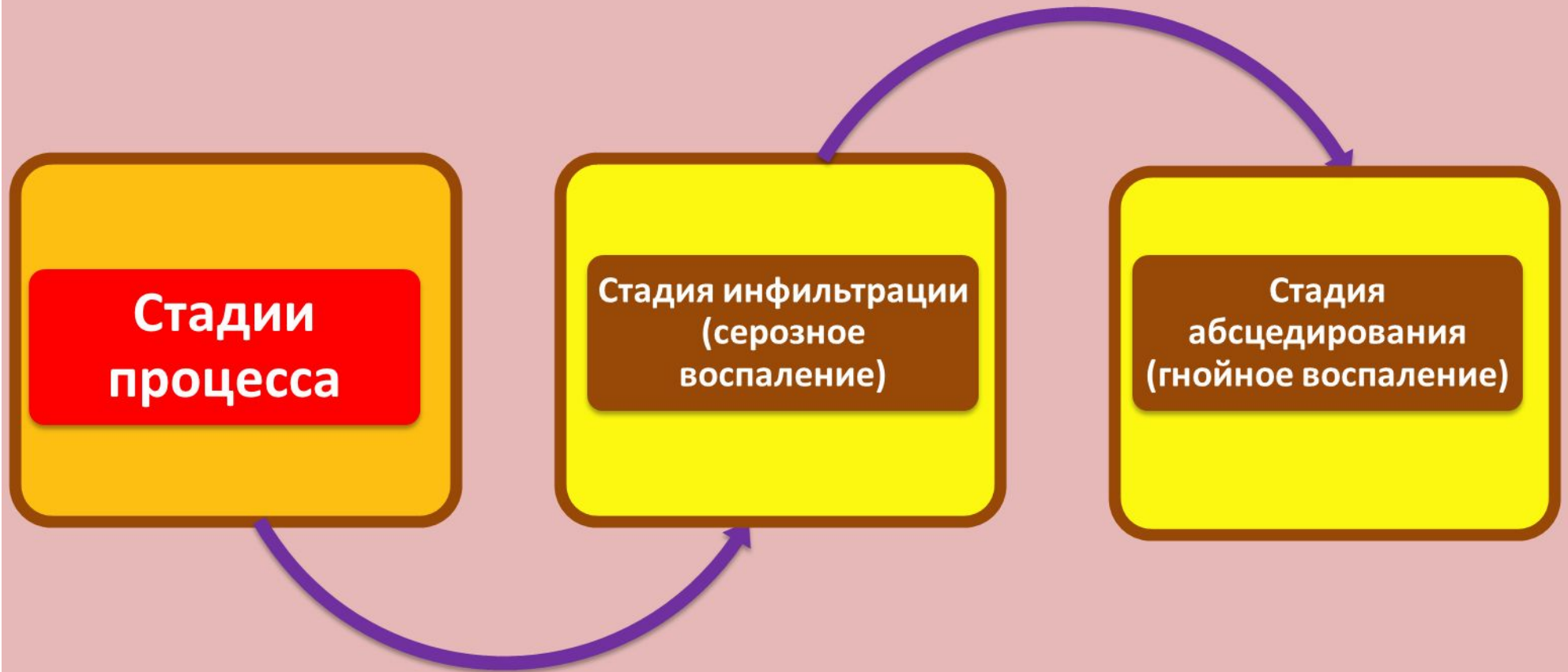
Пути инфицирования

```
graph TD; A[Пути инфицирования] --> B[экзогенное]; A --> C[эндогенное]
```

экзогенное

эндогенное

Этиология и патогенез хирургической инфекции



Принципы лечения хирургической инфекции

Общее лечение :

- антибактериальная терапия**
- детоксикационная терапия**
- иммунокоррекция**
- нутритивная поддержка**
- заместительная терапия**

Принципы лечения хирургической инфекции

Местное (хирургическое) лечение

В стадии инфильтрации – сухое тепло, короткие новокаиновые блокады с антибиотиками; аппликации с антисептиками на основе ДМСО

В стадии абсцедирования :

- вскрытие, некрэктомия и дренирование очага
- ведение послеоперационной раны

Сепсис

Сепсис – тяжелый общий инфекционный динамический процесс, являющийся осложнением локального воспалительного процесса.

Классификация сепсиса

сепсис

Тяжелый сепсис

**Сепсис с развитием полиорганной
недостаточности**

Септический шок

Инфекция мягких тканей

Инфекция собственно кожи:

фурункул
фурункулёз
рожа

Инфекция подкожной клетчатки:

Гидраденит
Карбункул
Абсцесс
флегмона

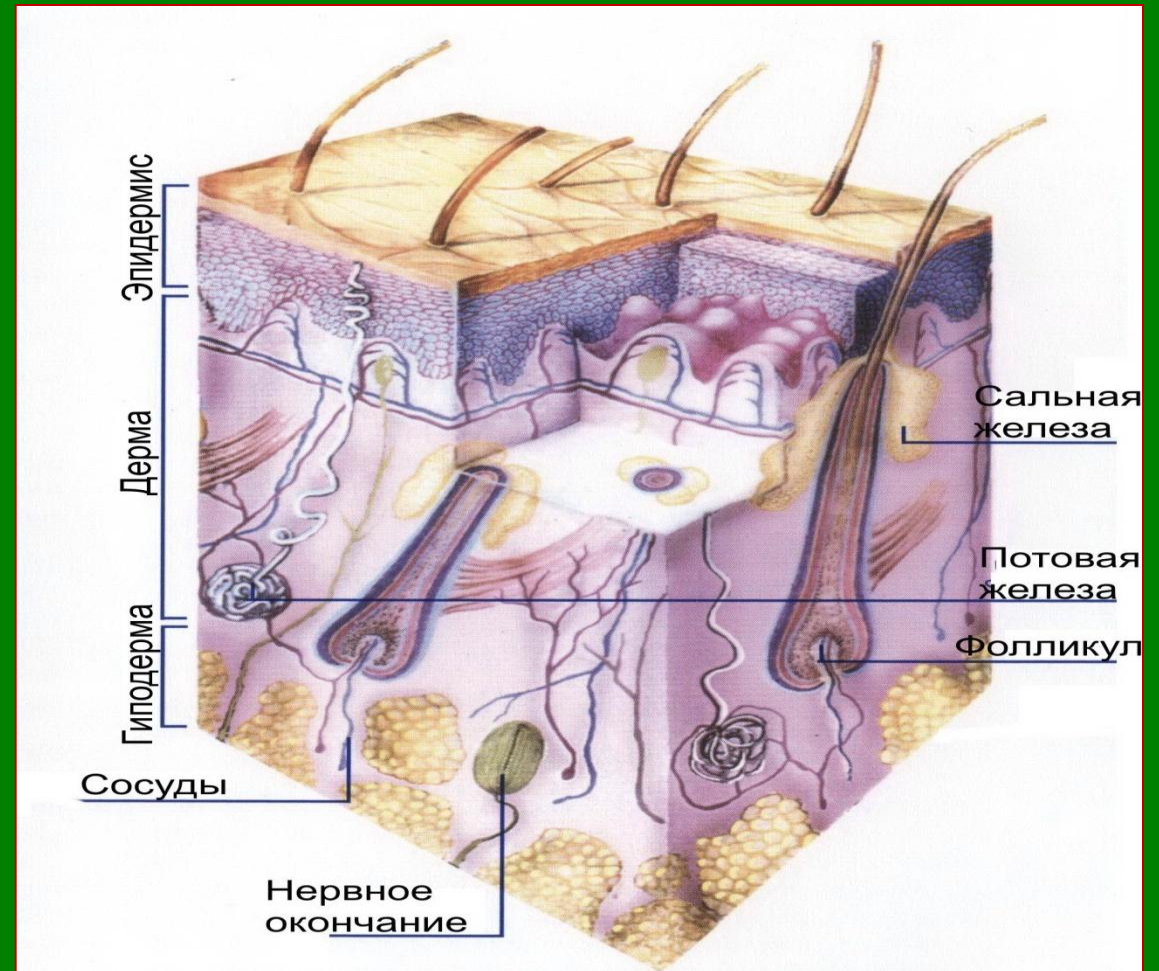
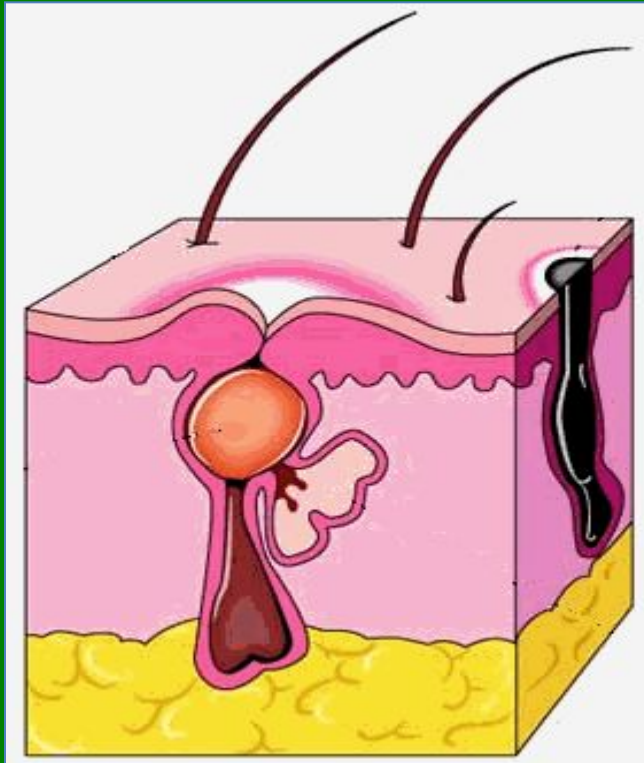
Инфекция поверхностной фасции :

фасцит

Инфекция глубоких слоев :

пиомиозит

Строение кожи



Фурункул [(furunculus) , или чирей]

одно из частых гнойничковых заболеваний кожи. Это стафилококковое острое гнойно-некротическое воспаление волосяного фолликула и окружающей его соединительной ткани.

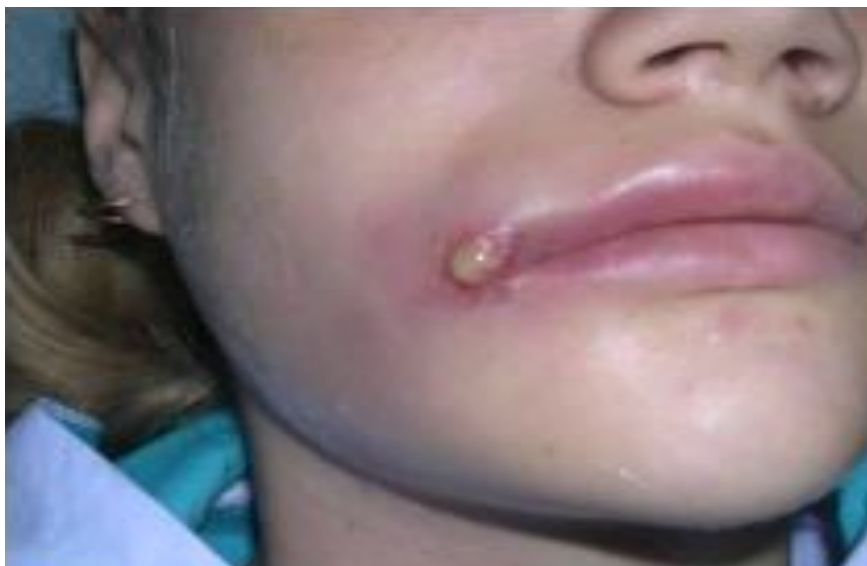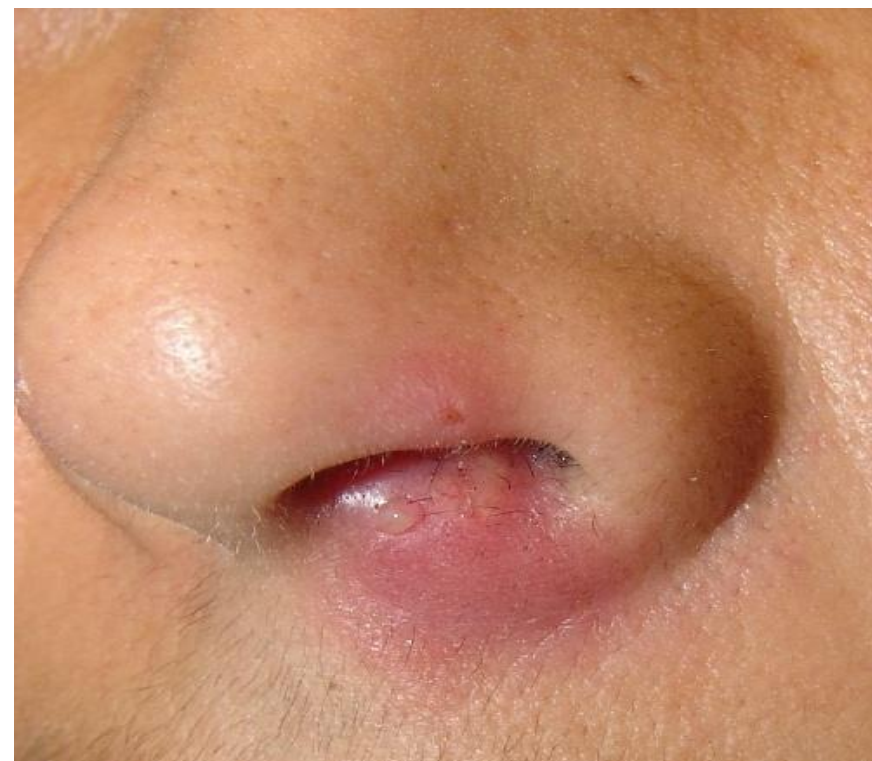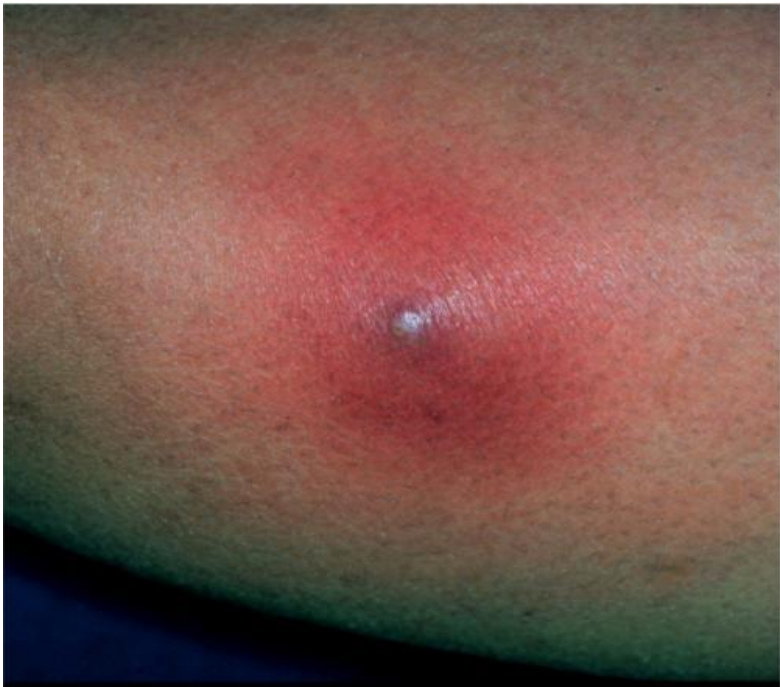Прерасполагающие факторы :

- наличие очагов хронической инфекции
- иммунодефициты
- сахарный диабет

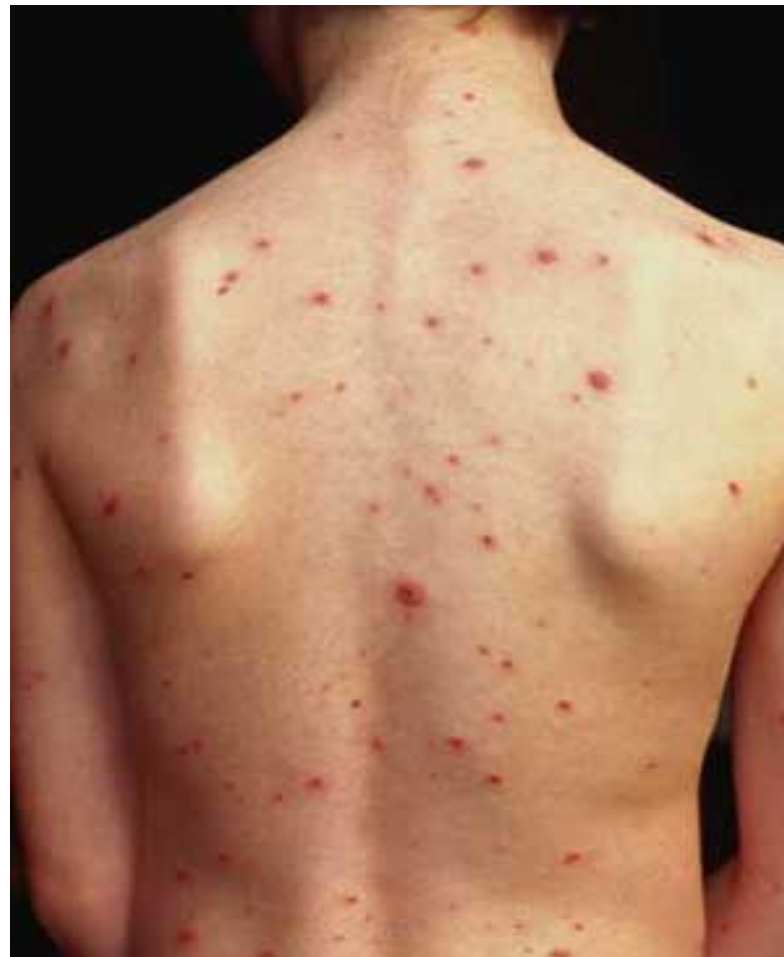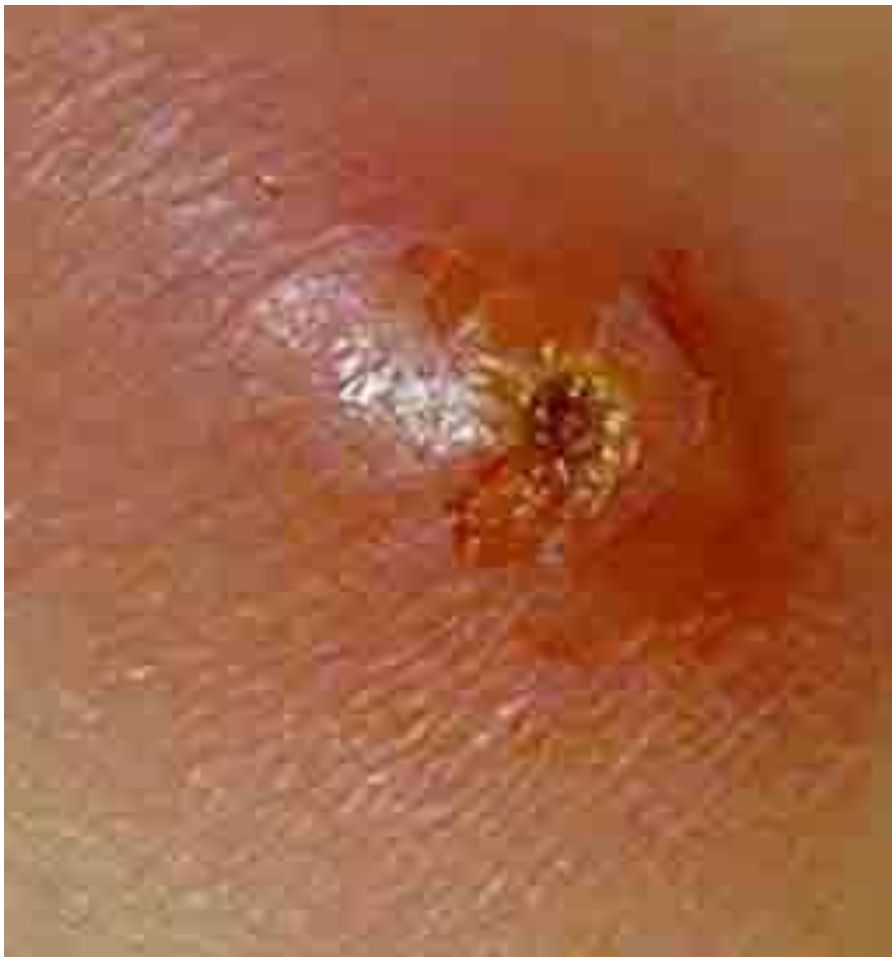Стадии течения процесса:

- инфильтрация
- образование гнойно-некротического стержня

**Фурункул :
клиническая картина
(фото)**



Фурункул: клиническая картина (фото)



Местное лечение.

В качестве местного лечения рекомендуют инфракрасное облучение фурункула, после чего на него наносят мазь «левомеколь». Уже после вскрытия фурункула возможно применение таких физиотерапевтических методов воздействия как УВЧ.

Общее лечение фурункулов.

Показаниями к общему лечению являются фурункулез, а также единичные фурункулы, которые локализуются в области головы, шеи, лица. Эти фурункулы особо опасны, так как могут привести к развитию тяжелых осложнений таких как менингит, тромбоз кавернозного синуса или сепсис. Для терапии применяют антибиотики широкого спектра действия. Клинические исследования показали, что наиболее эффективным является применение антибиотиков в комплексе с препаратами, которые усиливают иммунитет.

Хирургическое лечение фурункулов.

Основой хирургического лечения является вскрытие фурункула и обеспечение оттока (дренаж) из полости. Хирургический метод является довольно эффективным в лечение фурункулов, поскольку позволяет уменьшить интоксикацию и предотвратить развитие осложнений.

Рожа

представляет собой инфекционное заболевание, вызываемое стрептококком группы А, преимущественно поражающее кожные покровы и слизистые оболочки, характеризующееся возникновением ограниченного серозного или серозно-геморрагического воспаления, сопровождающегося лихорадкой и общей интоксикацией.

Рожа входит в число самых распространенных бактериальных инфекций.

Причина заболевания

– проникновение стрептококка через поврежденную царапинами, ссадинами, потертостями, опрелостью и т.п. кожу.

Около 15% людей могут являться носителями этой бактерии, но при этом не болеют. Потому что для развития недуга необходимо, чтобы в жизни больного присутствовали также определенные факторы риска или предрасполагающие заболевания.

Провоцирующие факторы:

- нарушения целостности кожи (ссадины, царапины, уколы, потертости, расчесы, опрелость, трещины);
- резкая смена температуры (как переохлаждение, так и перегрев);
- стрессы;
- инсоляция (загар);
- ушибы, травмы.

Очень часто рожа возникает на фоне предрасполагающих заболеваний: грибка стопы, сахарного диабета, алкоголизм, ожирения, варикозной болезни вен, лимфостаза (проблемы с лимфатическими сосудами), очагов хронической стрептококковой инфекции (при роже лица – тонзиллит, отит, синусит, кариес, пародонтит; при роже конечностей – тромбофлебит, трофические язвы), хронических соматических заболеваний, снижающих общий иммунитет (чаще в пожилом возрасте).

Классификация

Рожа классифицируется по нескольким признакам:

по характеру местных проявления

- 1.эритематозная,
- 2.эритематозно-буллезная,
- 3.эритематозно-геморрагическая
- 4.Буллезно - геморрагическая формы

по тяжести течения

(легкая, среднетяжелая и тяжелая формы в зависимости от выраженности интоксикации),

по распространенности процесса

- 1.локализованная,
- 2.распространенная,
- 3.мигрирующая (блуждающая, ползучая)
4. метастатическая

Кроме того, выделяют

- 1.первичную,
- 2.повторную
- 3.и рецидивирующую рожу.

Рецидивирующая рожа представляет собой повторяющийся случай в период от двух дней до двух лет после предыдущего эпизода, либо рецидив происходит позднее, но воспаление неоднократно развивается в той же области.

Повторная рожа возникает не ранее чем через два года, либо локализуется в отличном от предыдущего эпизода месте.

Локализованная рожа характеризуется ограничением инфекции местным очагом воспаления в одной анатомической области. При выходе очага за границы анатомической области заболевание считается распространенным.

Присоединение флегмоны или некротические изменения в пораженных тканях считаются осложнениями основного заболевания.

Рожа : клиническая картина

Общие проявления:

лихорадка
симптомы интоксикации

Местная картина :

Эритематозная форма

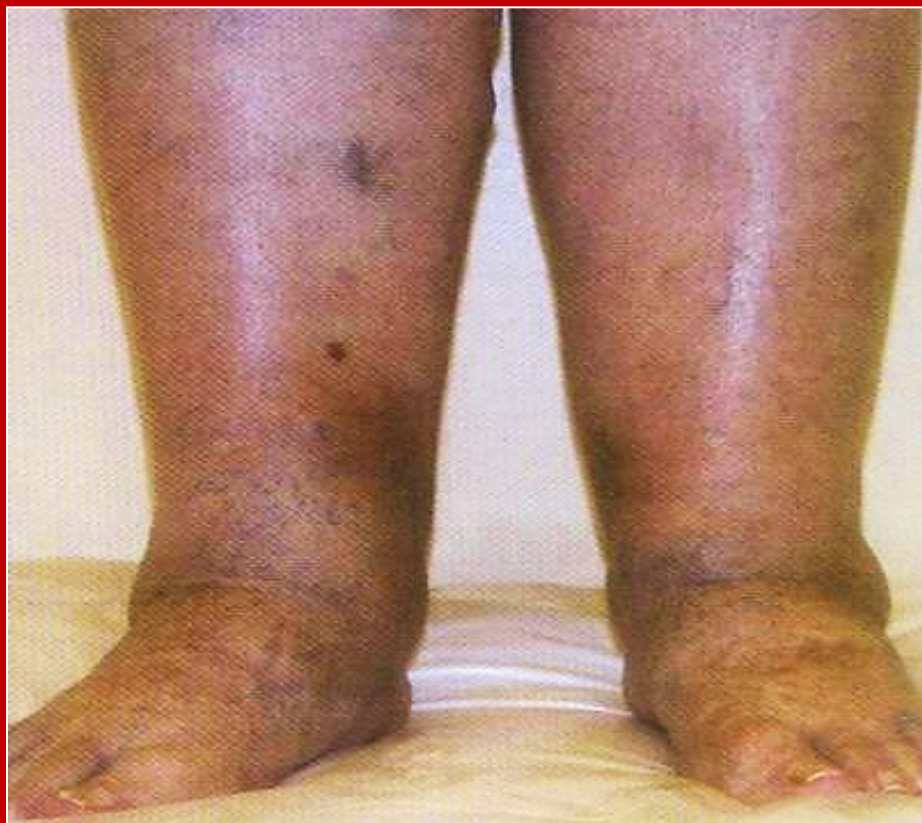четкая гиперемия в виде «языков пламени»
отек кожи
инфильтрация
местная гиперемия
болезненность

Эритематозно –геморрагическая форма :

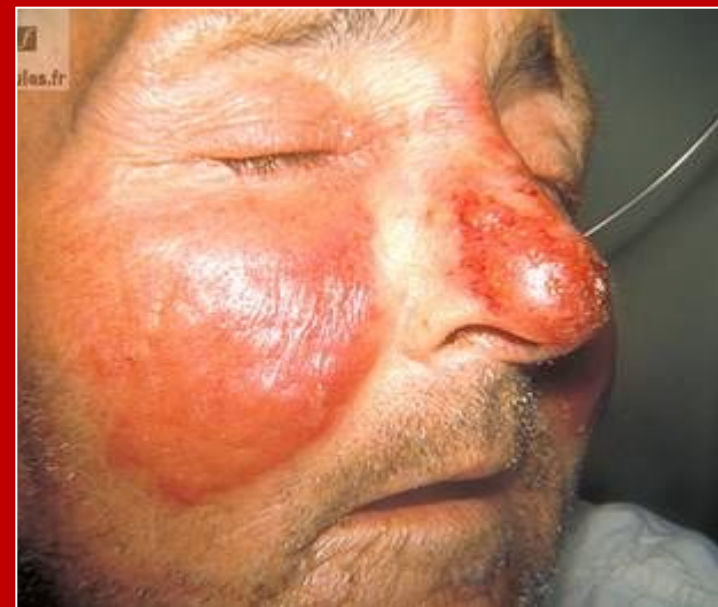на фоне эритемы – геморрагические высыпания

Эритематозно – буллезная форма :

на фоне эритемы – пузыри с серозной жидкостью

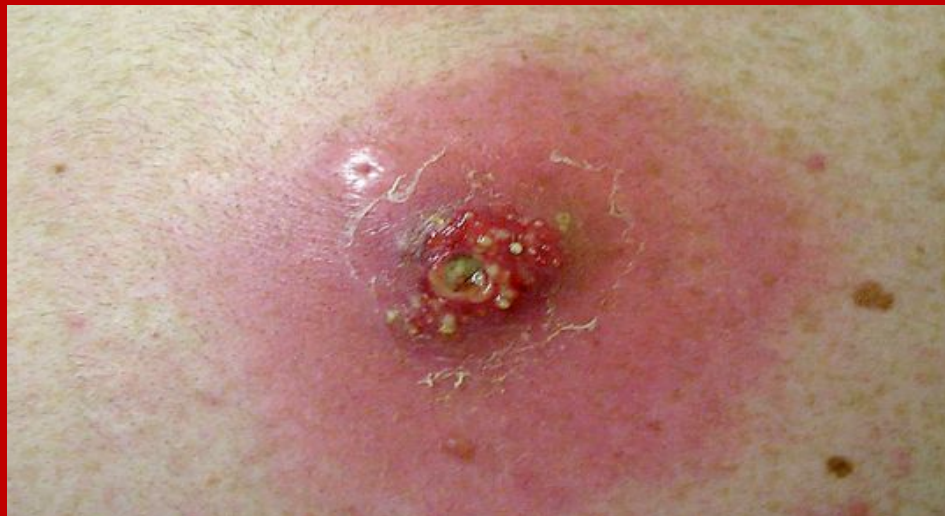

Рожа: клиническая картина (фото)

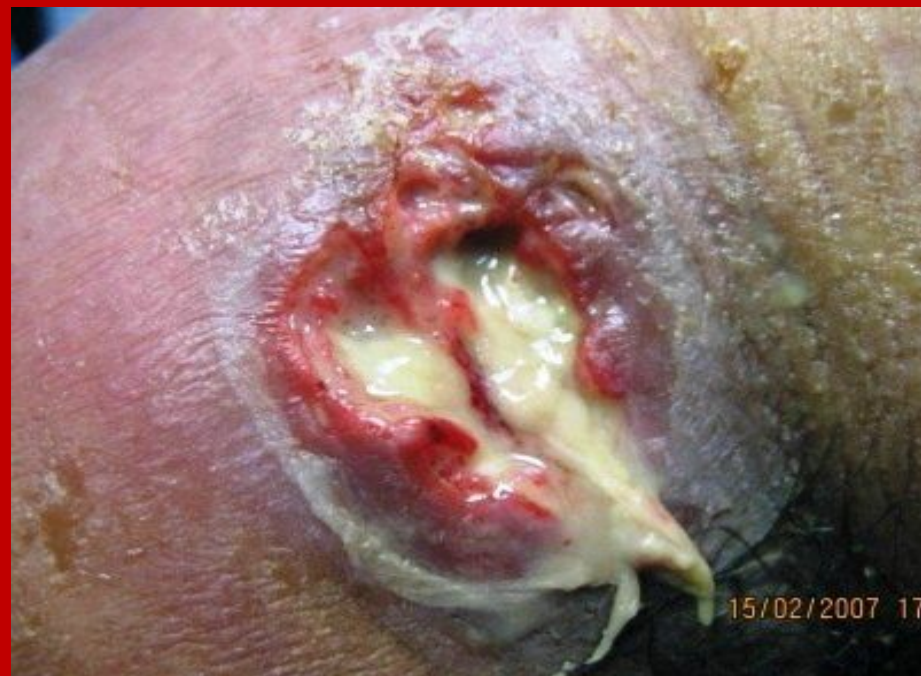
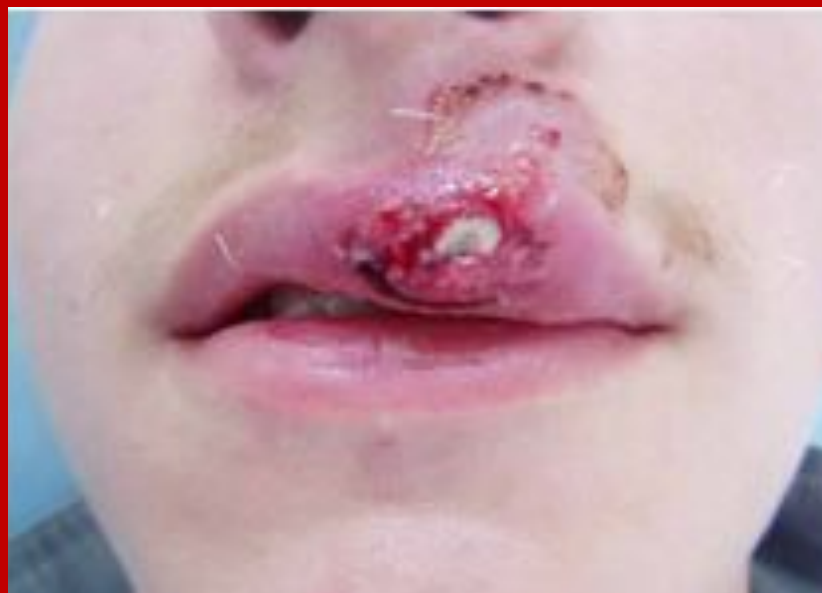
Карбункул

лат. carbunculus, буквально «уголёк»; старинное рус. название — огневик, углевик) — острое гнойно-некротическое воспаление кожи и подкожной клетчатки вокруг группы волосяных мешочков и сальных желёз, имеющее тенденцию к быстрому распространению.



**Карбункул:
клиническая
картина (фото)**



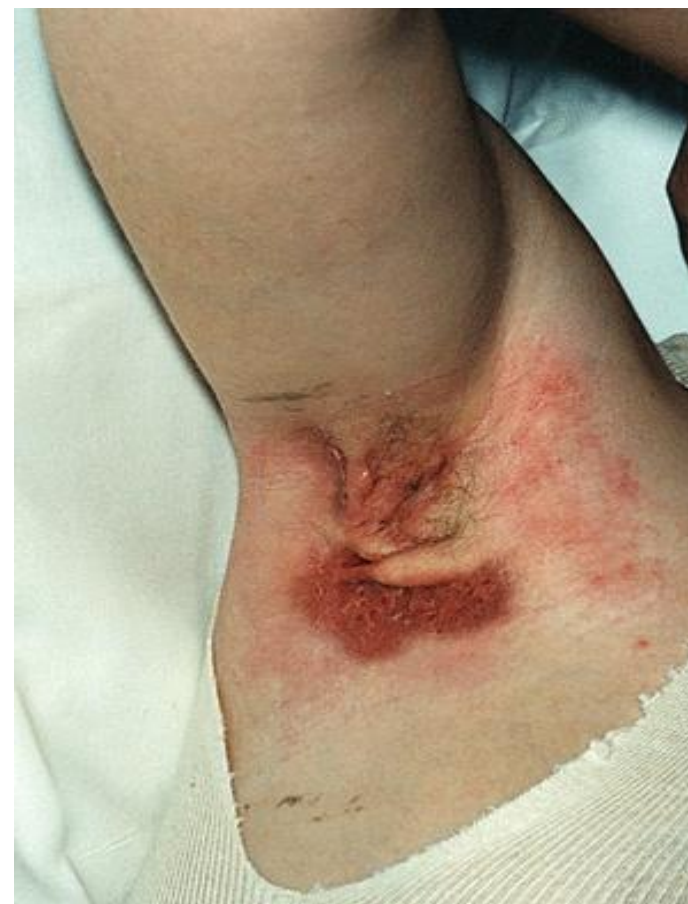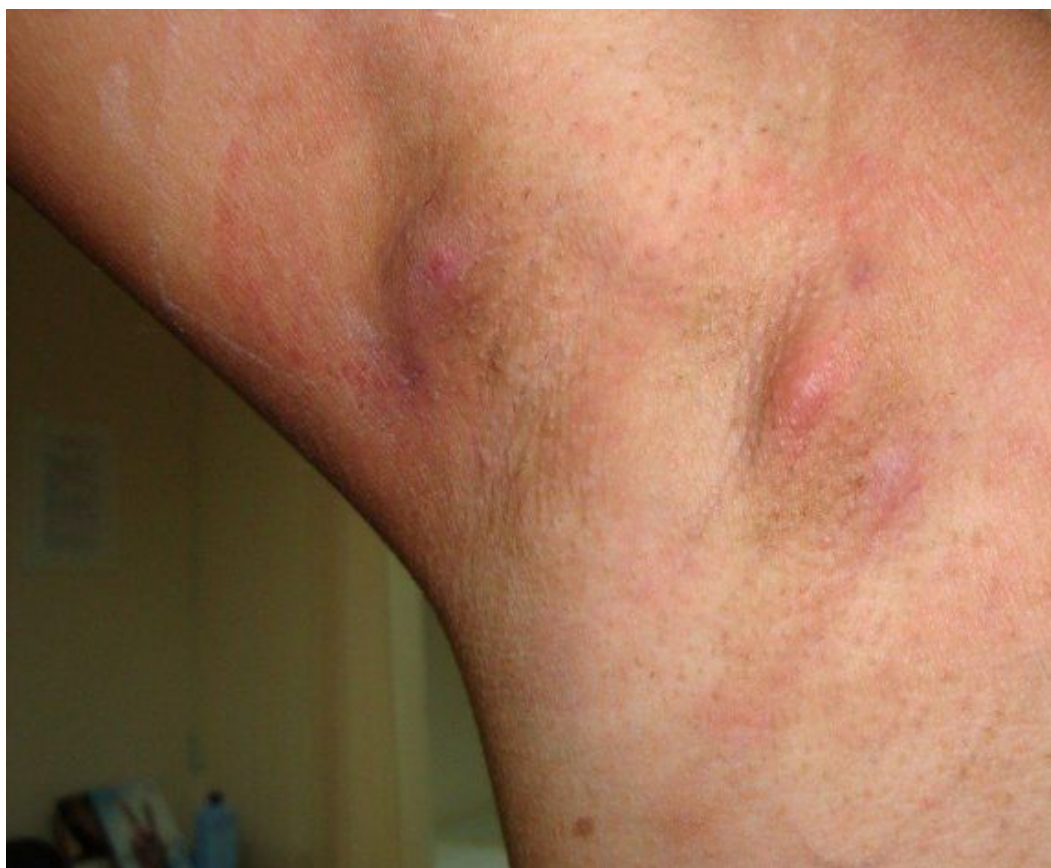СИМПТОМЫ

Кожа в месте поражения воспалённая, багрово-синяя; процесс протекает с нагноением. При отторжении омертвевших участков в коже образуется множество воронкообразных отверстий, затем — рана с грязно-серым дном и подрытыми краями. Карбункул сопровождается общей интоксикацией, высокой температурой, в тяжёлых случаях — рвотой, потерей сознания.

Лечение

Как любой гнойник, карбункул подлежит немедленному хирургическому вскрытию и дренированию гнойной полости. Далее проводится консервативная терапия с применением антибиотиков, дважды в сутки перевязки с санацией полости гнойника, до заживления раны вторичным натяжением. Лечение лучше проводить в стационарном отделении гнойной хирургии.

Гидраденит (hidradenitis) –
это гнойное воспаление апокриновых потовых
желез.



Этиология

Возбудителями данного заболевания являются стафилококки, стрептококки, *Escherichia coli*, *Proteus mirabilis* и *Pseudomonas aeruginosa*. Бактерии проникают в потовые железы через их выводные протоки лимфогенным путём, а затем через железы, окружающую жировую клетчатку.

Факторы риска

- иммунодепрессивные состояния
- повреждения кожи (ссадины, царапины, в том числе образующиеся после бритья)
- опрелости
- нарушение гигиенического режима
- применение депилирующих средств
- заболевания эндокринной системы (например, сахарный диабет)
- нарушение функции потовых желёз
- ожирение
- обструкция протока потовой железы
- вторичная бактериальная инфекция

Как правило процесс локализуется в подмышечных впадинах и в промежности. Также возможно развитие процесса вокруг сосков, ануса, на мошонке, больших половых губах, реже на волосистой части головы (так называемый абсцедирующий подрывающий перифолликулит).

Клиническая картина

Начало постепенное. На месте воспаления возникает ощущение зуда, появляется плотная на ощупь весьма болезненная припухлость диаметром от нескольких миллиметров до 1-2 сантиметров. Постепенно размеры припухлости и боль нарастают. Кожа над ней становится багрово-красной. Центр припухлости постепенно размягчается, вскрывается, и через образовавшееся отверстие начинает выделяться гной. Цикл развития инфильтрата продолжается 10-15 дней. Разрешение гидраденита завершается образованием рубца. Часто в процесс воспаления вовлекаются соседние потовые железы. При этом образуется обширный очень болезненный инфильтрат, кожа над которым становится бугристой. При последовательном поражении всё новых и новых потовых желёз процесс затягивается на месяц и более. Гидраденит нередко сопровождается симптомами общей интоксикации, гипертермией, цефалгиями, лейкоцитозом.

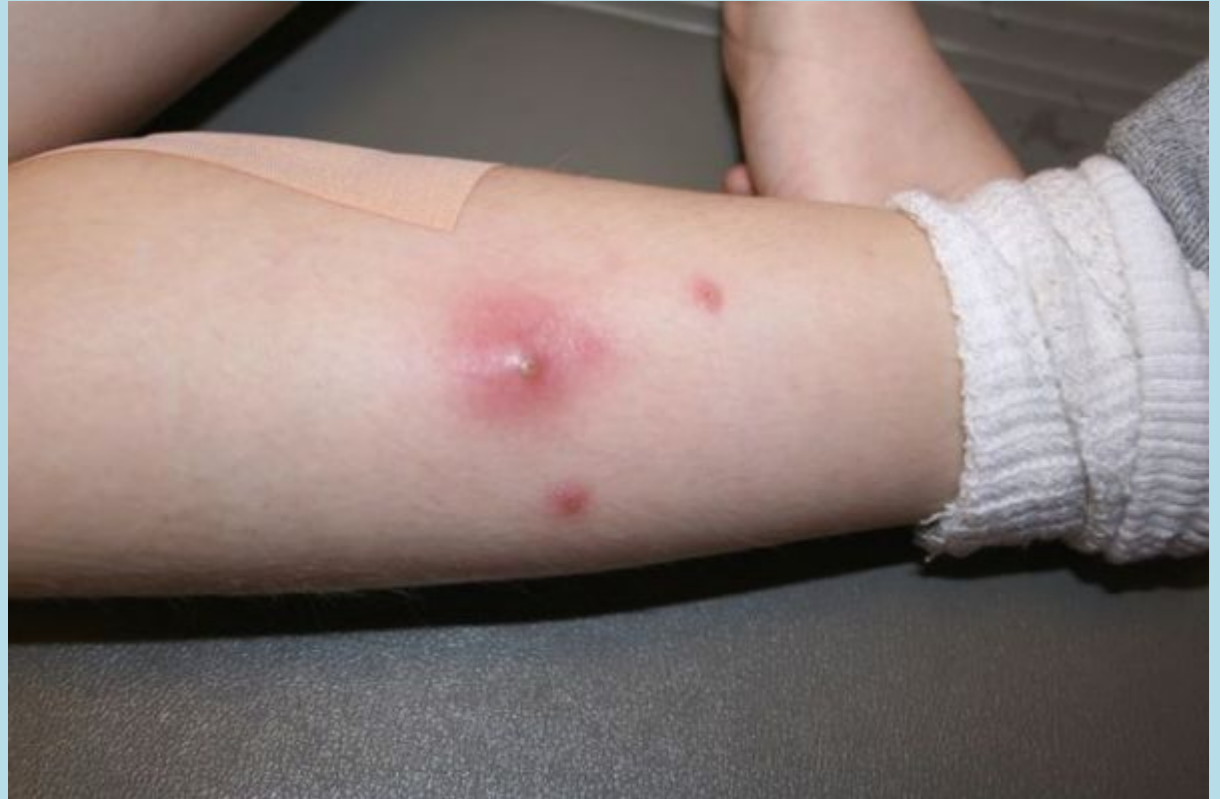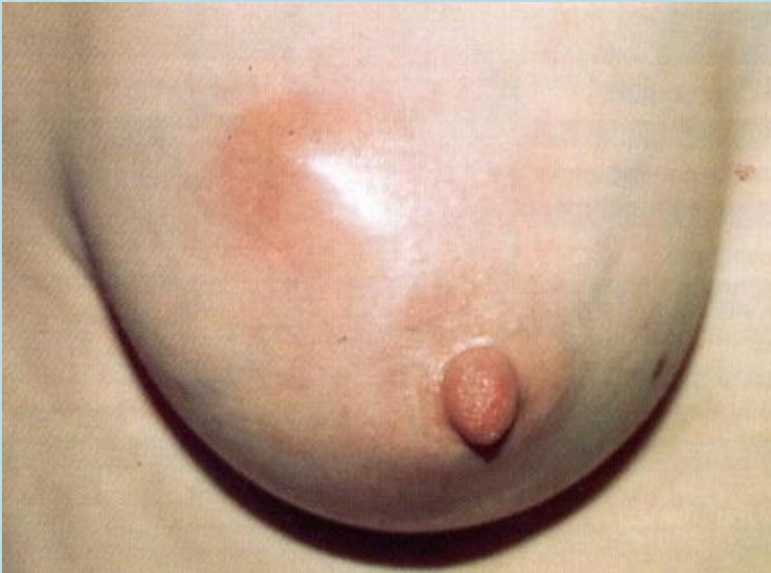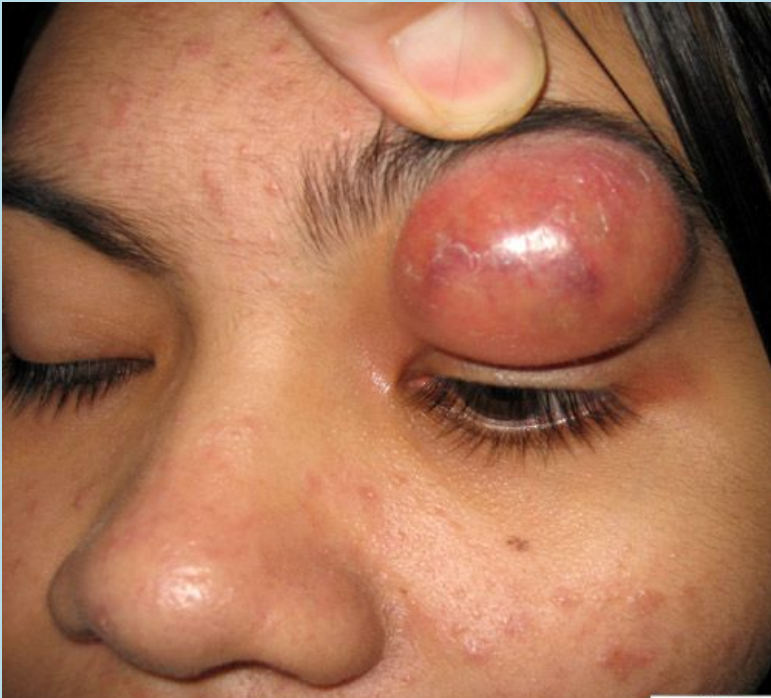Абсцесс – это ограниченное скопление гноя в тканях и органах

Флегмона – это гнойное воспаление подкожно – жировой клетчатки и клетчаточных пространств

Абсцесс: клиническая картина

Различают острые и хронические абсцессы. При поверхностно расположенных острых абсцессах местные проявления характеризуются классическими признаками воспаления: краснотой, припухлостью, болью, местным повышением температуры, нарушением функции; при пальпации абсцесса можно выявить **зыбление (флюктуацию)**. Общие проявления абсцесса не имеют специфических признаков и типичны для гнойно-воспалительных процессов любой локализации. Они сводятся к повышению температуры тела от субфебрильных цифр до 41 °С в тяжелых случаях, общему недомоганию, слабости, потере аппетита, головной боли. В крови отмечают лейкоцитоз до 20 тыс. и более со сдвигом лейкоцитарной формулы влево, увеличение СОЭ. При хронических абсцессах общие и местные симптомы мало выражены

Абсцесс: клиническая картина



Виды флегмон

По расположению различают

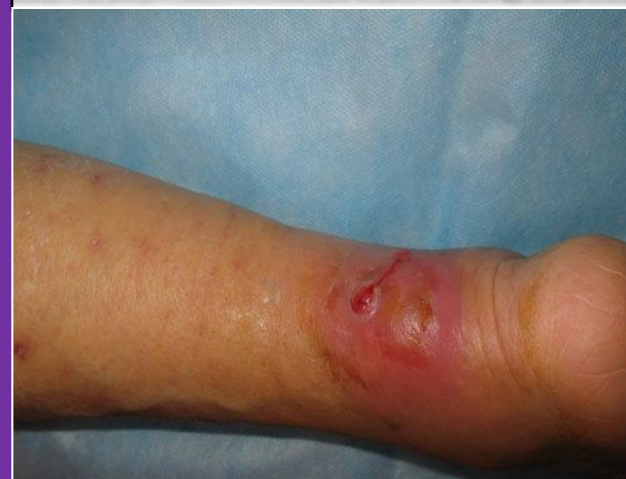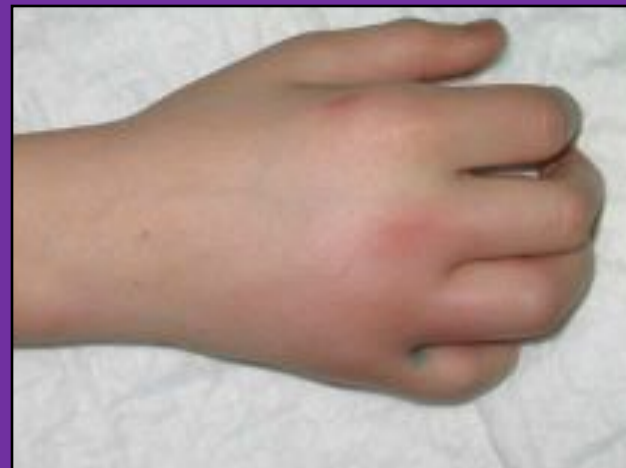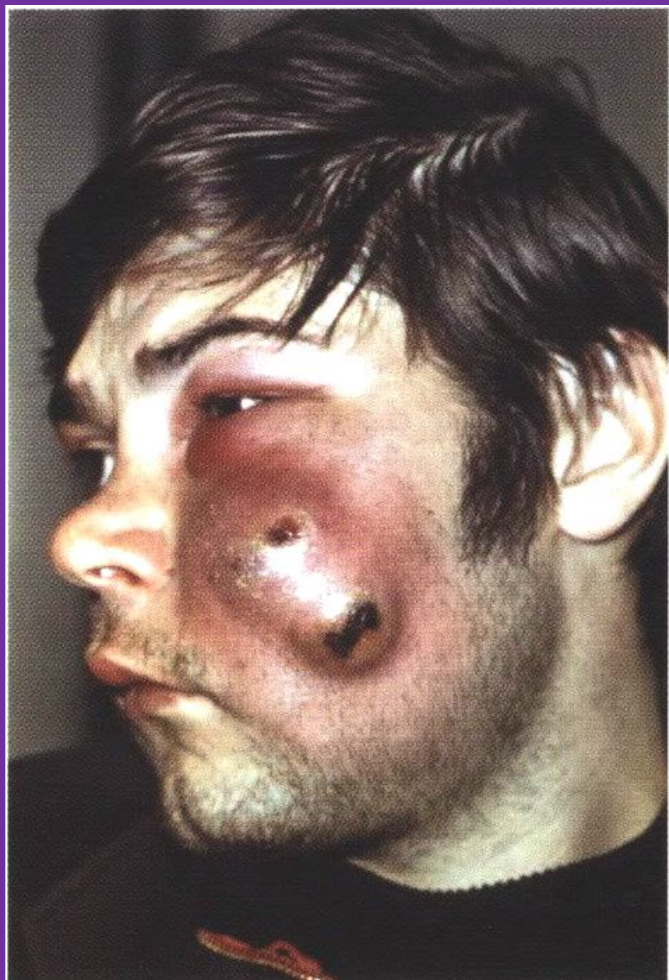
- флегмону подкожную,
- подфасциальную,
- межмышечную,
- забрюшинную,
- околопочечную (паранефрит),
- околопрямокишечную (парапроктит),
- клетчатки средостения,
- флегмоны стопы, кисти и др.

Признаки флегмоны

- боль,
- отёк;
- при подкожной флегмоне – гиперемия кожи;
- повышение температуры тела, озноб и др.

Возможны переход воспалительного процесса на соседние органы, развитие сепсиса.

Флегмона: : клиническая картина - фото



Абсцесс и флегмона – лечение

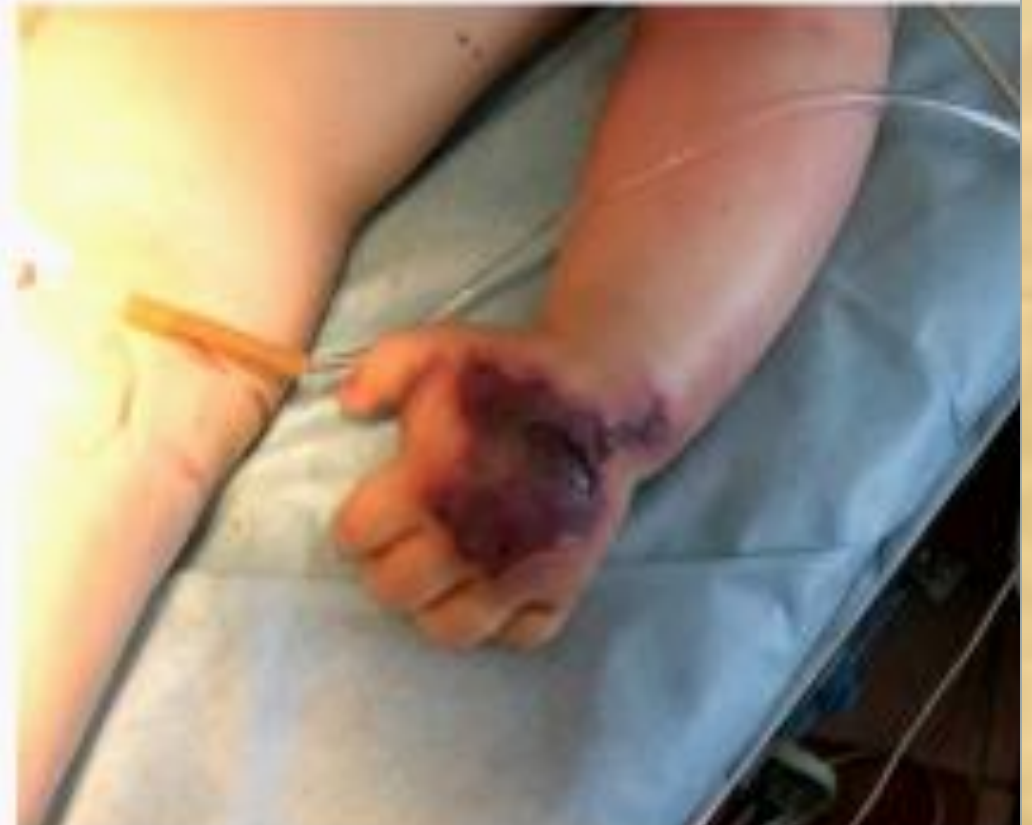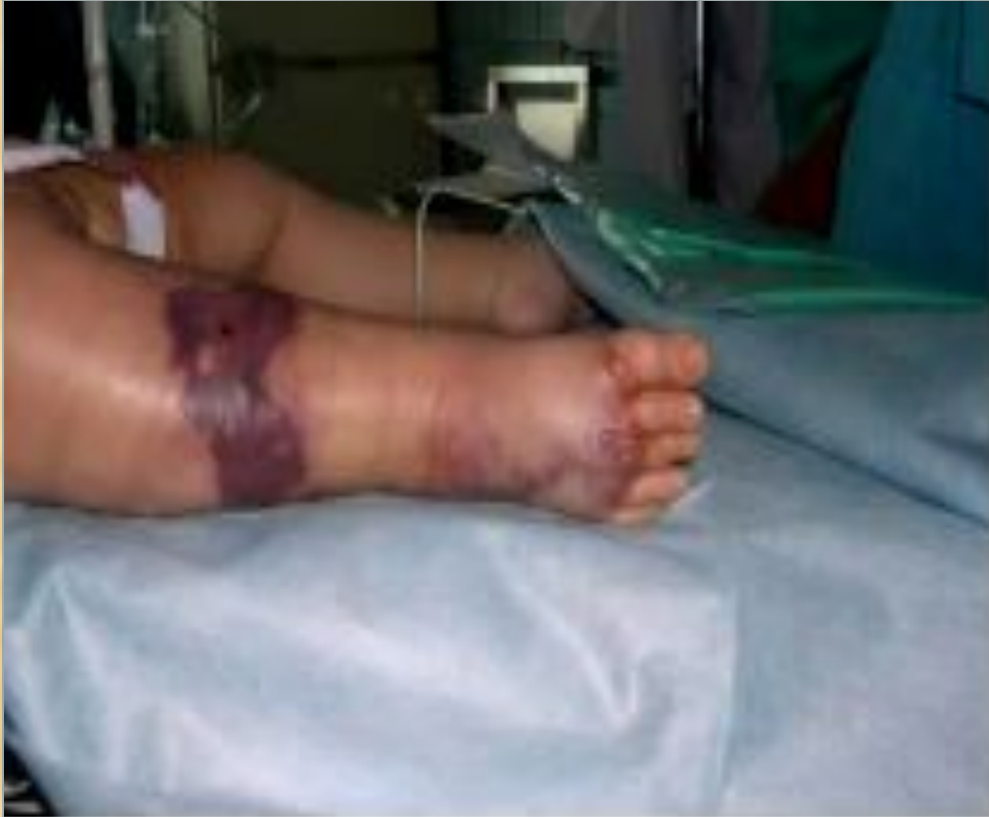Общее лечение

- Антибактериальная терапия
- Детоксикационная терапия

Местное лечение

- Вскрытие и дренирование гнойника
- Повязки с антисептиком , комбинированные с сорбентными материалами

Некротизирующий фасциит



остеомиелит

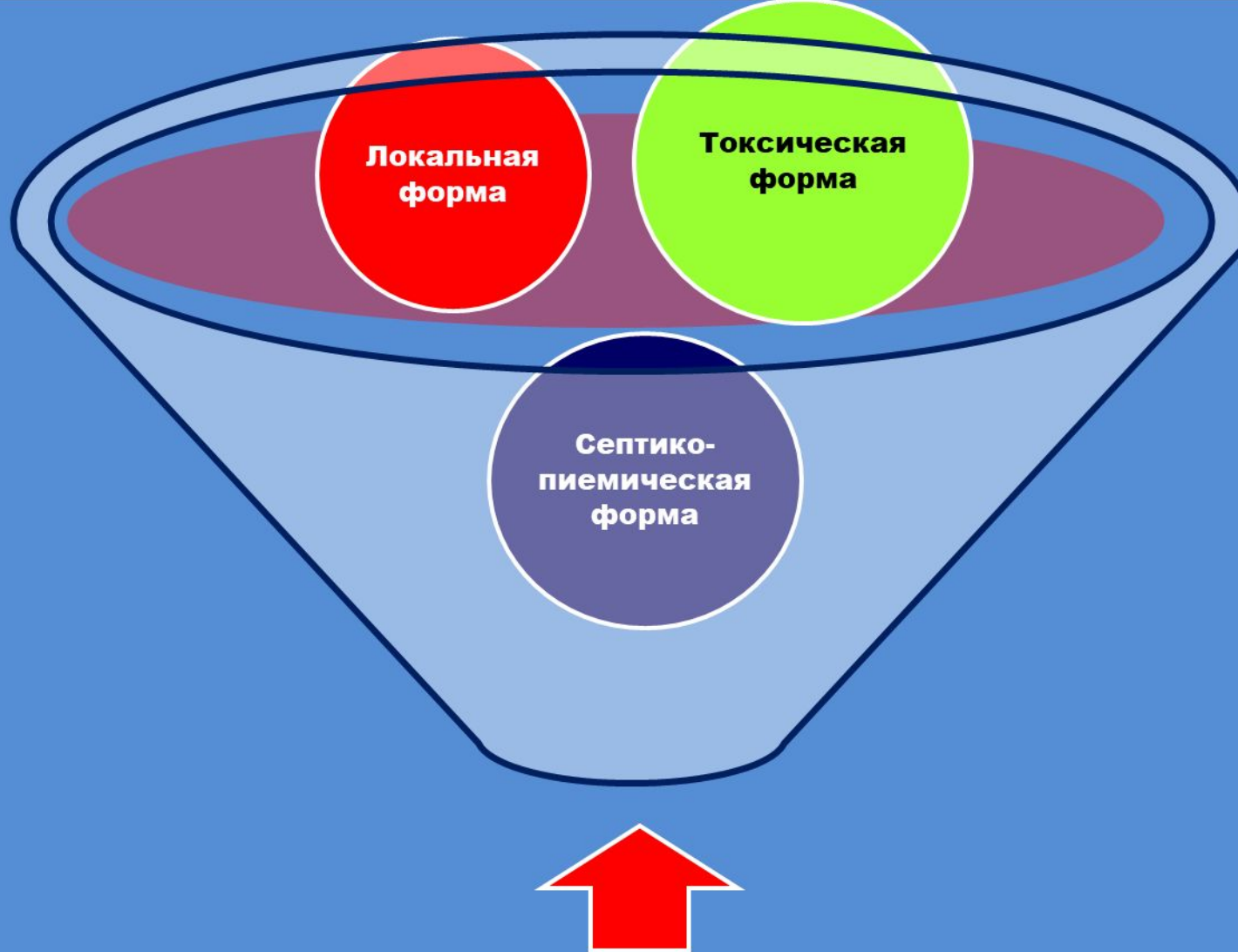
хронический

острый

Атипичные
формы

гематогенный

посттравматический



Классификация острого гематогенного остеомиелита

Этиология

Возбудителем может являться любой гноеродный микроорганизм. В последние годы роль стафилококка в этиологии острого гематогенного остеомиелита возросла, т. к. этот микроб обладает наибольшей способностью вырабатывать формы, устойчивые к воздействию антибиотиков.

Возбудителями остеомиелита являются золотистый стафилококк, стрептококк или их симбиоз, реже белый стафилококк, пневмококк, кишечная палочка, гонококк и др.:

стафилококк (75—83%), стрептококк (7—18%) и диплококк (3—5%).

У отдельных больных возбудителями могут оказаться брюшнотифозная, паратифозная и кишечная палочки.

К условиям, способствующим развитию остеомиелита, относятся:
анатомо-физиологические;
биологические и иммунобиологические;
предрасполагающие.

Остеомиелит развивается только при совокупности этих условий.

Поражаются чаще всего дистальный конец бедра и проксимальный конец большеберцовой кости (метафиз), реже - плечевая кость, тазовые кости, нижняя челюсть и т. д. Мужчины болеют остеомиелитом в 4 раза чаще (И. Г. Руфанов), чем женщины.

Наиболее обильно снабжены сосудами губчатая часть костей, метафизы и эпифизы.

Биологические и иммунобиологические условия, объясняющие развитие остеомиелита, зависят от реактивности организма, его тканей и от состояния центральной нервной системы.

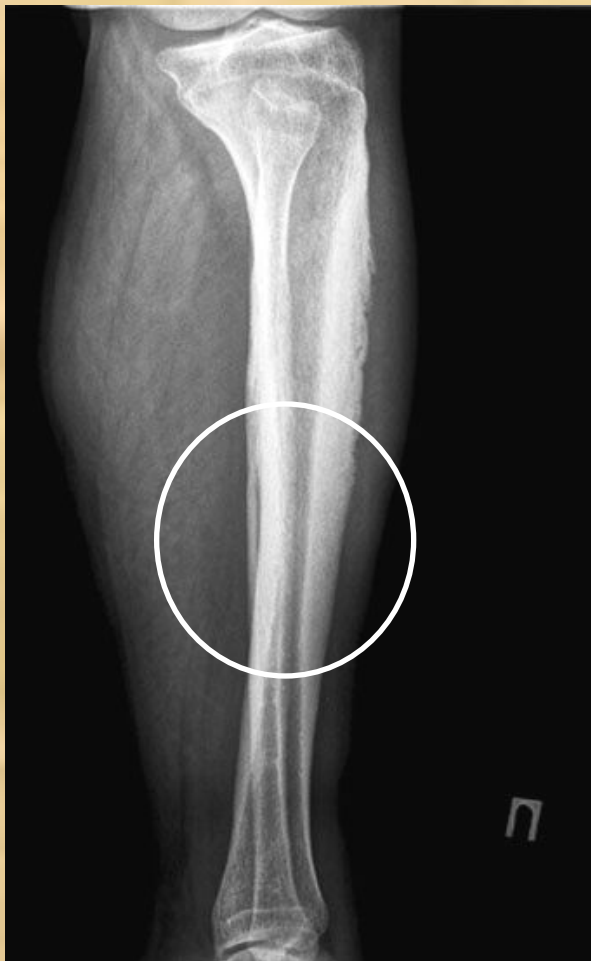К предрасполагающим факторам, понижающим местную и общую сопротивляемость организма и содействующим развитию остеомиелита, относятся травмы кости, охлаждение, истощение, авитаминоз и др.

Клиническая картина

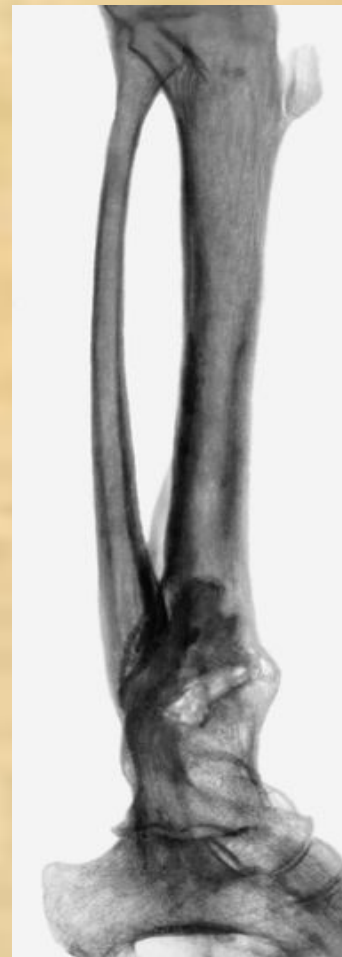Клинические проявления и тяжесть течения острого гематогенного остеомиелита очень разнообразны и зависят от многих факторов:

- реактивности организма,
 - вирулентности микробной флоры,
 - возраста больного,
 - локализации поражения,
 - сроков заболевания,
 - предшествующего лечения.
-
- Резкий отек и гиперемия пораженного сегмента,
 - повышение температуры до 39°C,
 - нарушение функции,
 - симптомы интоксикации.

Большое значение имеет выраженность процессов сенсибилизации. Нередко на первый план выступает бурная общая реакция организма, несколько сходная с анафилактическим шоком. В других случаях общие проявления выражены не в такой степени.



**Рентгенограмма
острого
гематогенного
остеомиелита**



**Рентгенограмма костей
голень больного с
хроническим
посттравматическим
остеомиелитом,
возникшим вследствие
перелома в нижней трети
большеберцовой кости.**

Лечение остеомиелита

Общее лечение

- антибиотикотерапия (внутримышечно цефалоспорин, линкомицин и др.) — начинают как можно раньше (в первые 8 часов заболевания — стопроцентное выздоровление)
- мощная дезинтоксикация — с первых дней заболевания (переливание плазмы и дезинтоксикационных кровезаменителей);
- повышение иммунных сил организма;
- гемосорбция.
- ГБО - гипербарическая оксигенация.

Местное лечение (хирургическое)

покой, иммобилизация конечности гипсовой лонгетой;

хирургическое лечение — на ранних стадиях, когда процесс не вышел за пределы кости, производят их трепаназию (образование отверстий в кости, через которые проводят проточный дренаж), в запущенных случаях, когда образовалась ещё и флегмона мягких тканей вокруг кости, производят, кроме того, и вскрытие гнойника, открытую промывку, вплоть до удаления очага и свищей;

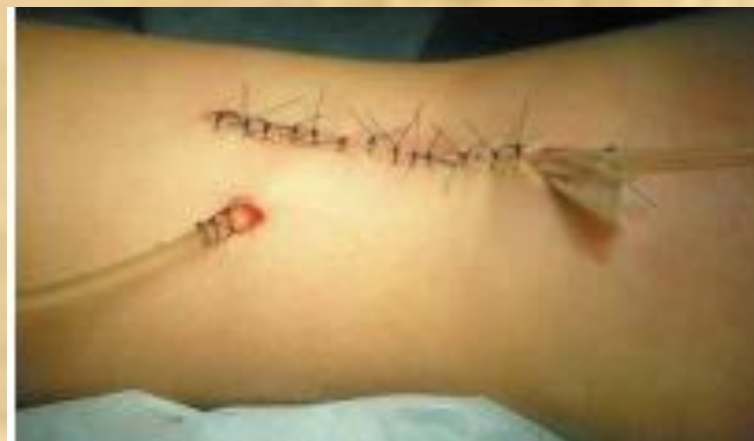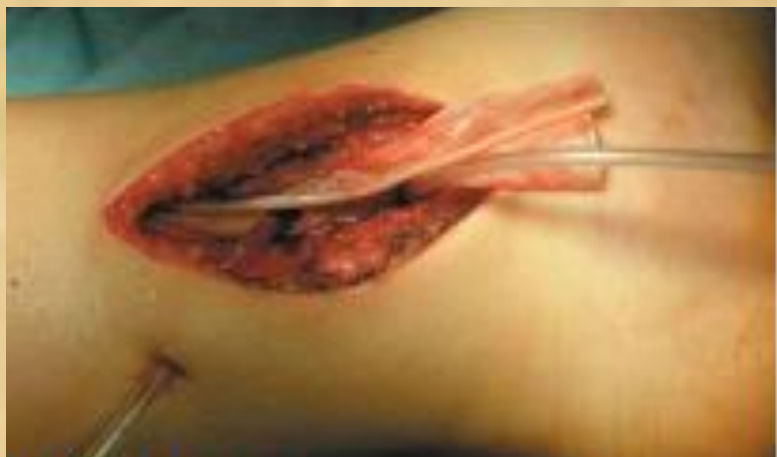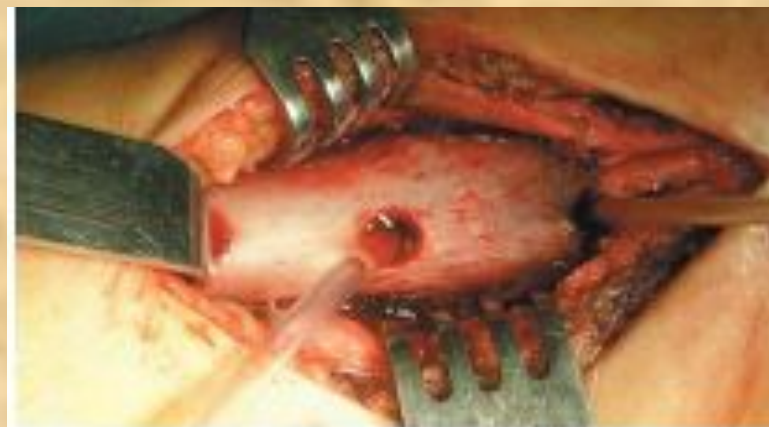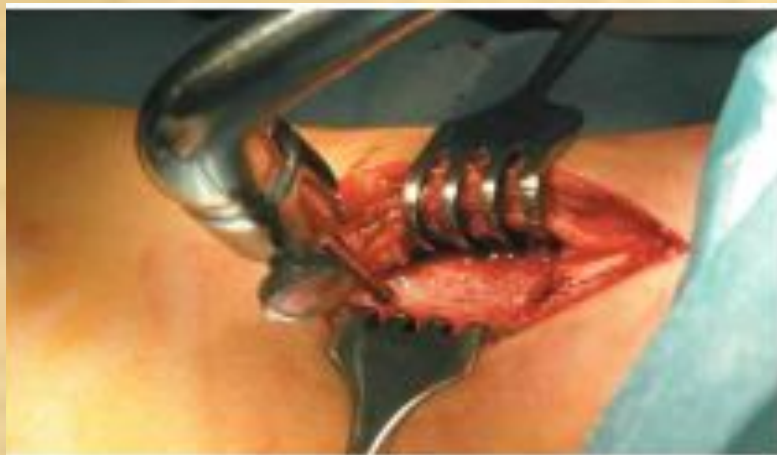физиотерапия (УВЧ, УФО, электрофорез)

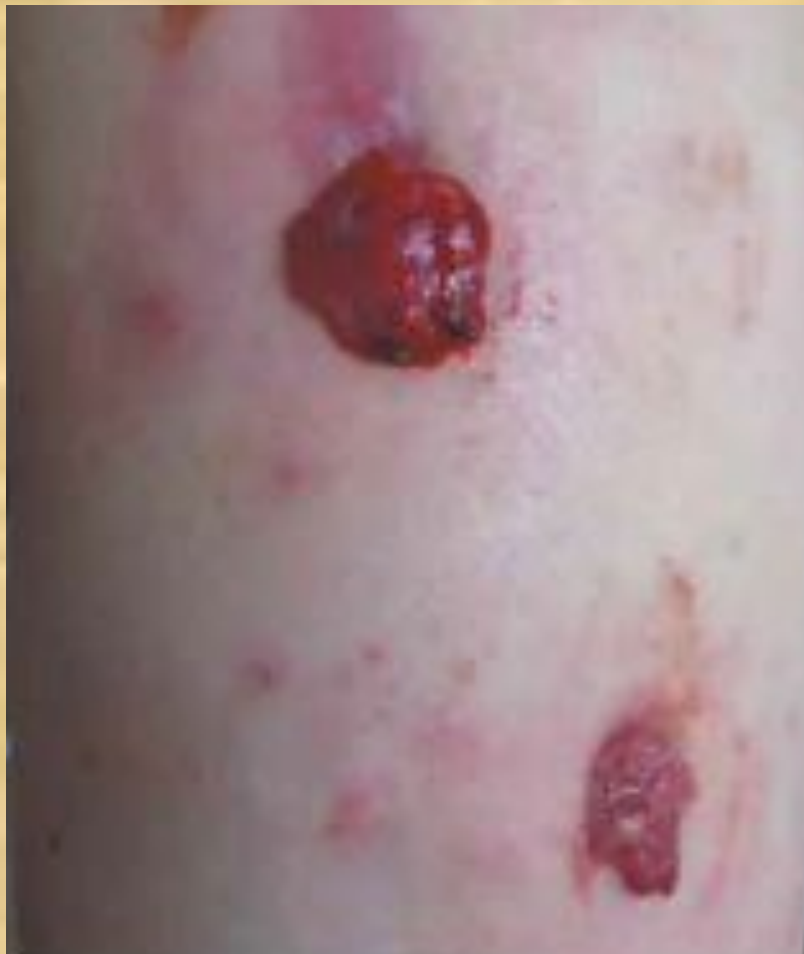Хирургическое лечение

при хроническом остеомиелите показано:

- при наличии секвестров, гнойных свищей, остеомиелитических полостей в костях, остеомиелитических язв, малигнизации, при ложном суставе,
- при частых рецидивах заболевания с выраженным болевым синдромом, интоксикацией и нарушением функции опорно-двигательного аппарата,
- при обнаружении выраженных функциональных и морфологических изменений паренхиматозных органов, вызванных хронической гнойной инфекцией.

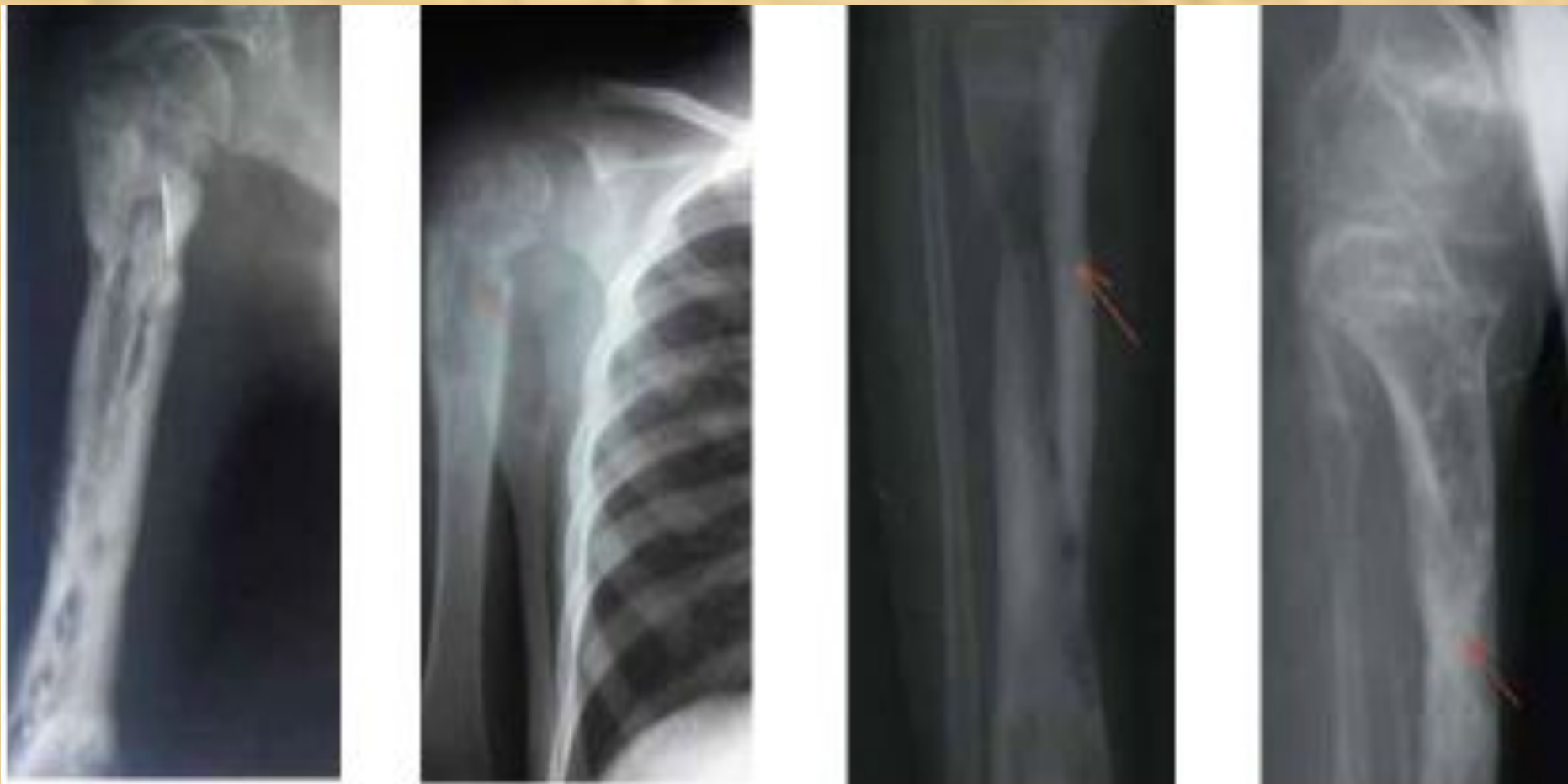Оперативное лечение



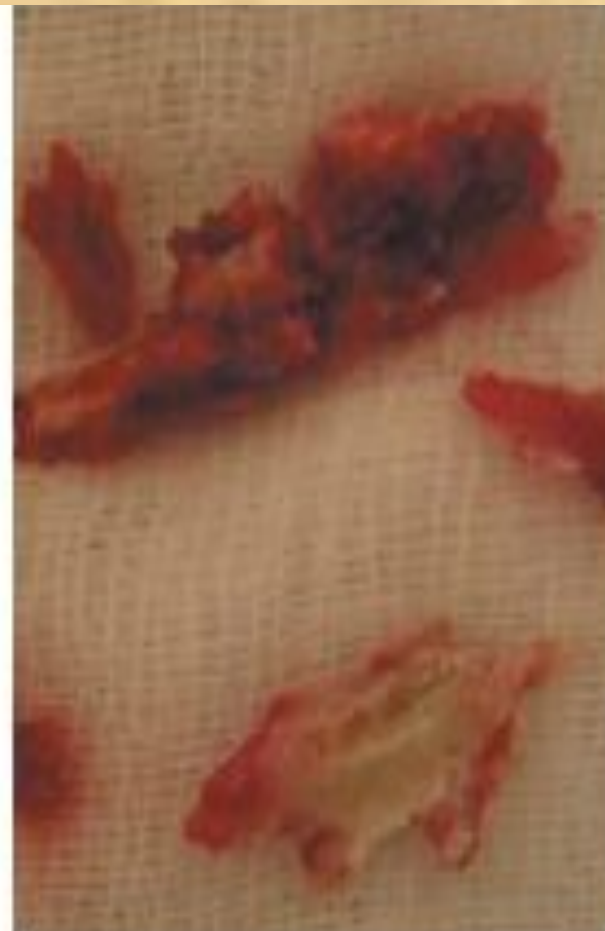
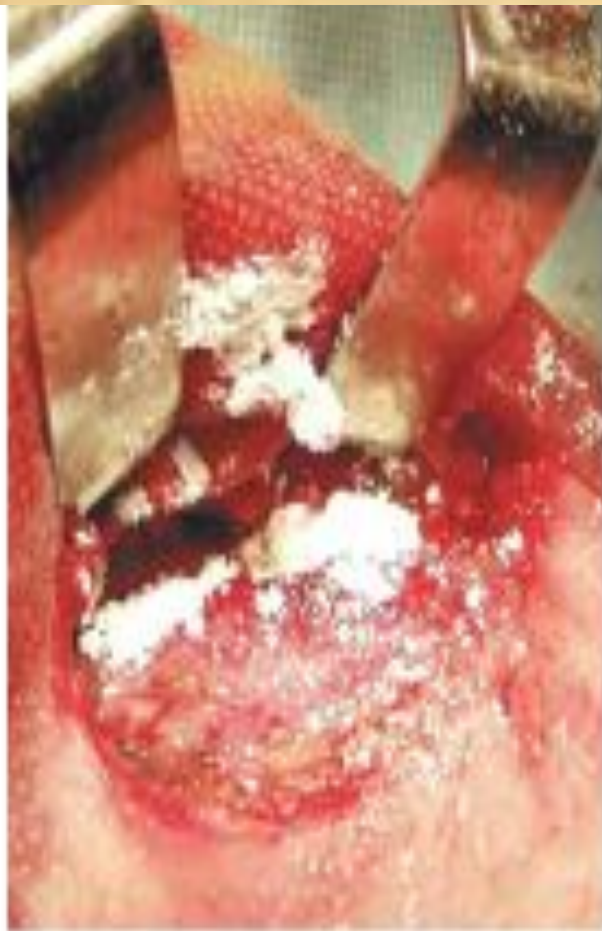
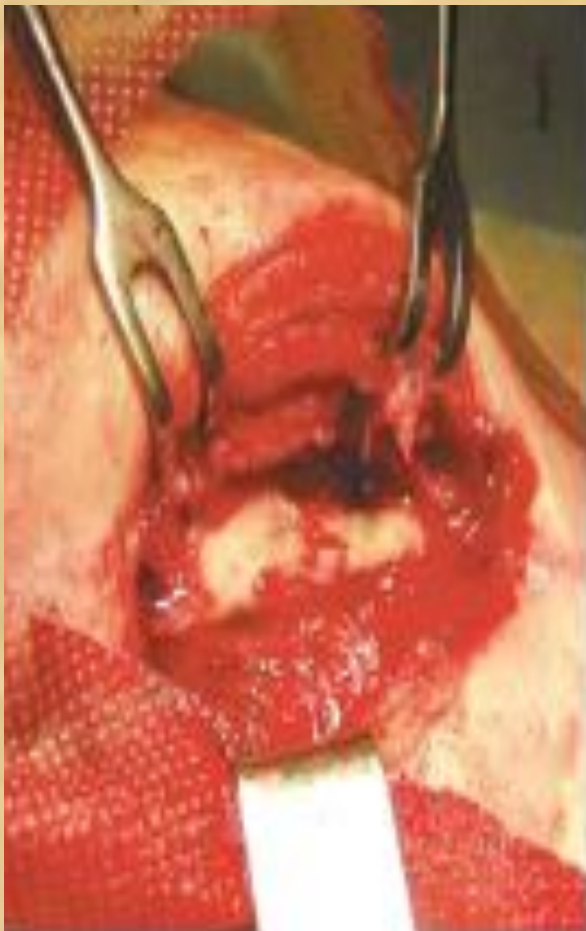**Свищи при хроническом
остеомиелите**

Хронический остеомиелит Rõ - граммы



Хронический остеомиелит: оперативное лечение



СПАСИБО ЗА ВНИМАНИЕ !

«Это был ещё один из рассказов о Маугли...»

**Редьярд Киплинг
«Книга джунглей»**