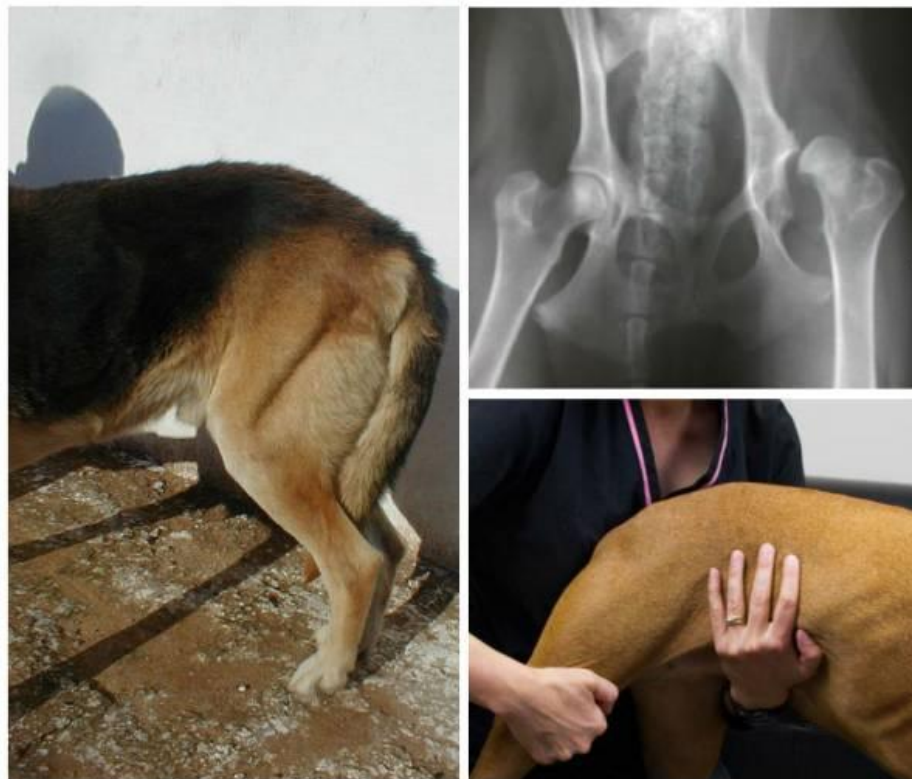

Дисплазия тазобедренных суставов

Подготовила: студентка 1 курса ФВМ 8 группы
Каталымова Юлия

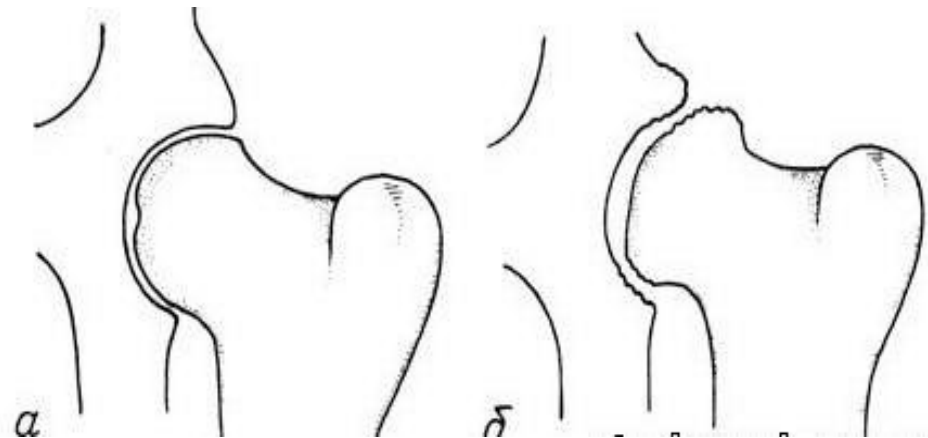
ДТБС является

наследственным заболеванием. Встречается у человека, КРС, редко у кошек, и наиболее часто регистрируется у собак. Наиболее часто дисплазия встречается у собак с крупным тяжелым костяком, большой массой и быстрым ростом (доги, лабрадоры, маламуты, боксеры и др.), но собаки маленьких пород (особенно пекинесы и мопсы) и даже дворняжки не застрахованы от этого заболевания.



ДТБС – патология развития сустава, заключающаяся в несоответствии друг другу (не конгруэнтности) головки сустава и вертлужной впадины подвздошной кости.

Одно из самых распространенных заболеваний опорно-двигательной системы у собак и поражает множество животных по всему миру. По мере того как развивается и прогрессирует заболевание, тазобедренные суставы собаки подвергаются дегенеративным изменениям, вызывая усиление боли и проблемы с передвижением. Если данное заболевание не лечить, то в конечном итоге это приведет к необратимым последствиям и собака не сможет передвигать задними ногами из-за сильнейшей боли. Подобные боли вызывает серьезные страдания. Однако, подавляющее большинство собак при дисплазии тазобедренного сустава зачастую могут вести полноценную и активную жизнь, при условии, если заболевание диагностируется на ранней стадии, а также своевременно назначается и поддерживается правильное лечение.



а – здоровый сустав;

б – сустав с признаками дисплазии


Факторы, провоцирующие проявление и развитие патологии:

- **Чрезмерные нагрузки.** Щенок, костяк которого находится в процессе формирования, не должен прыгать через высокие препятствия (или с большой высоты), тянуть тяжести, долго бегать за мотоциклом или велосипедом и т. д. У большинства пород формирование скелетно-мышечной системы завершается к году, а у некоторых крупных пород (ньюфаундленд, немецкий и бордосский доги, восточно-европейская овчарка, аляскинский маламут) к 18 месяцам.
- **Недостаток движения.** Развитие костей и мышц напрямую зависит от их работы. Живой организм экономит питательные вещества и отдает строительный материал только активным системам, излишки откладывает в жировую ткань и начисто. Поэтому щенок, гуляющий по 10 – 15 минут в день рискует получить недоразвитую вертлужную впадину, из которой сустав будет просто-напросто выпадать. Отсутствие развитого мышечного корсета способствует смещению головки сустава от центра впадины и развития другого варианта дисплазии.
- **Избыточный рацион.** Одним из факторов способствующих появлению дисплазии служит быстрый рост. Поэтому щенков пород склонных к быстрому росту и набору массы следует ограничивать в корме.
- **Лишний вес.** Избыток веса – это не только дополнительная нагрузка на сустав, но и быстрая усталость при движении, меньшая подвижность и как следствие менее развитый мышечный корсет.
- **Травма.** Любой вывих тазобедренного сустава может привести к развитию дисплазии.



Почему чаще всего страдает именно тазобедренный сустав?

Именно этот сустав несет самую большую нагрузку при движении собаки. Мощный толчок задних лап, особенно при прыжках, передается телу именно в области тазобедренного сустава. При движении суставные поверхности трутся друг о друга, и малейшее их несоответствие приводит к усиленному стиранию хряща и деформации поверхностей.




Проявление дисплазии

Нередко небольшие изменения в суставе никаким образом не отражаются на здоровье собаки и могут быть выявлены только на рентгенографическом снимке. В иных случаях у собаки возникают проблемы с тазовыми конечностями уже в 4 месяца. Раньше этого возраста обнаружить эту проблему просто не возможно, поскольку суставы еще не сформировались, а на их месте находятся мягкие хрящи. Поэтому рентгенологические исследования с целью определения племенной ценности собаки проводятся не раньше 12 – 18 месяцев.

Признаки ДТБС:

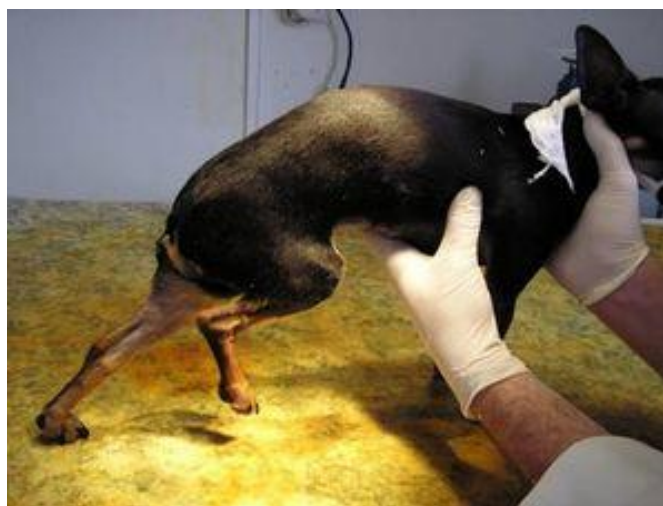
- неправильный постав тазовых конечностей;
- щенок не может лежать на животе в позе «лягушки», с раскинутыми в стороны задними лапами;
- пониженная двигательная активность;
- хромота, усиливающаяся после нагрузки;
- изменение походки. Походка может стать неустойчивой, качающейся, прыгающей, иногда наблюдают «заячий бег», когда собака при движении отталкивается обеими задними лапами одновременно;
- собаке трудно подниматься из лежачего положения;
- собака не может прыгать;
- тяжело дается спуск и подъем по лестнице



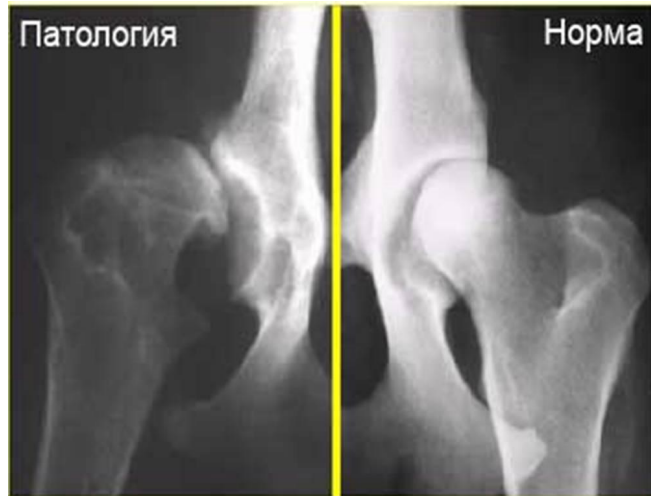Внешние признаки

Внешне собака с выраженной дисплазией ТБС выглядит асимметричной: грудная клетка чрезмерно развита, а таз узкий, мышцы задних лап развиты слабо. А все оттого, что собака старается переносить вес тела на переднюю часть, щадя тазобедренный сустав.

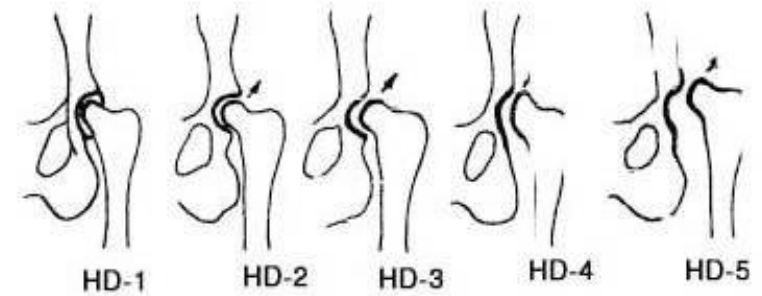
Со временем организм компенсирует неправильное развитие сустава отложениями новой костной ткани, чем улучшает контакт между суставными поверхностями и хромота проходит. Но ближе к старости изменения в суставе нарастают, и его подвижность становится все более и более ограниченной.



Диагностика



Окончательный диагноз ставится только после проведения рентгенографического исследования. Рентгенографическое изображение пораженного сустава позволяет не только диагностировать дисплазию, но и определить степень развития болезни.




На рисунке указаны 5 степеней тяжести ДТБС. При дисплазии 1 степени болезнь протекает практически бессимптомно. Для 2 и 3 степени характерна предрасположенность сустава к подвывихам и вывихам, а 4 и 5 степени нередко характеризуются серьезными нарушениями подвижности тазобедренного сустава.

Лечение

Консервативное лечение дисплазии

Преследует одну цель – улучшить качество жизни больной собаки, то есть уменьшить боль, улучшить подвижность сустава и затормозить дегенеративные изменения в нем. Полностью вылечить ДТБС невозможно. Для снятия боли используют такие препараты как квадрисол -5. В качестве противовоспалительного и обезболивающего средства используются фенилбутазон и римадил. Для замедления разрушения сустава применяют страйд, содержащий глюкозамин и хондроитин, вещества необходимые для восстановления суставной ткани. Применяется и гамавит в качестве поддерживающего витаминно - минерального средства.

При лечении дисплазии нужно использовать дозированные физические нагрузки, чтобы хорошо развитые мышцы могли поддерживать сустав в правильном положении. Упражнения должны быть не продолжительными, но регулярными.



Оперативное лечение

Применяется только в крайнем случае, когда уже нет других возможностей обеспечить собаке нормальную подвижность в пораженном суставе. Любое оперативное вмешательство приводит к необратимым изменениям и не всегда хирург может гарантировать клиническое выздоровление собаки.

Существует огромное количество хирургических операций направленных на лечение ДТБС, какая из них предпочтительна в каждом конкретном случае, решает хирург.

Миэктомия гребенчатой мышцы. Довольно простая операция, суть которой заключается в рассечении гребенчатой мышцы, проходящей внутри тазобедренного сустава. За счет этого действия снижается давление на суставную капсулу и уменьшается боль. В дальнейшем сам организм должен стабилизировать состояние сустава. Поэтому такую операцию делают только молодым собакам.



Оперативное лечение

Резекционная артропластика. Операция заключается в удалении головки и шейки бедренной кости и закреплении конечности на связке. Подвижность конечности сохраняется у собак весом 15 кг и меньше, для более крупных животных - прогноз сомнителен. Операцию делают как молодым, так и старым собакам.

Тройная тазовая остеотомия. Более сложная операция, при которой рассекают кости формирующие вертлужную впадину, после чего вертлужную впадину разворачивают таким образом, чтобы сустав лучше фиксировался в ней, и закрепляют результат специальной пластинкой. Операция подходит только для молодых собак. У старых животных слишком слаба регенерация костной ткани, поэтому велика вероятность, что разрезанная кость не восстановится.

Межвертлужная остеотомия. Чтобы изменить угол наклона бедренной кости из основания ее шейки удаляют кусок кости в форме клина нужного размера. После чего кость лучше входит в вертлужную впадину и на время восстановления фиксируется специальной пластинкой. Эта операция так же для молодых собак.

Полное замещение тазобедренного сустава. Делают исключительно в хорошо технически оснащенных ветеринарных центрах, поскольку операция требует специальных протезов. Подходит для взрослых собак, чей рост завершился и при правильном проведении обеспечивает отличный результат.



Литература:

- Давыдов В.Б. ветеринарный врач, кандидат ветеринарных наук - статья
- <http://vetclinika.com>