

**Тема:**

**Сестринская помощь при ОРВИ  
(аденовирусная инфекция)**

ПМ 02. Участие в лечебно-диагностическом и реабилитационном процессах

МДК 02.01 Сестринский уход при различных заболеваниях и состояниях (Сестринская помощь при нарушениях здоровья)

специальность **34.02.01. Сестринское дело, базовый уровень**

Москва

2016г.

# ОПРЕДЕЛЕНИЕ

**Аденовирусная инфекция** – это острое инфекционное заболевание, которое характеризуется интоксикацией, лихорадкой и поражением слизистой верхних дыхательных путей, в процесс может вовлекаться также лимфатическая система и конъюнктива глаз.

Аденовирусная инфекция составляет одну треть всех респираторных вирусных инфекций и особенно часто встречается у детей с 1 года до 7-8 лет, посещающих детские коллективы.

Ребенок может переболеть аденовирусной инфекцией несколько раз, и к семи годам у него сформируется естественный приобретенный иммунитет

ДЕТИ ДО 6 МЕСЯЦЕВ НЕ БОЛЕЮТ, ИМЕЮТ ПАССИВНЫЙ  
ИММУНИТЕТ ОТ МАТЕРИ



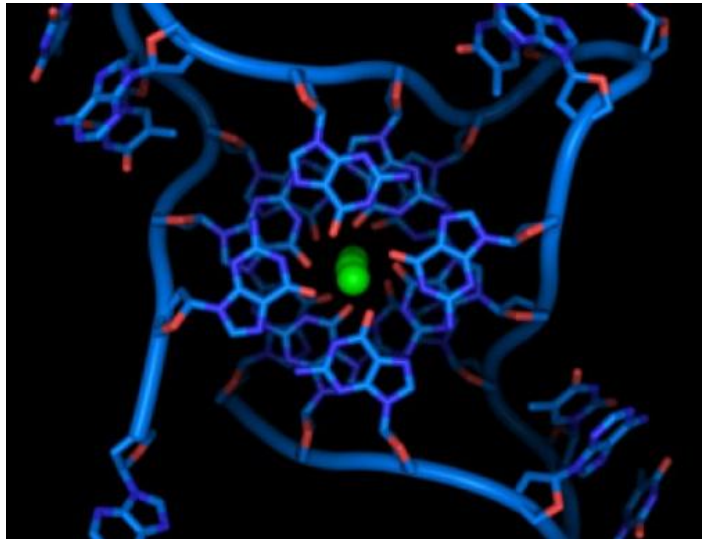
POSTED AT [WWW.ELLF.RU](http://WWW.ELLF.RU)

# ВОЗБУДИТЕЛЬ

Заболевание вызывается **аденовирусом**. У человека выделено более 40 подтипов аденовируса. В зависимости от подтипа - разные клинические проявления инфекции.

# УСТОЙЧИВОСТЬ

Аденовирусы устойчивы во внешней среде, хорошо выдерживают низкие температуры, устойчивы к растворителям органической природы – хлороформу, эфиру и др., при нагревании до 60 °С погибают через 30 МИН.



# ИСТОЧНИК. ПУТЬ ПЕРЕДАЧИ

**Источник инфекции - больной первые 2-4 недели болезни.**

**Путь передачи - воздушно-капельный  
Возможен алиментарный путь передачи**

# ЭПИДЕМИЧЕСКАЯ СИТУАЦИЯ

**НЕ вызывает эпидемий.**

Наибольшее число заболевших приходится на зимний период.

Объясняется это скученностью населения и сниженной защитной реакцией организма на инфекцию.



# КЛИНИЧЕСКИЕ ПРОЯВЛЕНИЯ

Инкубационный период от 1 дня до 2 недель.

- **постепенное** повышение температуры в течение 2-3 дней до 38-39 °С.
  - насморк, серозные, а затем слизисто-гнойные выделения
- боли в горле, чувство заложенности носа и затруднение носового дыхания,
- сонливость, вялость, ребенок капризный
  - аппетит немного ухудшен,
- неинтенсивные головные боли, боли в мышцах и суставах

# КЛИНИЧЕСКИЕ ПРОЯВЛЕНИЯ

При более выраженных явлениях интоксикации - боли в животе, нарушение стула в виде поноса, тошнота, однократная рвота.

## ИЗМЕНЕНИЯ В ЗЕВЕ:

- с первого дня болезни небные миндалины увеличены, выступают за края небных дужек, небные дужки, задняя стенка глотки красные, отекшие, слизистую глотки покрывает слизь, а на фолликулах белесоватые наложения, которые легко снимаются шпателем.

# ОСЛОЖНЕНИЯ

- Бронхит( сухой, навязчивый кашель с первых дней болезни, очень беспокоит ребенка, в легких сухие хрипы.)

Затем кашель продуктивный, с мокротой.



# КЛИНИЧЕСКИЕ ФОРМЫ

По тяжести течения:

легкая,

Среднетяжелая

тяжелая

# КЛИНИЧЕСКИЕ ВАРИАНТЫ АДЕНОВИРУСНОЙ ИНФЕКЦИИ:

- фарингоконъюнктивальная лихорадка,
- катар верхних дыхательных путей,  
кератоконъюнктивит,
- тонзиллофарингит,
- мезентериальный лимфаденит и др.

# ФАРИНГОКОНЪЮНКТИВАЛЬНАЯ ЛИХОРАДКА.

- длительный подъем температуры
- - ярко выраженные симптомы воспаления верхних дыхательных путей,
  - -увеличение миндалин,
  - - фарингит,
- -увеличение регионарных лимфатических узлов, иногда печени и селезенки,
  - -выраженный конъюнктивит

Течение обычно длительное, до двух недель, температура непостоянная с периодами подъема и снижения

# ТОНЗИЛОФАРИНГИТ

симптомы поражения ротоглотки:

- миндалины увеличены в размере, покрыты белесоватыми наложениями
- увеличены шейные лимфатические узлы
  - боль в горле.

# МЕЗЕНТЕРИАЛЬНЫЙ ЛИМФАДЕНИТ

приступообразные боли в области пупка или  
правой подвздошной области

- температура повышена,
- рвота, не приносящая облегчения,
- положительные симптомы раздражения  
брюшины



# КАТАР ВЕРХНИХ ДЫХАТЕЛЬНЫХ ПУТЕЙ

наиболее распространенный вариант  
- непродолжительный (3-4 дня) период  
повышения температуры

- Не ярко выраженные явления интоксикации: умеренная слабость, сонливость, снижение аппетита
- умеренно выраженные ринит и трахеобронхит (риск крупа),
- увеличенные лимфатические узлы

# КЕРАТОКОНЪЮНКТИВИТ

Относительно редкая форма болезни.

- сочетание конъюнктивита (поражение слизистой оболочки ) и кератита (поражение роговицы).
- внезапное начало с высокой лихорадки и головной боли
  - боль в глазах, светобоязнь
- на роговице - мелкие белесоватые точки, которые быстро сливаются и вызывают помутнение роговицы.

Изъязвления роговицы не бывает, заболевание оканчивается через 3-4 недели полным выздоровлением.

# ПРИНЦИПЫ ЛЕЧЕНИЯ

Амбулаторно

постельный режим на весь период  
лихорадки и 2-3 дня после нормализации  
температуры

полный покой и тщательный уход.

питание полноценное 15 стол

Симптоматическое лечение (в т.ч местное -  
полоскание горла растворами  
хлорофиллипта, хлоргексидина, гексорал)  
противовирусные препараты (циклоферон,  
ремантадин, когацел, ингавирин и др).

# АДЕНОВИРУСНАЯ ИНФЕКЦИЯ ПРИ БЕРЕМЕННОСТИ

- Аденовирусная инфекция при беременности может протекать тяжело с присоединением вторичных инфекций и развитием тяжелых осложнений: пневмония, отит, синуситы, энцефалит. При заболевании в первом триместре имеется больший риск самопроизвольного выкидыша.
- Аденовирусы могут проходить сквозь плаценту, риск развития врожденных пороков и аномалий составляет около 4%. Специфическая терапия не разработана. Используются общепринятые методы лечения респираторных вирусных инфекций. Вероятно, хороший результат может быть получен при использовании препарата Ацикловир и рекомбинантных интерферонов.
- Профилактика заключается в соблюдении санитарно-эпидемиологического режима для беременных женщин (исключение посещений места скопления народа, раннее выявление больных и их изоляция, ношение одноразовых масок во времена пиков заболевания).