

Санкт-Петербургская государственная
педиатрическая медицинская академия

Кафедра факультетской хирургии

им. проф. А.А. Русанова

ЗАВ. КАФЕДРОЙ ПРОФЕССОР

КОХАНЕНКО НИКОЛАЙ ЮРЬЕВИЧ

ЛЕКЦИЯ

ОСТРЫЙ АППЕНДИЦИТ

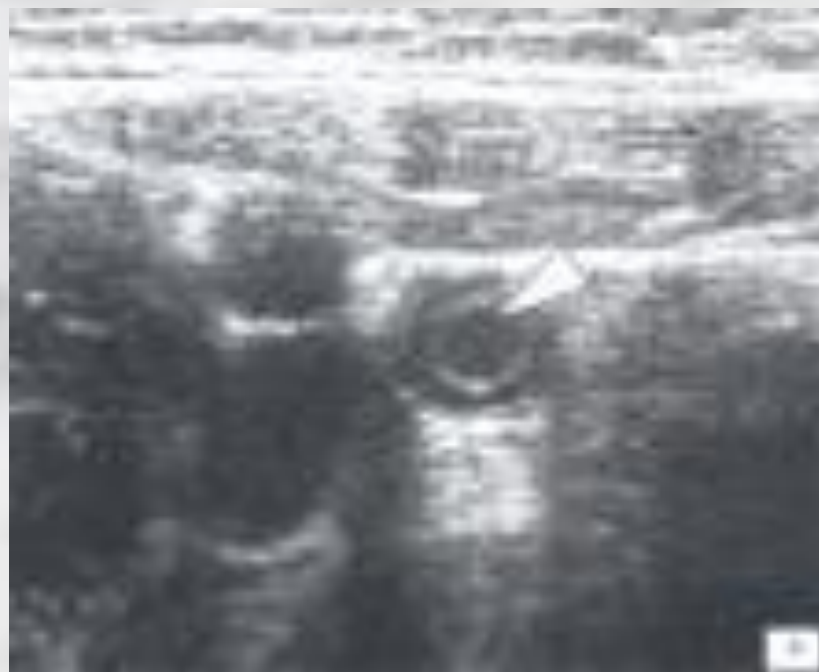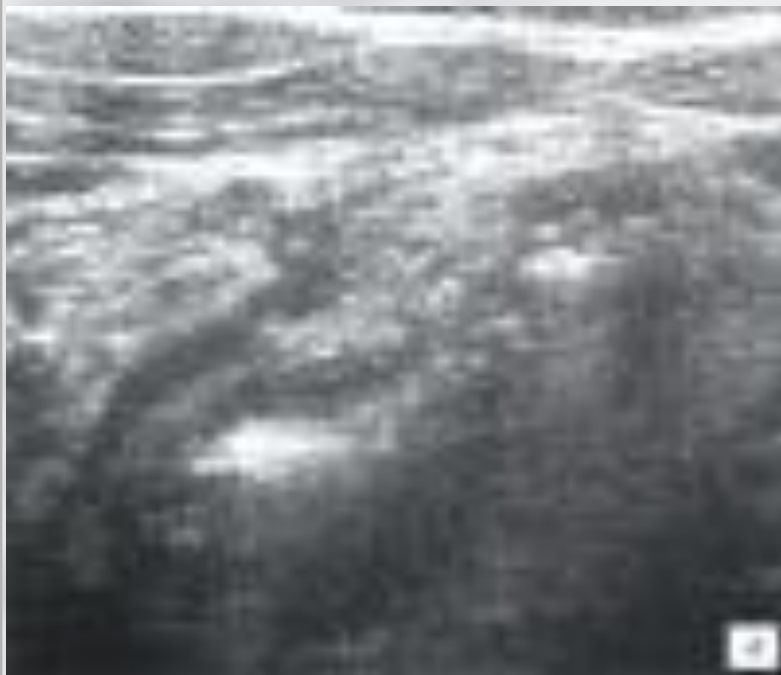(продолжение)

Лектор проф. Коханенко Н.Ю.

Лабораторная и инструментальная диагностика

- **Клинический анализ крови;**
- **Обзорная рентгенография ОБП;**
- **Ультразвуковое исследование;**
- **Диагностическая лапароскопия.**

УЛЬТРАСОНОГРАММА ЖИВОТА ПРИ ОСТРОМ ДЕСТРУКТИВНОМ АППЕНДИЦИТЕ



ДИФФЕРЕНЦИАЛЬНАЯ ДИАГНОСТИКА ОСТРОГО АППЕНДИЦИТА

острый калькулезный холецистит

перфоративная язва желудка или ДПК

острый панкреатит

правосторонняя почечная колика

воспаление дивертикула Меккеля (острый дивертикулит)

острая кишечная непроходимость

острый энтероколит

мезаденит

острый правосторонний аднексит

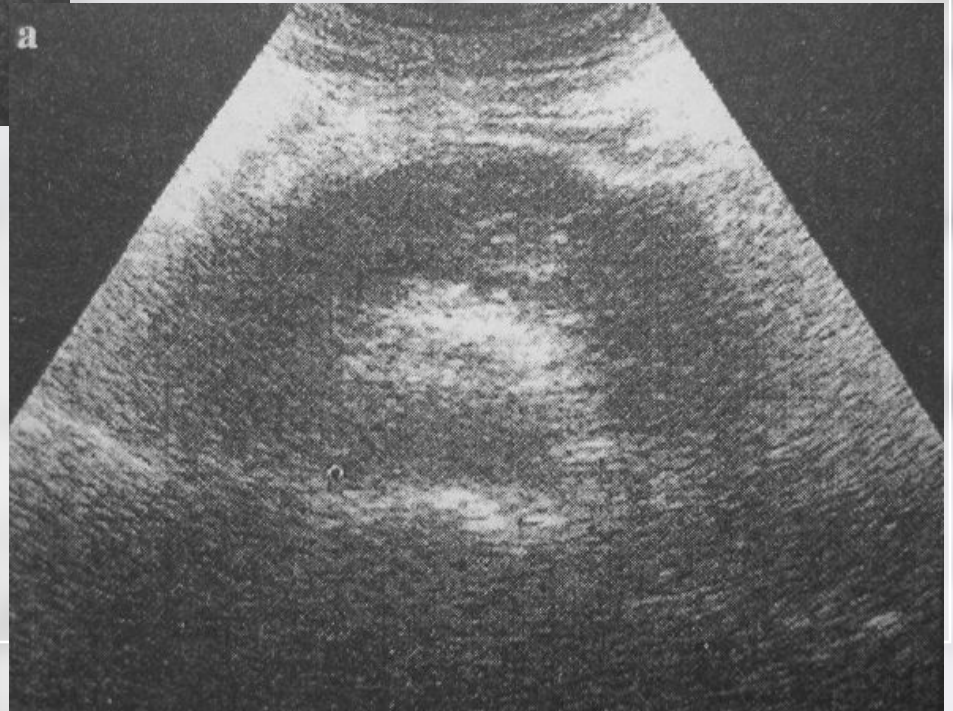
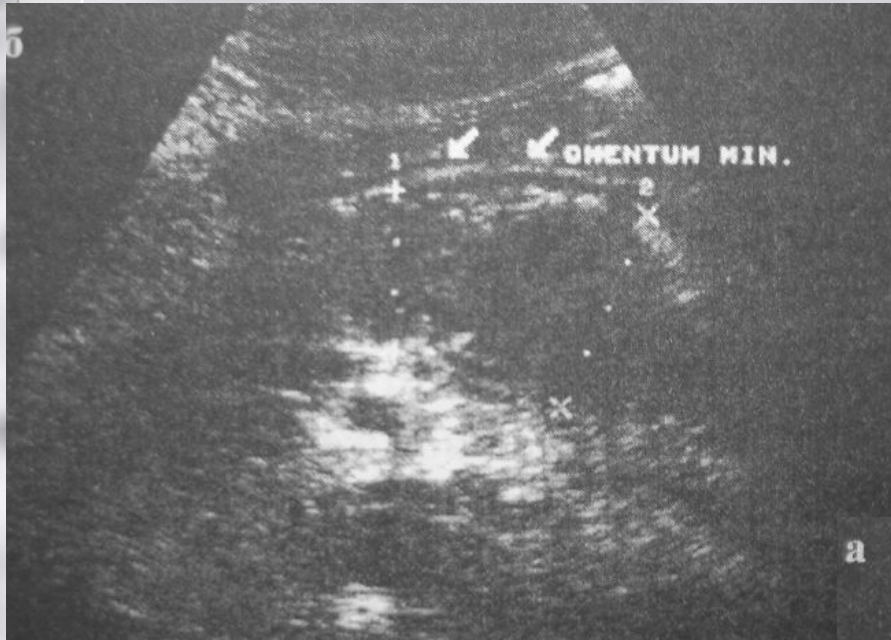
внематочная беременность

перекрут кисты яичника

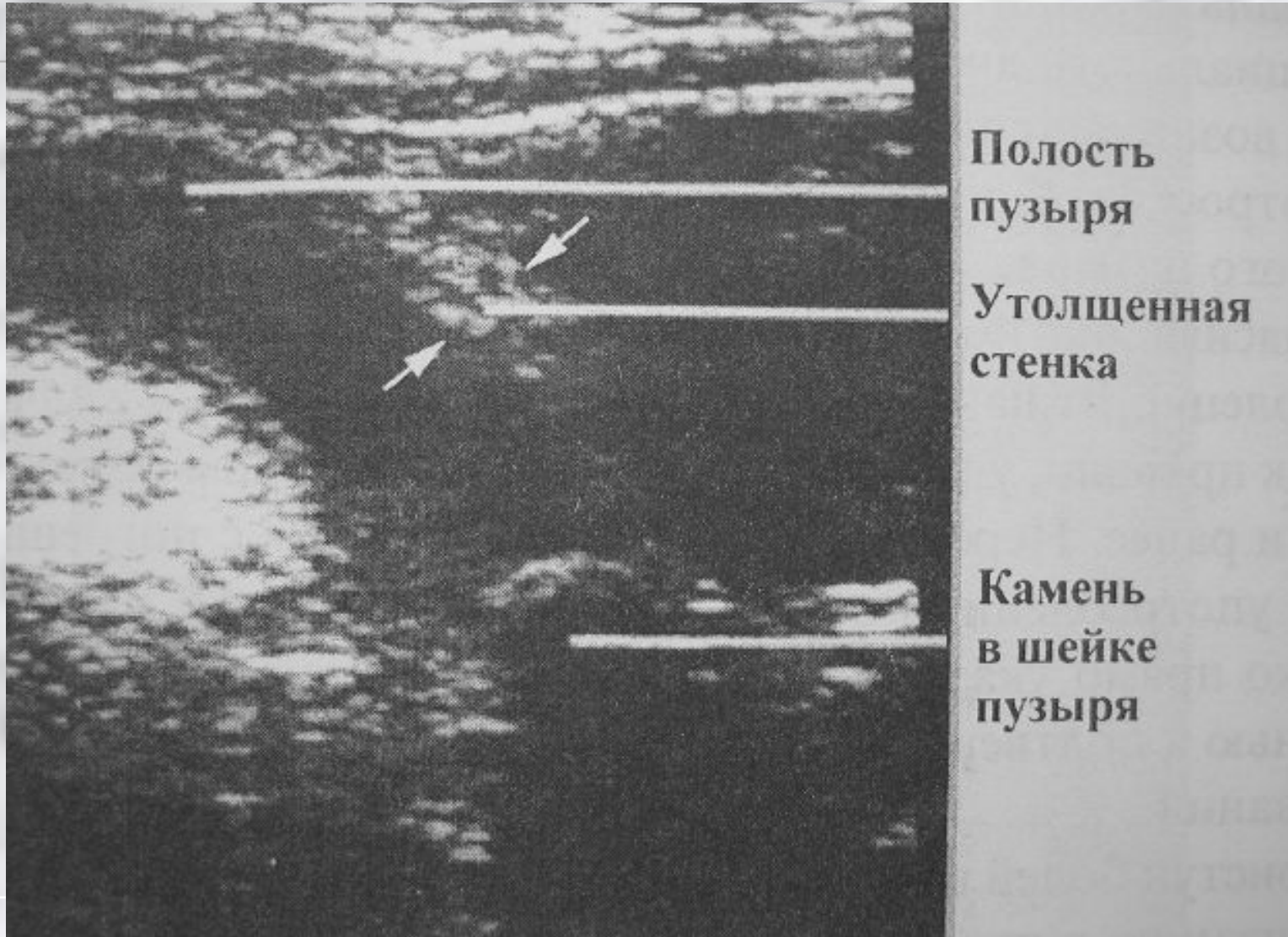
болезнь Крона подвздошной кишки

правосторонняя пневмония и базальный плеврит

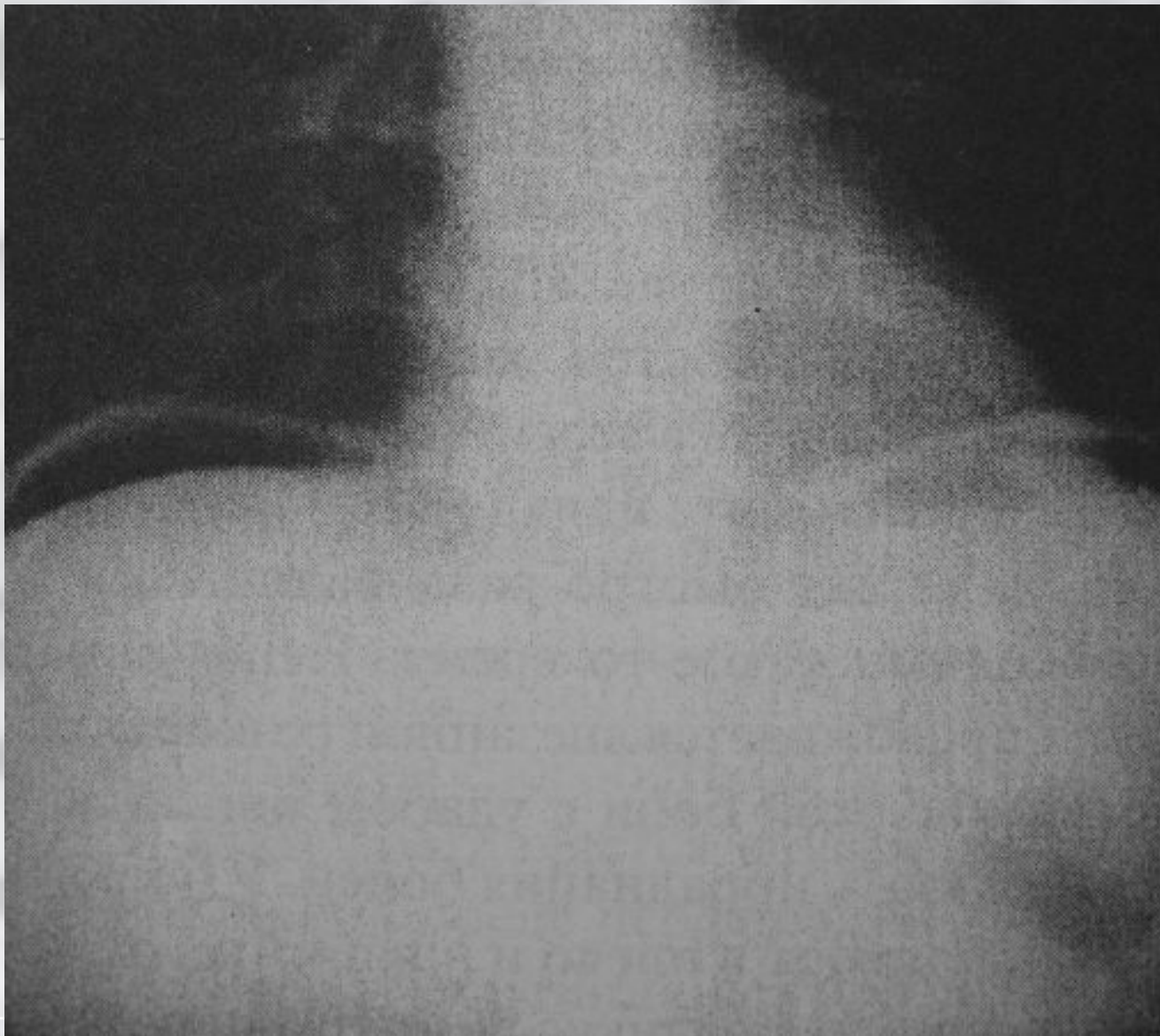
Острый панкреатит



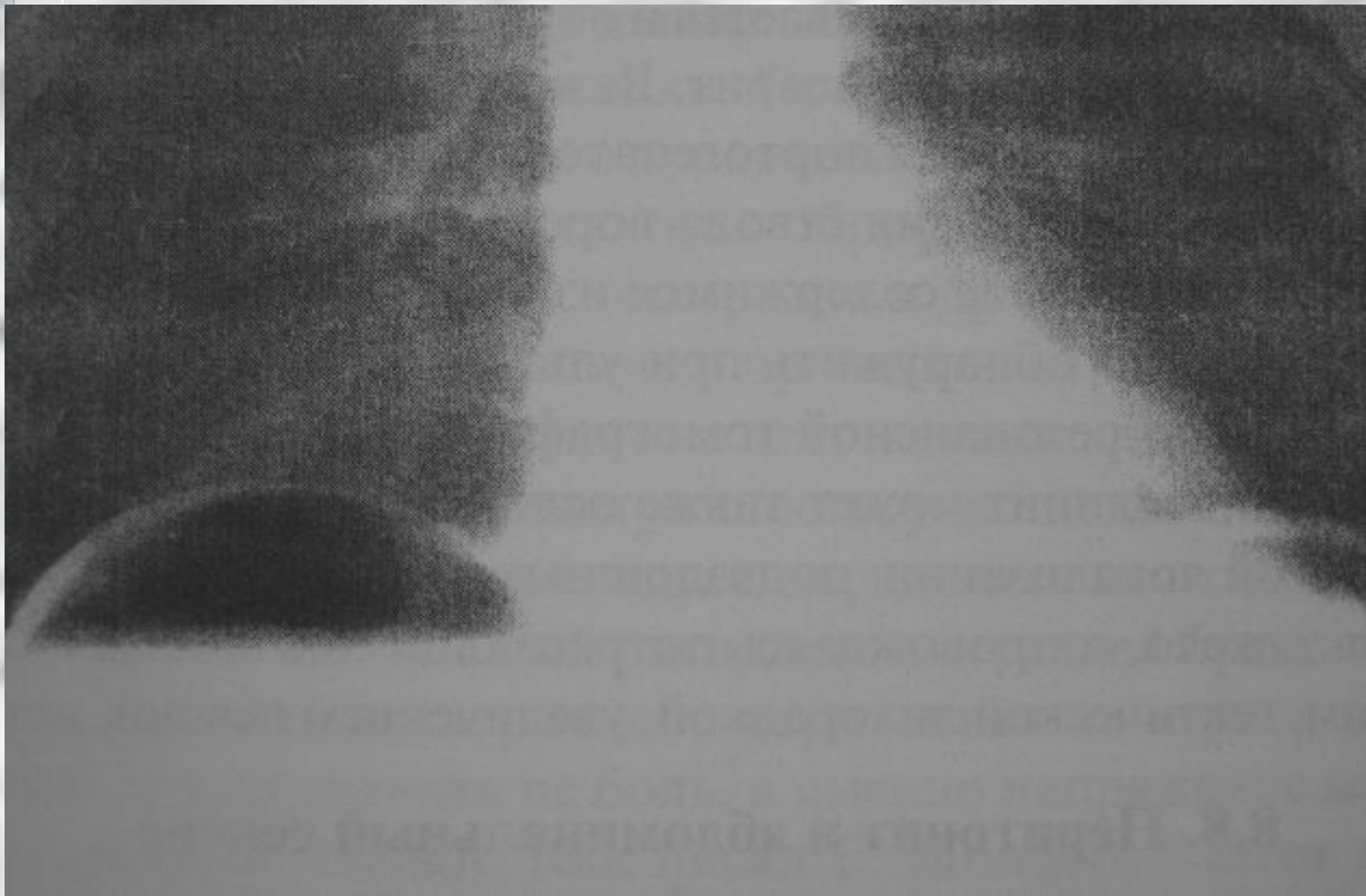
УЗИ. Острый холецистит



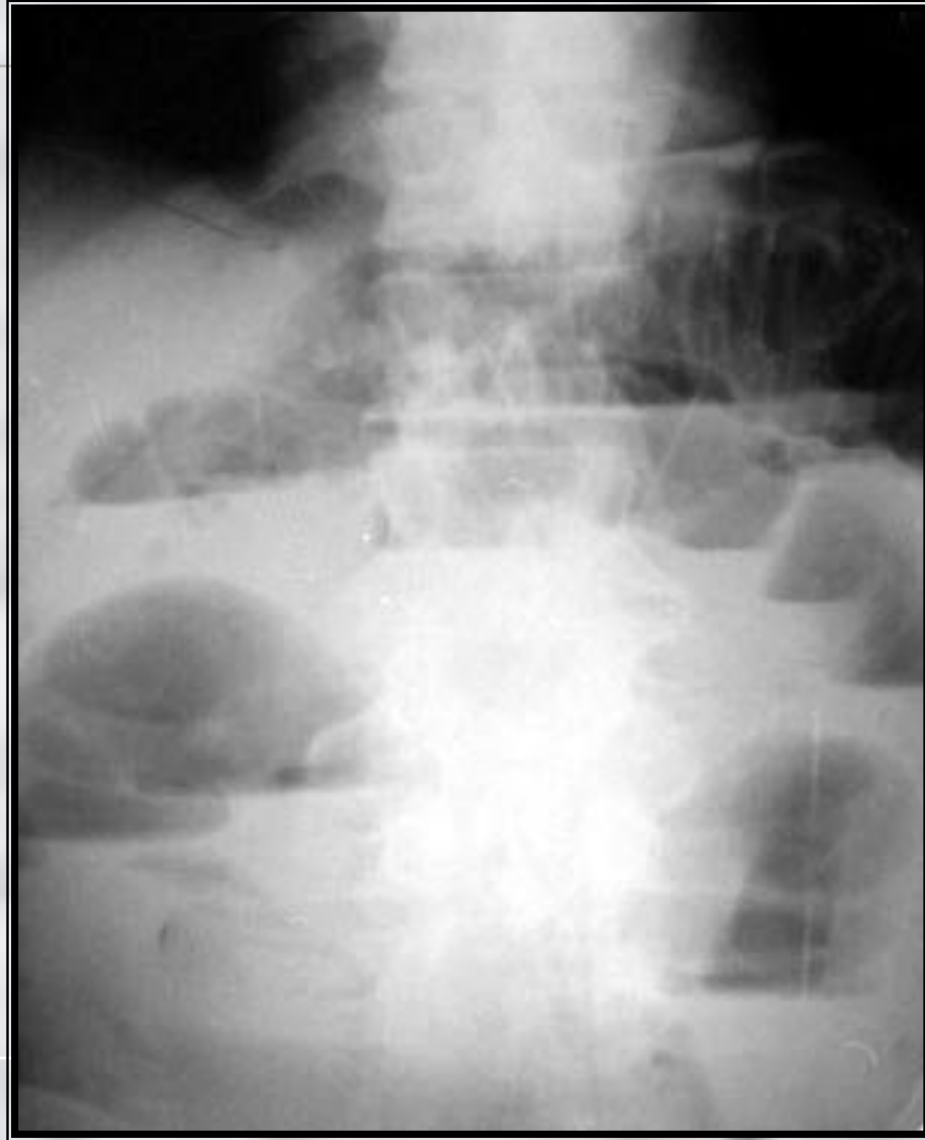Перфорация полого органа



Поддиафрагмальный абсцесс



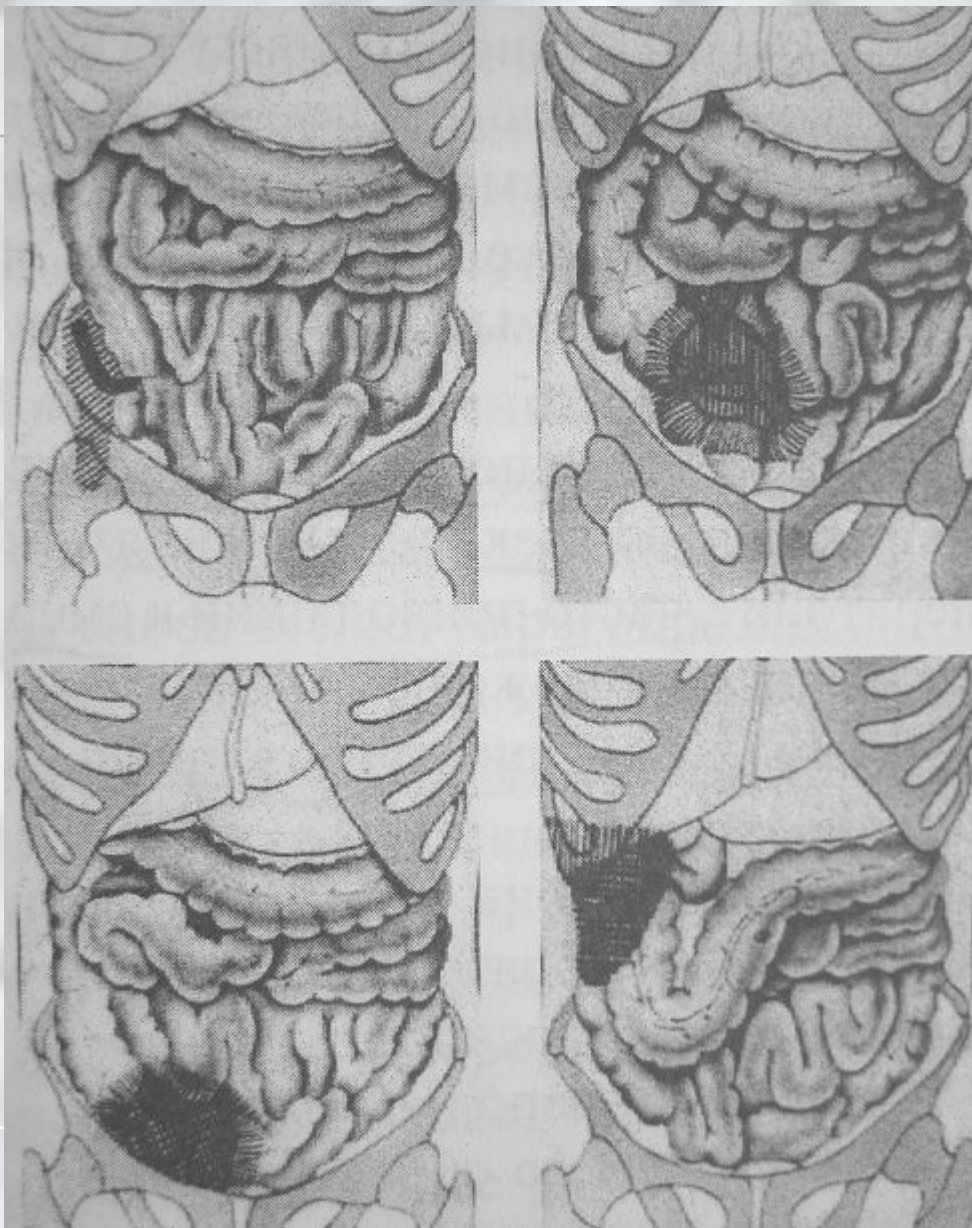
Острая кишечная непроходимость



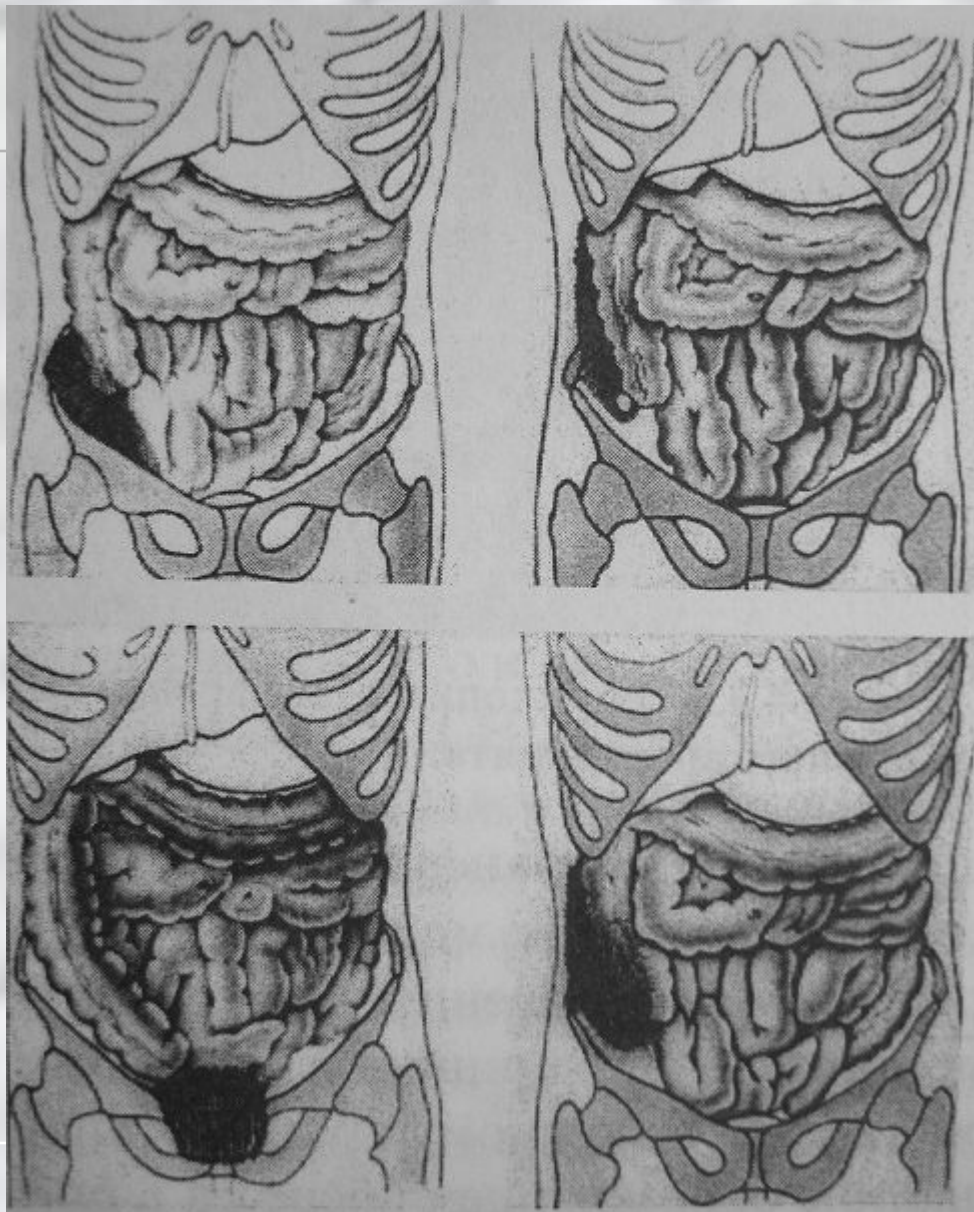
Классификация осложнений острого аппендицита

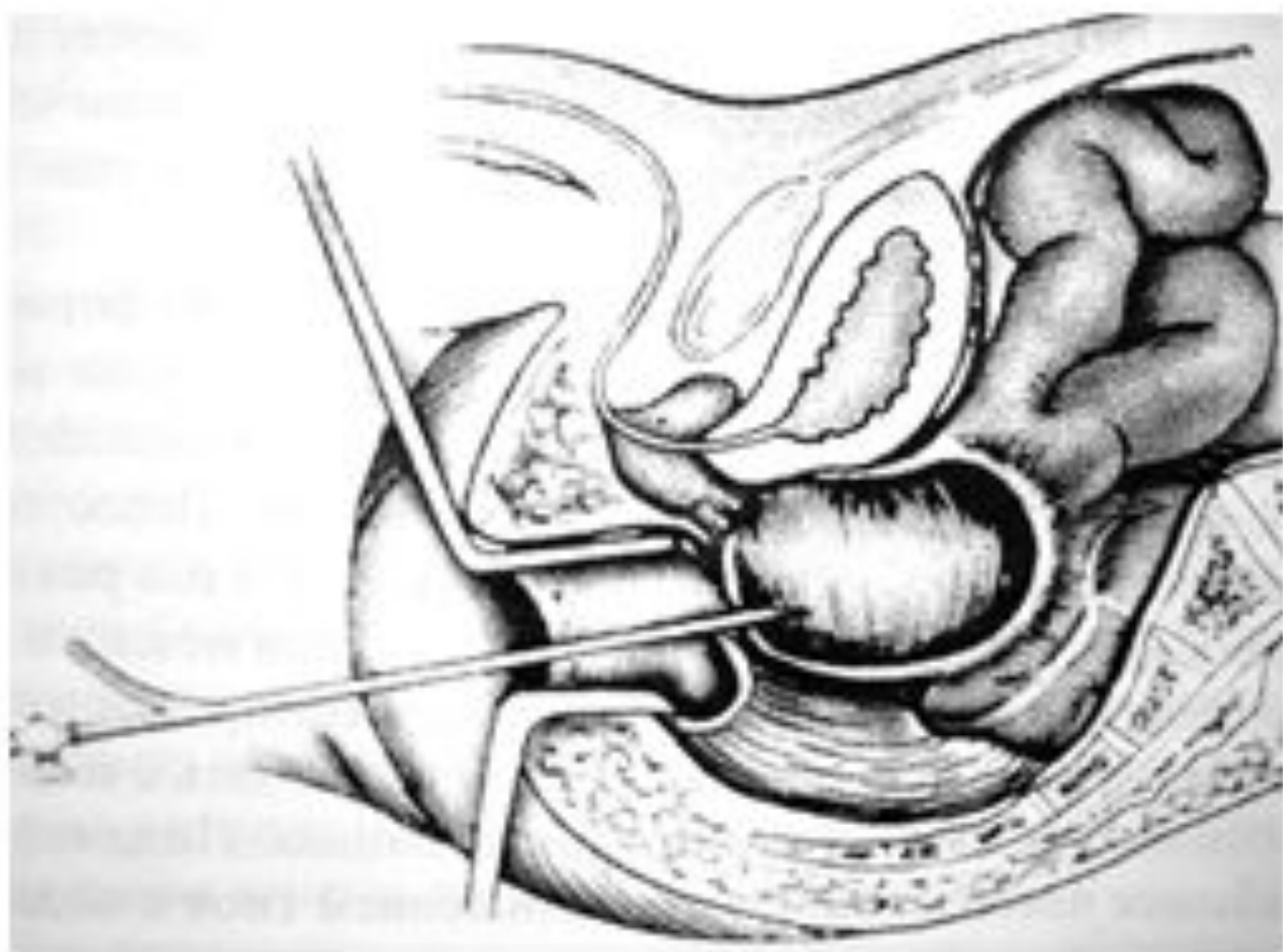
1. Аппендикулярный инфильтрат.
2. Периаппендикулярный абсцесс.
3. Перитонит.
4. Абсцесс дугласова пространства.
5. Межкишечные, забрюшинные, поддиафрагмальные абсцессы.
6. Пилефлебит и абсцессы печени.
7. Сепсис.
8. Нагноение операционной раны.

Локализация абсцессов бр. полости при о. аппендиците

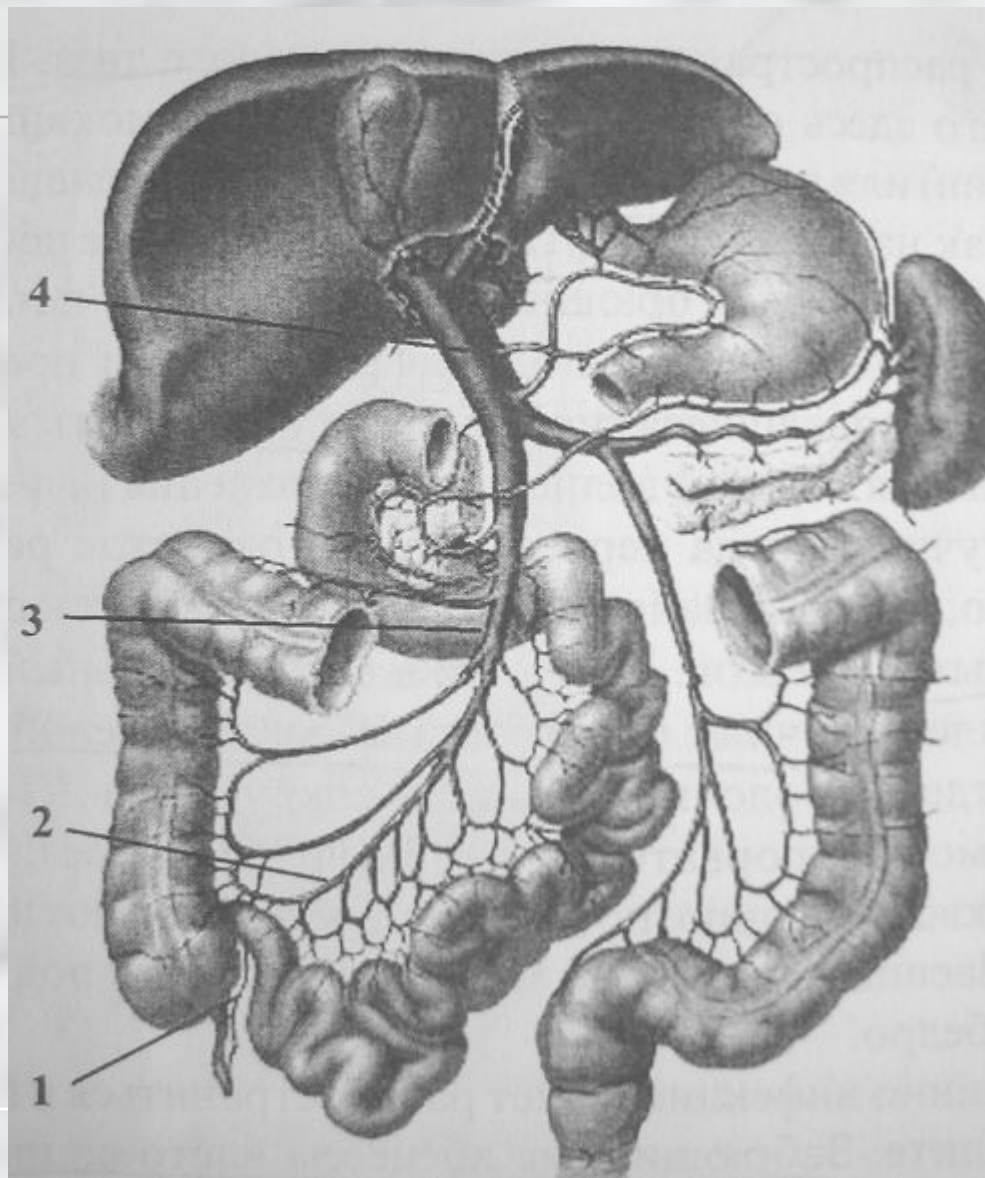


Локализация абсцессов бр. полости при о. аппендиците



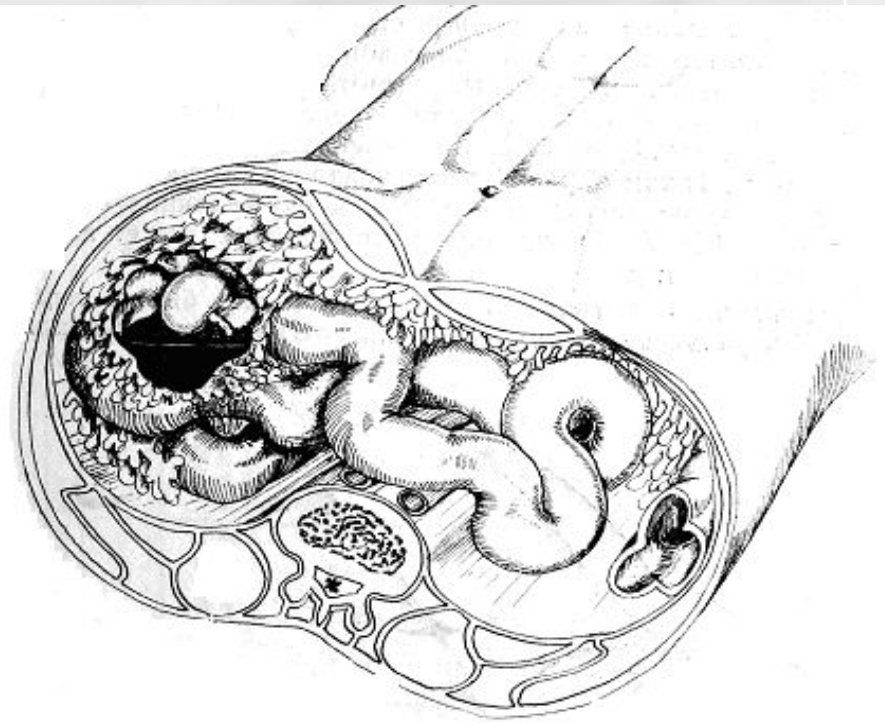
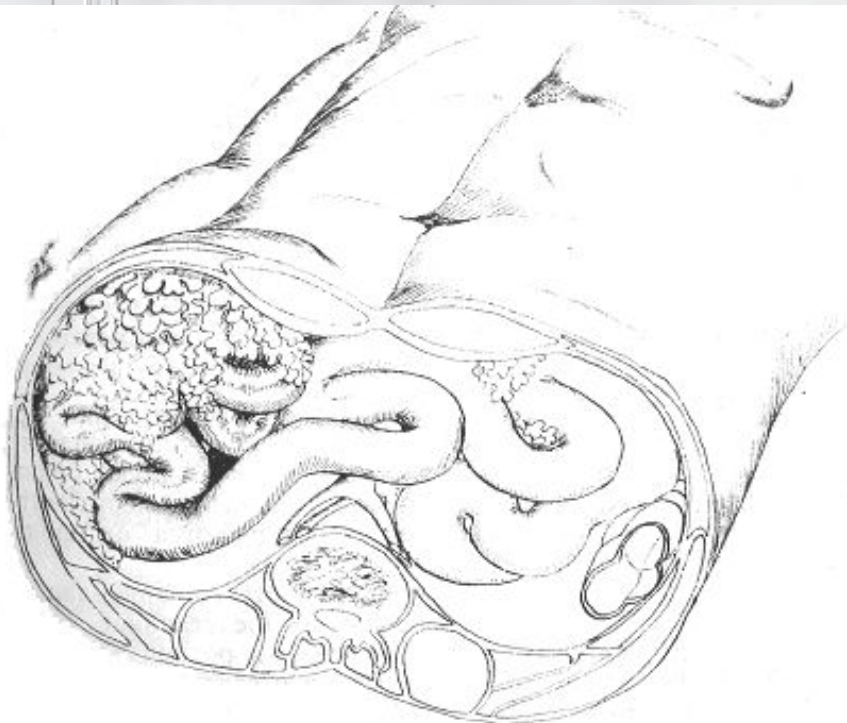


Распространение тромба от аппендик. вены при пилефлебите

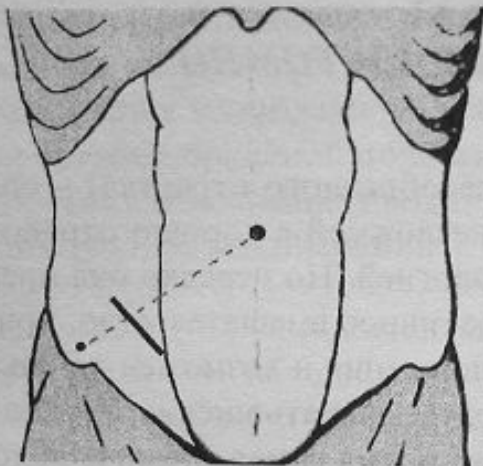


Аппендикулярные инфильтраты

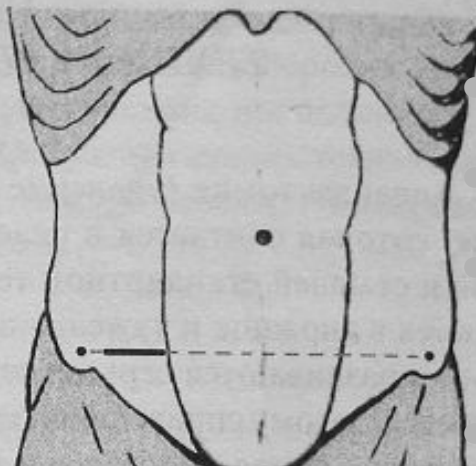
- без абсцедирования
- абсцедирующий



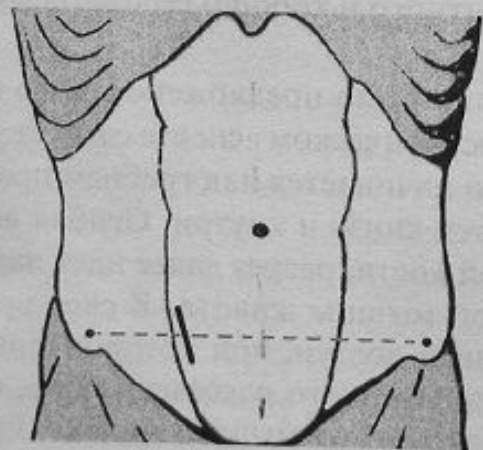
Оперативные доступы



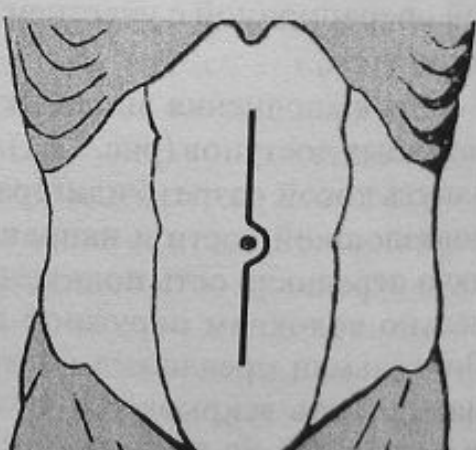
а



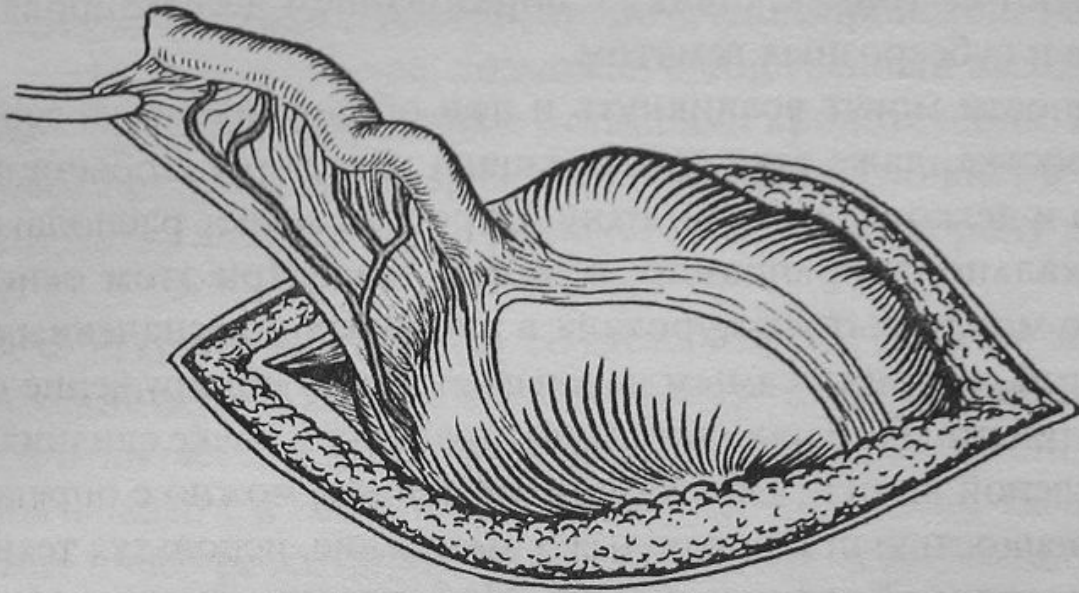
б



в

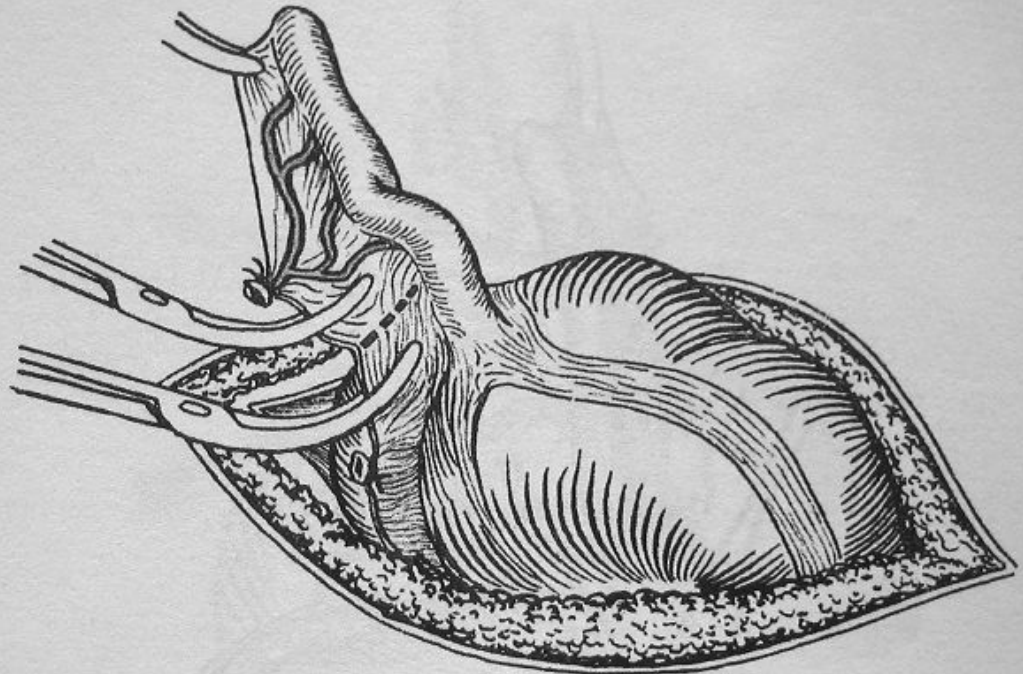


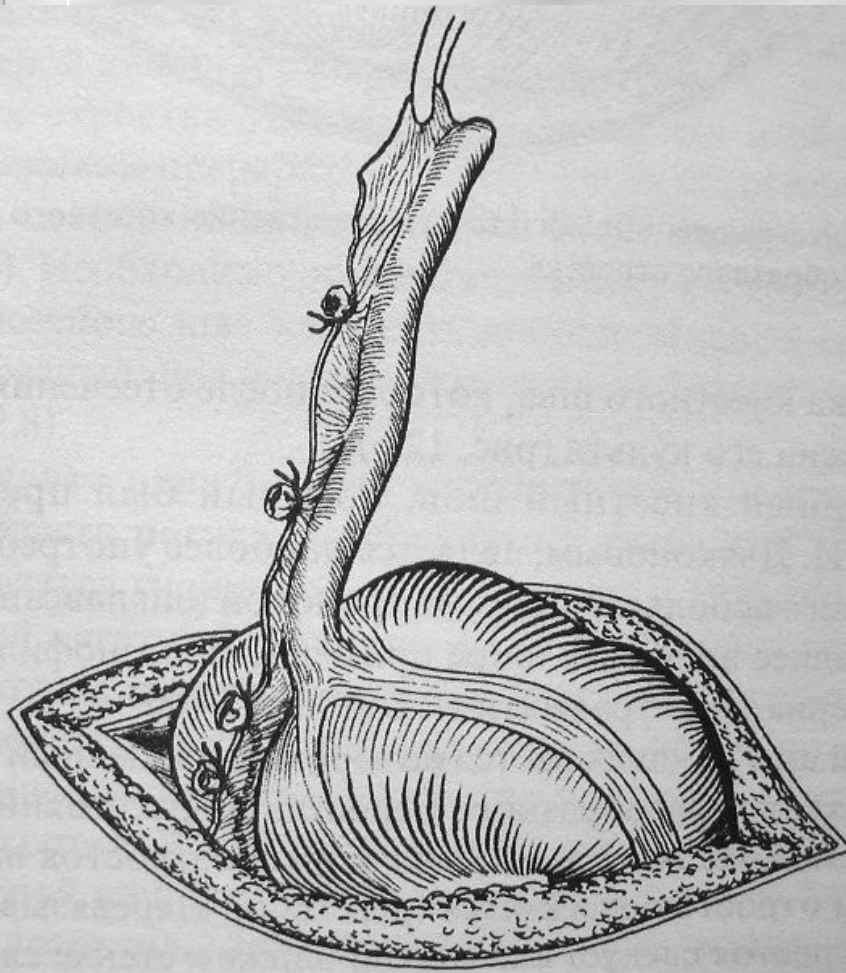
- а) по Мак-Бурнею
- б) Шпренгеля
- в) параректальный по Леннандеру
- г) срединная лапаротомия



Купол слепой кишки с
червеобразным отростком
выведен в рану

- Брыжейка отростка по частям прошивается, перевязывается и пересекается

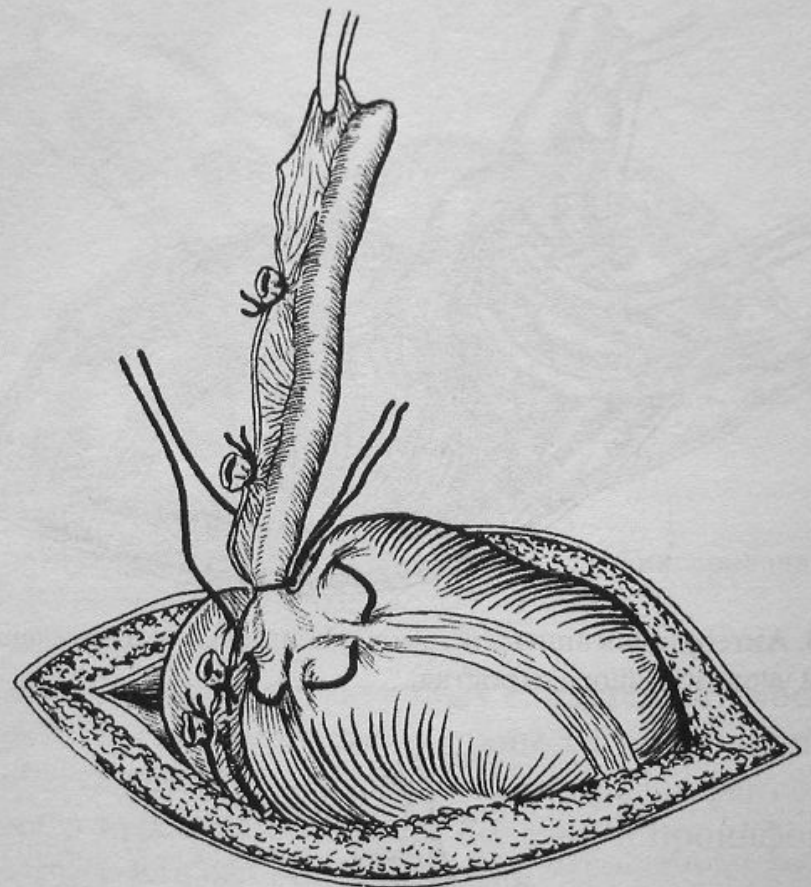




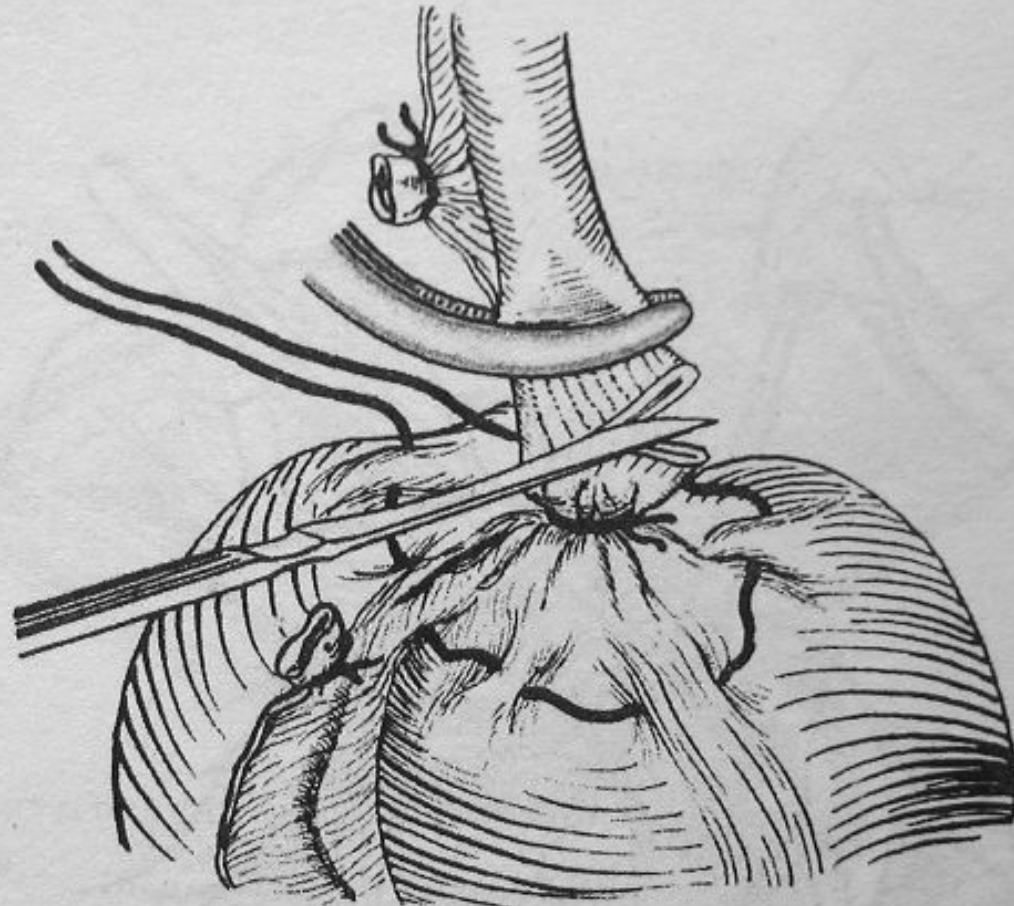
- Брыжейка отростка по частям прошита, перевязана и пересечена

Отросток у основания перевязано кетгутовой лигатурой

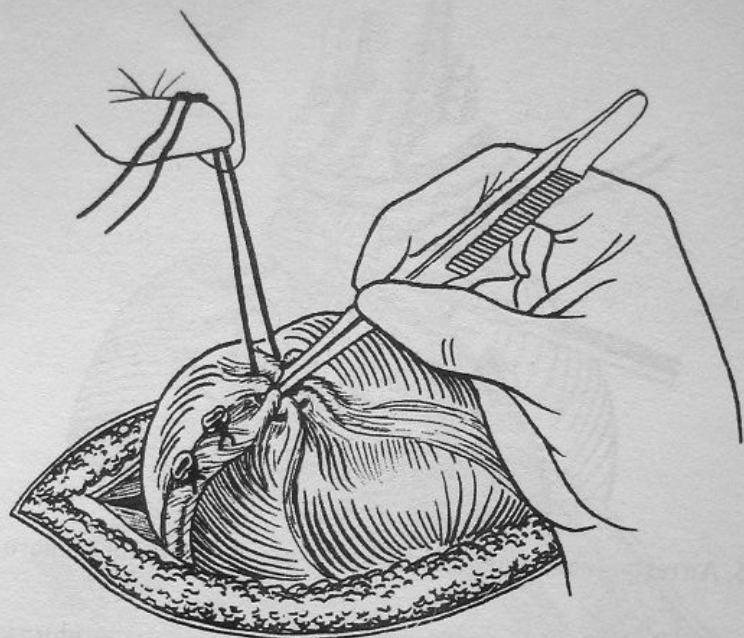
Наложен кисетный шов вокруг основания отростка




Удаление червеобразного отростка
(собственно аппендэктомия)



- Погружение культы отростка в кисетный шов

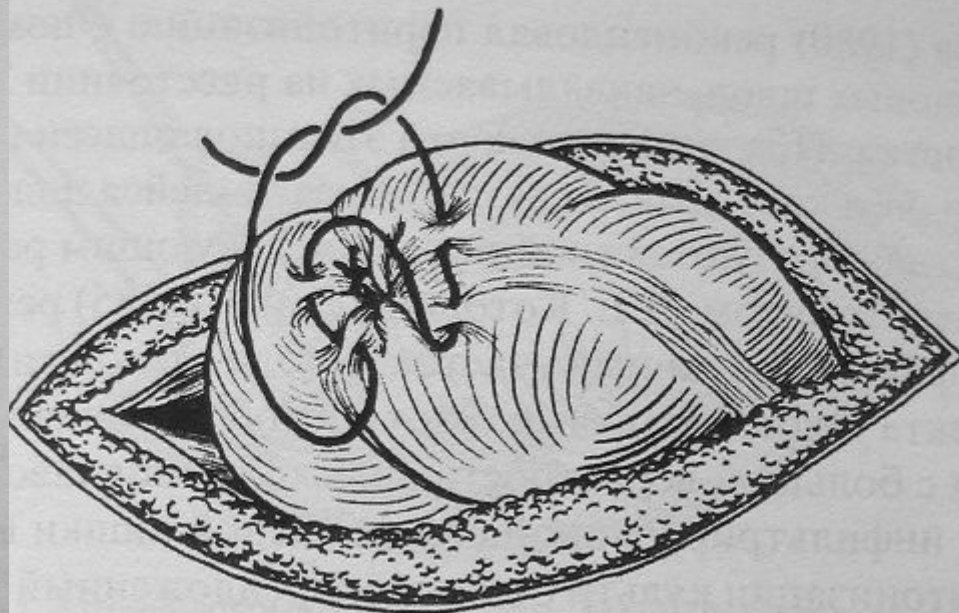


а

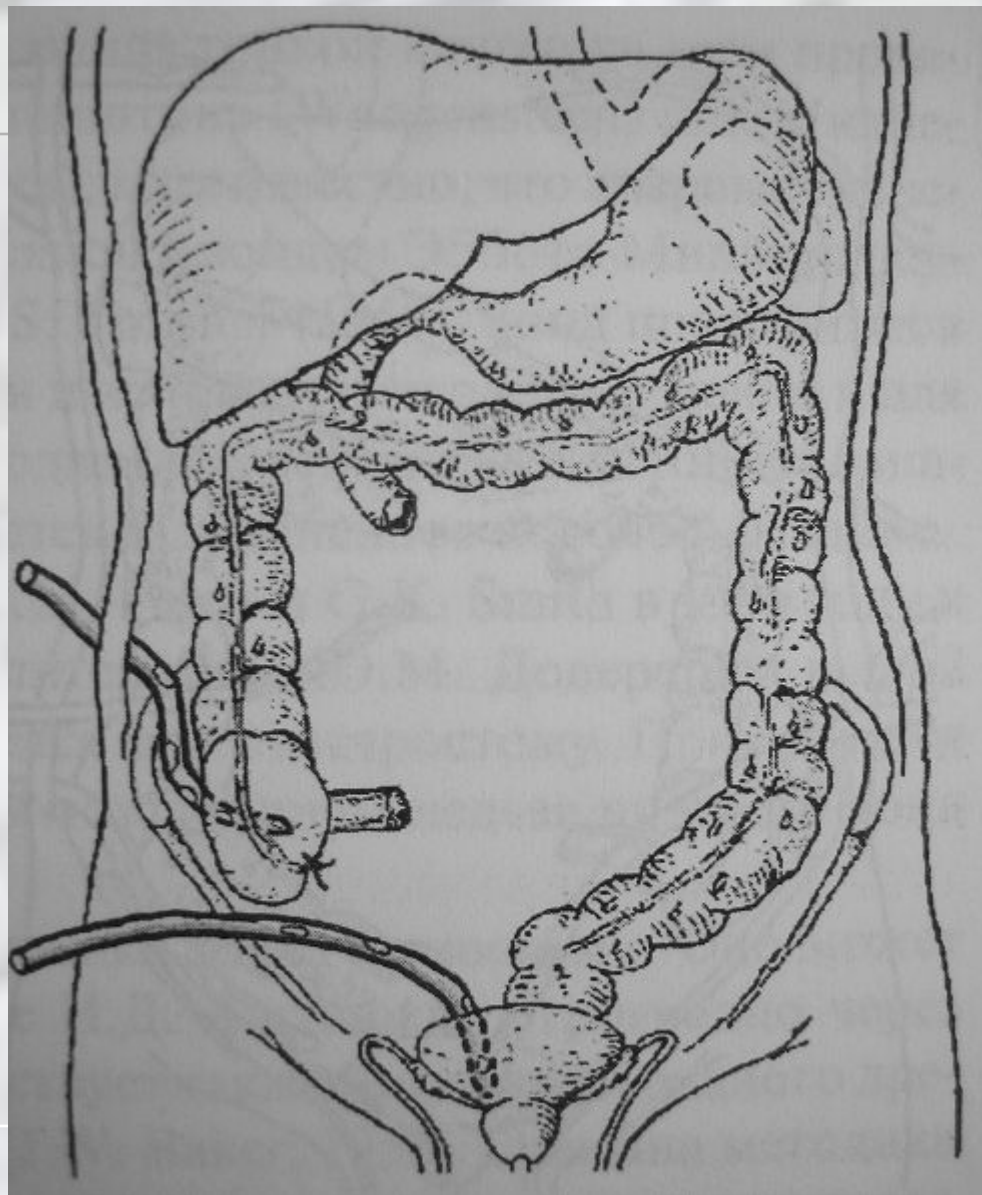


б

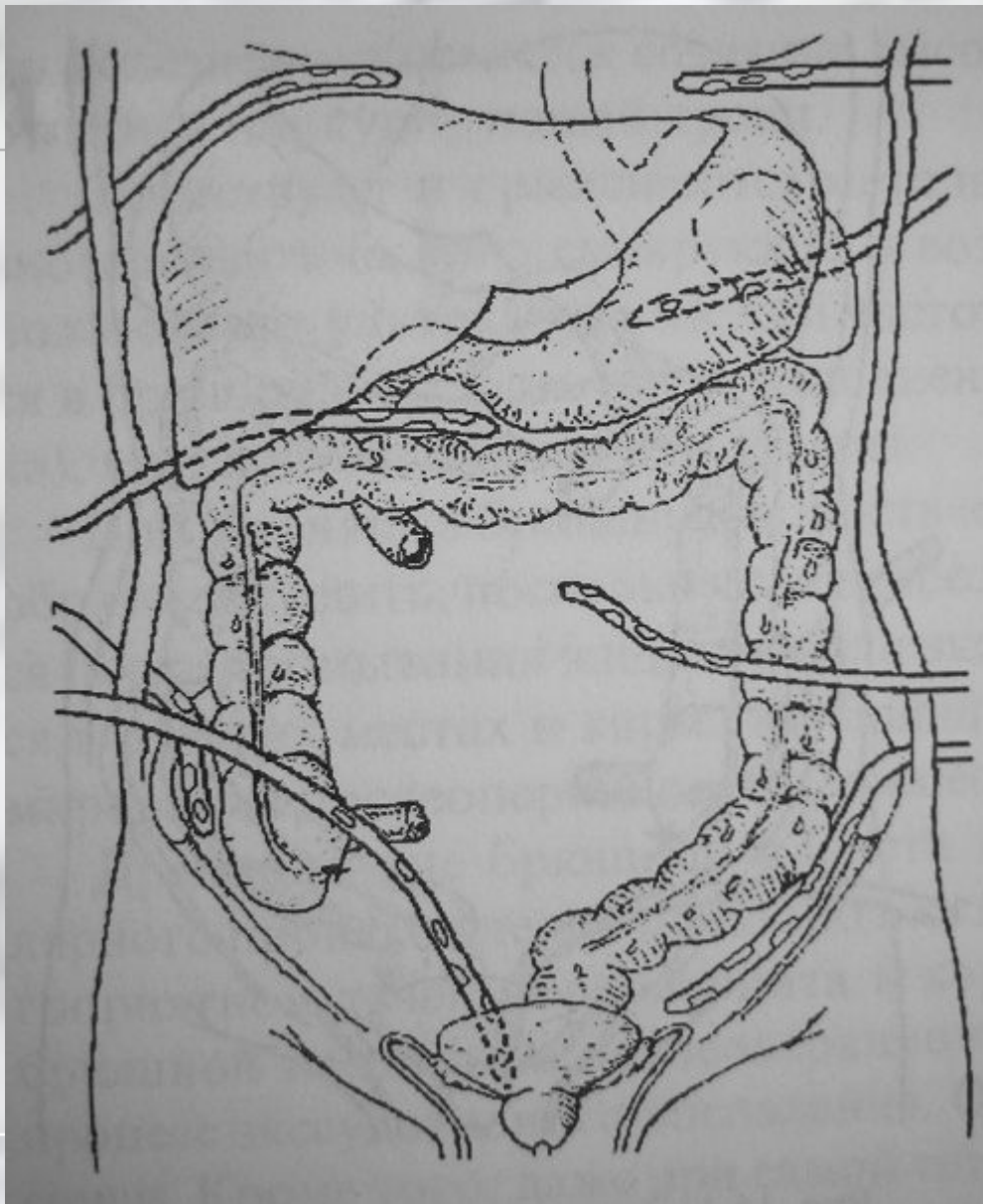
- Погружение культы отростка в Z-образный шов



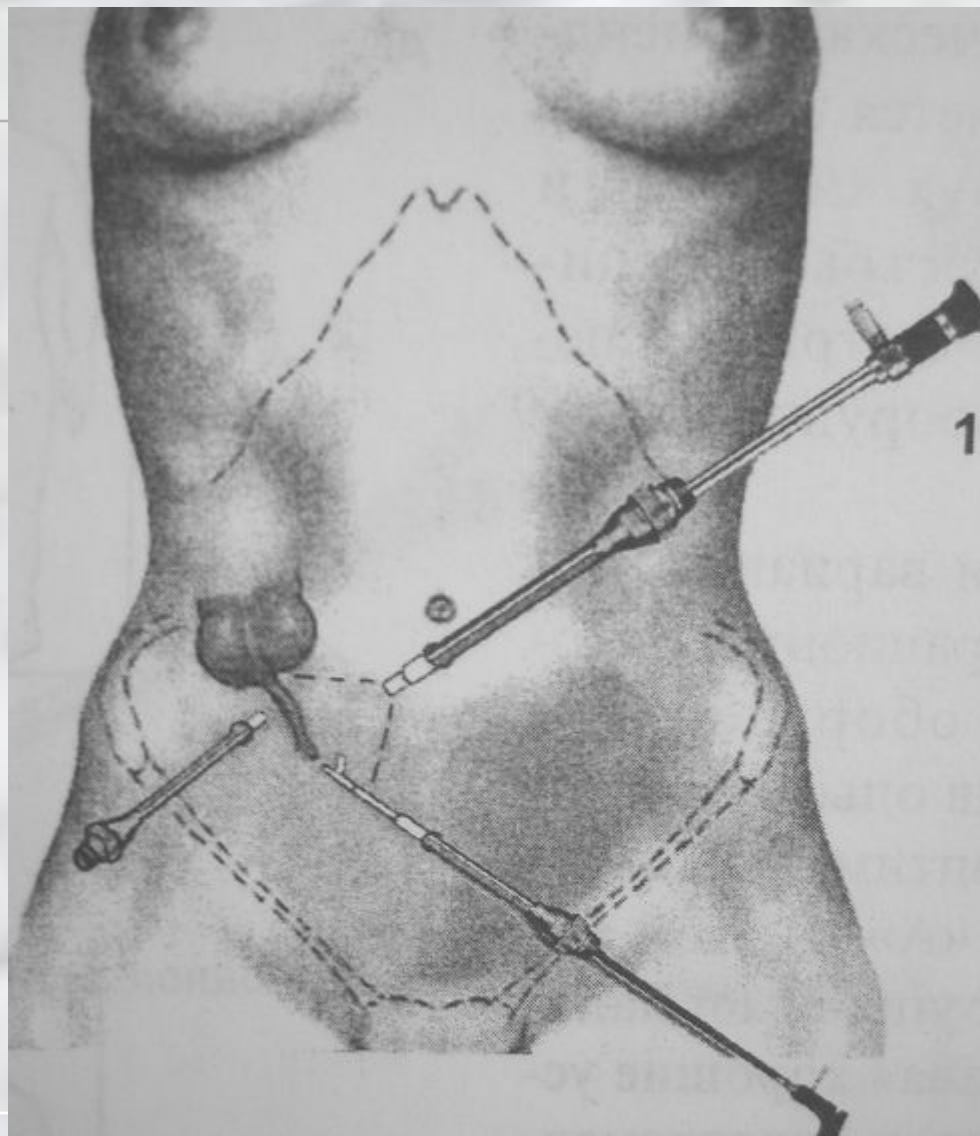
Дренирование брюшной полости после аппендэктомии

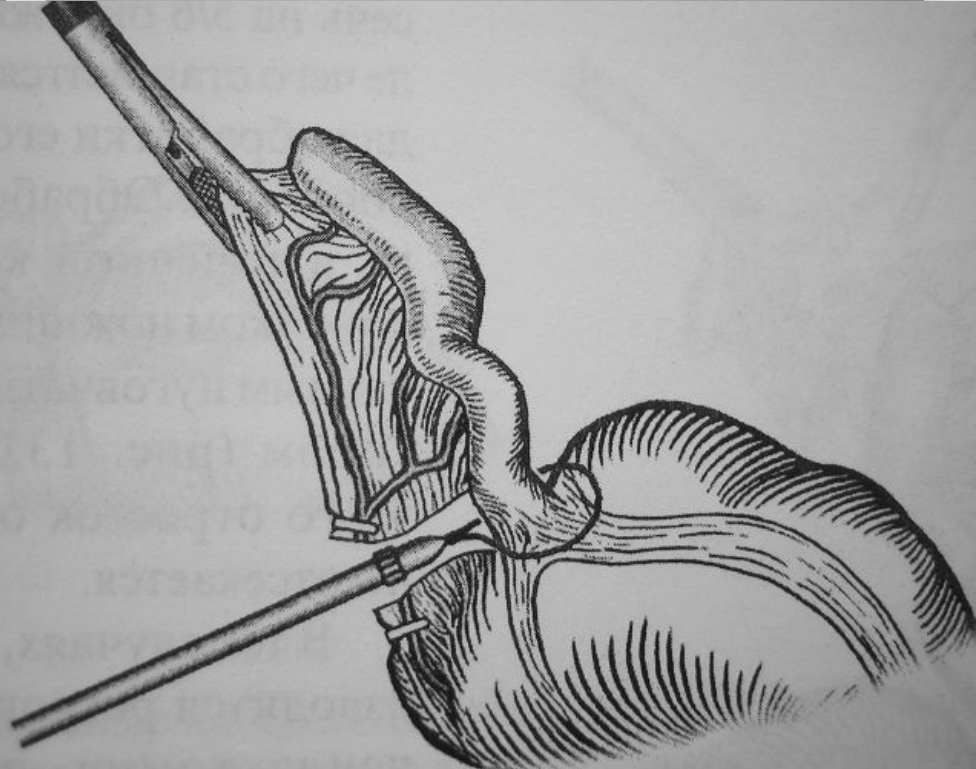
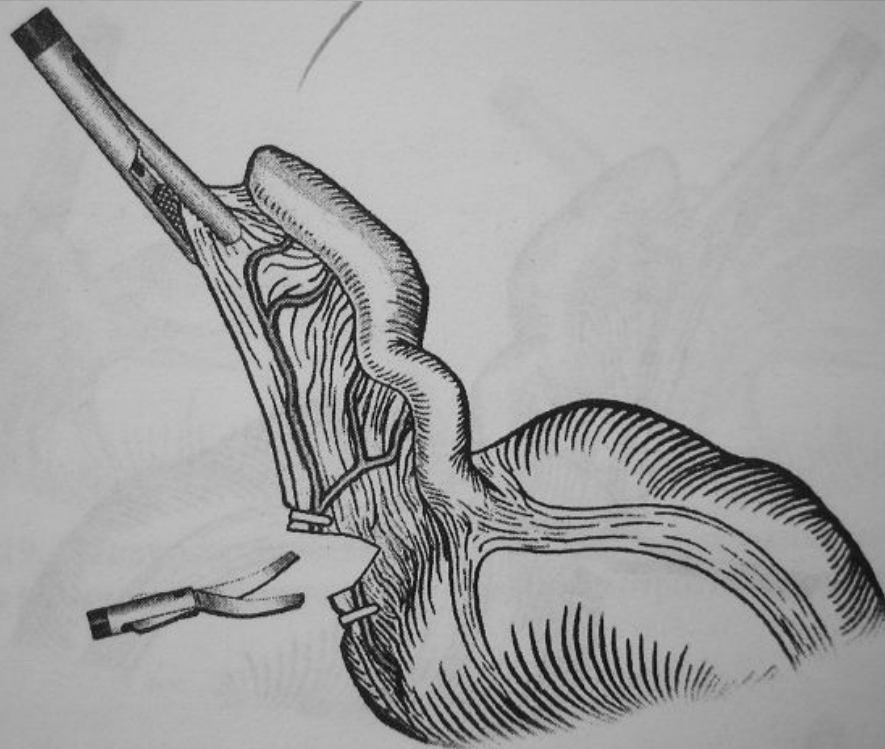
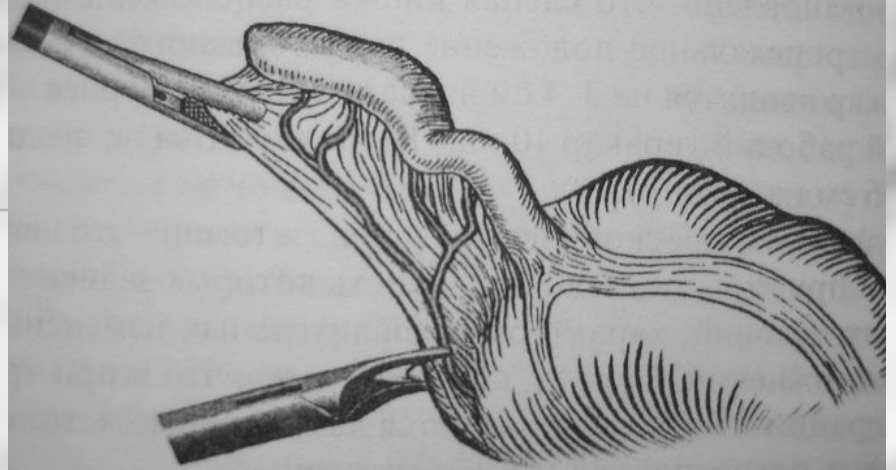
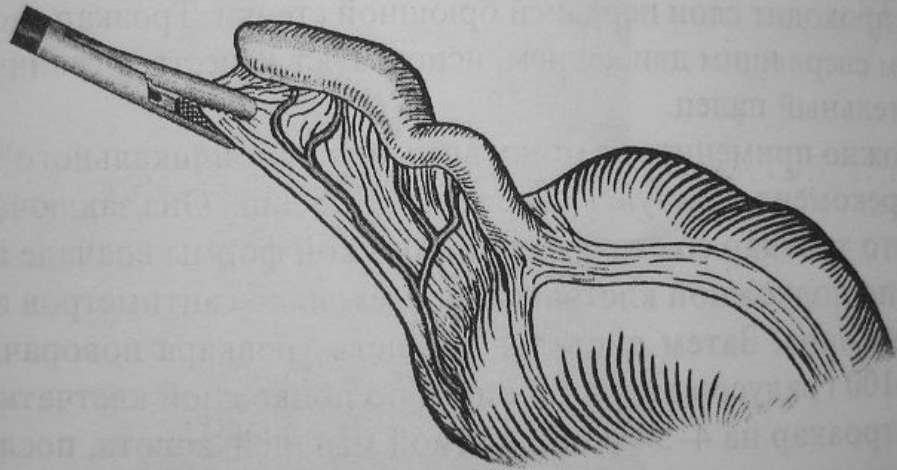


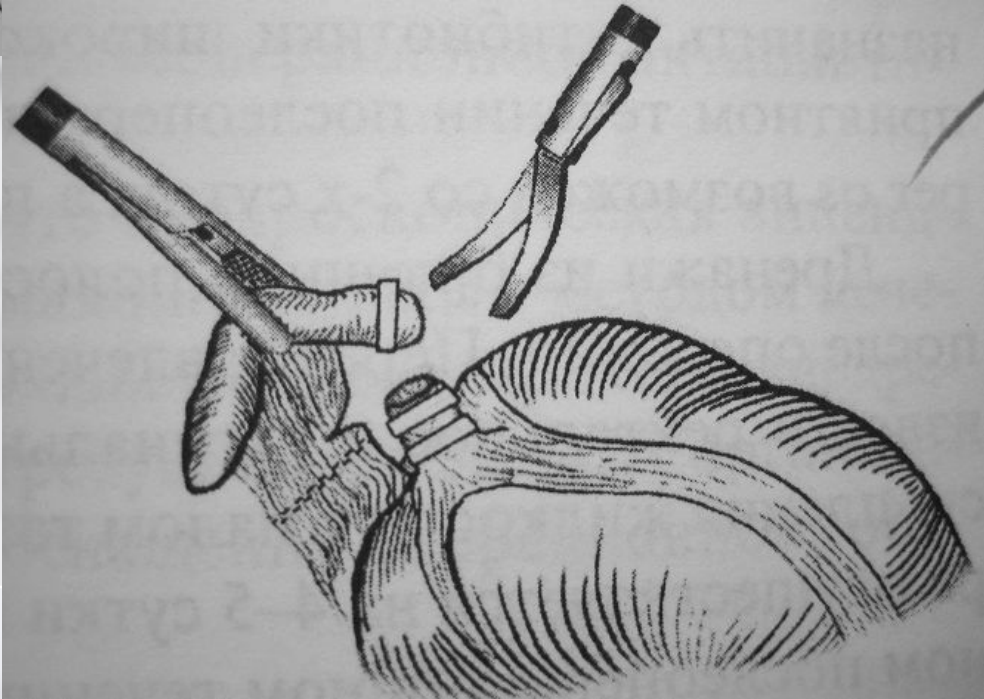
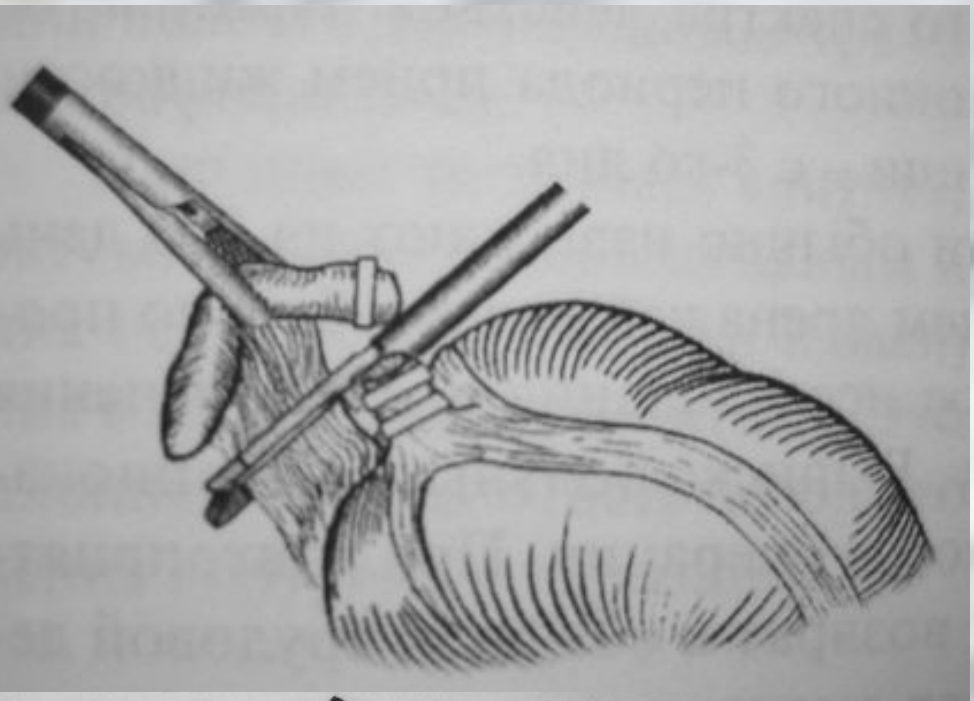
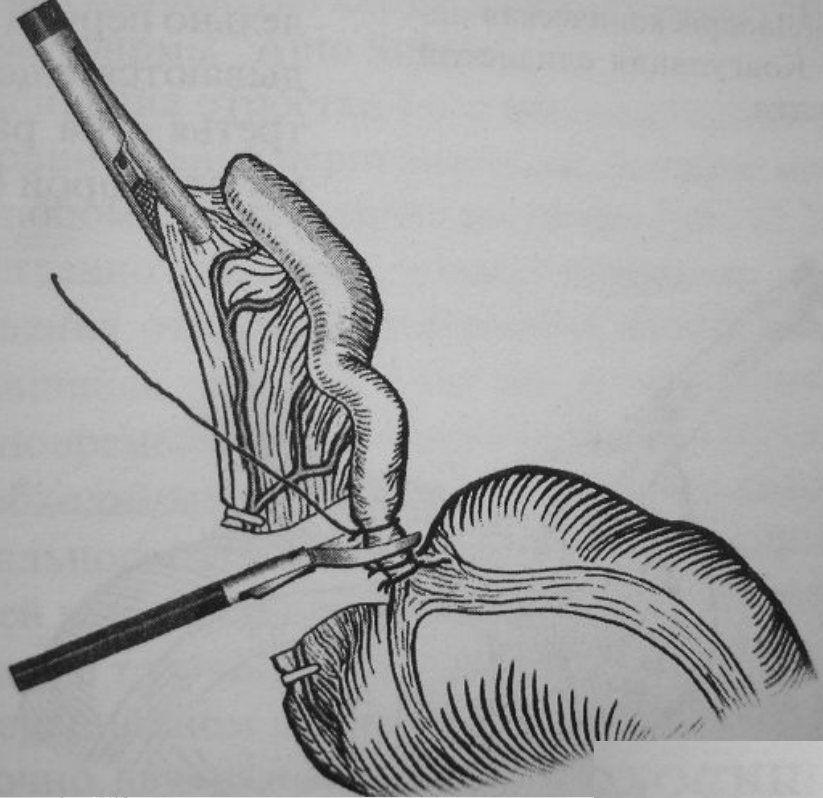
Дренирование бр. полости при распространенном перитоните



Лапароскопическая аппендэктомия (1982, K.Semm)







Осложнения после операции

1. Нагноение раны;
2. Абсцесс бр. полости;
3. Перитонит;
4. ОКН;
5. Кишечные свищи.

Профилактика осложнений острого аппендицита заключается в:

- 1) своевременном и правильном распознавании острого аппендицита;**
- 2) раннем оперативном вмешательстве с адекватным анестезиологическим пособием;**
- 3) рациональном послеоперационном ведении больных.**

Контрольные вопросы:

- 1. Острый аппендицит следует дифференцировать с:** а) острым панкреатитом; б) острым мезоаденитом; в) правосторонней почечной коликой; г) правосторонней нижнедолевой пневмонией; д) все указанное верно.
- 2. Абсцесс Дугласова пространства следует:** а) лечить консервативно с применением антибиотиков широкого спектра действия; б) вскрыть через прямую кишку или влагалище (у женщин); в) вскрыть через рану в правой подвздошной области; г) вскрыть через срединный лапаротомный разрез.
- 3. Аппендикулярный инфильтрат следует в первую очередь дифференцировать с:** а) болезнью Крона; б) раком слепой кишки; в) кистой правого яичника.
- 4. При тазовом расположении аппендикса могут быть:** а) поносы, тенезмы; б) боли в правом подреберье; в) неукротимая рвота.
- 5. Пилефлебит это:** а) воспаление тазовых вен; б) тромбоз нижней поллой вены; в) восходящий тромбоз вен червеобразного отростка (с тромбозом воротной вены).