

Большие и малые операции в гинекологии

Выполнили:
студентки ЗАК
Баутина Александра
Шафиева Марал

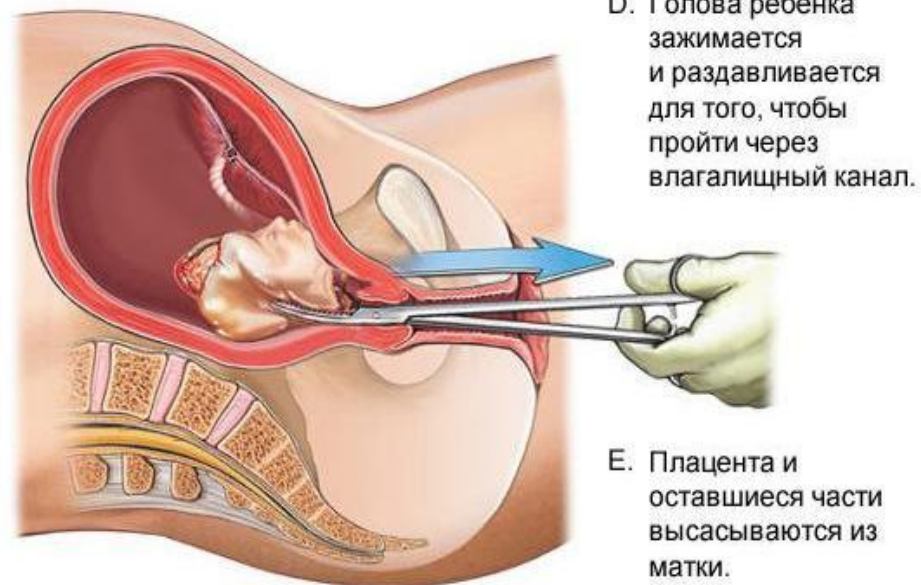
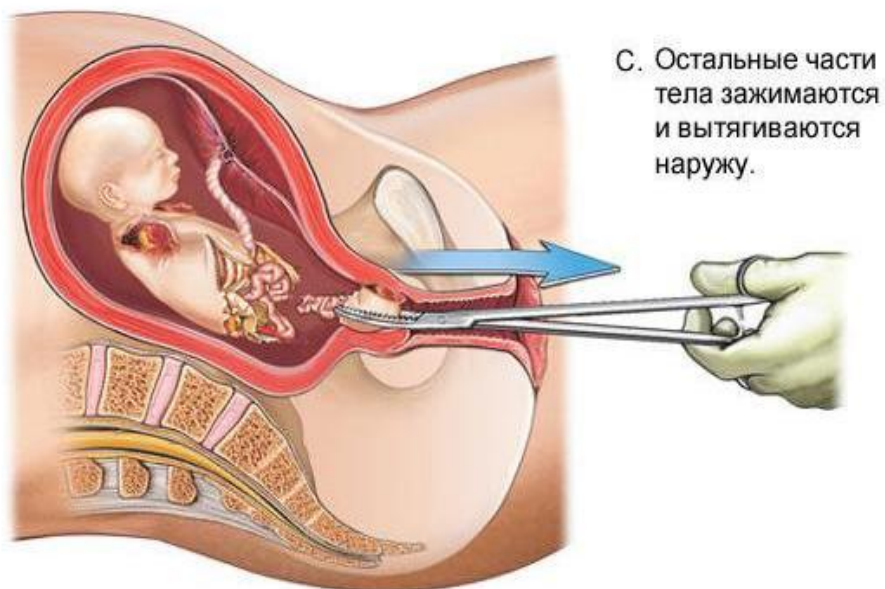
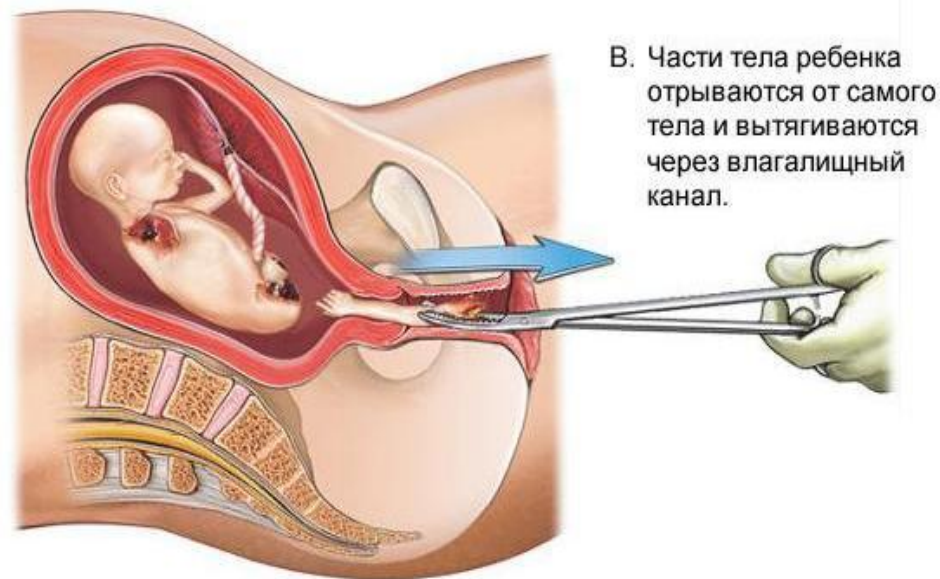
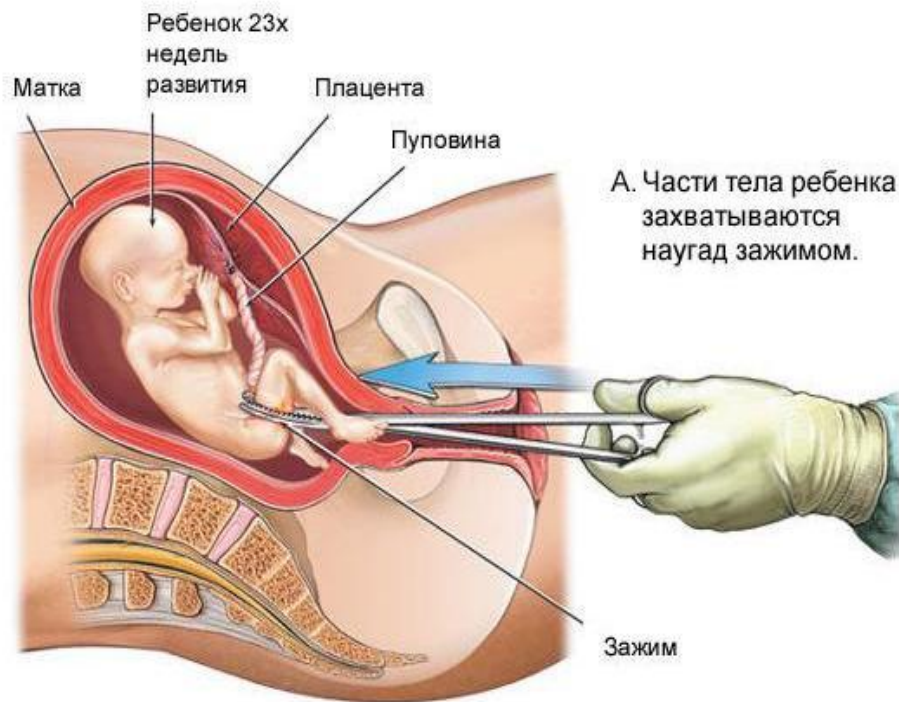
В оперативной гинекологии вошло в обиход *условное деление вмешательств на «большие» и «малые»*. Под *«малыми» операциями* подразумевают вмешательства, как правило, не требующие длительности их проведения и нахождения в стационаре.



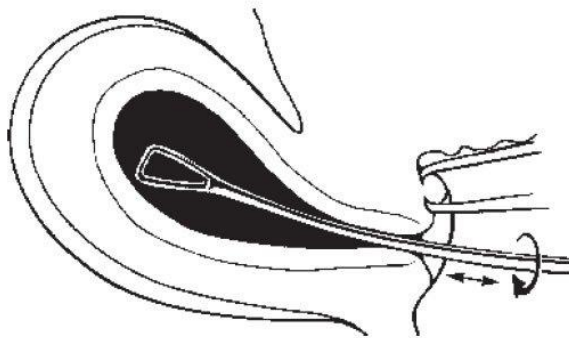
Малые гинекологические операции

К малым гинекологическим операциям относятся:

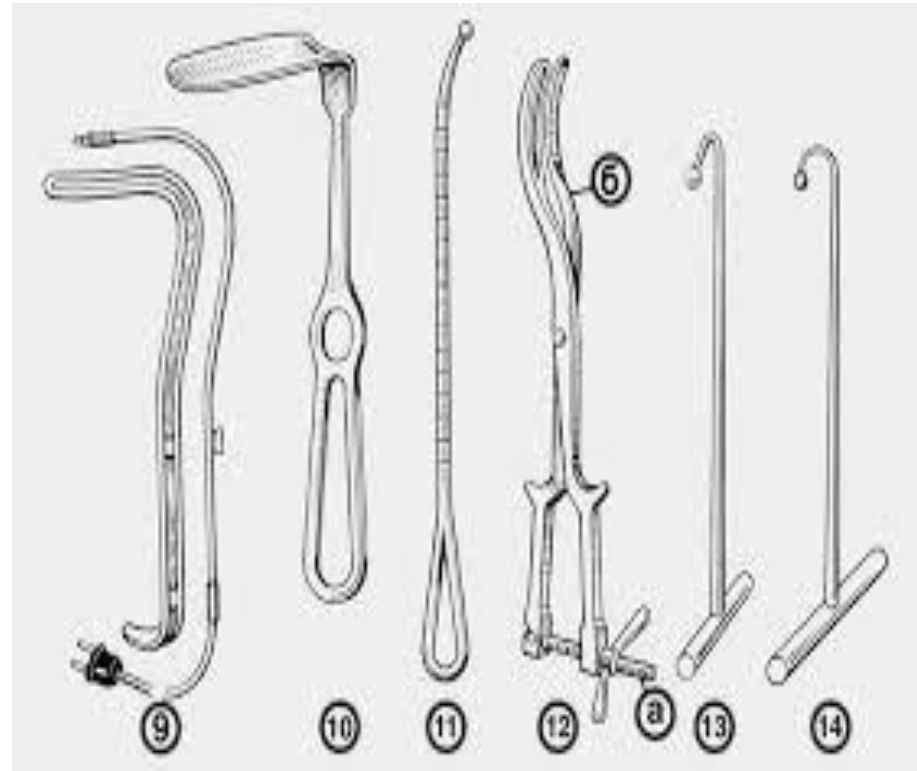
- 1) прерывание беременности или удаление остатков плодного яйца;
- 2) диагностическое выскабливание слизистой оболочки тела матки;
- 3) удаление полипов цервикального канала и шейки матки;
- 4) биопсия шейки матки.



Инструменты к операции прерывания беременности влагалищным путем и диагностического выскабливания слизистой оболочки тела матки: влагалищные зеркала - 2, щипцы двузубые - 1, щипцы однозубые - 1, маточный зонд, расширители Гегара -14 (раскладывают на столе точно по номерам - от меньшего к большему), кюретки - 4 (№2, 4, 5, 6), абортцанг, изогнутый корнцанг.

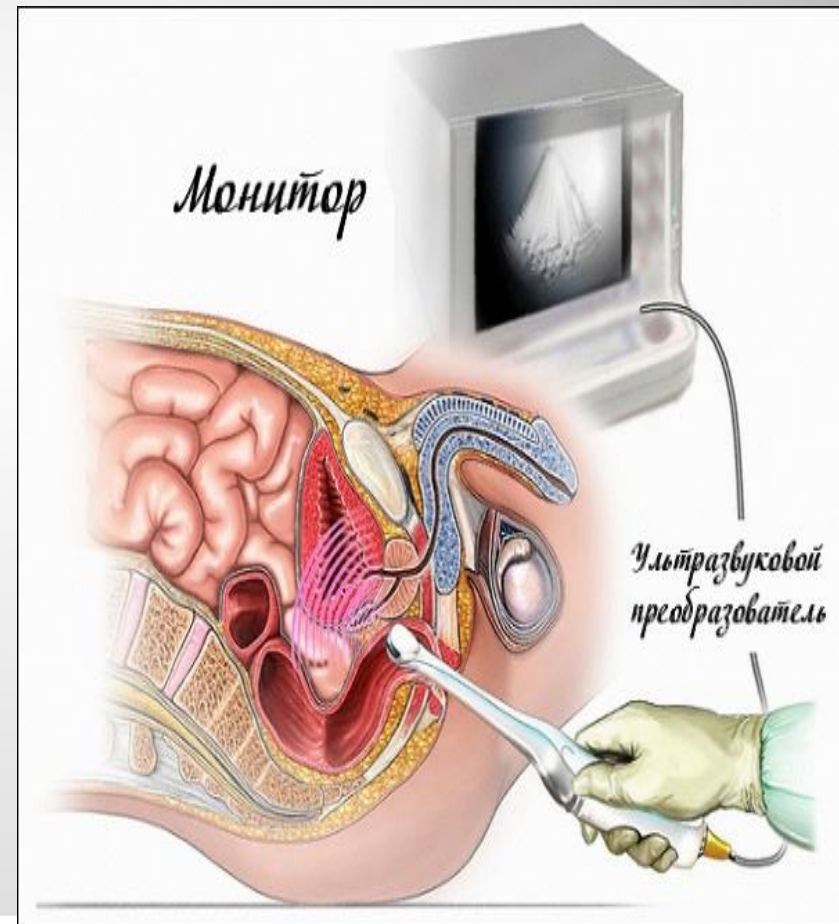


Введение и движение кюретки во время выскабливания матки
www.akusher.org.ua

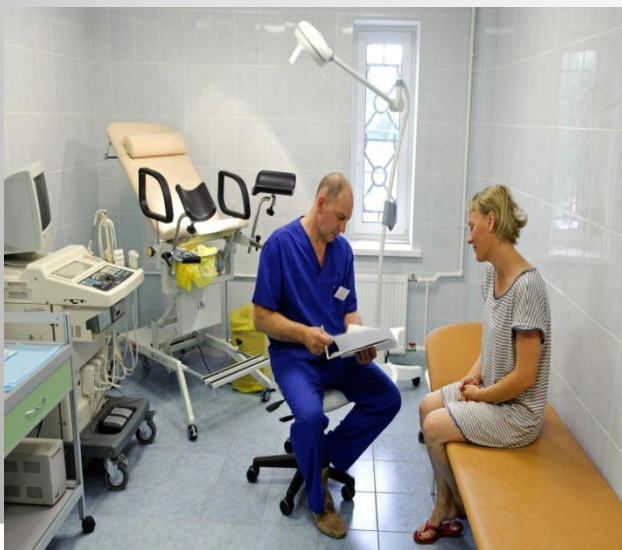

Подготовка пациенток к плановым хирургическим вмешательствам

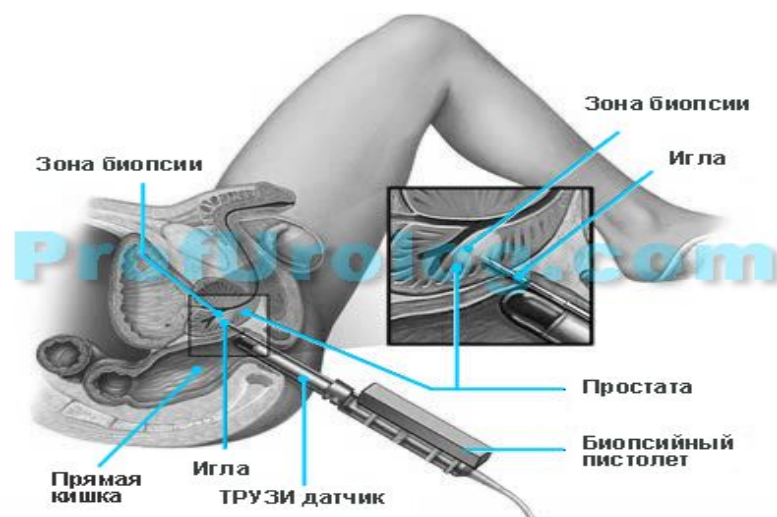
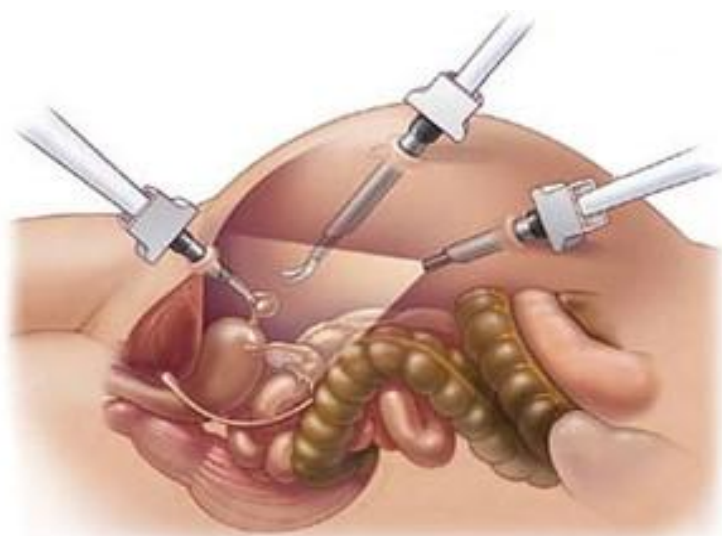
Лабораторные и дополнительные исследования: общие анализы мочи и крови, определение числа тромбоцитов, времени свертывания крови и длительности кровотечения, протромбиновый индекс, биохимические исследования (на остаточный азот, сахар, билирубин, общий белок), обязательно определяют группу крови и резус-принадлежность.

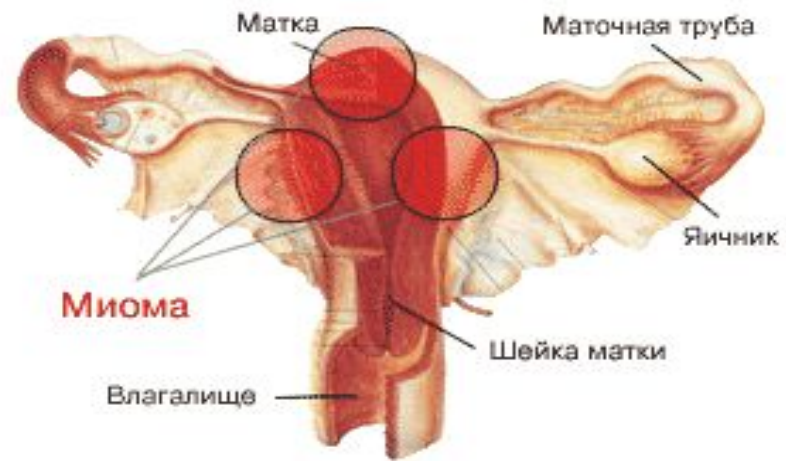
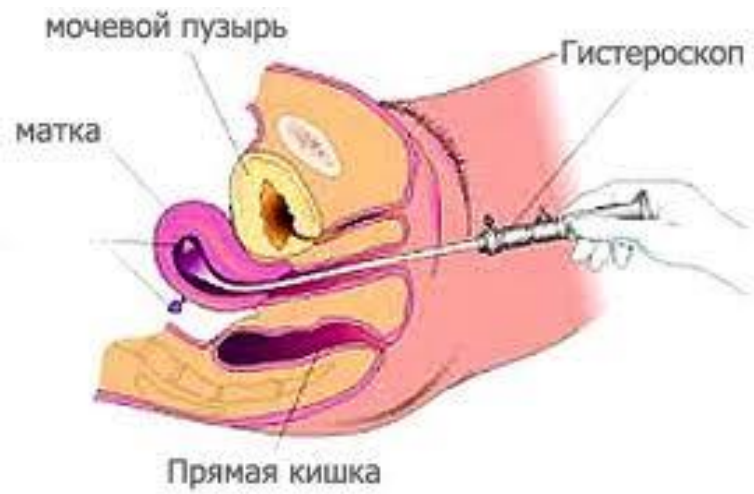

Также необходимы рентгеноскопия органов грудной клетки, электрокардиограмма, определение реакции Вассермана. Кроме того, проводят исследования мазков из влагалища на флору, а также из канала шейки матки — на атипичные клетки. Обязательно проводят исследования на ВИЧ.



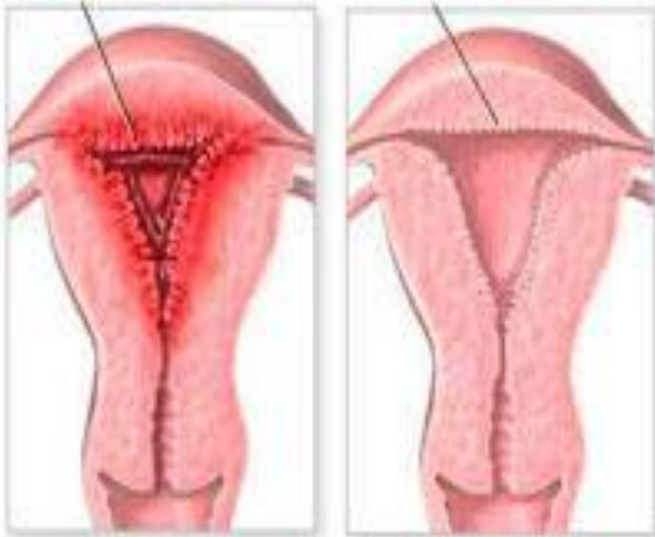
Гистероскопия - один из наиболее часто используемых методов с диагностической, а иногда и с лечебной целями. Применяется он в основном как первоначальный этап при многих гинекологических вмешательствах (выскабливание слизистой матки, прерывание беременности и т.д.), а также с лечебной целью (стриктуры и атрезии в области наружного зева).

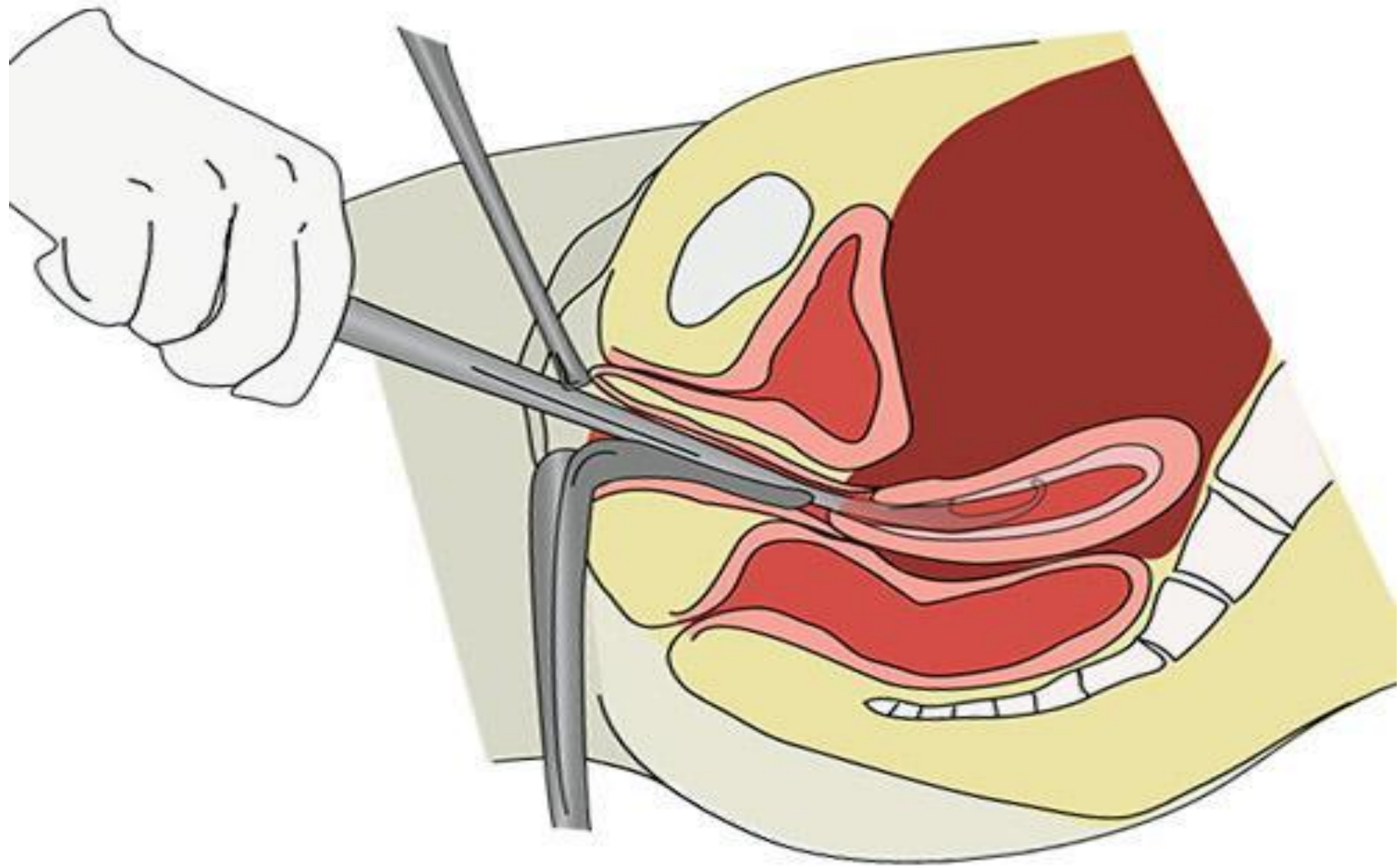




Диагностическое выскабливание слизистой оболочки тела матки производится для определения гистологической структуры эндометрия при маточных кровотечениях, гиперпластических процессах эндометрия и для контроля за проводимой гормональной терапией.

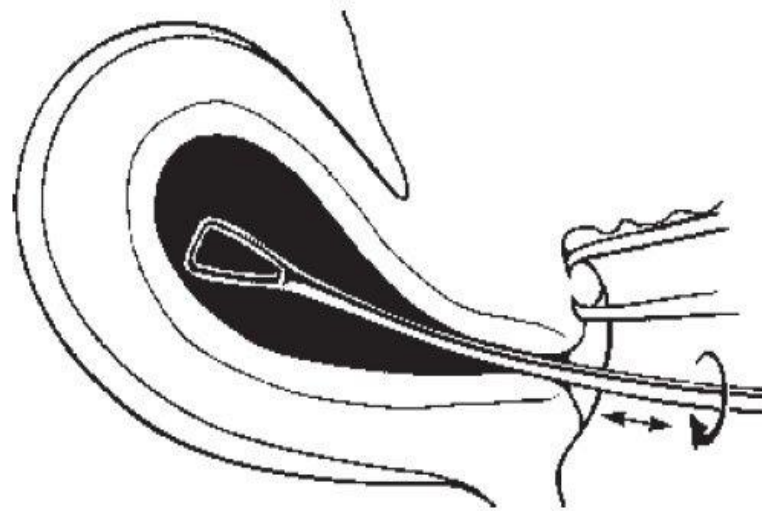
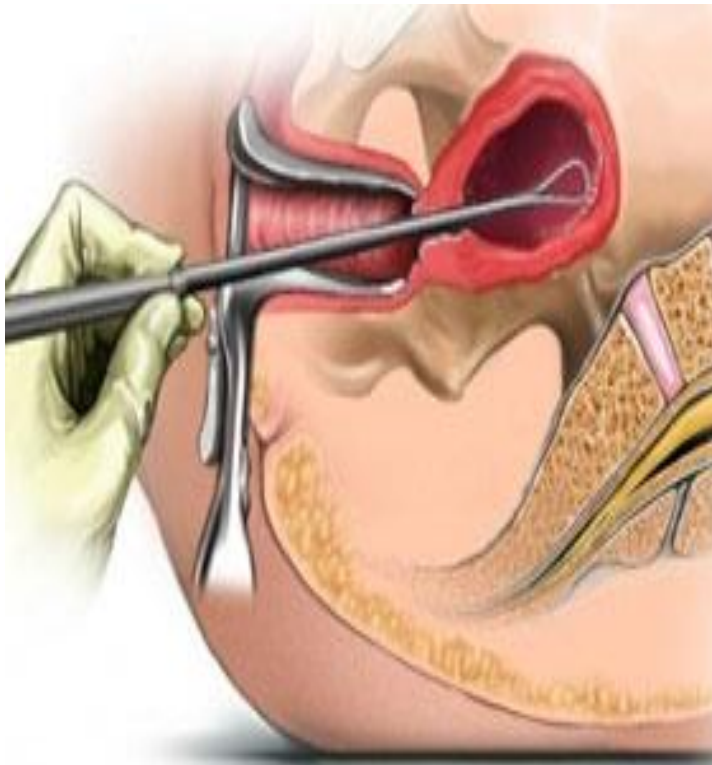
Гиперплазия эндометрия Нормальный эндометрий





Аспирация эндометрия позволяет получить биоптат эндометрия без расширения шейчного канала и проведения наркоза. После фиксации и обработки шейки матки через шейчный канал вводят узкий металлический наконечник на специальном шприце, посредством которого получают фрагменты эндометрия. Биоптат помещают в емкости с *10% раствором формалина* и направляют на гистологическое исследование.

Искусственное прерывание беременности может быть произведено в малые сроки, с 2-3 дней и до 21 дня задержки очередной менструации (мини-аборт) и в более поздние сроки (до 12 недель беременности).



Введение и движение кюретки во время выскабливания матки
www.akusher.org.ua

Мини-аборт может осуществляться в стационаре и в женской консультации. Возможность его проведения определяет только врач после подтверждения.

Техника операции: операция обычно не требует проведения обезболивания. После обнажения в зеркалах, обработки и фиксации шейки матки проводят зондирование полости матки. Без расширения цервикального канала вводят наконечник в полость матки (для мини-аборта используются гибкие пластмассовые канюли с отверстиями). Включают аппарат и аспирируют содержимое матки. Операция считается законченной, если содержимое не поступает в резервуар.

Искусственный аборт в сроки от 6 до 12 недель может проводиться методом вакуум-аспирации и методом выскабливания матки.

Техника проведения малых гинекологических операций

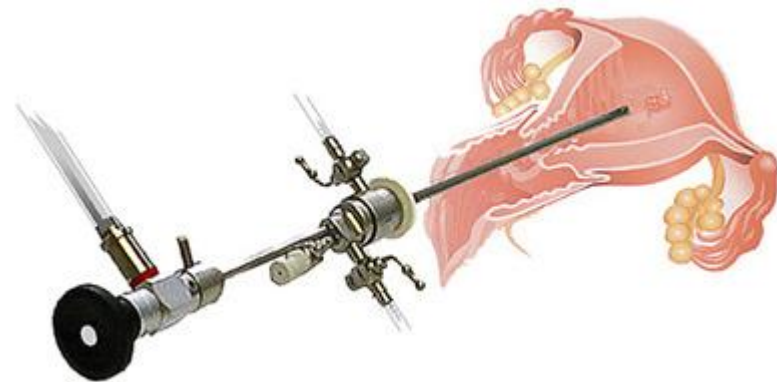
- **Техника операции:** шейку матки обнажают в зеркалах, обрабатывают влагалище и шейку матки сначала сухим стерильным тампоном, а затем тампоном, смоченным в *96% этиловом спирте* или *растворе йодоната*. Пулевыми или двузубыми щипцами фиксируют шейку матки, после чего удаляют подъемник. Медицинская сестра удерживает во время процедуры влагалищное зеркало. Маточный зонд осторожно вводят через канал шейки матки в полость матки и определяют расположение матки и длину ее полости. Обычно у здоровой рожавшей женщины длина матки по зонду составляет 7-8 см. Затем производят расширение цервикального канала с помощью расширителей Гегара. Кюретку осторожно вводят без усилий через канал шейки в полость матки и производят выскабливание слизистой оболочки тела матки в определенном порядке: сначала передней, потом задней стенки и в заключение производят контроль углов.

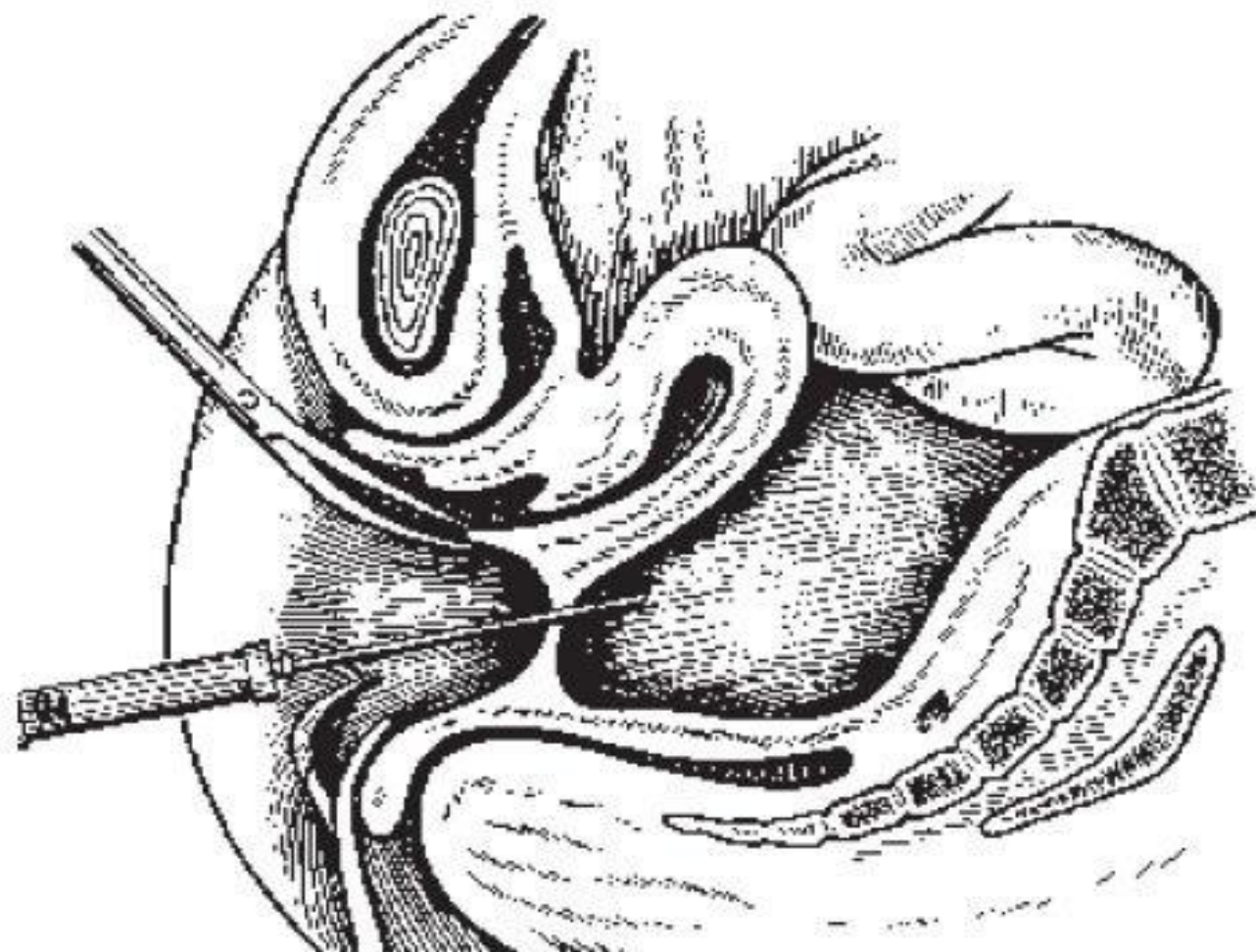
Полипэктомия - удаление полипа шейки матки.

Миомэктомия - удаление родившегося подслизистого миоматозного узла

Пункция брюшной полости через задний свод

Пункция брюшной полости через задний свод часто используется как диагностический прием для определения возможного кровотечения (внематочная беременность, разрыв яичника), наличия гноя или жидкости в брюшной полости (разрыв тубосальпинкса, кисты), раковых клеток





**Диагностическая пункция брюшной полости через задний свод
влагалища**

www.akusher.org.ua

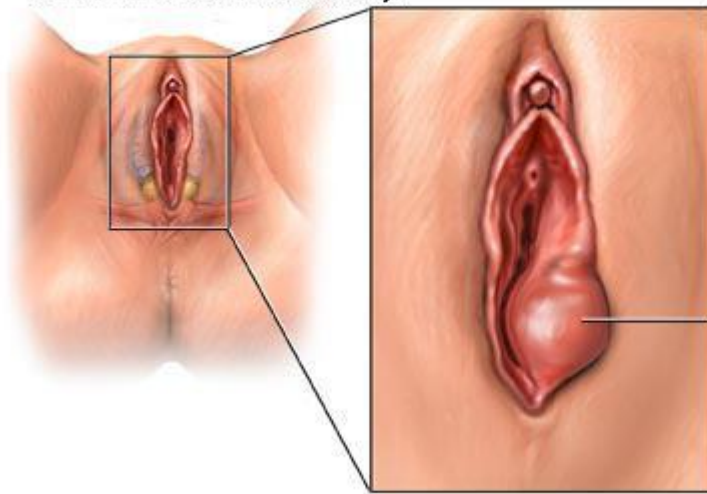
Операции при опухолях наружных половых органов:

Операции при заболеваниях большой железы преддверия влагалища.

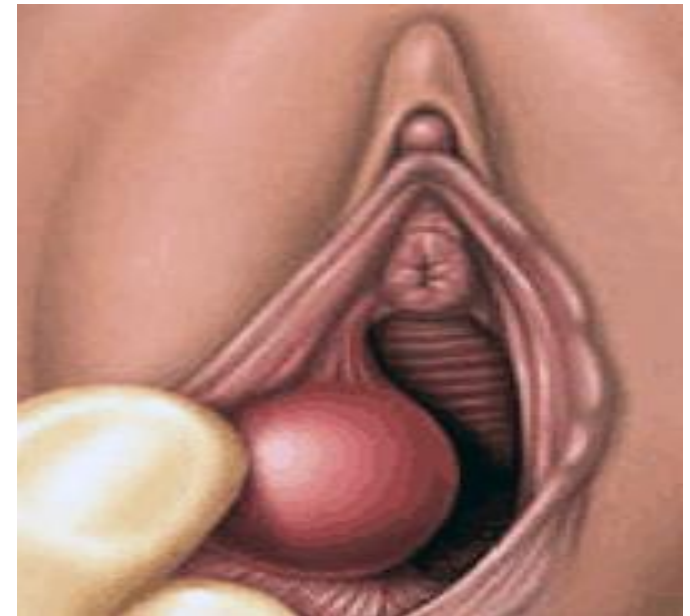Удаление кисты. Киста большой железы преддверия влагалища образуется вследствие закупорки ее выводного протока и подлежит удалению.

Вскрытие абсцесса большой железы преддверия влагалища.

Бартолиновы железы в основании больших половых губ

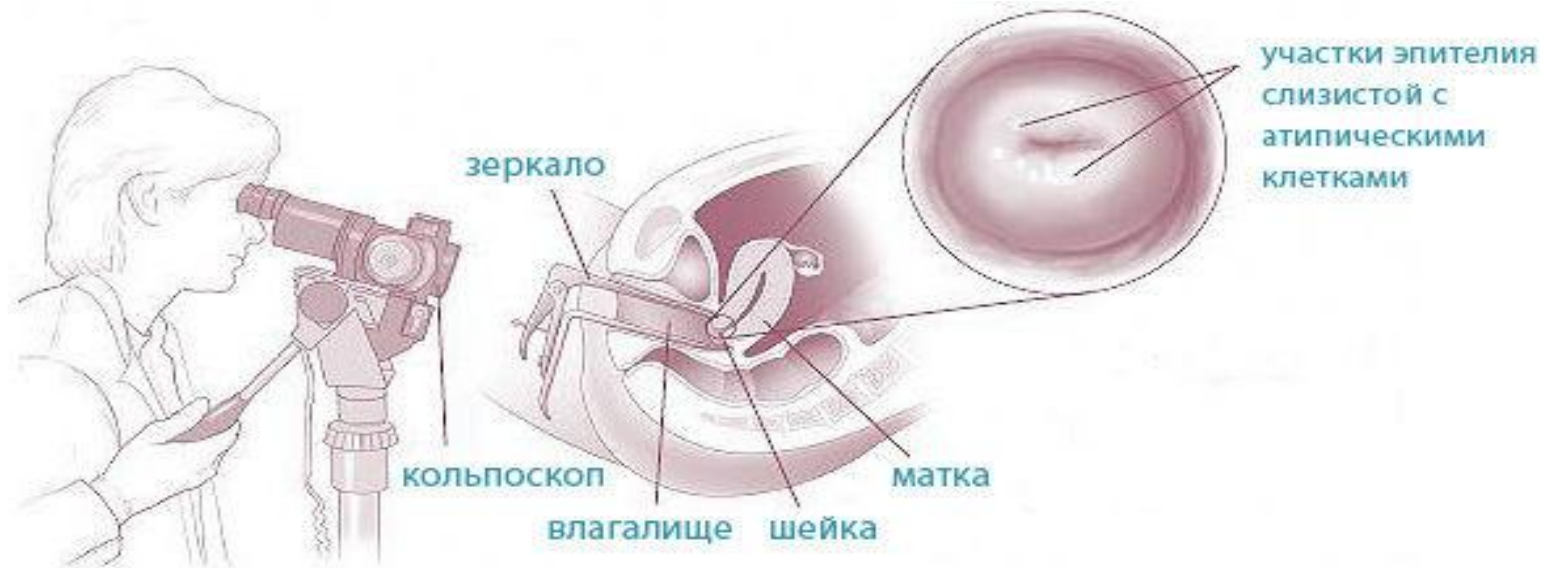


Киста бартолиновой железы



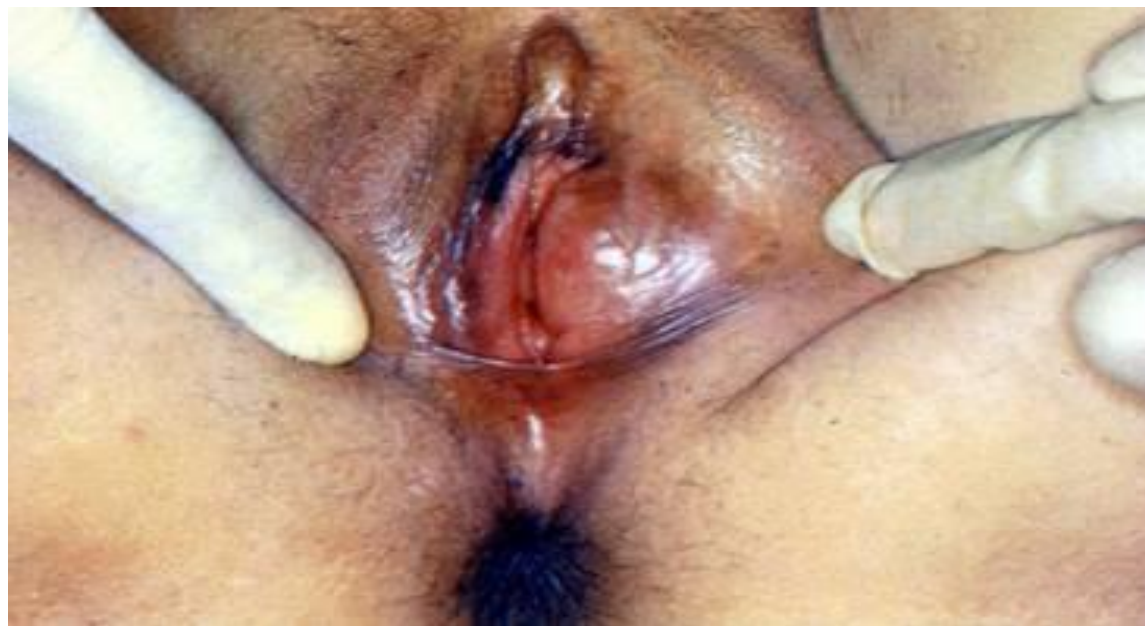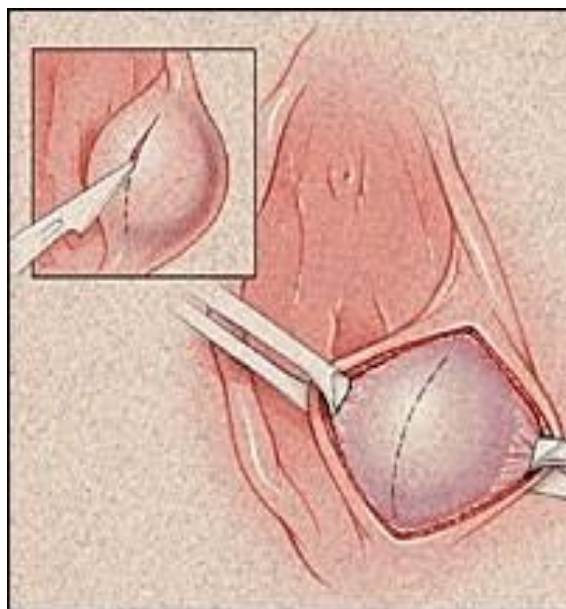
Удаление кондилом

Кондиломы чаще отмечаются в области вульвы, влагалища и шейки матки. Их возникновение связывается с инфекцией, особенно с папилломовирусами. Отсутствие эффекта от консервативной терапии является показанием к хирургическому лечению кондилом.



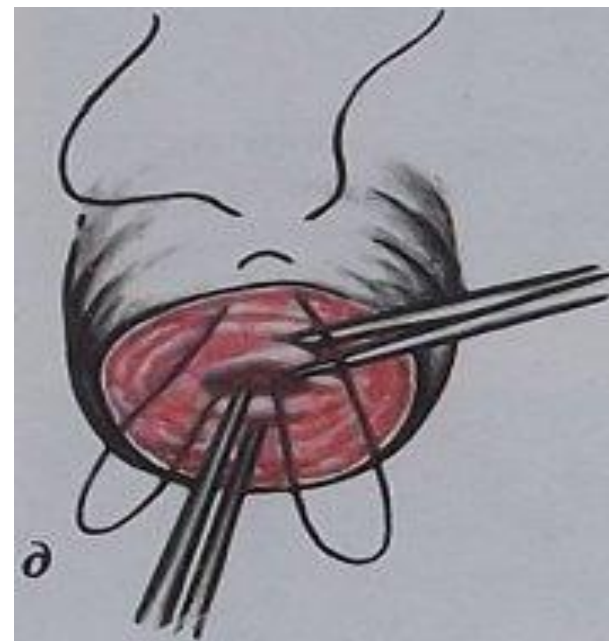
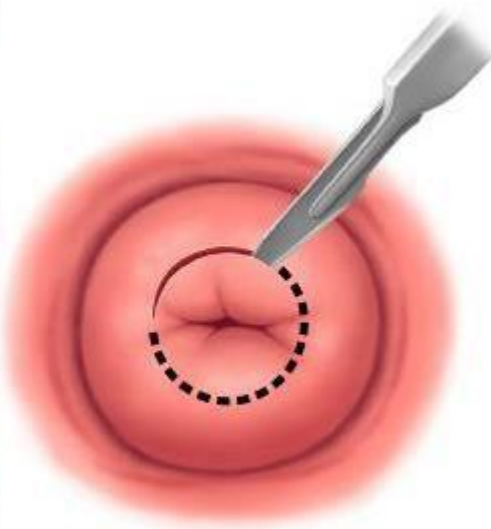
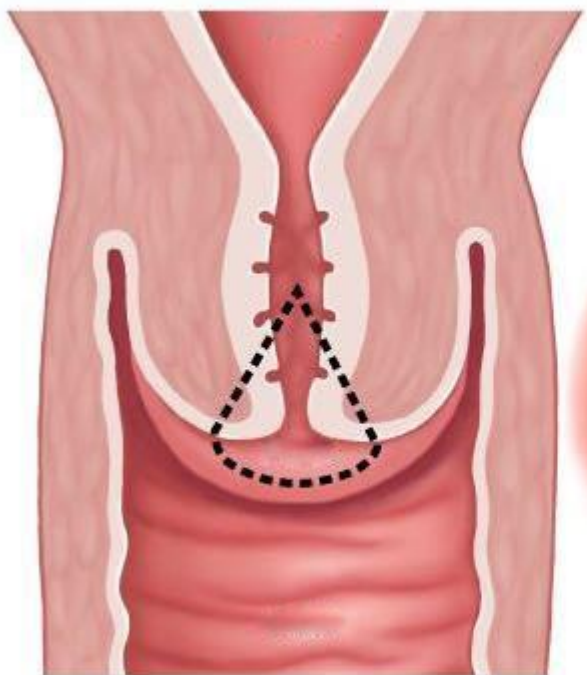
Операции при опухолях и кистах влагалища

Доброкачественные опухоли влагалища встречаются редко. Чаще наблюдаются кисты влагалища, которые происходят из эмбриональных остатков (гартнеровских ходов), а также из эпителиальных элементов, имплантированных в глубину тканей при разрывах влагалища. Оперативное лечение предусматривает удаление опухолей и кист.



Рассечение шейки матки

Рассечение шейки матки для раскрытия цервикального канала производится при отдельных гинекологических операциях (клиновидная ампутация шейки матки) и при некоторых ситуациях в процессе ведения родов. Рассекаются боковые стенки цервикального канала или задняя, начиная с наружного зева.



«Большие» гинекологические операции

предполагают больших объем оперативного вмешательства и более длительного пребывания в стационаре. Эти операции делятся на несколько видов в зависимости от оперативного доступа: *лапароскопические* (вхождение в брюшную полость через 3 небольших разреза в области пупка и подвздошных областях), *лапаротомические* (вхождение в брюшную полость при помощи поперечного или продольного разреза) *влагалищные* (операции проводятся через влагалище и не требует разреза в области передней брюшной стенки).

Большие гинекологические операции можно разделить на органосохраняющие и органудаляющие операции.

Операции на матке:

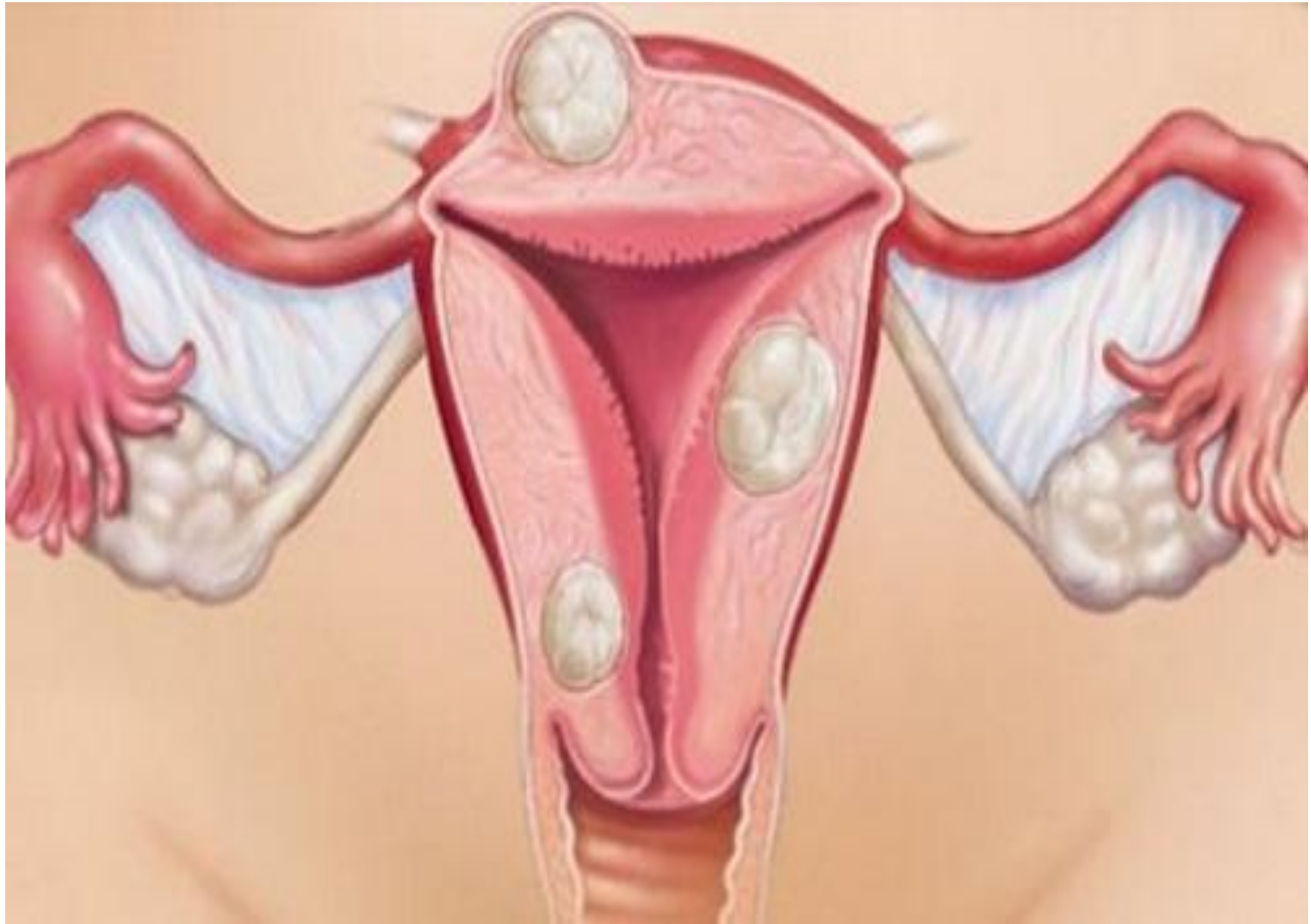коагуляция очагов эндометриоза;

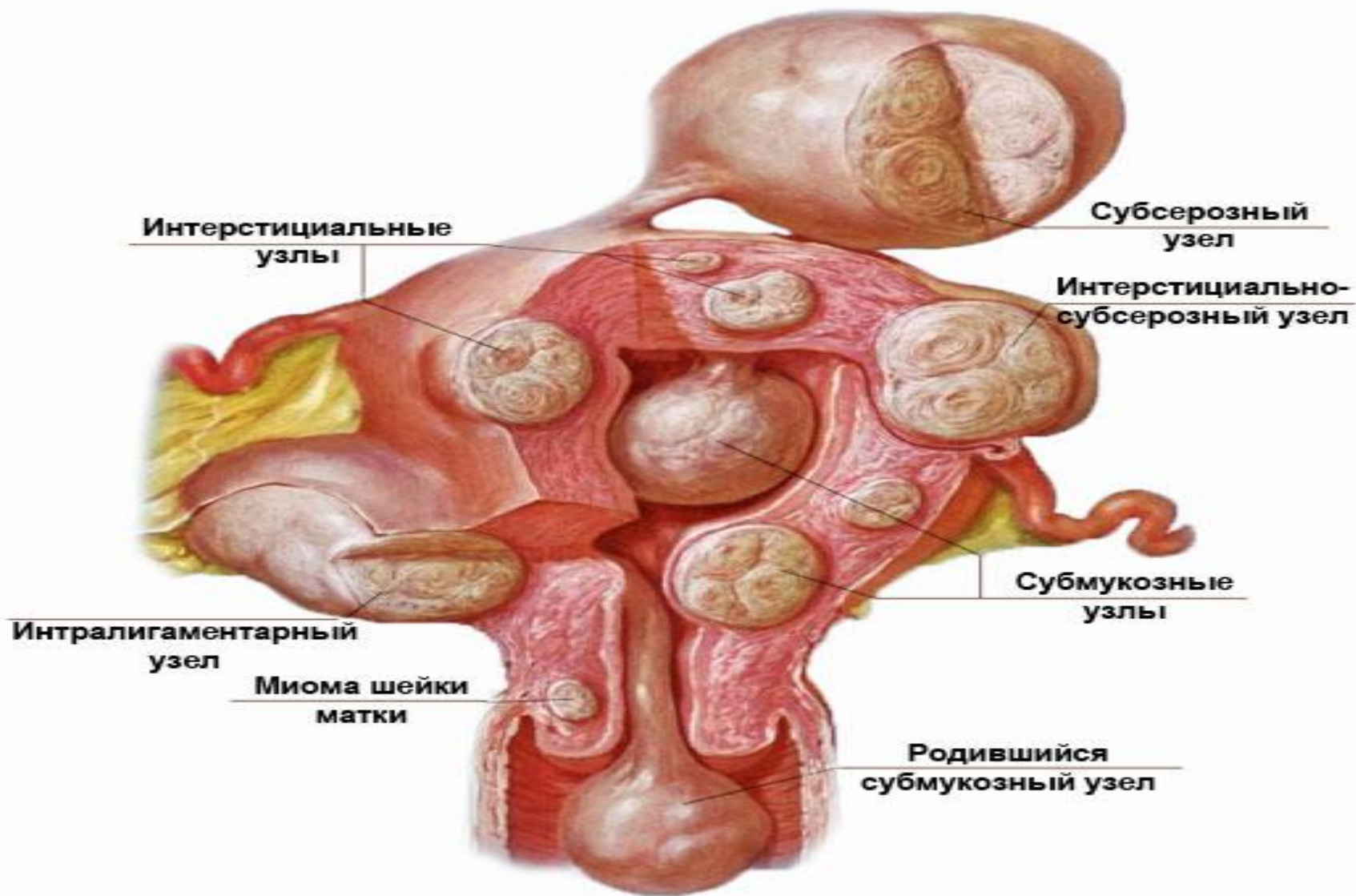
рассечение спаек

консервативная миомэктомия

частичная (надвлагалищная, высокая) ампутация матки

Гистерэктомия (экстирпация матки)



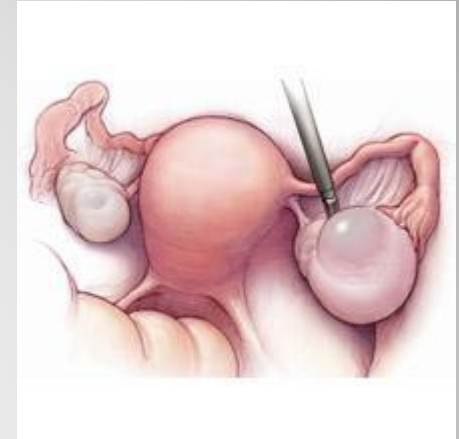

Операции на придатках

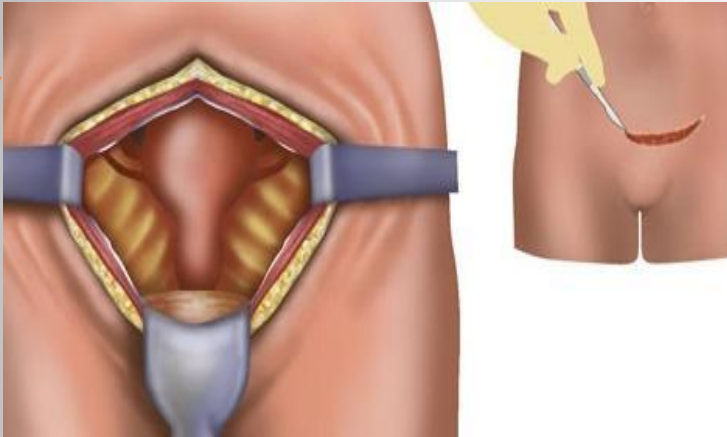
- Оперативные вмешательства при заболеваниях придатков матки выполняются по следующим показаниям: опухоли и опухолевидные заболевания, воспалительные процессы с tuboовариальными образованиями, внематочная беременность, разрывы яичников, эндометриоз, бесплодие воспалительного и эндокринного генеза, аномалии развития, с целью стерилизации.

- **Удаление**

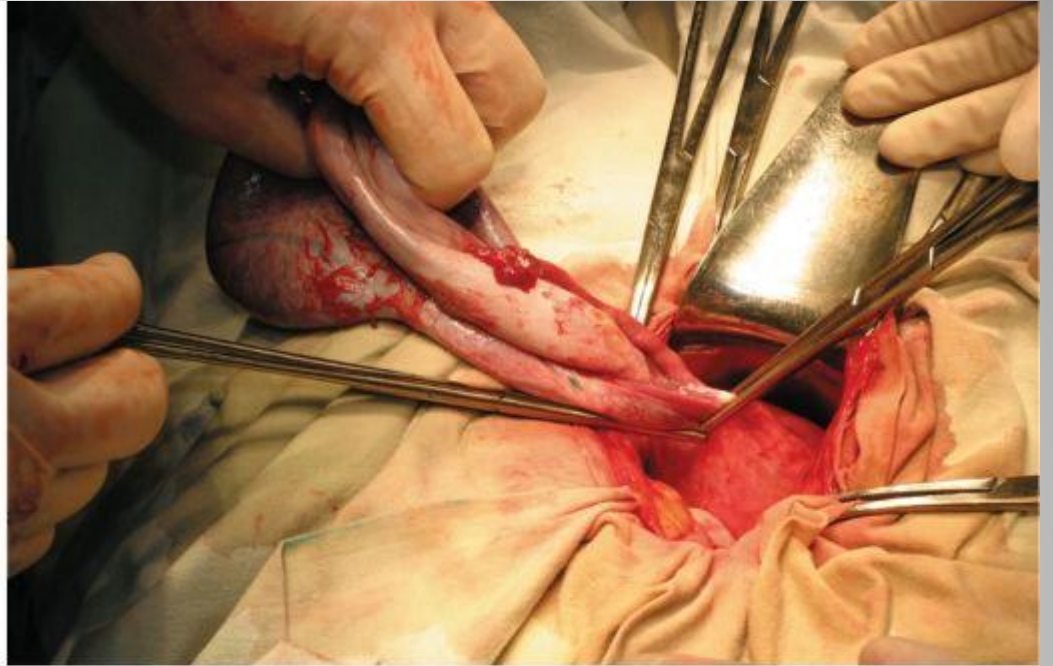
- придатков (аднексэктомия),
- яичников (овариэктомия),
- маточных труб (тубэктомия).



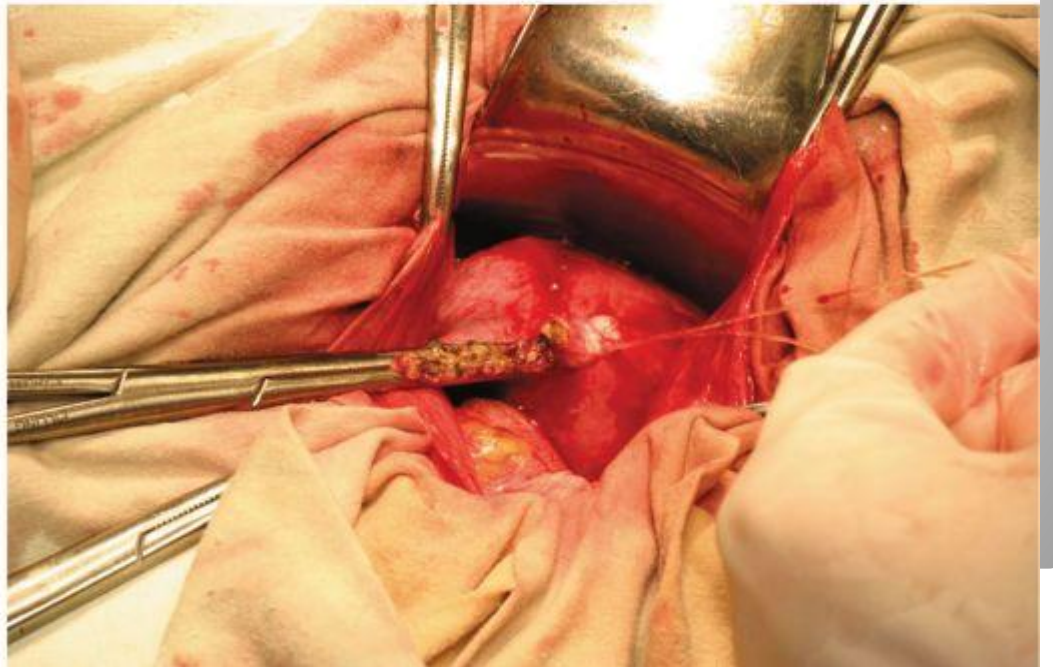
y



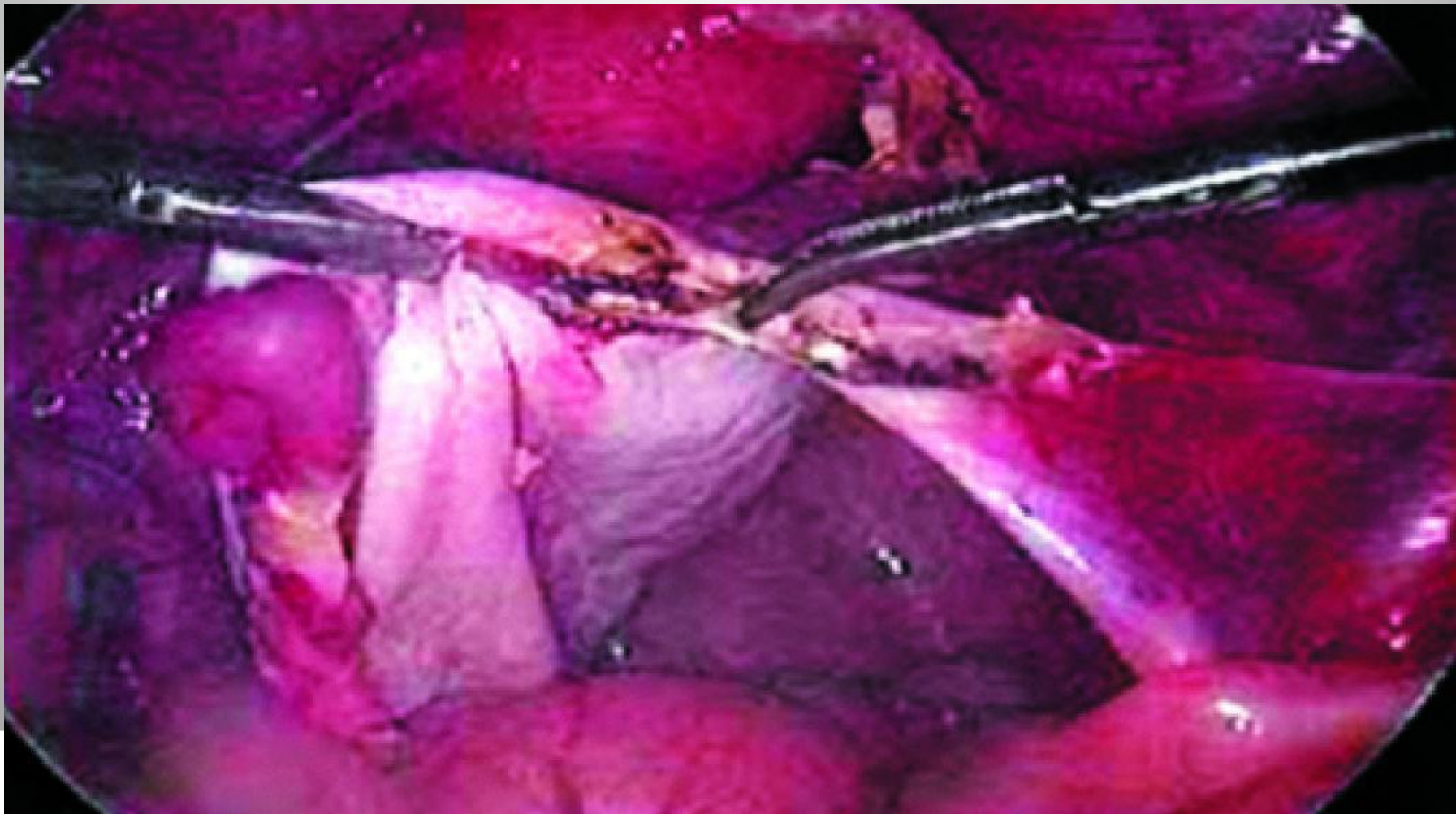a



6



Операция на яичниках



Органосохраняющие операции:

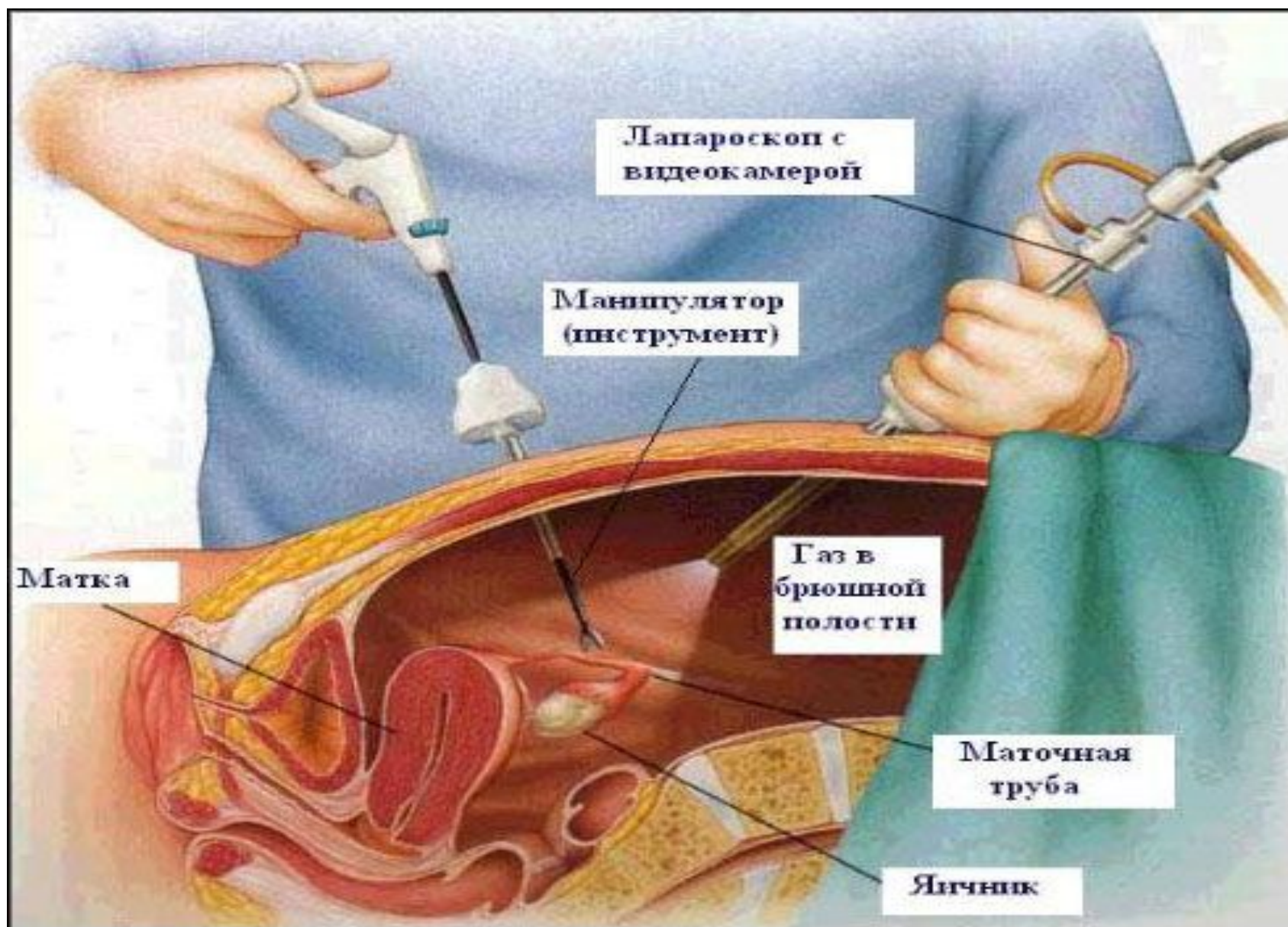
- удаление опухолей и опухолевидных образований с сохранением части яичников (резекция яичников, энуклеация опухолевых образований), каутеризация поликистозных яичников;
- рассечение спаек при хронических сальпингитах, пластические операции на трубах, хромгидротубация;
- атипичные операции на придатках матки (при воспалительных процессах, эндометриозе, внематочной беременности, опухолях, пороках развития);
- операции при перекрутах ножки опухоли;
- операции при стерилизации женщин.

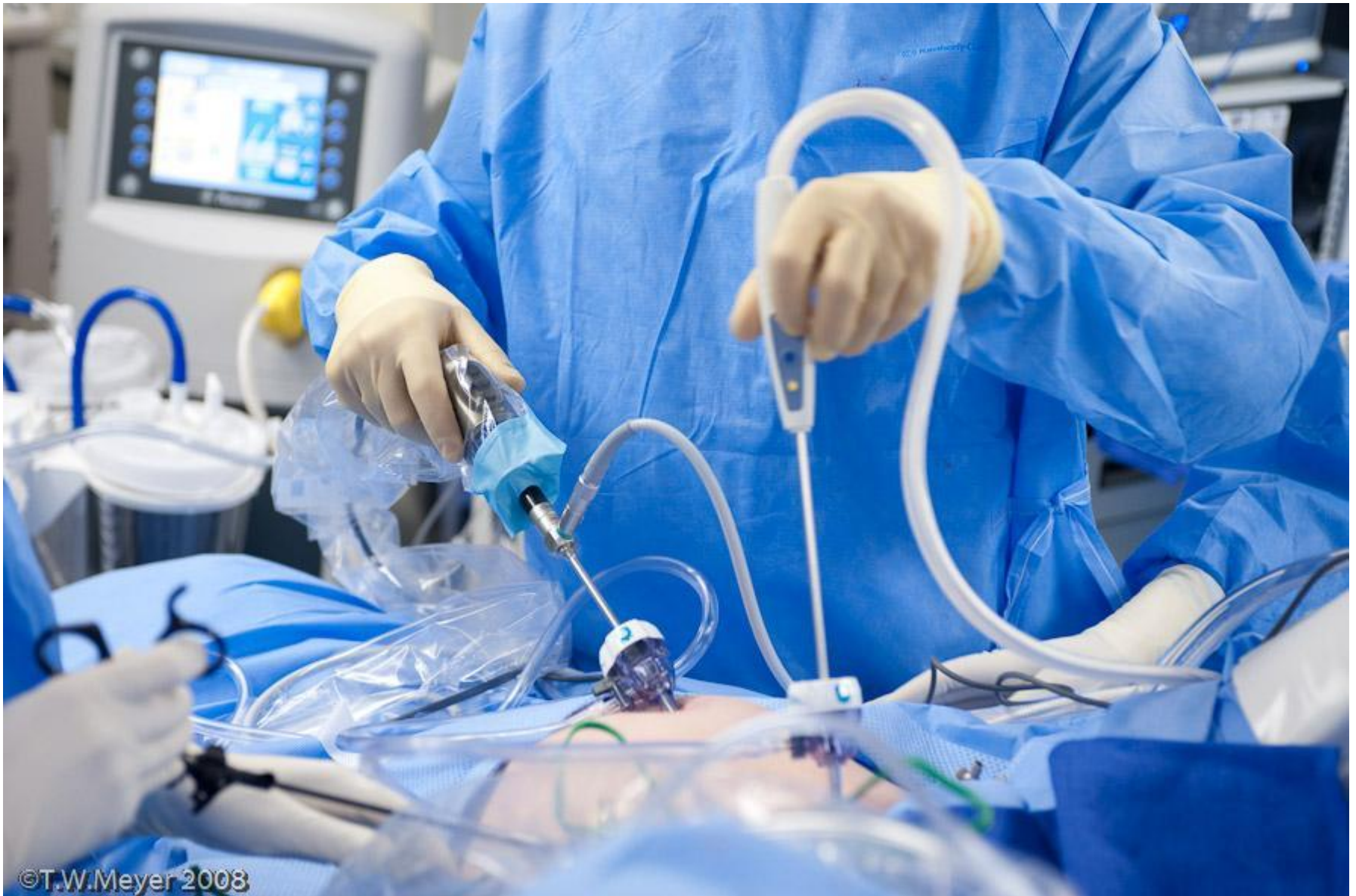Гистероскопия – это исследование, позволяющее с помощью оптических приборов «заглянуть» в полость матки через цервикальный канал шейки матки и осмотреть ее изнутри. Раздельное диагностическое выскабливание является следующим этапом исследования, который позволяет удалить, в том числе измененные участки слизистой матки и цервикального канала и отправить их в последующем на гистологическое исследование (исследование тканей для определения и подтверждения патологии). Таким образом, последовательное проведение гистероскопии и раздельного диагностического выскабливания позволяет не только решить проблему в большинстве случаев, но и изучить ее для выбора дальнейшей тактики лечения. Такое лечение проводится при полипах эндометрия и цервикального канала, гиперплазии эндометрия (избыточном утолщении слизистой оболочки матки), аденомиозе (эндометриозе), миоме матки, которые являются причиной маточных кровотечений, нерегулярного менструального цикла, бесплодия (в том числе перед проведением программы ЭКО) и некоторой другой патологии.

Эрозия, лейкоплакия, дисплазия шейки матки – наиболее частая патология, требующая проведения более глубокого изучения шейки матки при проведении **биопсии шейки матки**.

Обычно подобные изменения обнаруживаются при гинекологическом осмотре, проведении кольпоскопии (осмотра шейки матки под микроскопом) или по результатам цитологического исследования.

Удаление измененной части шейки матки в зависимости от метода разреза называется электроконизацией или ампутацией шейки матки. Это является либо следующим этапом лечения после биопсии шейки матки, либо самостоятельным лечебно–диагностическим этапом.





©T.W.Meyer 2008

