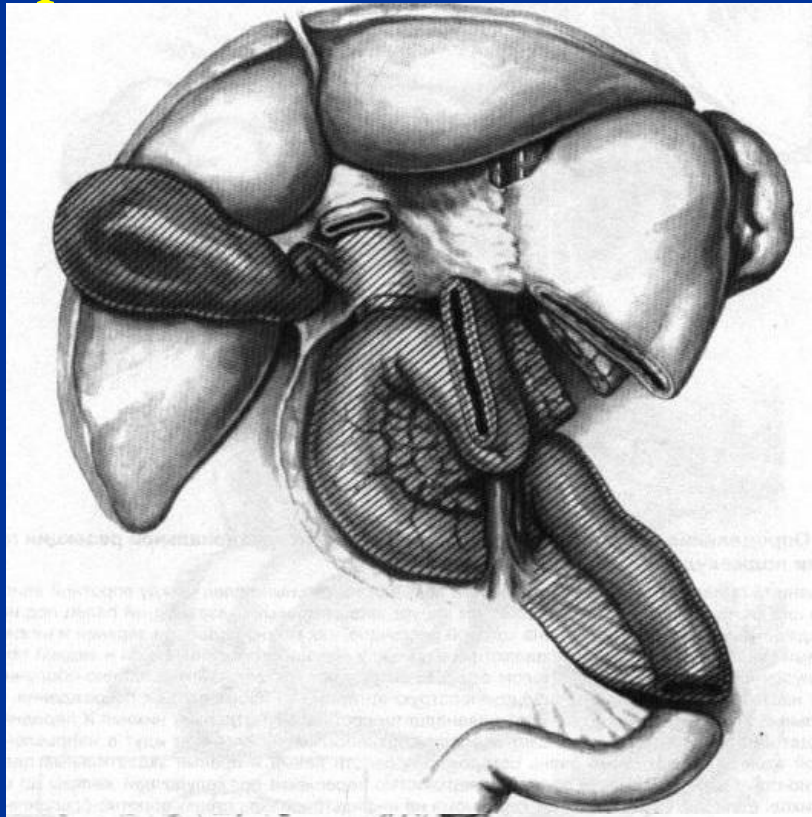


СНК кафедры общей хирургии лечебного
факультета РГМУ

Современные аспекты
панкреатодуоденальной
резекции (ПДР)

Докладчик студент VI курса 603-А группы
Рыжкин В.В.

ПДР – операция, при которой единым блоком удаляют головку поджелудочной железы, часть желудка, всю двенадцатиперстную кишку, желчный пузырь, общий желчный проток и регионарные лимфатические узлы с последующим формированием различных вариантов непрерывности ЖКТ между сохраненными структурами с обязательным включением поджелудочной железы и общего печеночного протока.

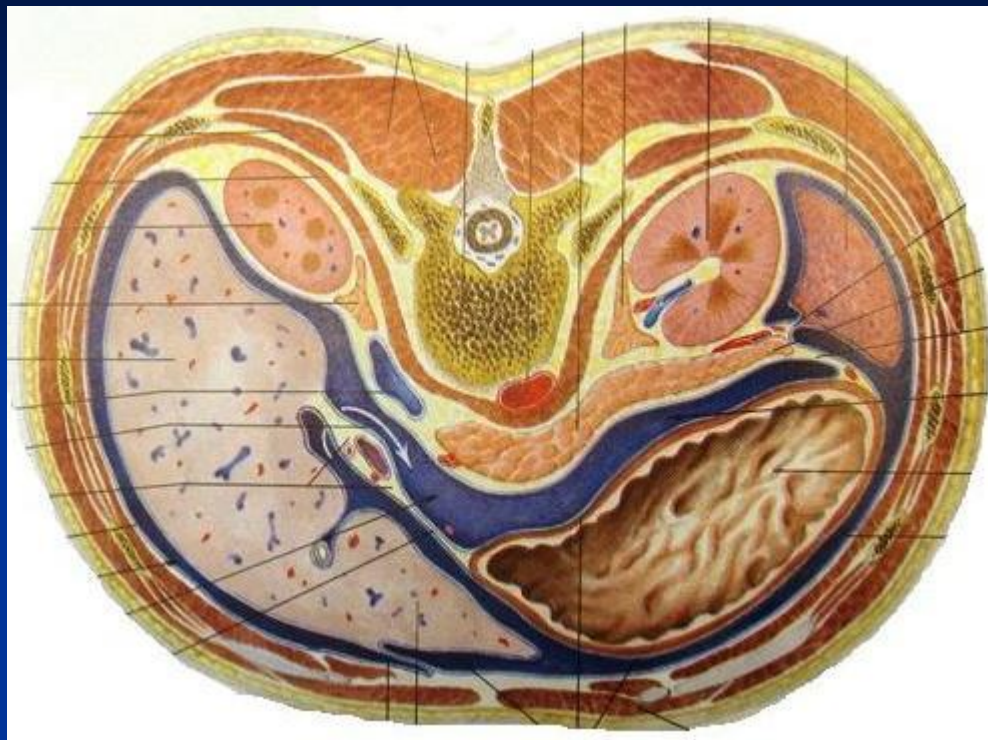
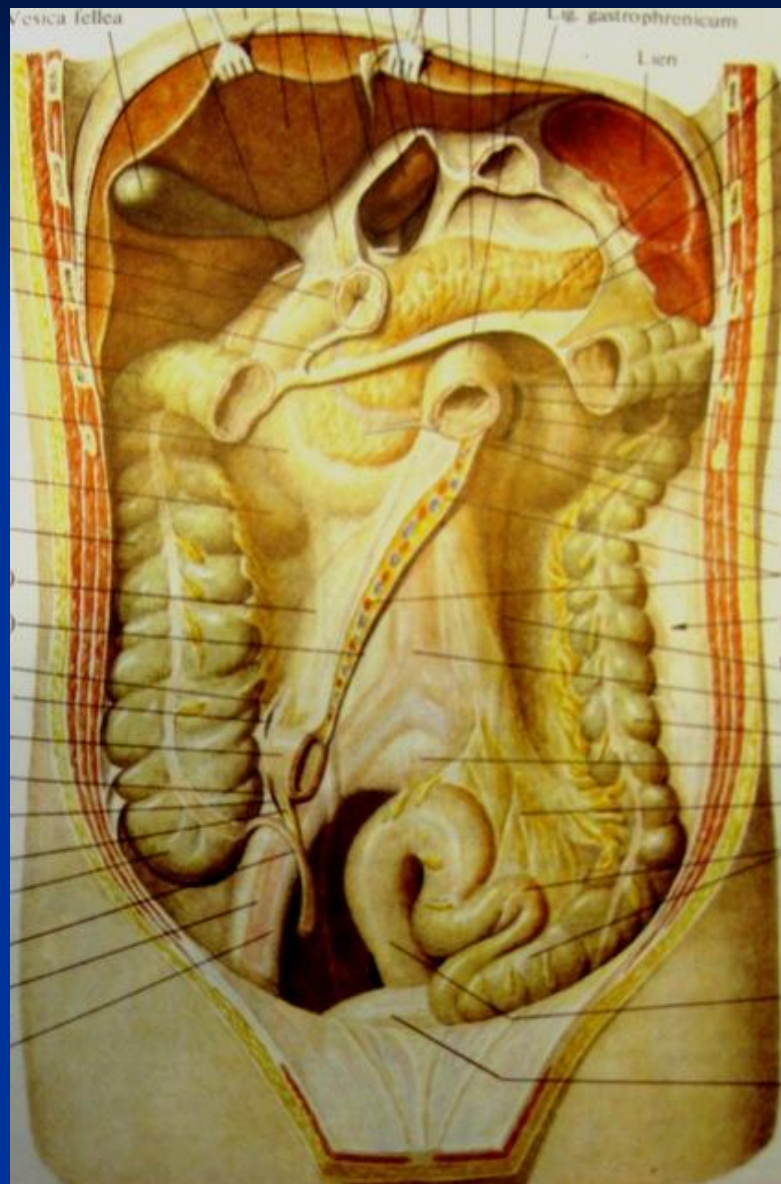


Whipple

1935 год

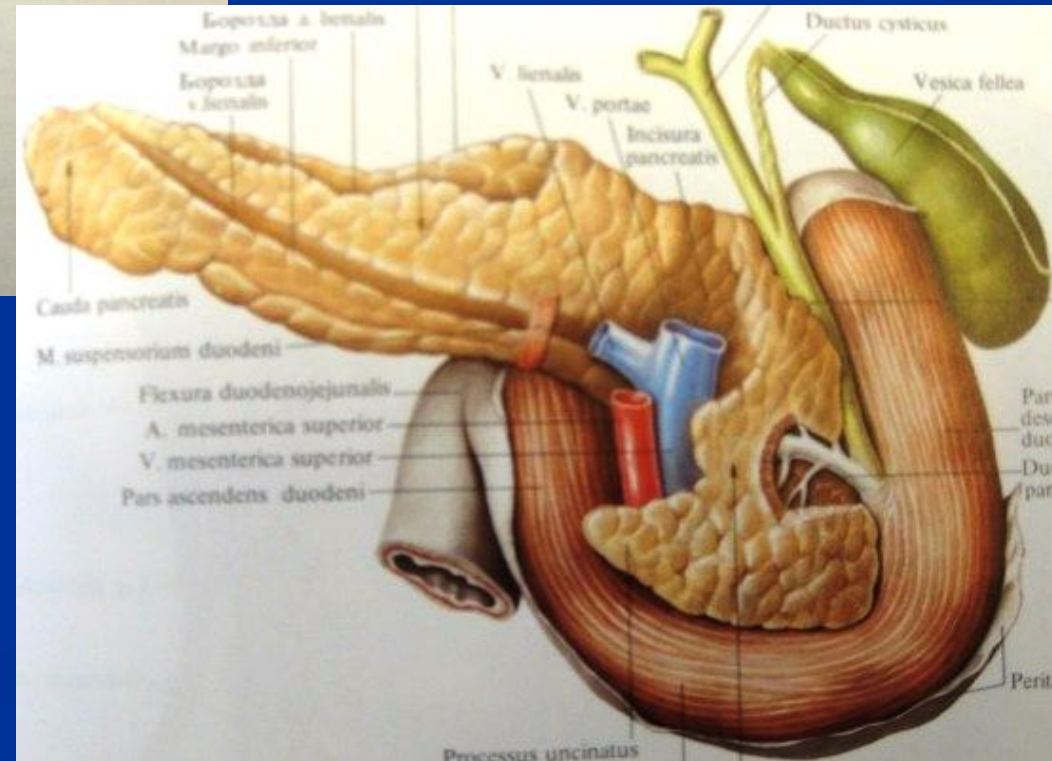
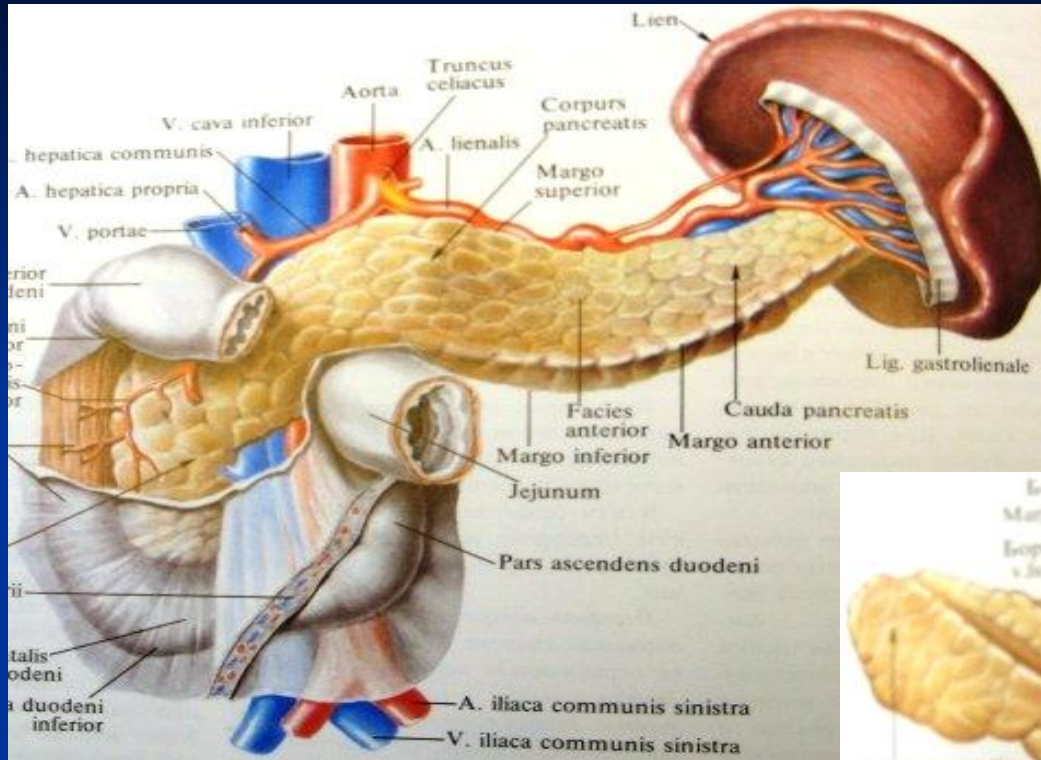
- ПДР – продолжает оставаться на сегодняшний день одной из самых сложных в хирургии операций как с технической точки зрения, так и по течению послеоперационного периода.
- Уровень послеоперационных осложнений 20%-75%
- Госпитальная летальность при ПДР колеблется, по данным разных авторов, от 7 до 50%

Хирургическая анатомия поджелудочной железы и панкреатодуоденальной зоны



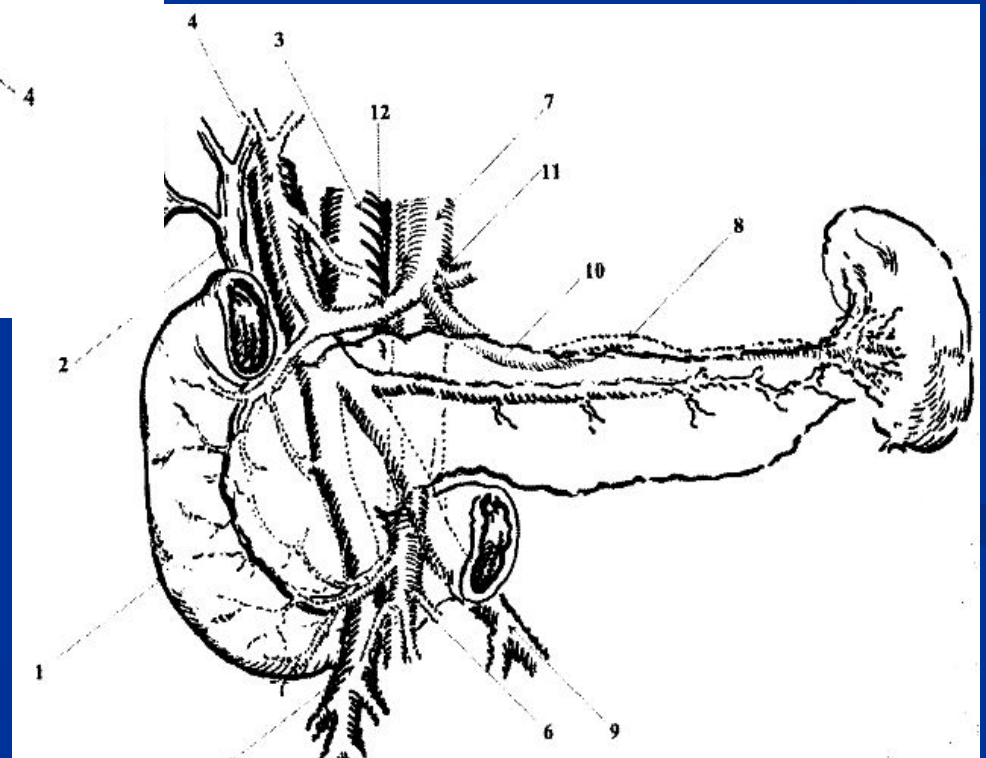
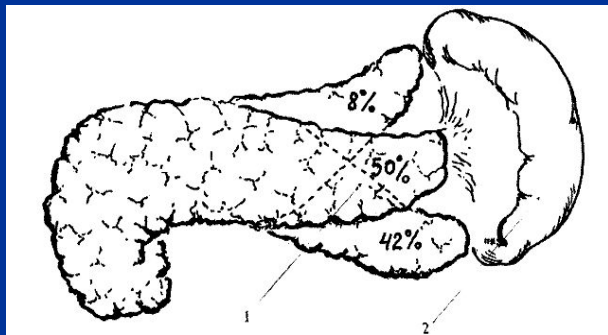
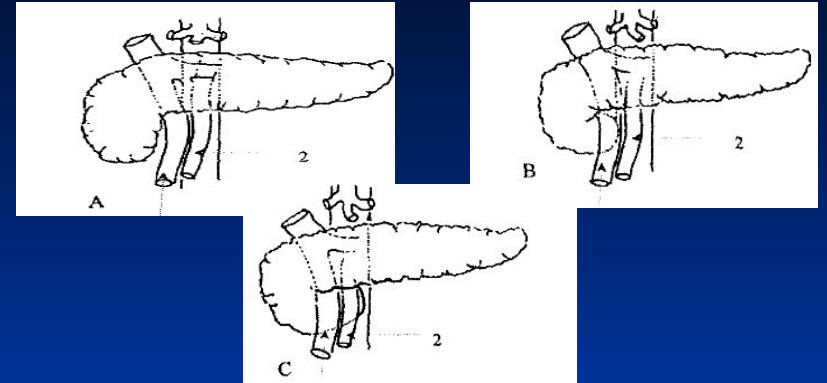
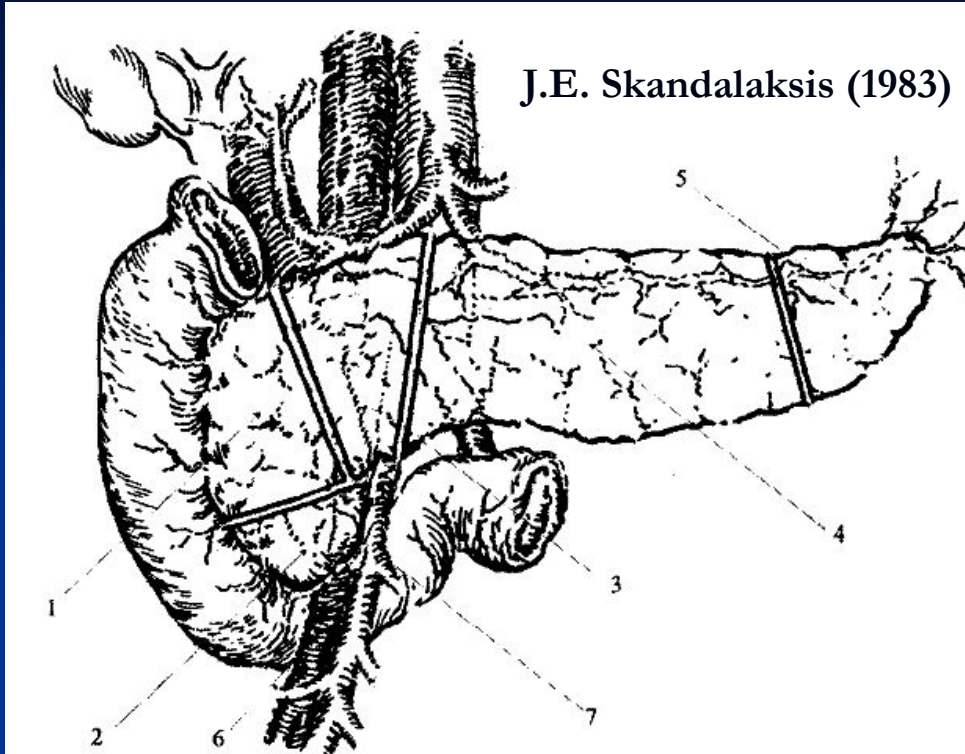
- Длина от 15-20 см.
- Ширина от 3-6 см.
- Толщина от 2-3 см.

Хирургическая анатомия поджелудочной железы и панкреатодуоденальной зоны

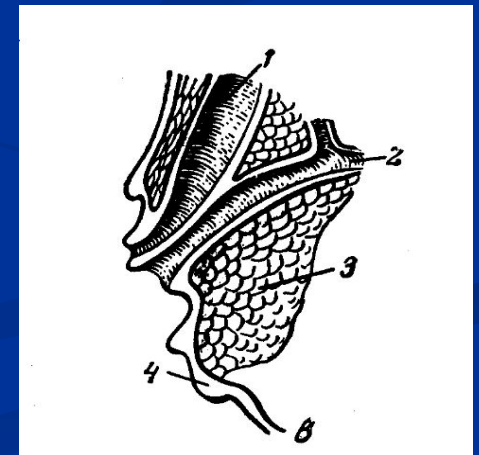
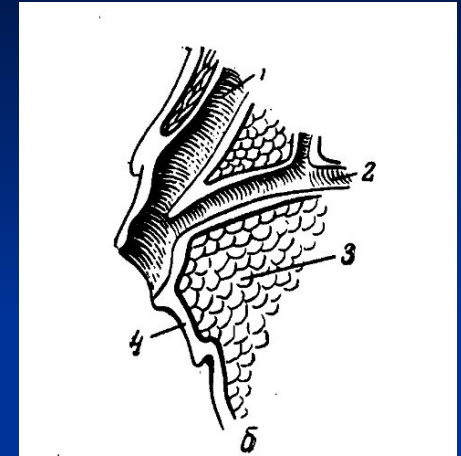
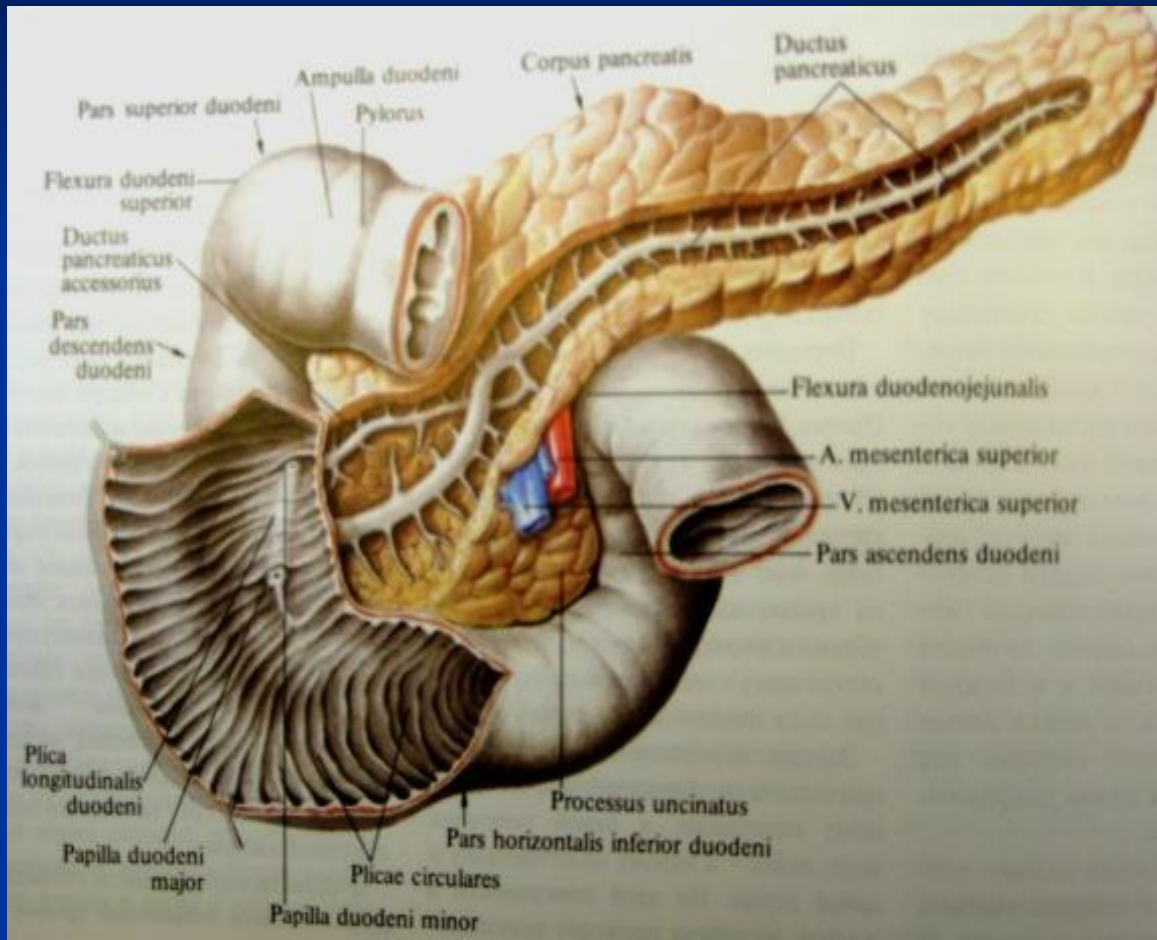


- ПЖ – повышенный к хирургической агрессии орган.
- Покрывается тонкой, слабо выраженной соединительнотканной капсулой.

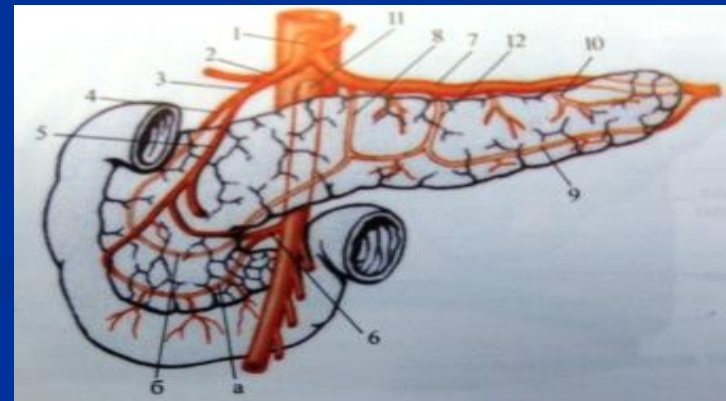
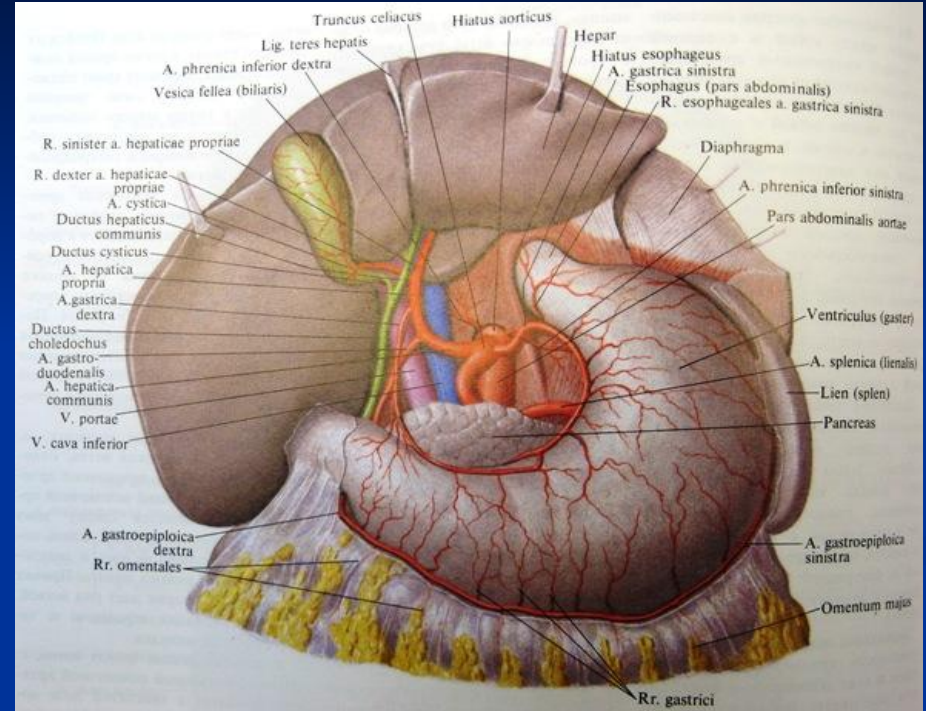
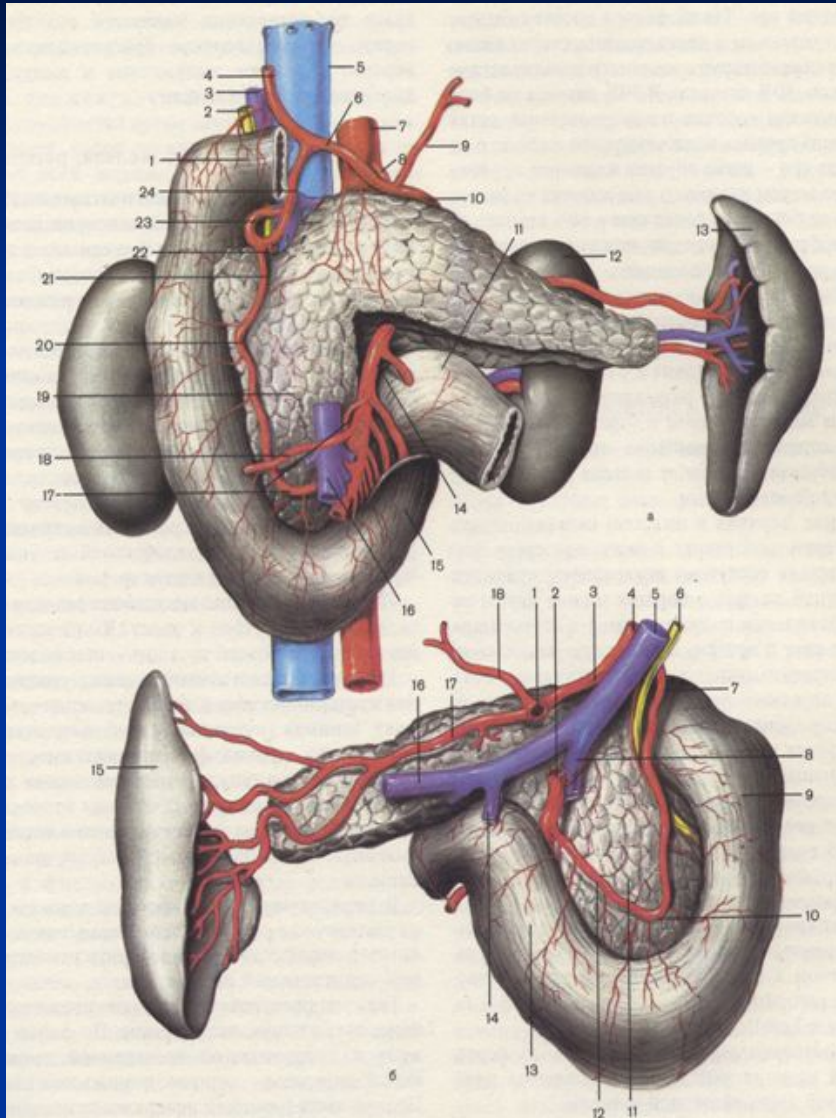
Хирургическая анатомия поджелудочной железы и панкреатодуоденальной зоны



Хирургическая анатомия поджелудочной железы и панкреатодуоденальной зоны

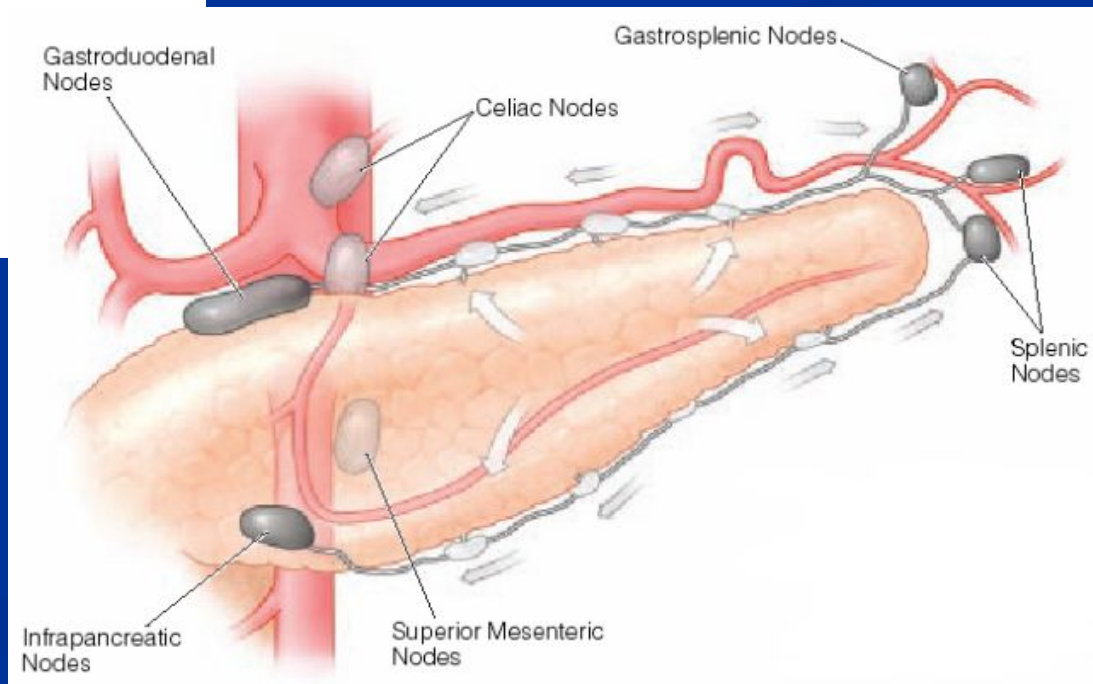
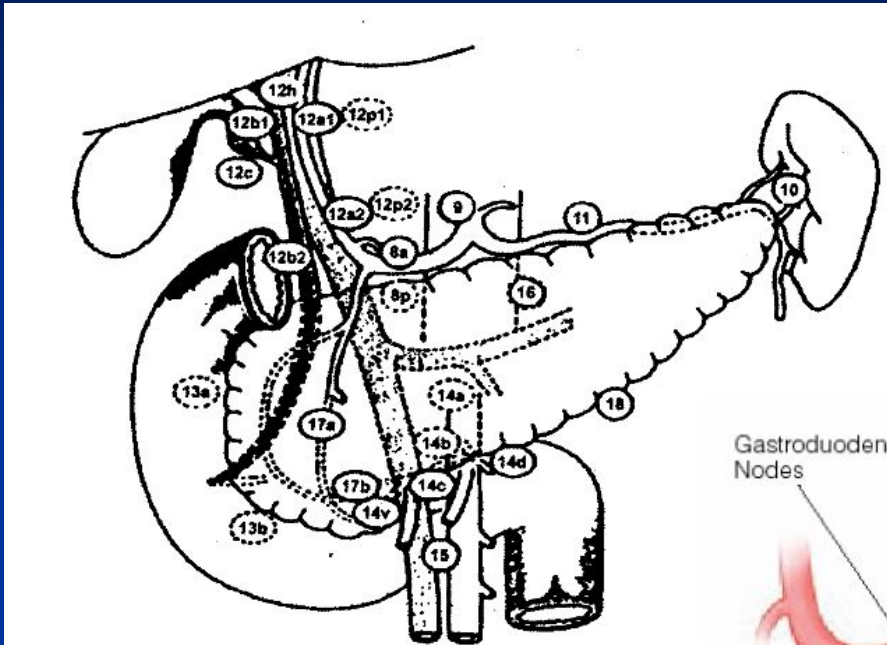


Хирургическая анатомия поджелудочной железы и панкреатодуоденальной зоны



Хирургическая анатомия поджелудочной железы и панкреатодуоденальной зоны

Japanese Pancreatic Society



Показания для ПДР

- Рак головки поджелудочной железы;
- Опухоли периампулярной зоны:
 - рак большого дуоденального сосочка;
 - рак холедоха;
 - рак двенадцатиперстной кишки.
- Синдром головки поджелудочной железы.

Синдром головки поджелудочной железы

- Клиническая картина объемного образования головки ПЖ с компрессией рядом расположенных структур: холедоха (желтуха), ДПК (нарушение дуоденальной проходимости), воротной вены (портальная гипертензия), солнечного сплетения (хронический болевой синдром), и нарушением внешнесекреторной (с-м мальабсорбции) и инкреторной (сахарный диабет) функций железы.
- Может быть проявлением псевдотуморозного панкреатита или рака головки ПЖ.
- Дооперационная диагностика: УЗИ, КТ:

Предположительно рак

Обильная васкуляризация

Отсутствие конкрементов

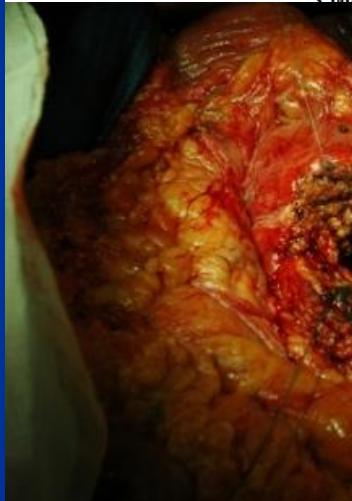
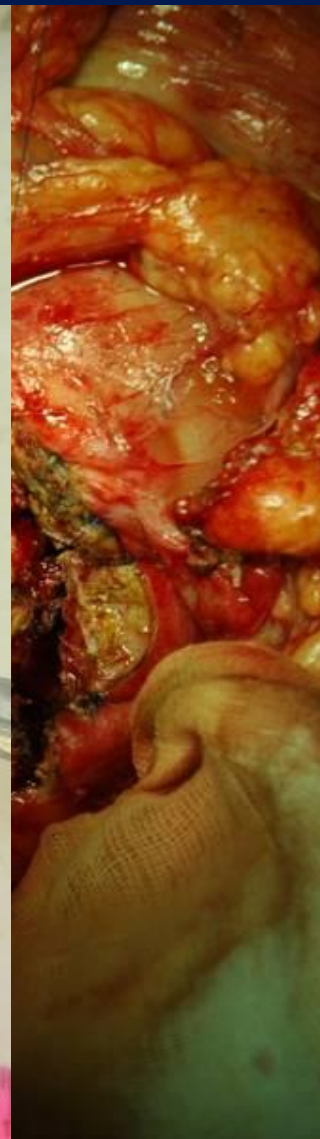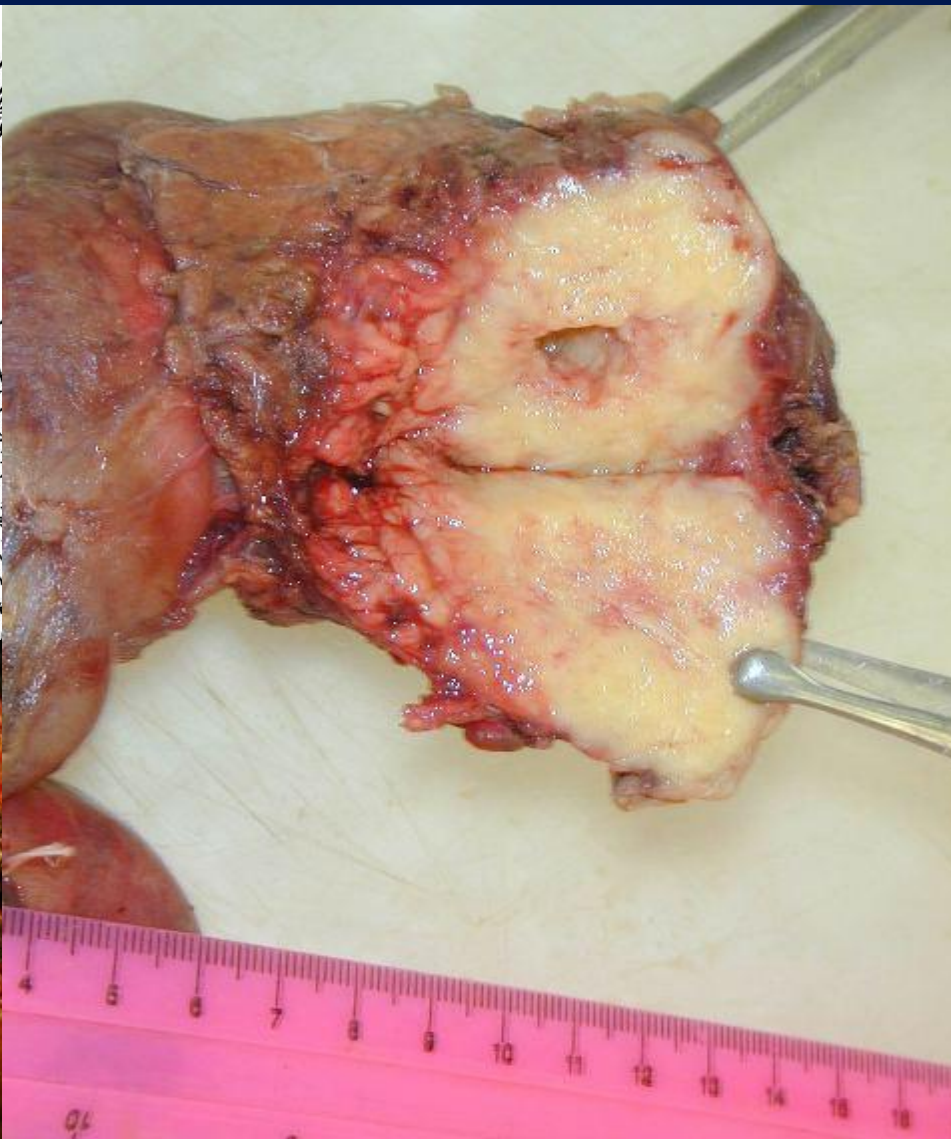
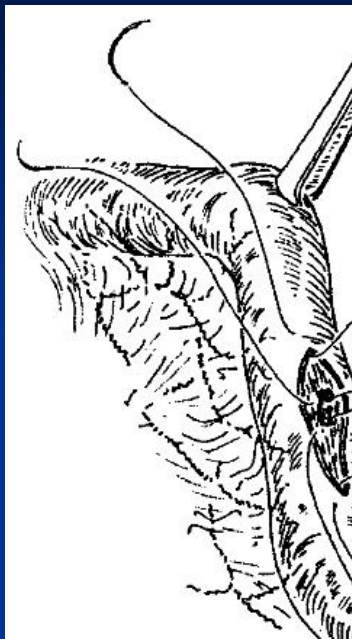
Предположительно панкреатит

Слабая васкуляризация

Конкременты в паренхиме и протоках

- Интраоперационная биопсия ПЖ с целью выбора объема хирургического вмешательства

Резекция головки ПЖ при верифицированном псевдотуморозном панкреатите



Абсолютные противопоказания к ПДР

- Метастазы в печени и по брюшине;
- Метастазы в лимфатические узлы вне зоны резекции;
- Вовлечение в опухоль венозного сосуда протяженностью более 1,2 см. или тотальное прорастание сосуда;
- Вовлечение в опухоль чревного ствола, верхней брыжеечной и общей печеночной артерии;
- Тяжелые сопутствующие заболевания.

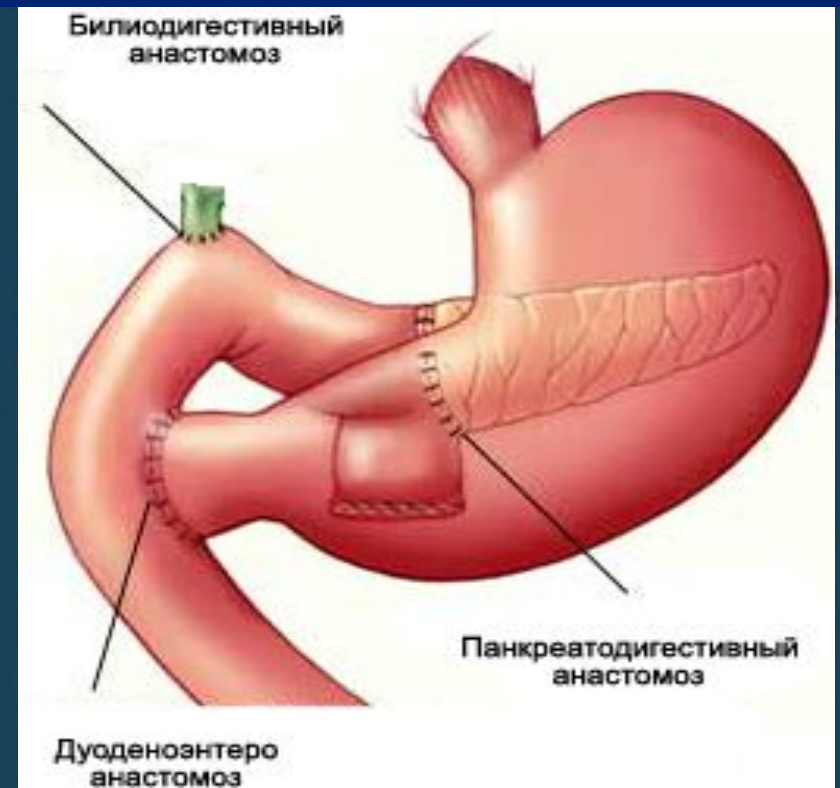
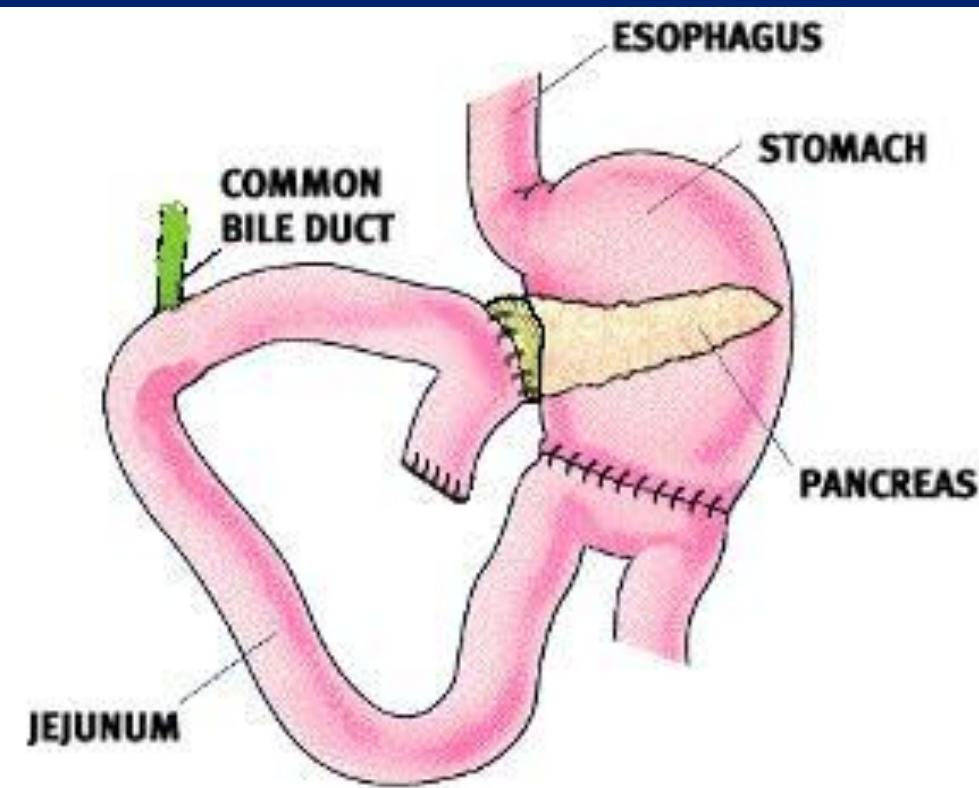
Относительные противопоказания к ПДР

- Вовлечение в опухоль ДПК, желудка, толстой кишки;
- Метастазы в ЛУ в зоне резекции;
- Тесный контакт со стенкой верхней брыжеечной или воротной вены, или минимальное ее вовлечение;
- Вовлечение в опухоль желудочно-двенадцатиперстной артерии;
- Возраст пациента (старше 70 лет).
- Социальный статус пациента.

Стандартная панкреатодуоденальная резекция

ПДР с удалением привратника

ПДР с сохранением привратника



Whipple

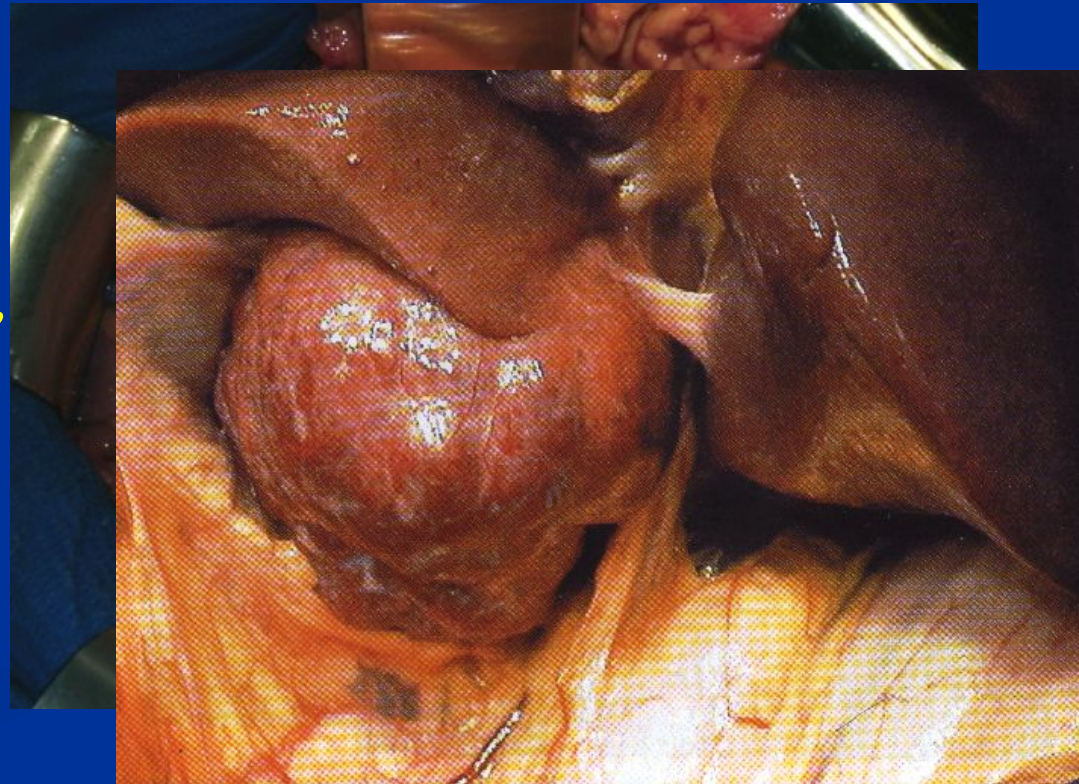
Стандартная панкреатодуоденальная резекция

Оперативный доступ: срединная лапаротомия, поперечный лапаротомный доступ.

Ревизия брюшины и органов брюшной полости:

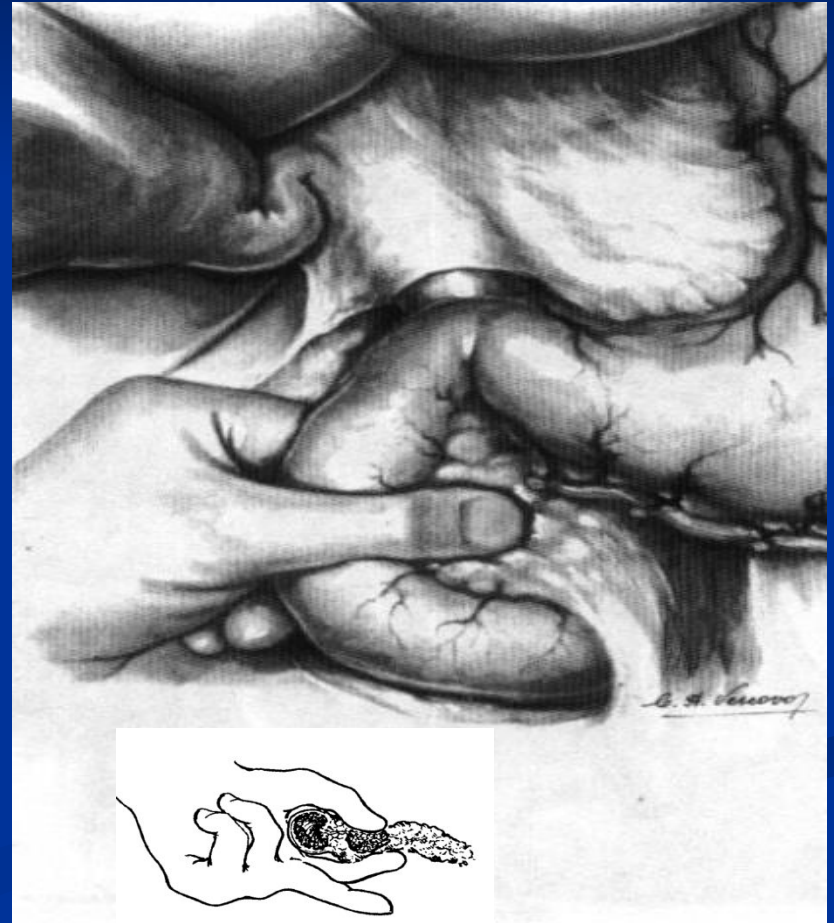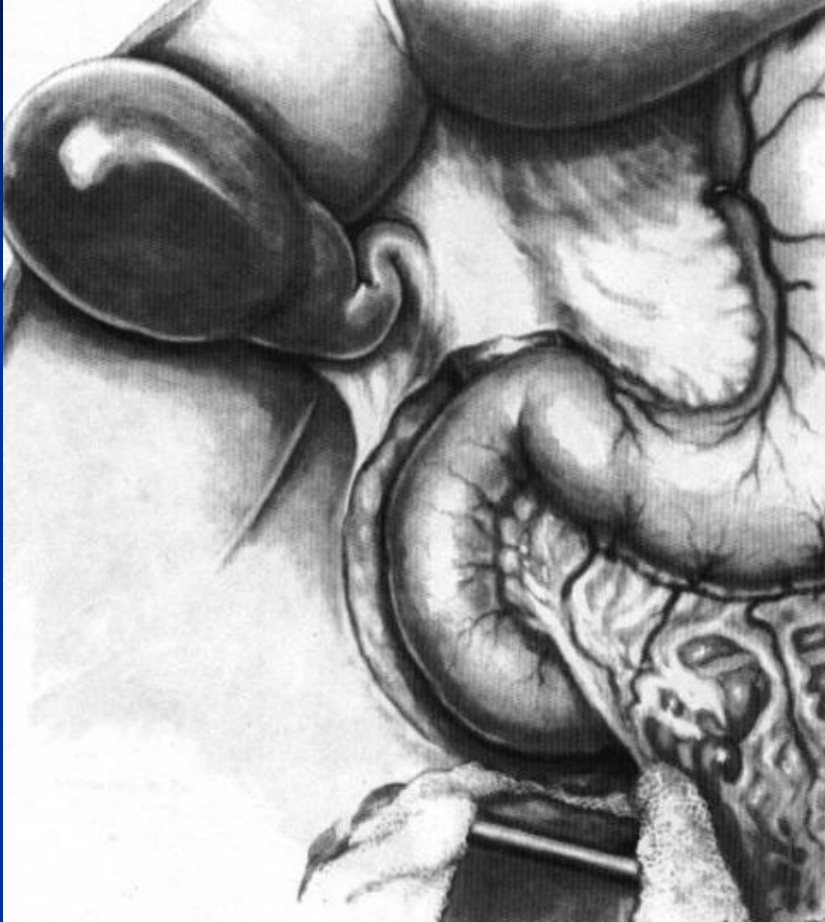
- проростания опухоли в соседние органы и ткани;
- регионарного и отдаленного метастазирования;
- сопутствующих заболеваний.

- *Расширение венных сосудов большого сальника и желудочно-ободочной связки, асцит;*
- *Канцероматоз брюшины и большого сальника;*
- *Увеличенные ЛУ;*
- *Метастазы в других органах.*



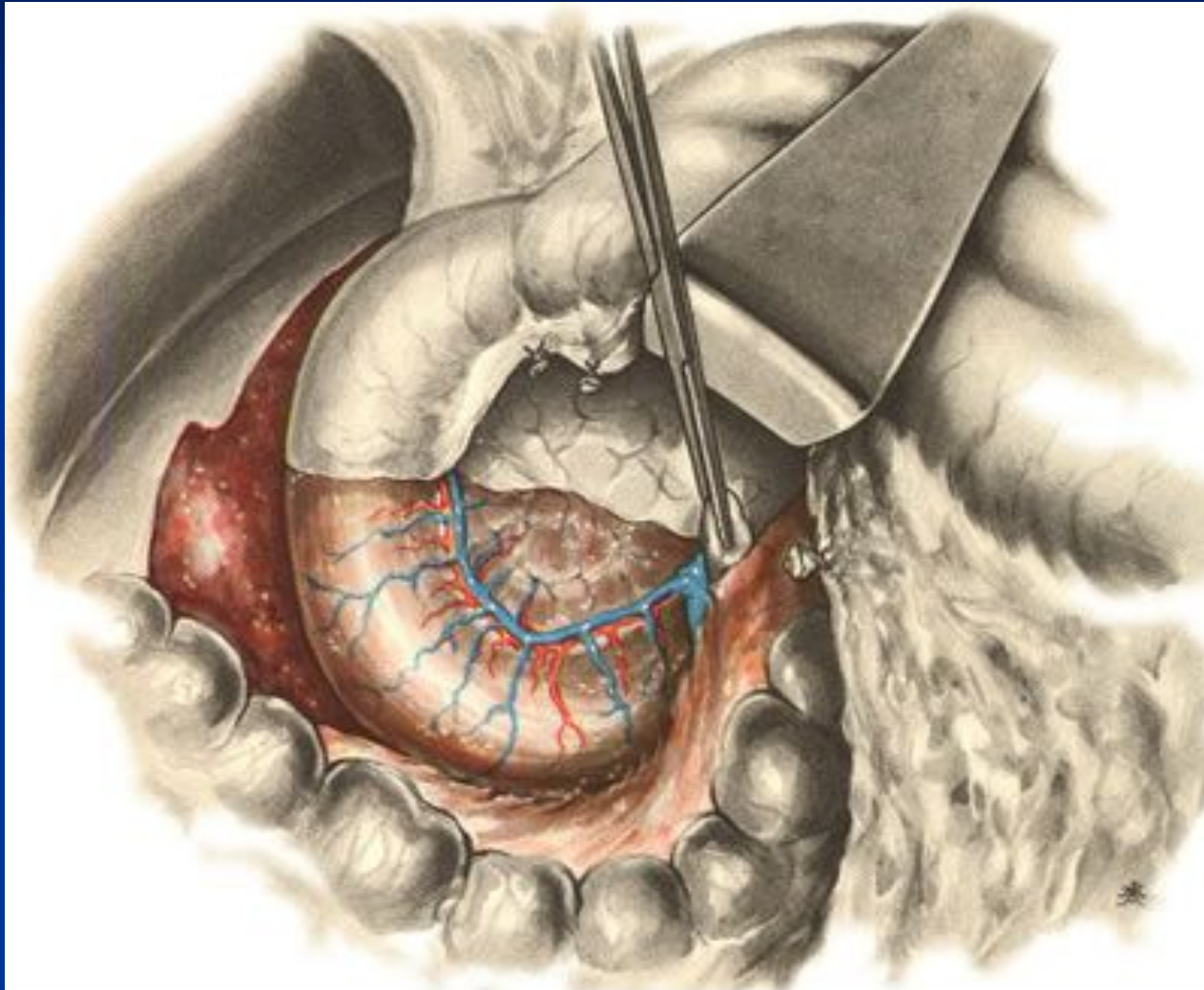
Стандартная панкреатодуоденальная резекция

I этап: Широкая мобилизация двенадцатиперстной кишки по Кохеру.



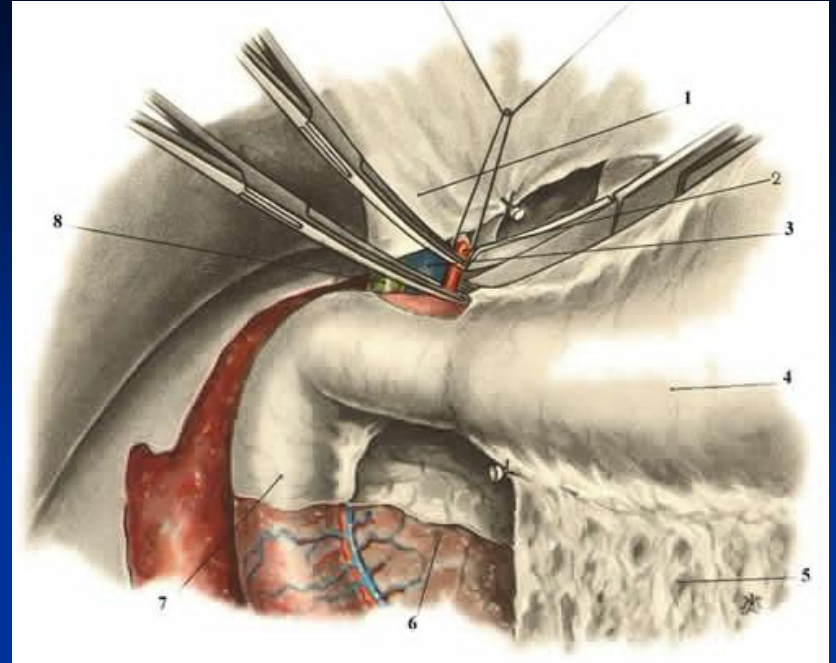
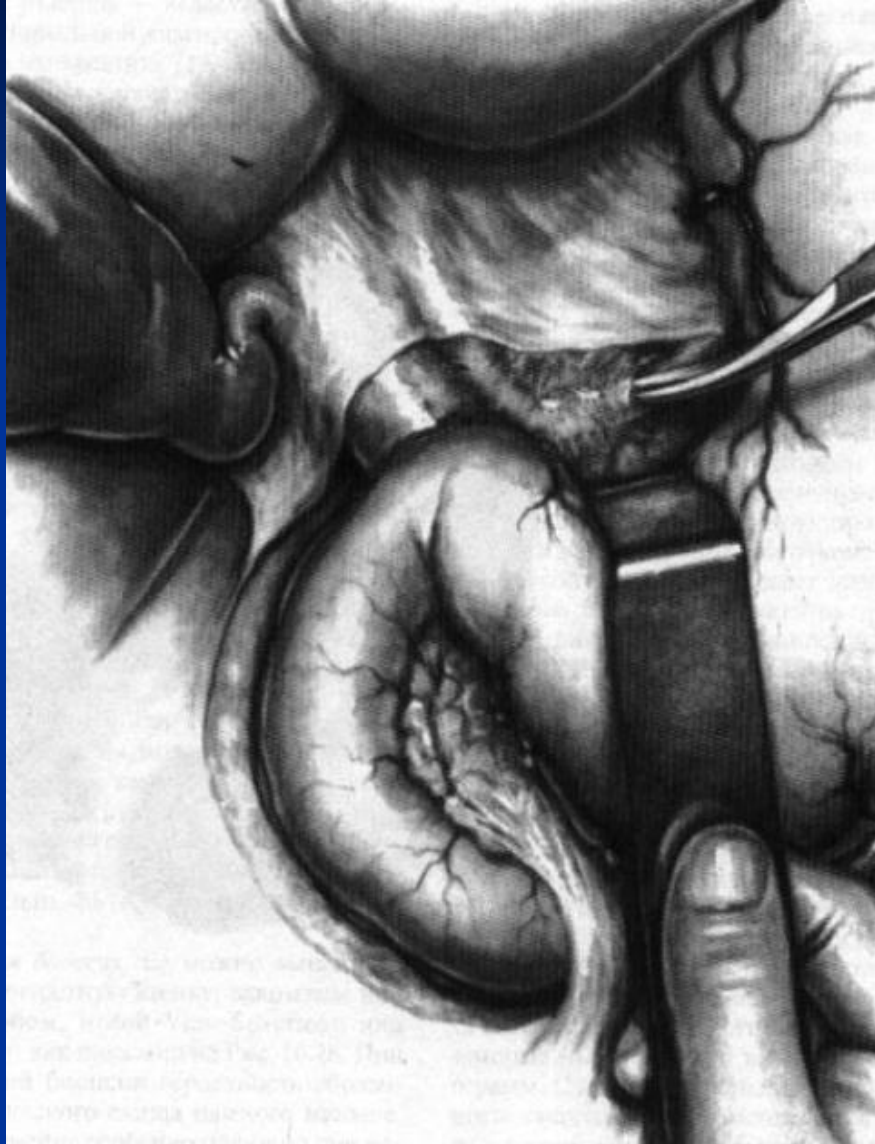
Стандартная панкреатодуоденальная резекция

II этап: Отделение брыжеечных сосудов от крючковидного отростка и от головки поджелудочной железы.



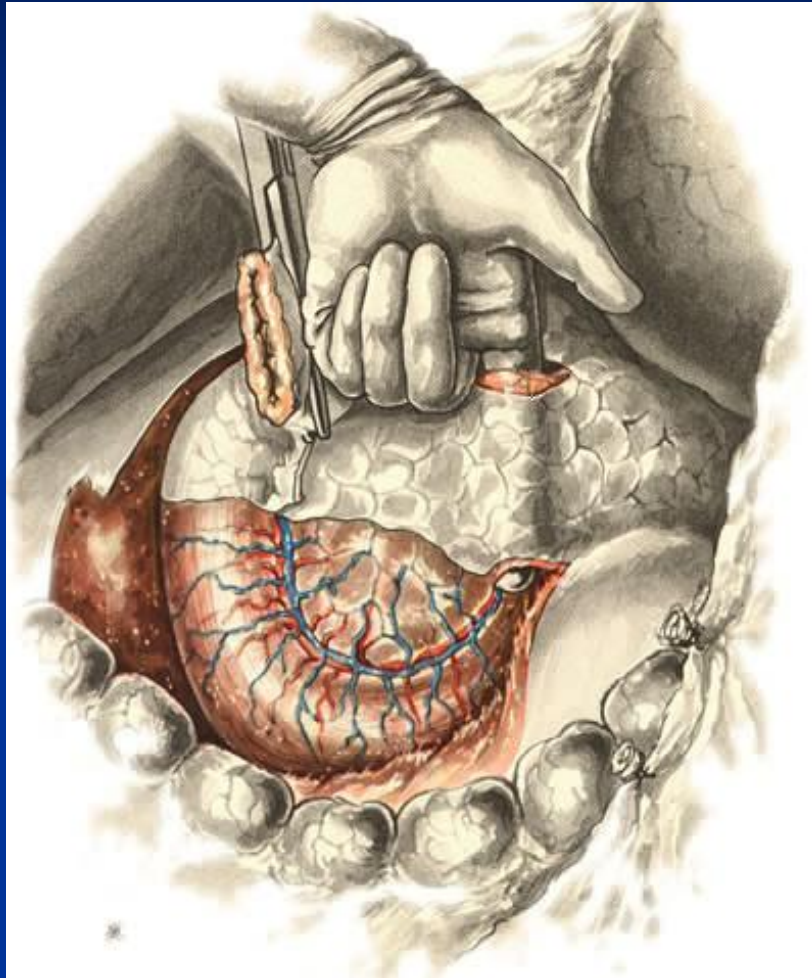
Стандартная панкреатодуоденальная резекция

III этап: Пересечение желудка.



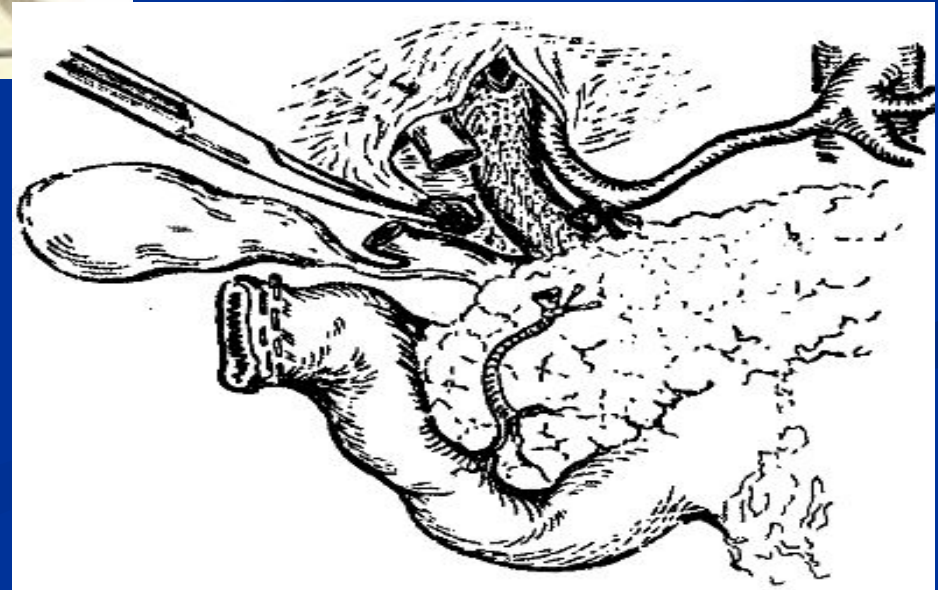
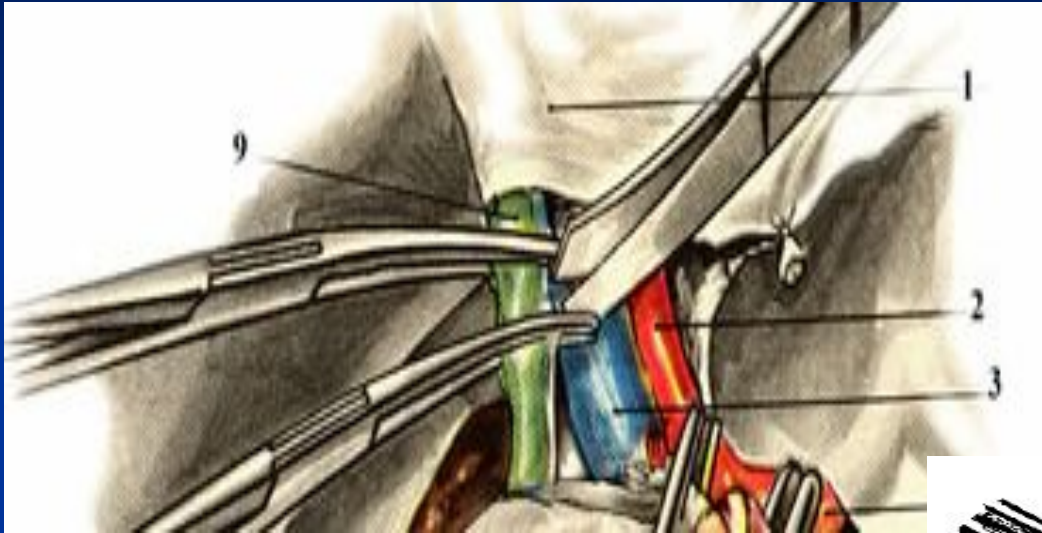Стандартная панкреатодуоденальная резекция

IV этап: Отделение воротной и верхней брыжеечной вен от задней поверхности шейки поджелудочной железы.



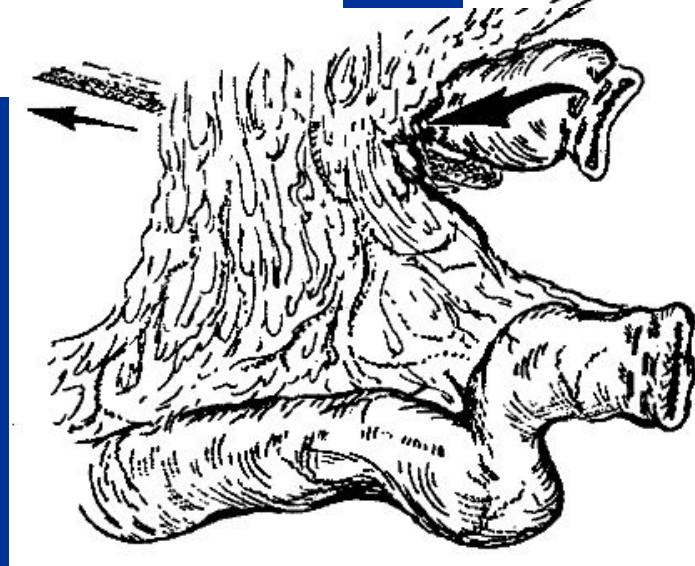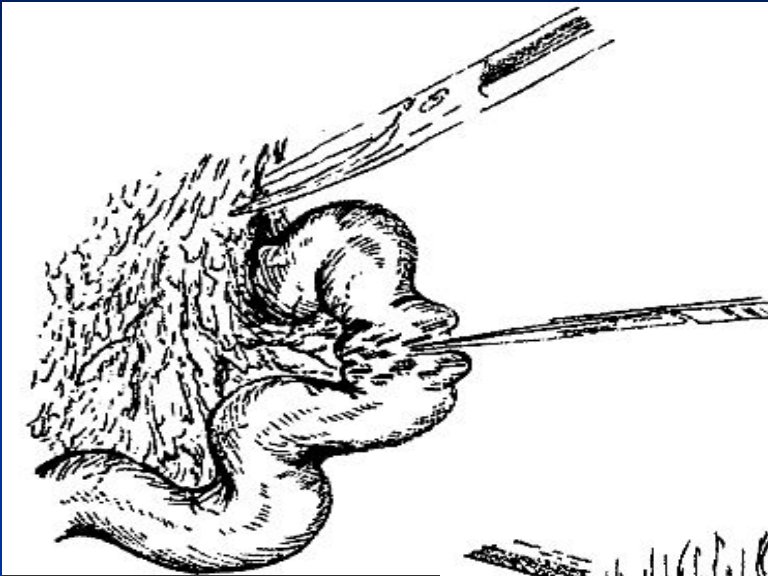Стандартная панкреатодуоденальная резекция

V этап: Удаление желчного пузыря и пересечение общего печеночного протока выше слияния с ним пузырного.



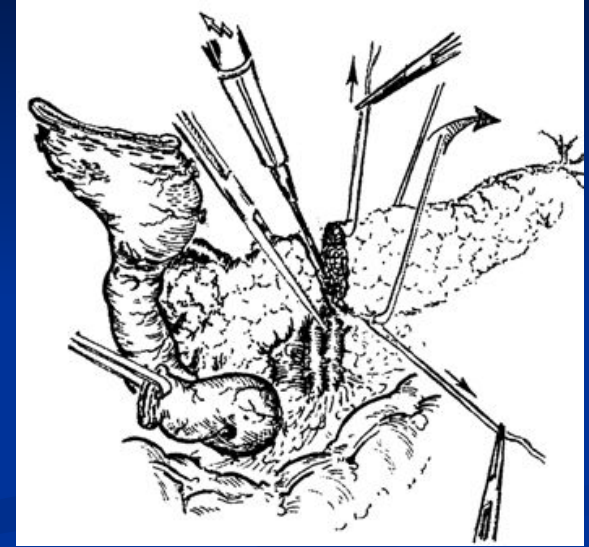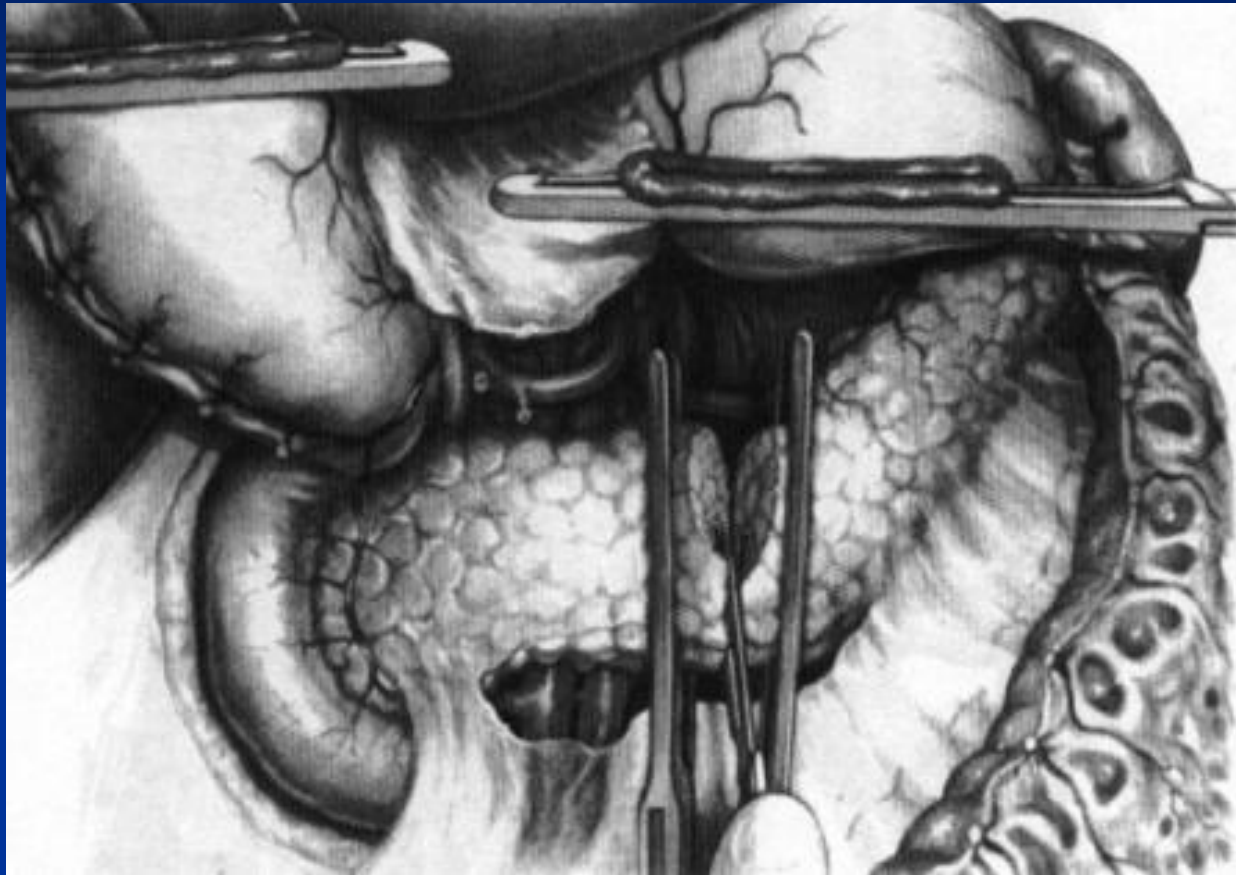
Стандартная панкреатодуоденальная резекция











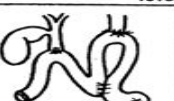





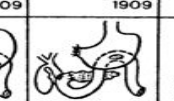





























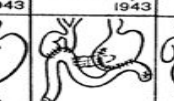










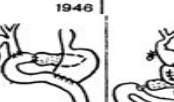








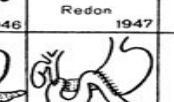

































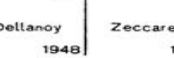




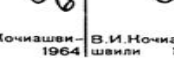




VI этап: Пересечение тощей кишки и перемещение ее с двенадцатиперстной кишкой из-под брыжеечных сосудов вправо.

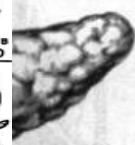


Стандартная панкреатодуоденальная резекция

VII этап: Пересечение поджелудочной железы, отделение крючковидного отростка от верхней брыжеечной и воротных вен.



 И.И.Греков 1913	 Hunt 1941	 Rochey 1942	 Pristley 1942	 Desjardins 1907	 Desjardins 1907	 Coffey 1909	 Kausch 1909	 Kausch 1914	 Н.Н.Самарин 1922
 Brunshwig 1944	 Clagett 1944	 Wough 1944	 Dixon 1944	 Whipple 1935	 Nemeng 1937	 Horsley 1940	 Hunt 1941	 Bisgard 1941	 Child 1941
 Wough 1946	 Follia 1947	 Gaston 1948	 Gourevitch 1949	 Moreland 1941	 Orr 1942	 Orr 1942	 Nuboer 1942	 Cattel 1943	 Whipple 1943
 Crenfield 1949	 В.В.Виноградов 1950	 А.В.Гуляев 1951	 А.А.Шалимов 1957	 Orr 1943	 Phillips 1943	 Orr 1943	 Mallet-Guy 1943	 Hunt 1943	 Poth 1944
 В.И.Кочиашвили 1960	 А.А.Шалимов 1964	 А.А.Шалимов 1964	 В.В.Виноградов 1965	 Orr 1944	 Siler 1944	 Child 1944	 Brunshwig 1945	 Pernet 1946	 Whipple 1946
 Codivilla 1896	 Lefewre 1930	 Brunshwig 1937	 Whipple 1938	 Trimble 1941	 Maingot 1941	 Bergeret 1946	 Dennis 1946	 Whipple 1946	 Redon 1947
 Moreland 1941	 Orr 1941	 Dennis 1942	 Erd 1943	 Brunshwig 1943	 Phillips 1943	 Mallet-Guy 1947	 Mallet-Guy 1948	 Mallet-Guy 1948	 З.И.Карташев 1950
 Cole 1943	 Cole 1944	 Cole 1944	 Watson 1944	 Stewens 1945	 Leifer 1945	 Н.И.Махов 1951	 Soupault 1952	 Soupault 1952	 Brintnall 1952
 Introzzi 1945	 Offey 1945	 Brunshwig 1947	 Dellanoy 1947	 Whipple 1947	 Quenu 1948	 А.А.Шалимов 1956	 В.И.Кочиашвили 1959	 А.А.Шалимов 1960	 В.В.Виноградов 1964
 Dellanoy 1948	 Zeccarelli 1948	 Brehand 1948	 А.А.Бусалов 1950-1951	 Б.А.Петров 1954	 В.И.Кочиашвили 1964	 В.И.Кочиашвили 1964	 В.И.Кочиашвили 1964	 А.А.Шалимов 1964	 В.И.Кочиашвили 1964
 В.И.Кочиашвили 1964	 В.И.Кочиашвили 1964	 В.И.Кочиашвили 1964	 В.И.Кочиашвили 1964	 В.И.Кочиашвили 1964	 В.И.Кочиашвили 1964	 В.И.Кочиашвили 1964	 В.И.Кочиашвили 1964	 В.И.Кочиашвили 1964	 В.И.Кочиашвили 1965



Послеоперационные осложнения

Виды осложнений	%
Послеоперационный панкреатит	68,7
Несостоятельность панкреатодигестивного анастомоза	33,9
Гнойный парапанкреатит	16,5
Несостоятельность билиодигестивного анастомоза	16,5
Перитонит	14,8
Свищи поджелудочной железы	10,4
Желчные свищи	7
Внутрибрюшные аррозивные кровотечения	8,7
Гастростаз	47
Желудочно-кишечные кровотечения	19,1
Нагноение послеоперационной раны	20,9

Спасибо за внимание