

**Кафедра офтальмологии
ГБОУ ВПО ОрГМУ МИНЗДРАВА РОССИИ**

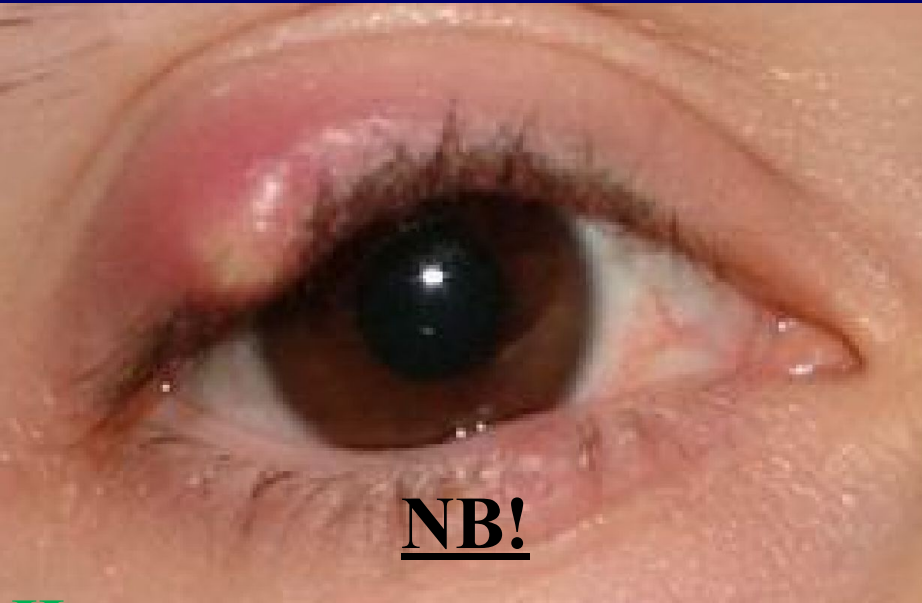**Неотложные состояния в
офтальмологии.
(клиника и современная терапия)**

**Лектор: заведующий кафедрой офтальмологии
д.м.н. Апрелев А.Е.**

□ Веки

Ячмень

(острое гнойное воспаление волосяного фолликула ресницы или сальной или мейбомиевой желез)



Нельзя выдавливать ячмень
флебит вен лица
тромбоз кавернозного синуса

Клиника

Боль, отек, покраснение, повышение местной t , невозможность из-за отека поднять в/веко.

Антибиотики широкого спектра действия местно и per os (доксициклин 100мг 2 раза в день)

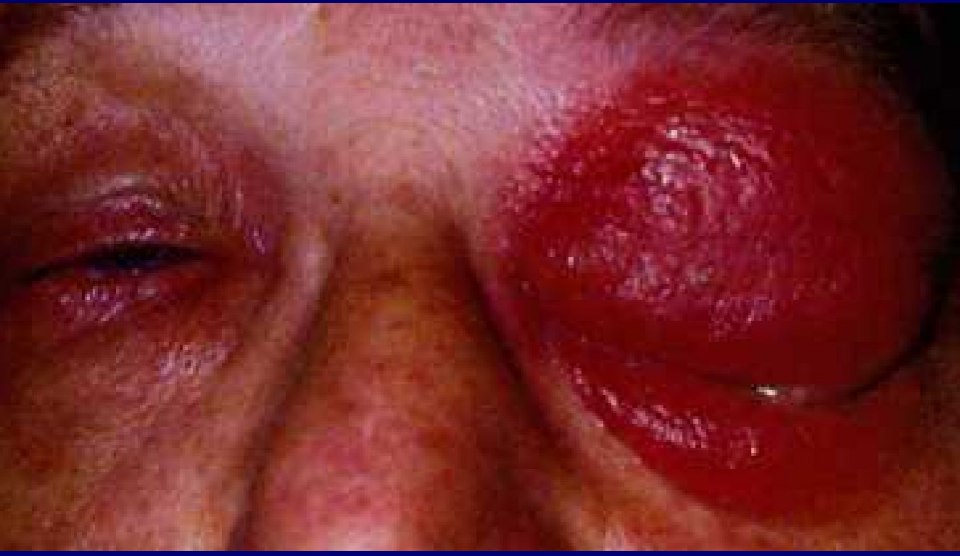1 инфильтрация – сухое тепло (обрабатывают этиловым спиртом или спиртовым раствором зеленки, йода, настойкой календулы, УВЧ-терапия)

2 формирование гнойного стержня – вскрытие, дренирование

□ Веки

Абсцесс век

(ограниченное инфильтративно-гнойное воспаление тканей века)



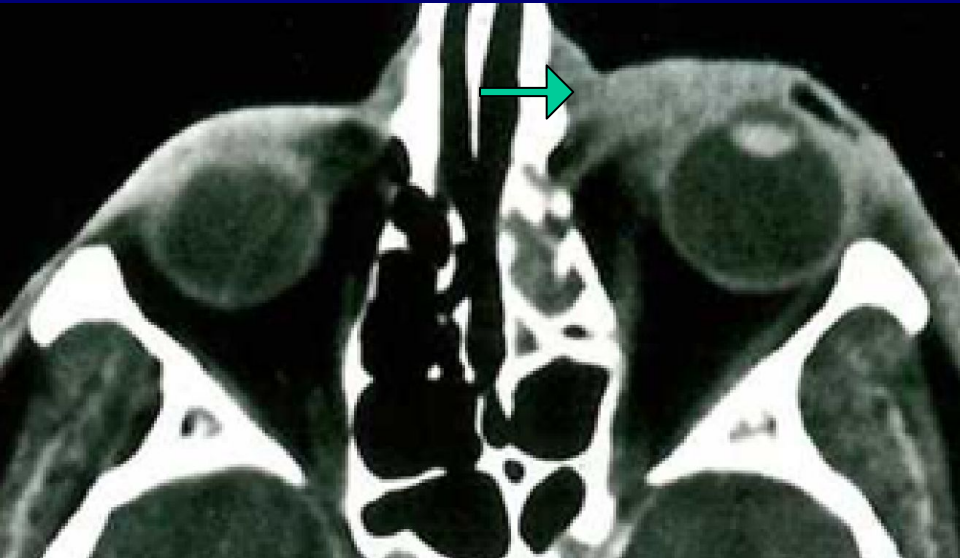
Этиология

местные гнойные воспаления:
ячмень, фурункул, язвенный
блефарит, ранения век.

Клиника

Эритема век, плотный отек,
повышение местной
температуры, болезненность при
пальпации, неспособность
открыть глаз самостоятельно.

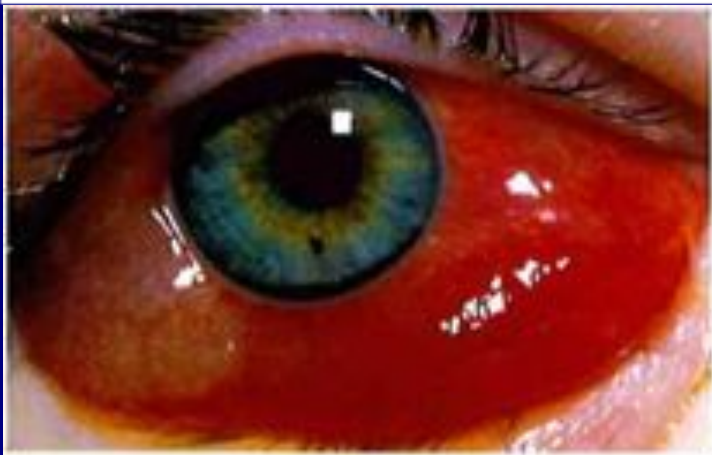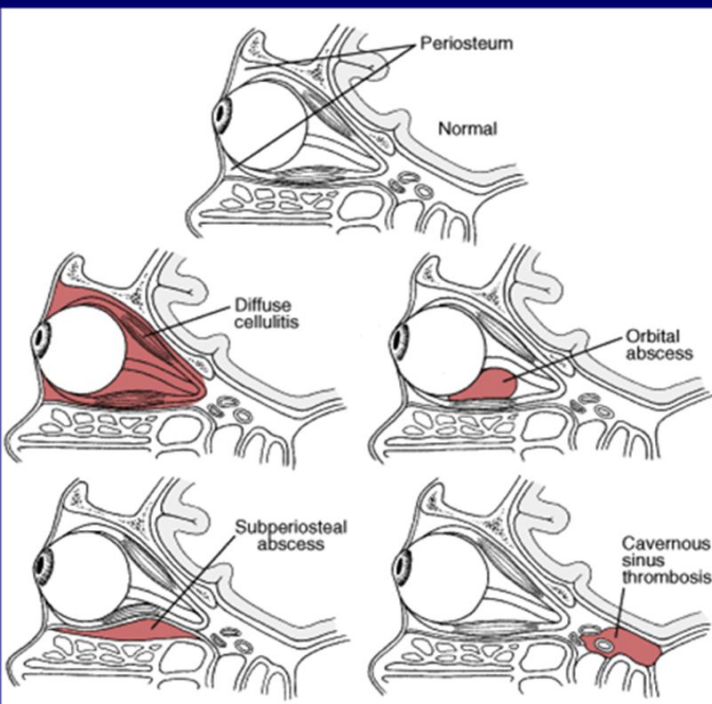
Нет экзофтальма, нейропатии
зрительного нерва, ограничения
подвижности глазного яблока



□ Орбита

Флегмона орбиты

(острое гнойное разлитое воспаление орбитальной клетчатки)



Этиология

(стафило и стрептококки)

- Инфекции придаточных пазух носа – этмоидит
- Инфекционные поражения глазницы – дакриoadенит, дакриоцистит, панофтальмит
- Инфекционные поражения зубов
- Осложнения травмы- перелом стенки глазницы, прон. ранение, неудаленное инородное тело глазницы
- Осложнение операций на придаточных пазухах носа или глаза
- Распространение по сосудам – бактериемия по венозным анастамозам
- Гематогенной инвазии из отдаленных септических очагов

□ Орбита

Флегмона орбиты

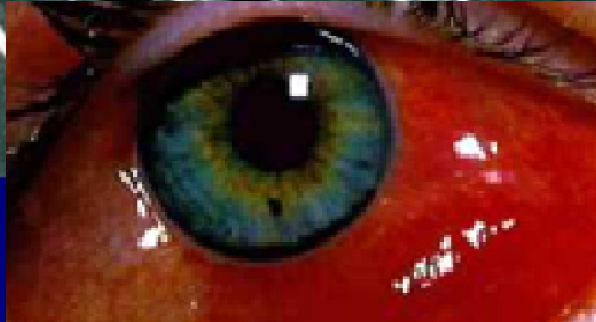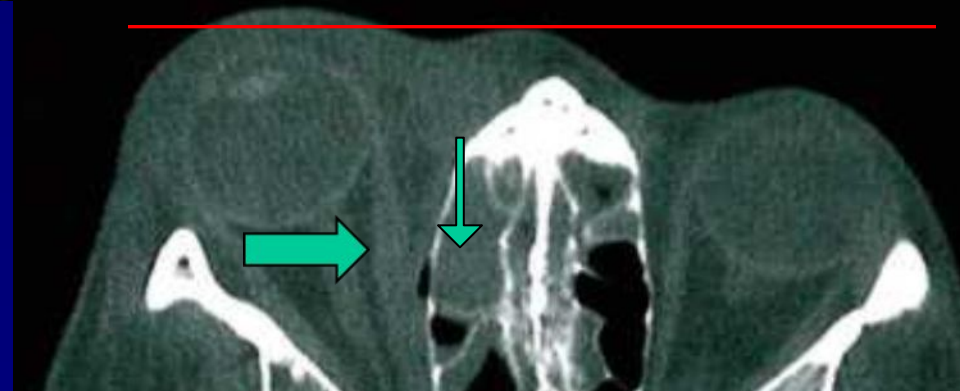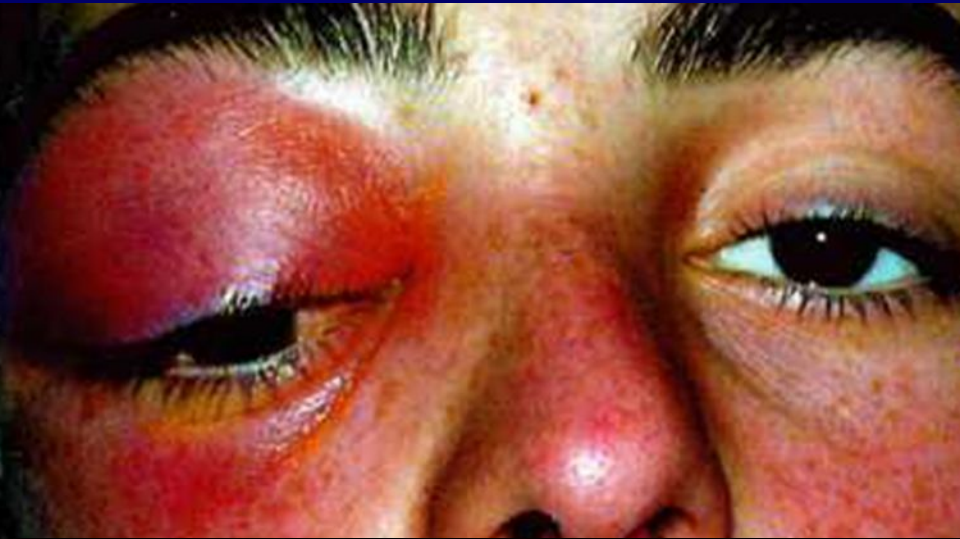Жалобы

Покраснение глаза, боль, затуманивание зрения, отек век и слизистой носа, головная боль или давление в пазухах, зубная боль

Клиника

Отек, гиперимия век, жар, болезненность при пальпации, хемоз конъюнктивы, экзофтальм, ограничение подвижности глазного яблока, боль при движении глаз.

Снижение остроты зрения, застой в венах сетчатки, отек ДЗН.



Общие принципы лечения

До появления флюктуации:

- ✓ применяют сухое тепло, при отсутствии температуры - УВЧ-терапию (курс 3-5 процедур),
- ✓ смазывают кожу над инфильтратом 70% спиртом,
- ✓ закапывают в глаз а/б, дезинфицирующие капли (окомистин, витабакт).

После вскрытия гнойного процесса эрозированную поверхность обрабатывают 2% раствором перекиси водорода

В конъюнктивальный мешок закапывают антибактериальные капли (Тобрекс, офтаквикс), мази (офтоципро, тетрациклиновая мазь)

АБ в/м в/в азаран, ванкомицин+ампициллин или цефтриаксон +метронидазол или левофлоксацин+метронидозол и др. комбинации

-Накладывают повязку гипертоническим раствором NaCl

-Хирургическое лечение: при появлении флюктуации широкое вскрытие и дренирование, накладывают повязку с гипертоническим раствором NaCl

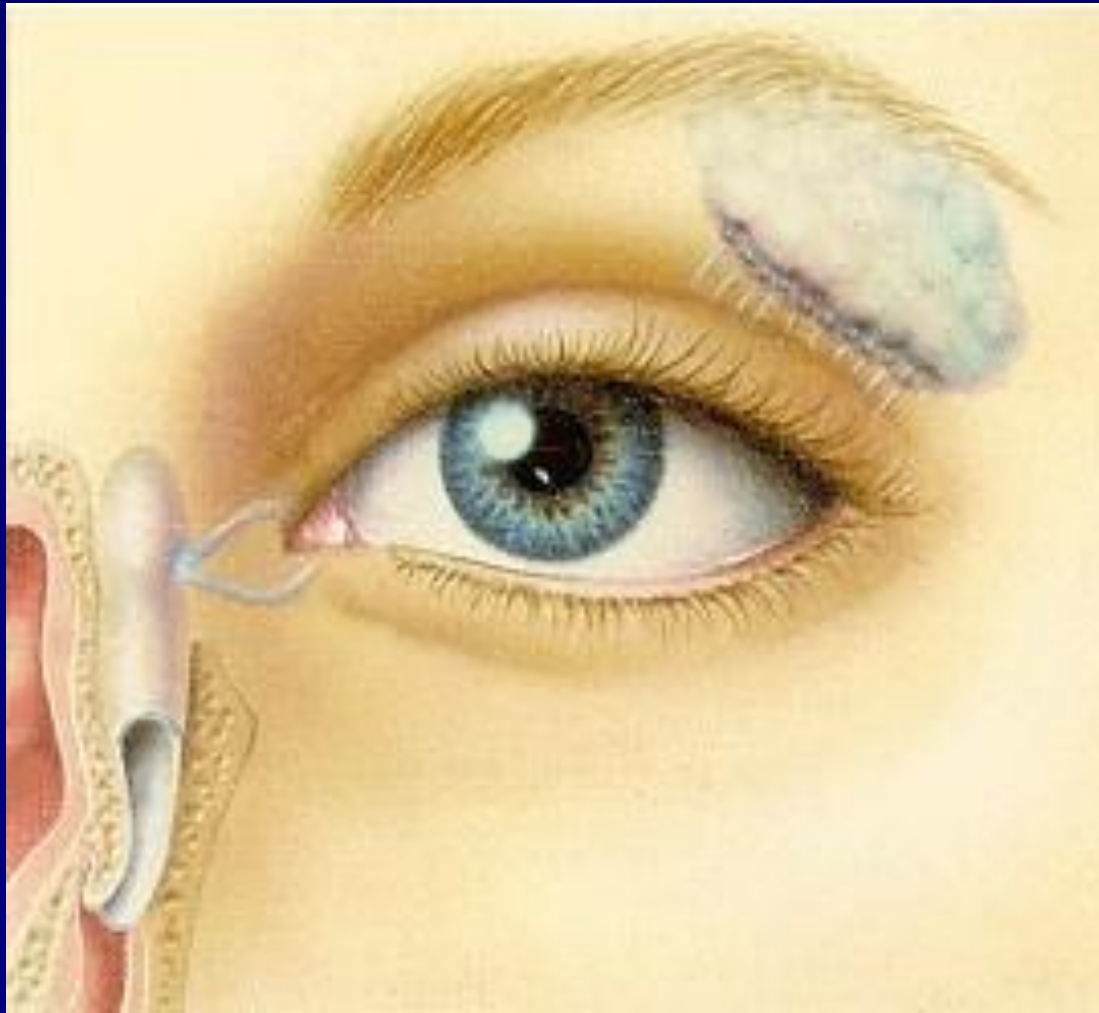□ Патология слезного аппарата

Слезный аппарат

Слезовырабатывающий

Слезораспределяющий

Слезоотводящий



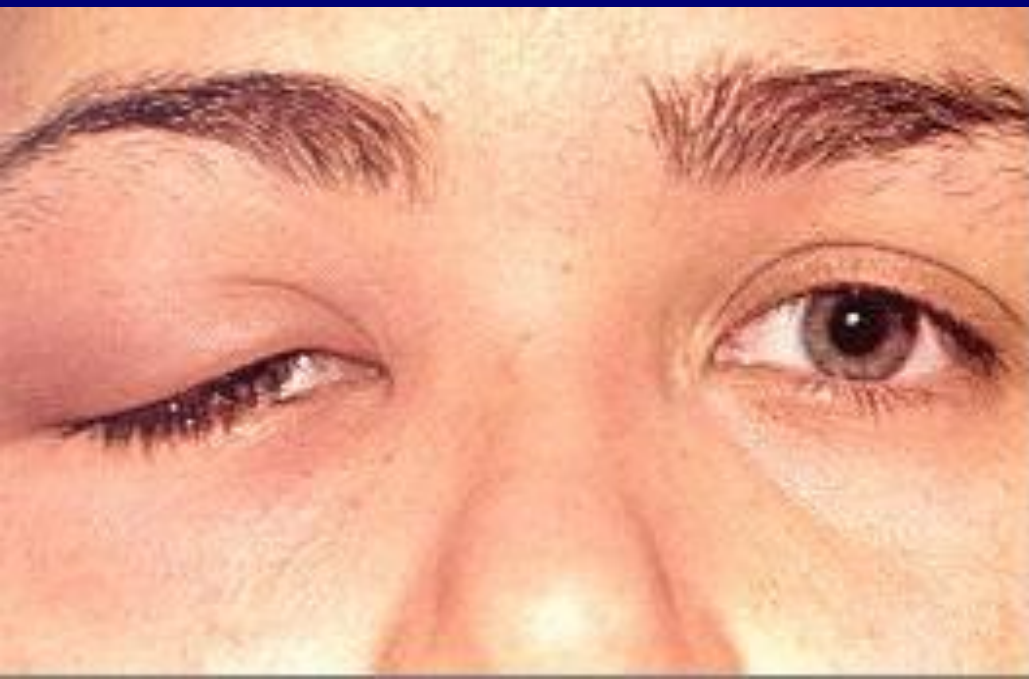□ Дакриоаденит - воспаление слезной железы

Причины дакриоаденита

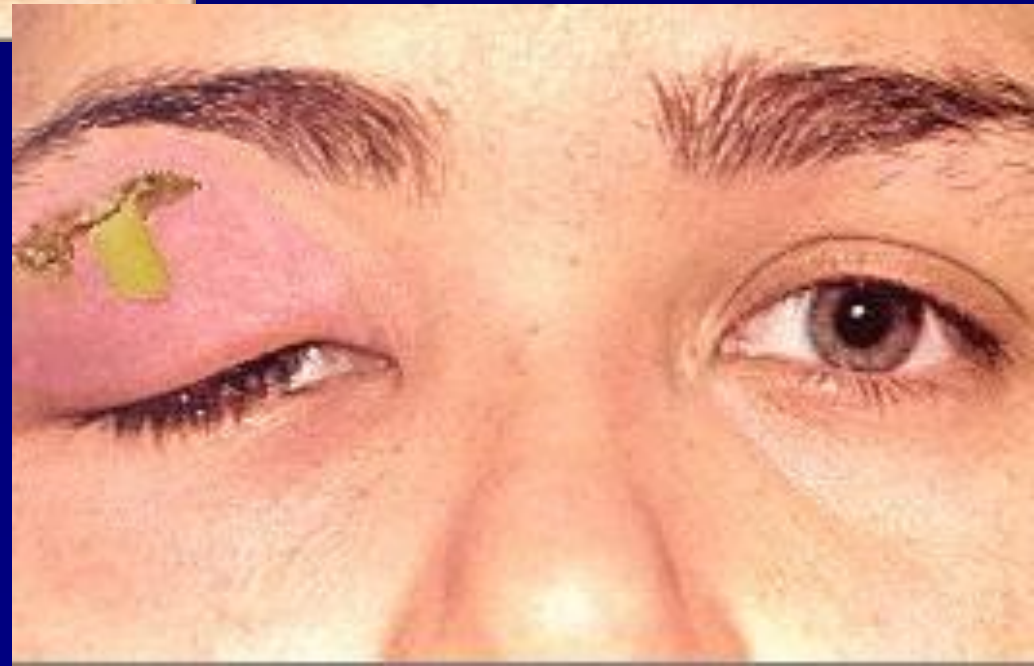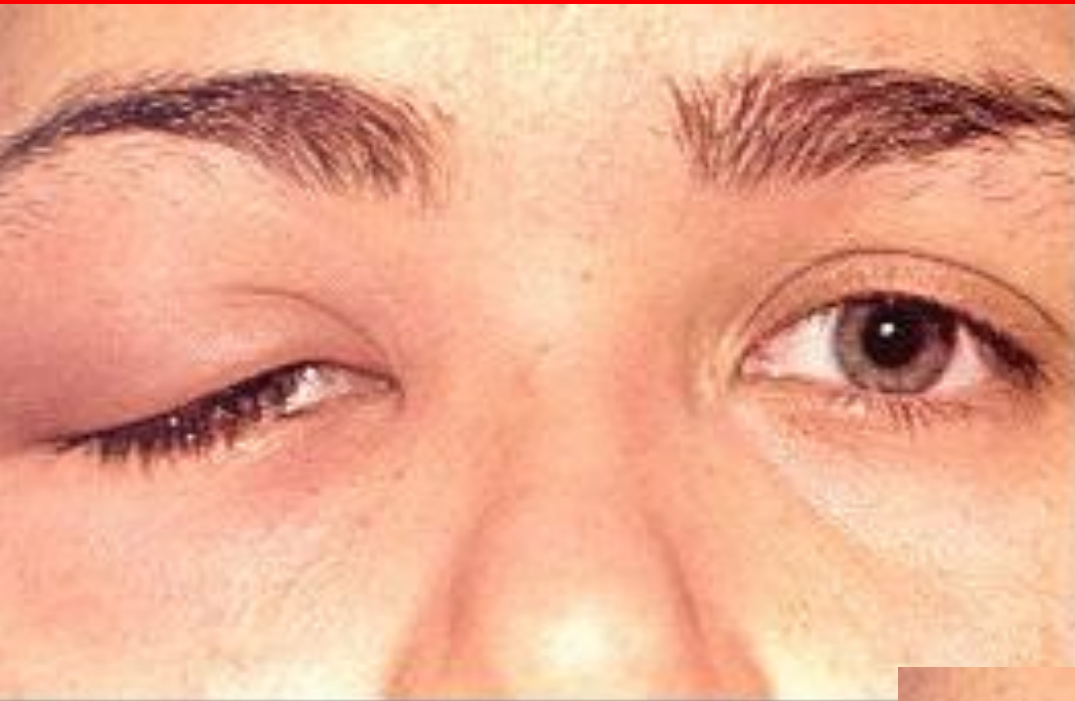- Грипп
- Ангина
- Скарлатина
- Брюшной тиф
- Пневмония
- Эпидемический паротит

Клиника

- Острое начало – повышение температуры тела, общее недомогание, головная боль.
- Признаки воспаления в наружном отделе верхнего века.
- Глазное яблоко смещено к низу кнутри, подвижность ограничена кверху кнаружи. Диплопия.
- В области проекции слезной железы конъюнктура отечна, гиперимирована.
- Предушные лимфатические лимфоузлы увеличены и болезненны.



□ Дакриоаденит- воспаление слезной железы



□ Дакриоаденит- воспаление слезной железы

Лечение

(чаще в условиях стационара)

□ Сухое тепло, УВЧ

□ ГКС - дексаметезон 0,1%, максидекс;

□ НПВС – диклофенак 0,1% (диклоф, наклоф, индокалир) местно по 1 капле 3-4 раза в день;

□ Антибиотики

местно: ципромед, офтаквикс, вигамокс по 1 капле 3 - 4 раза в день;

на ночь: тетрациклиновая 1%, эритромициновая мазь;

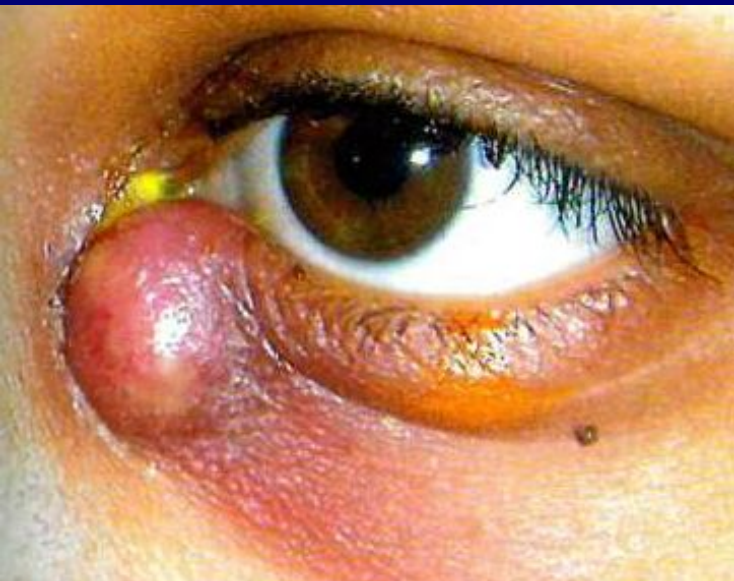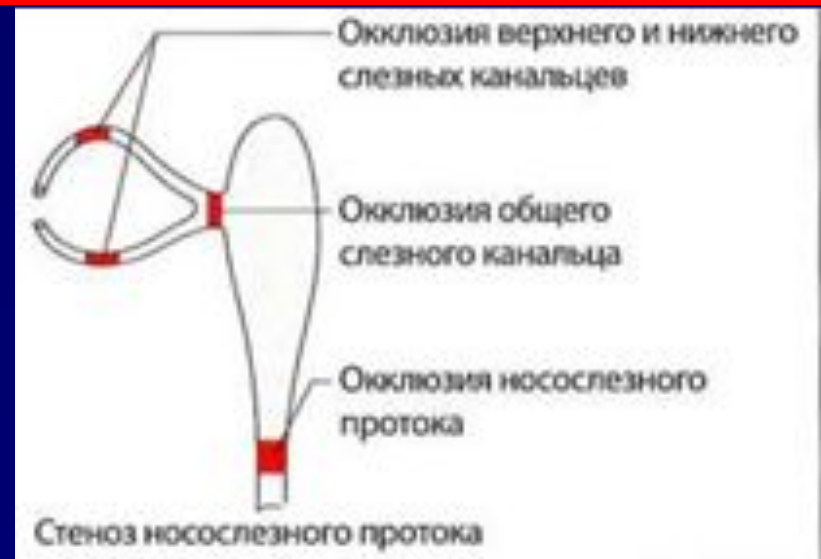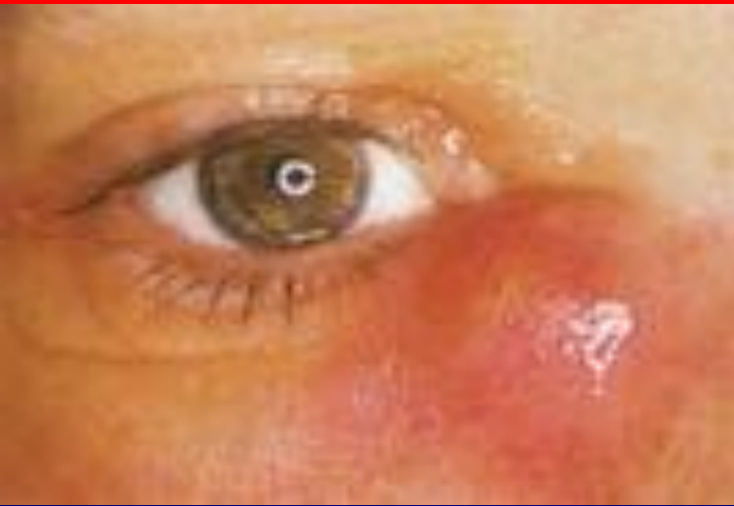внутри: гентамицин в/м или в/в по 3-5 мг/кг/сут 2 раза в день; цефотаксим в/м или в/в 3-6 г/сут. в 3 введения; цефтриаксон в/м или в/в 1-2 г/сут. 1 раз в день;

□ Сульфаниламиды – сульфадимизин внутрь 1 доза 1-2 г, затем по 0,5-1 гр. каждые 6 часов; ко-тримазол внутрь по 6-8 мг/кг 2 раза в день;

□ Дезинтоксикационная терапия;

□ В случае абсцедирования – вскрытие и дренирование

□ Дакриоцистит – воспаление слезного мешка



Дакриоцистит

Врожденный
Приобретенный

Острый
Хронический

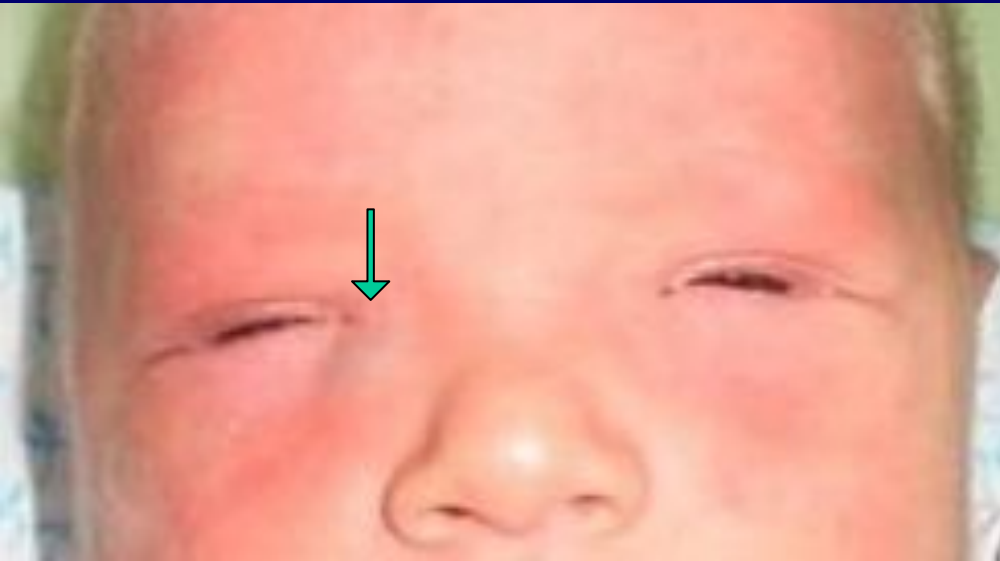□ Дакриоцистит новорожденных

Причины

- Непроходимость носослезного канала
 - перепонка с желатинозной массой.
- Варианты анатомического строения:
 - узкое устье носослезного протока,
 - сужение места перехода слезного мешка в проток
 - дивертикулы, складки, клапаны, костные гребни носослезного канала
- Условно патогенная микрофлора

□ Дакриоцистит новорожденных

Клиника



- Проявляется от 1-2 дня до нескольких дней после рождения.
- Скудное слизисто-гнойное отделяемое.
- Гиперимия конъюнктивы у внутреннего угла глаза.
- Надавливание на область слезного мешка-появление слизисто-гнойного отделяемого из нижних слезных точек.
- Слезотечение в 2-3 месяца.

Лечение

1. Массаж (с рождения)
2. Промывание
3. Зондирование: а) обычное, б) ретроградное

□ Дакриоцистит взрослых

Причины: воспаления в полости носа и его придаточных пазухах, опухоли, травмы, инородные тела.

Хронический дакриоцистит

□ Слезотечение

□ Гнойное отделяемое из слезных точек при надавливании на область слезного мешка

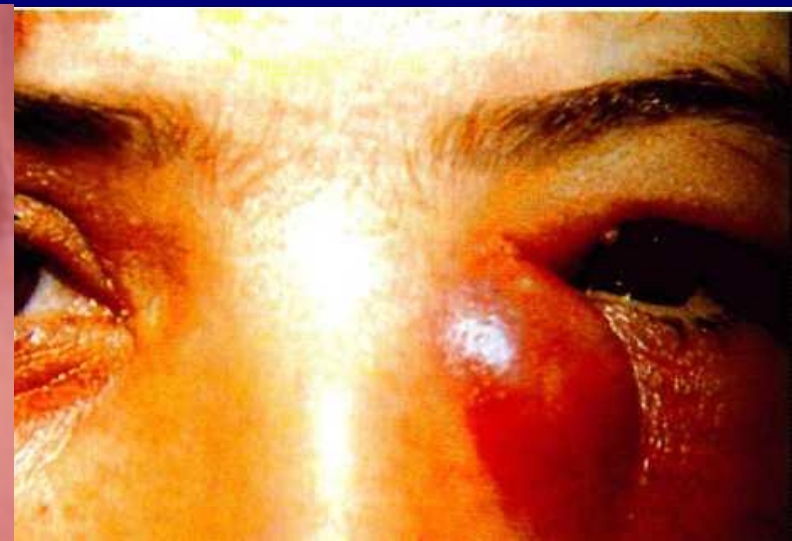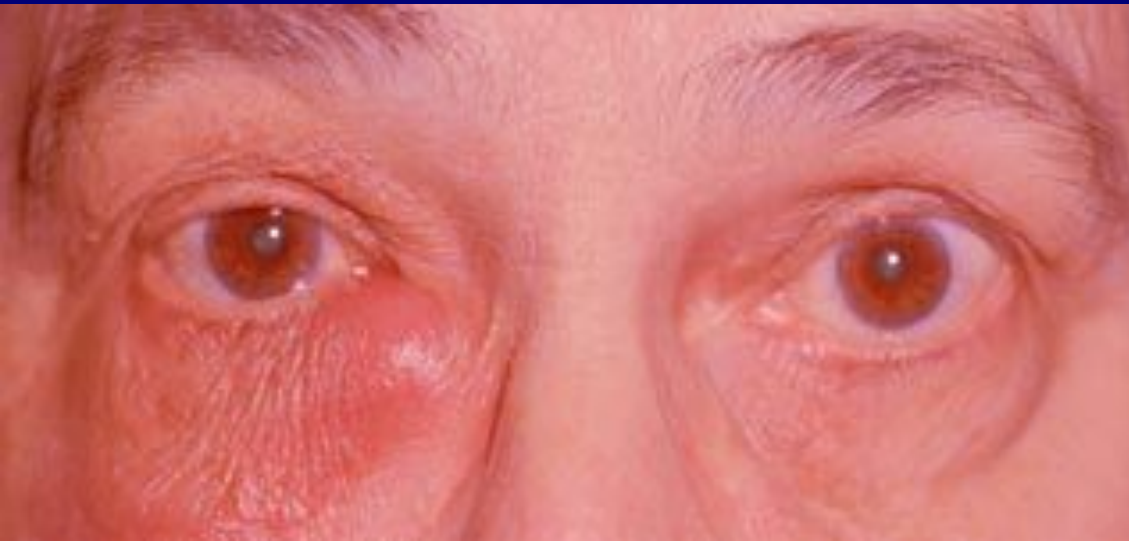
□ Гиперемия конъюнктивы век, полулунной складки и слезного мешка

Острый дакриоцистит- воспаление стенок; флегмона слезного мешка + жировая клетчатка

□ + лихорадка, общее недомогание

Лечение: гентомицин в каплях 5 раз в сутки, гентомициновая мазь на ночь, доксициклин внутрь.

Вскрытие, затем дакриоцисто-риностомия.

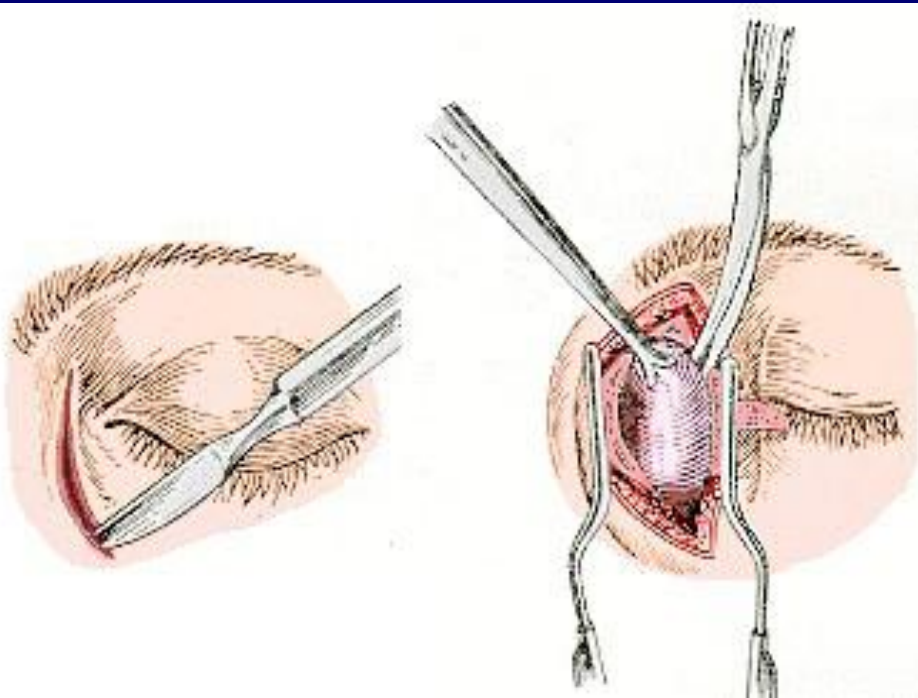


□ Дакриоцистит – воспаление слезного мешка

•Лечение:

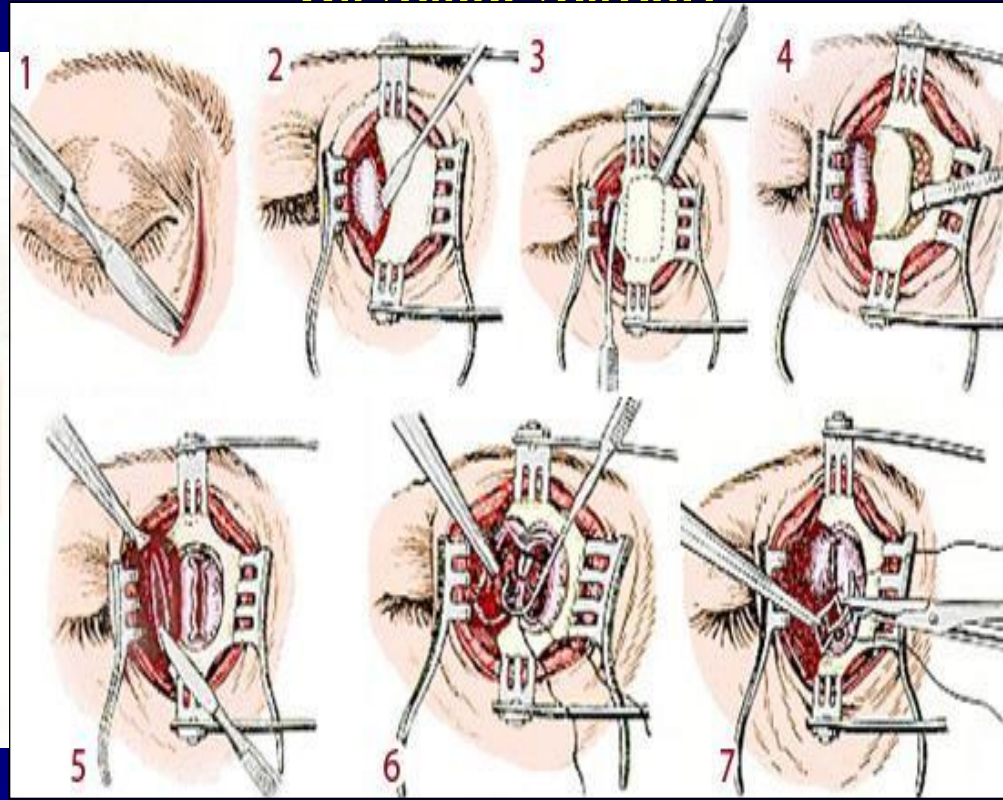
- гентамицин в каплях 5 раз в сутки, гентамициновая мазь на ночь, доксициклин внутрь.
- Хирургическое лечение: вскрытие, экстирпация слезного мешка, дакриоцисториностомия.

•Экстирпация слезного мешка




•Наружная дакриоцисториностомия

•По Люпи-Лютану

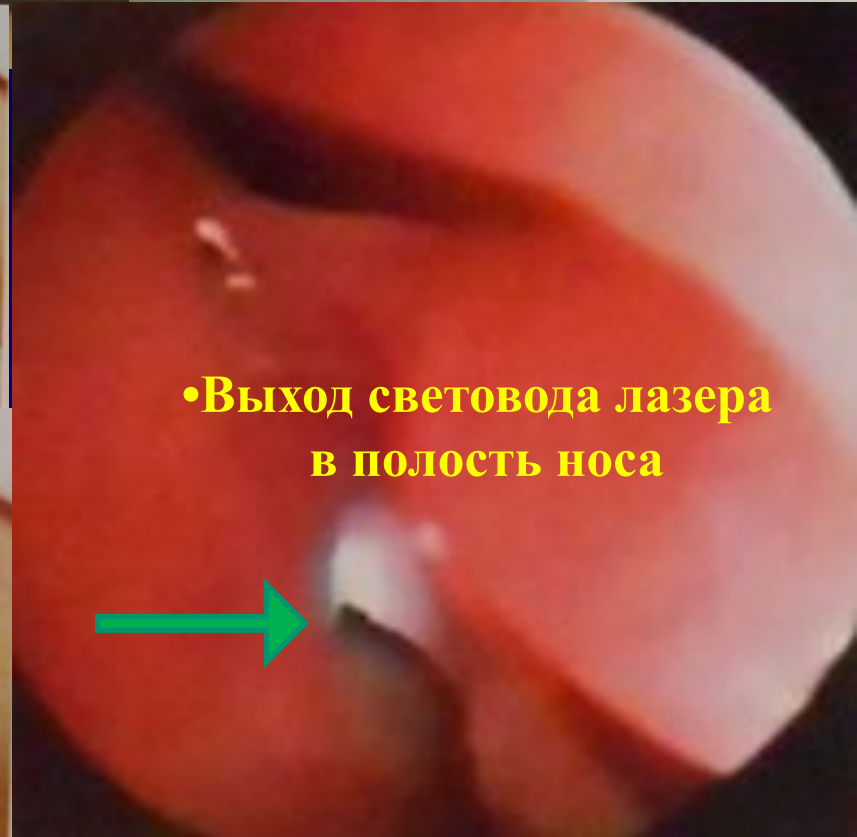
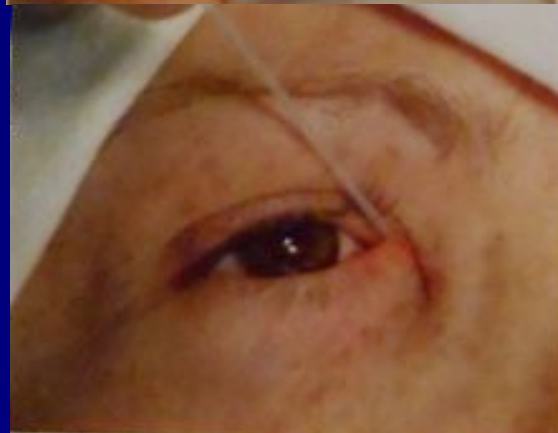
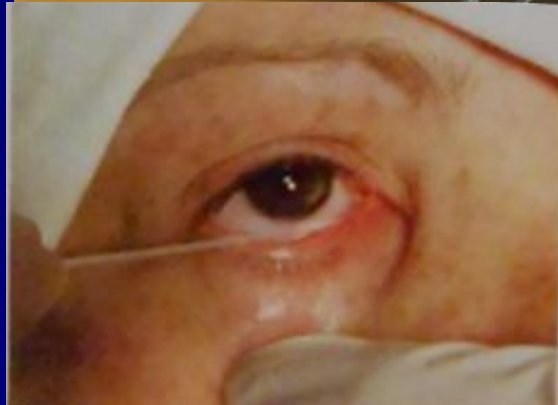
□ Дакриоцистит взрослых

Лазерная дакриоцисторинотомия



Введение в нижний слезный каналец рабочего конца световода лазера



Общие принципы диагностики конъюнктивитов

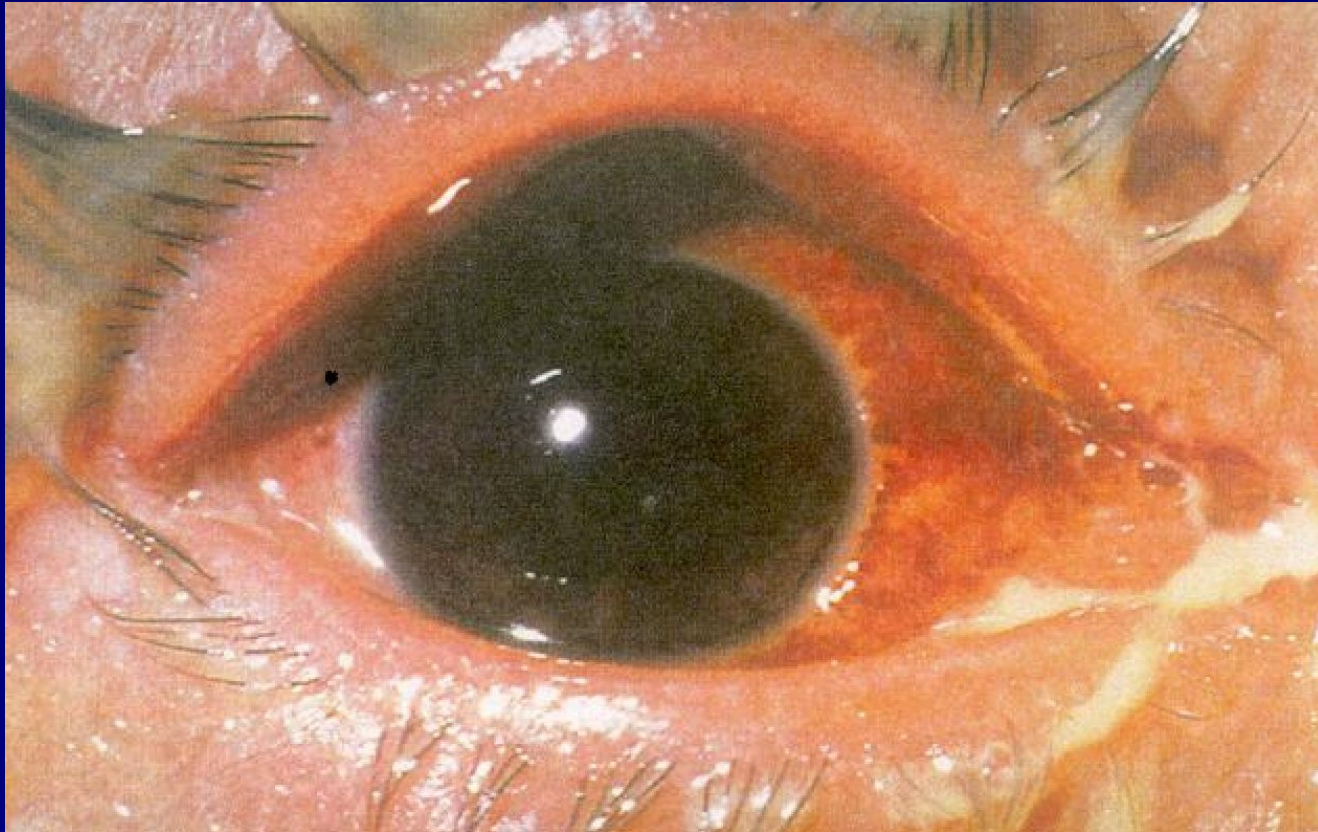
- **Анамнез**
- **Клиническая картина**
- **Лабораторная диагностика**
 1. **Прямое определение возбудителя в соскобе с конъюнктивы**
 - **Цитологический метод с окраской по Романовскому и по Грамму**
 - **Иммуноферментный и иммунофлюоресцентный анализ**
 - **Полимеразная цепная реакция – ПЦР**
 2. **Выделение хламидий и микоплазм в культуре клеток (бактериологический или культуральный метод)**
 3. **Серологические методы**
 - **Метод определения в слезной жидкости иммуноглобулинов различных классов**

Общие признаки и симптомы

- ✓ Возникает остро
- ✓ Выраженные субъективные жалобы
 - чувство инородного тела в глазу
 - жжение или зуд
 - слезотечение
- ✓ Поражаются оба глаза (вначале один, затем другой)
- ✓ Конъюнктивальная инъекция
- ✓ Отек переходной складки
- ✓ Обильное слизисто - гнойное отделяемое
- ✓ Образование пленок
- ✓ Появление фолликулов

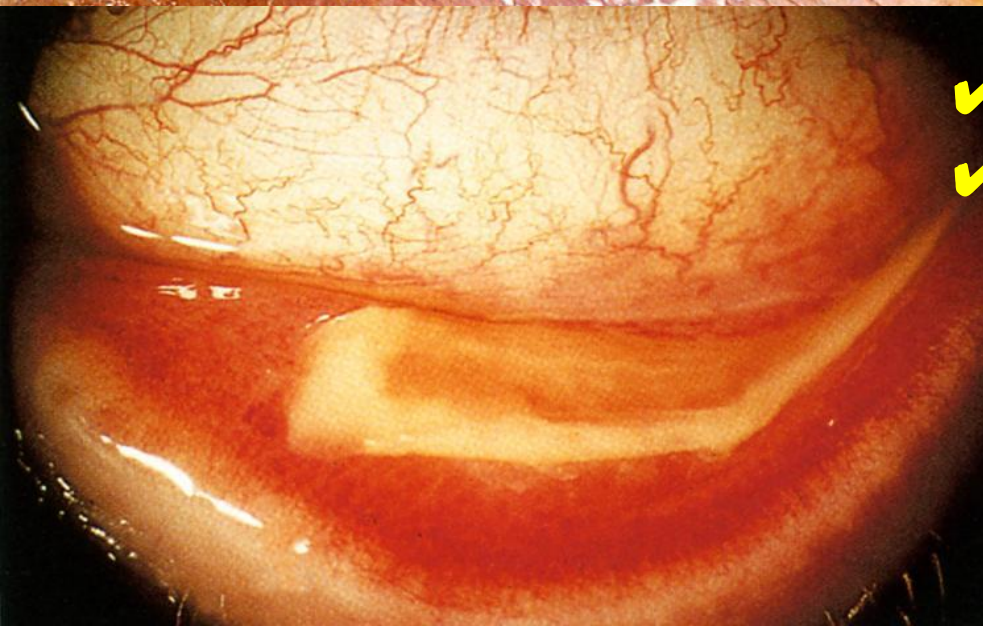
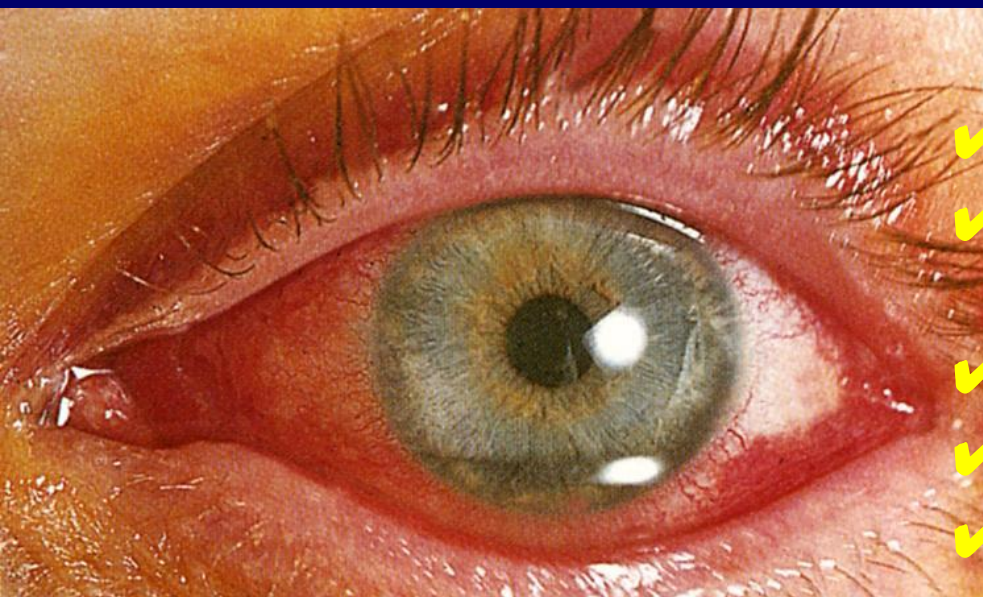□ Конъюнктивиты

Острый гнойный конъюнктивит



Пневмококковый конъюнктивит

Streptococcus pneumoniae



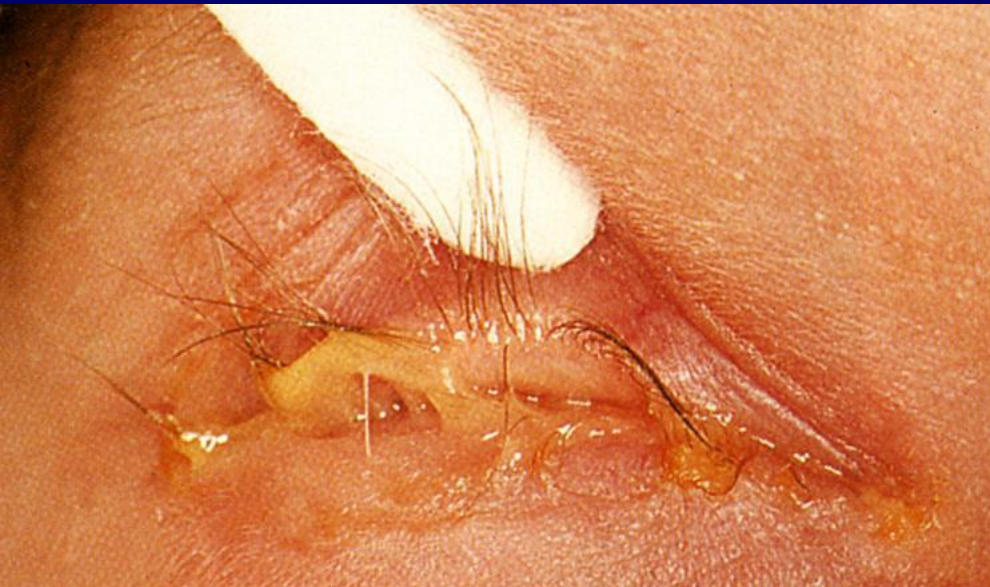- ✓ Возникает остро
- ✓ Выраженные субъективные жалобы
- ✓ Поражаются оба глаза
- ✓ (в начале один, затем другой)
- ✓ Выраженная конъюнктивальная инъекция
- ✓ Отек переходной складки
- ✓ Возможно появление белесовато-серых пленок на конъюнктиве век и переходных складок, легко удаляются, конъюнктура под ними рыхлая, не кровоточащая

□ Конъюнктивиты

ГОНОКОККОВЫЙ КОНЪЮНКТИВИТ

Возбудитель – *Neisseria gonorrhoeae*

у новорожденных - двусторонний,
у детей ст. возраста, взрослых -
односторонний



Период инфильтрации:

Выраженный отек, гиперемия и
уплотнение век, кровянистое, цвета
мясных помоев отделяемое

Конъюнктивальная инъекция,
рыхлость, отечность, кровоточивость
конъюнктивы

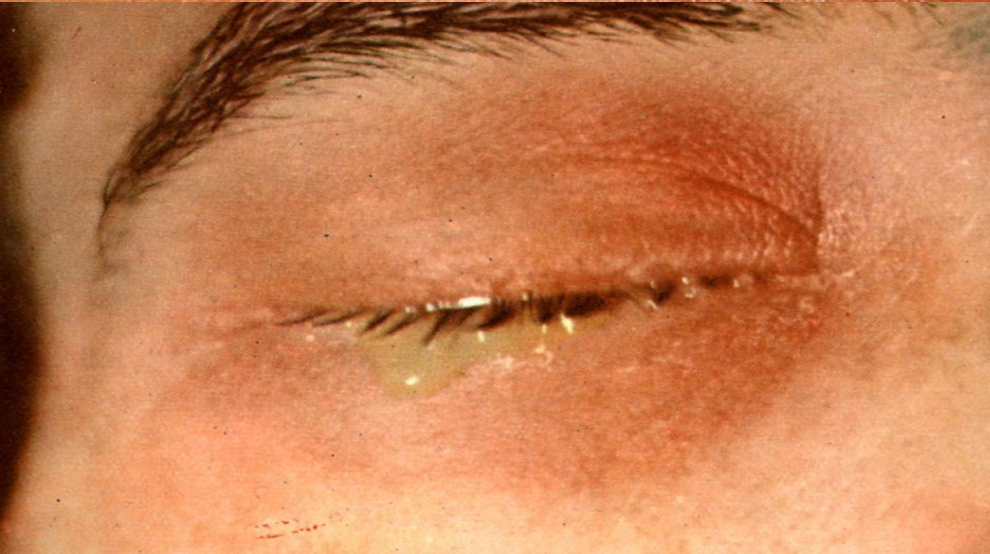Период пиореи (ч/з 2-4 сут):

Отек меньше, веки мягкие, тестоватой
консистенции

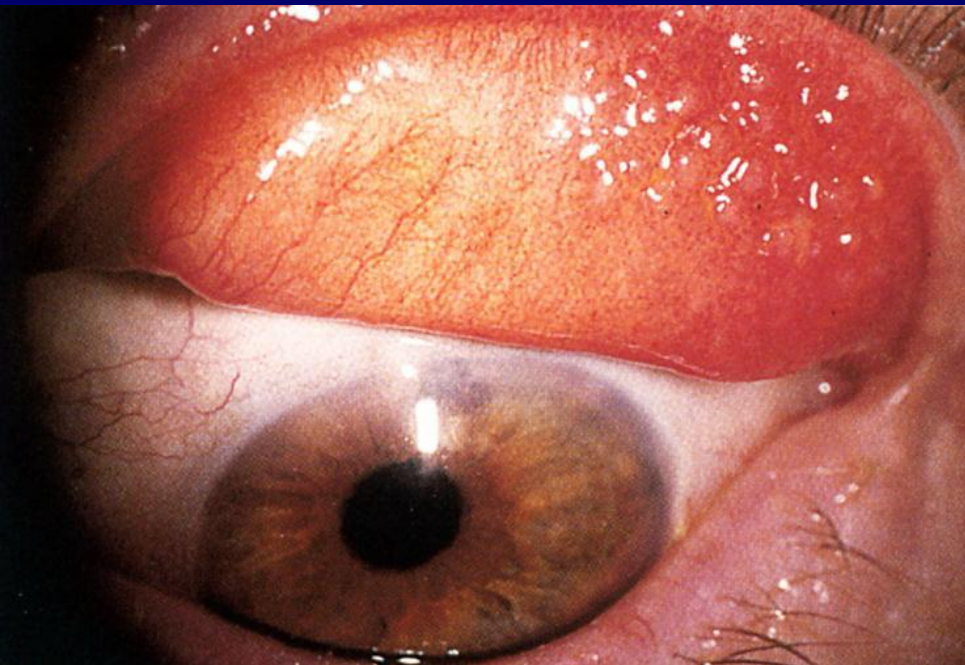
Большое количество пенистого
сливкообразного гнойного отделяемого

Период папиллярной гипертрофии:

Гиперемия, сосочковая гиперплазия
конъюнктивы



Хламидийный конъюнктивит



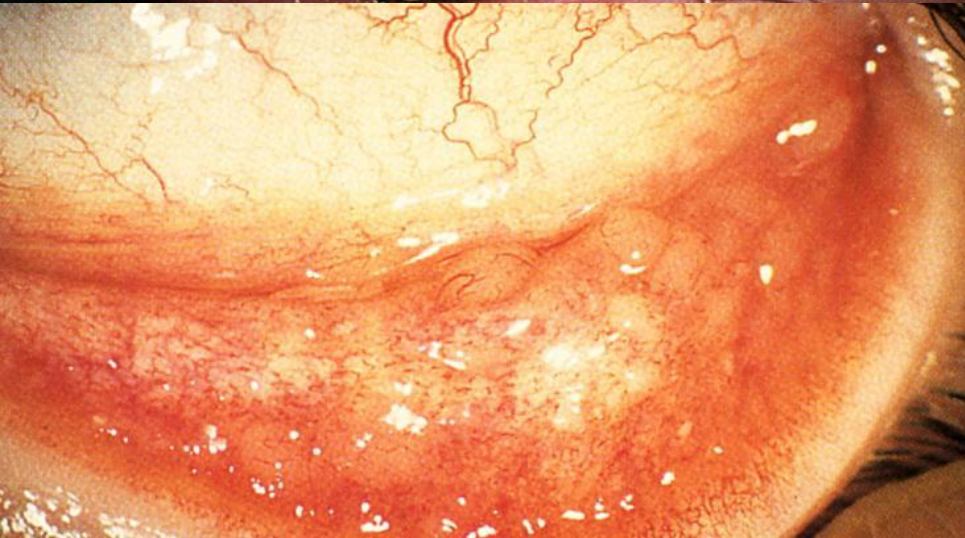
Острое начало, затем затихает.
Течение хроническое,
рецидивирующее.

Псевдоптоз, слизисто-гнойное
отделяемое, гиперемия средней
степени и фолликулярная
реакция конъюнктивы,
особенно в нижнем своде

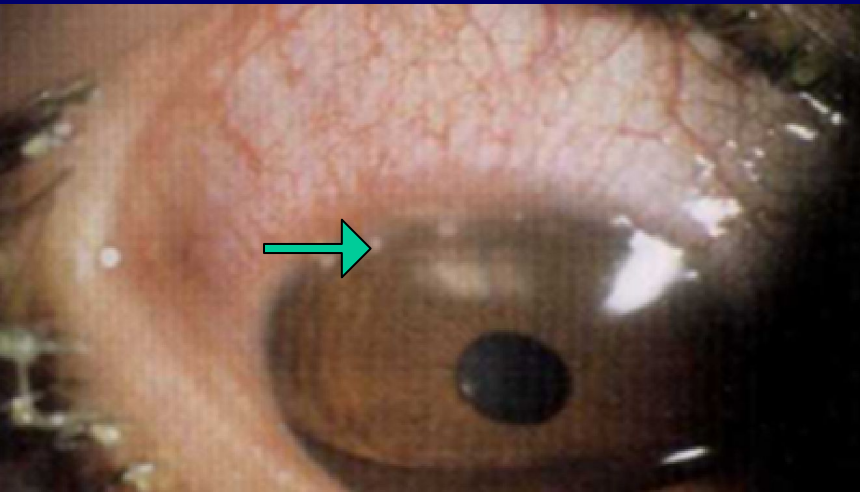
Ряды больших фолликулов.

У женщин часто наблюдается
вагинит или цервицит.

У мужчин – симптоматический
или асимптоматический
уретрит (с-м Рейтера).



Хламидийный конъюнктивит



- ✓ Хламидийный конъюнктивит часто сопровождается поражением роговицы (эпителиальный кератит, небольшой паннус). Увеличены и болезненны околоушные лимфоузлы.

Лечение

Соблюдение правил личной гигиены

Местно: а/б ципромед 0,3%, левофлоксацин, эритромициновая или тетрациклиновая мазь 2-3 раза в день в течении 2-3 недель

Общее: максаквин 0,4 гр. 1 раз в день в течении 7 дней или азитромицин 1 гр. внутрь однократно

доксициклин 100мг. Внутрь 2 раза в день 7 дней

ТЕРАПИЯ БАКТЕРИАЛЬНОЙ ИНФЕКЦИИ

1. АНТИБАКТЕРИАЛЬНАЯ

(современные рекомендации)

Аминогликозиды: Тобрамицин 0,3% (Тобрекс, Тобропт);

Хинолоновые: Офлоксацин

Ципрофлоксацин 0,3% (Ципромед)

Левифлоксацин

(Офтаквикс 0,5%, Сигницеф, L-оптик)

Норфлоксацин

Вигамокс

при необходимости аминогликозид + хинолоновый

При хламидийных конъюнктивитах + общая антибактериальная терапия

ТЕРАПИЯ БАКТЕРИАЛЬНОЙ ИНФЕКЦИИ

2. Комбинированная и п/воспалительная

- ✓ **комбинил –дуо** (ципрофлоксацин+дексаметазон),
тобрадекс, (тобрекс +дексаметазон),
- ✓ ГКС **Макситрол** (максидекс, дексаметазон и пр.),
- ✓ **НПВС**

3. Противоаллергическая — для снятия симптомов

заболевания и токсического воздействия лекарств.препаратов

- ✓ **опатанол** (двойной механизм действия, разрешён детям с 3-х лет), а/гистаминные, кромогликаты
- ✓ **кром - аллерг 2%** (стабилизатор мембран тучных клеток)

ТЕРАПИЯ БАКТЕРИАЛЬНОЙ ИНФЕКЦИИ

4. Репаративная (при необходимости)

- актовегин, солкосерил и др.

5. Слёзозаместительная (в период реконвалесценции)

- системн, слеза натуральная и др.

□ Аллергические конъюнктивиты

(примерно каждый четвертый-пятый человек имеет те или иные проявления аллергии)

✓ острая форма

- нестерпимый зуд век;
- жжение под веками;
- светобоязнь;
- слезотечение с выраженным отеком и гиперемией конъюнктивы.

✓ хроническая форма

- умеренное жжение век;
- незначительное отделяемое;
- периодически зуд век.

□ Аллергические конъюнктивиты

Сезонный аллергический конъюнктивит

- чувствительностью пациента к пыльце трав;
- деревьев;
- сорняков или же к плесневым грибам.

Круглогодичный (всесезонный) аллергический конъюнктивит

- домашняя пыль;
- перхоть животных;
- средства бытовой химии;
- косметические и парфюмерные изделия;
- контактные линзы;
- продукты питания (консерванты)
- лекарственные препараты.

Диагностика

- **аллергологический анамнез;**
- **элиминационная проба (выключении предполагаемого аллергена);**
- **экспозиционная проба (при повторном воздействии аллергена при стихании клинических явлений);**
- **кожные аллергические пробы (аппликационная, прик-тест, скарификационная, электрофорезная);**
- **лабораторные методы аллергодиагностики.**

Лечение

- устранение «виновного аллергена»;
- Иммуноотерапия (гистоглобулин 6-10 инъекций);
- лекарственная симптоматическая терапия.

**системные антигистаминные препараты
при тяжелом течении (на три-шесть дней)**

антигистаминные препараты

**I поколение - димедрол, супрастин, диазолин, тавегил,
пипольфен (седативный эффект);**

II поколение – кларитин.

□ Аллергические конъюнктивиты

Лечение

три принципа: устранение аллергена, иммунотерапия, лекарственная терапия

местная лекарственная противоаллергическая терапия

антигистаминные глазные капли - аллергодил

При остром течении аллергии

(в первые дни препараты закапывают три-четыре раза в сутки, а при улучшении состояния — два раза в сутки. В тяжелых случаях применяют антигистаминные препараты внутрь.)

стабилизаторы тучных клеток конъюнктивы

□ **кромогексал — 2%-ные глазные капли**

□ **аломид (0,1%-ный лодоксамид)**

При поллинозных подострых и хронически конъюнктивитах

(три-четыре раза в сутки. С профилактической целью начинают закапывать два раза в день за неделю до предполагаемого контакта.)

Весенний кератоконъюнктивит (весенний катар)

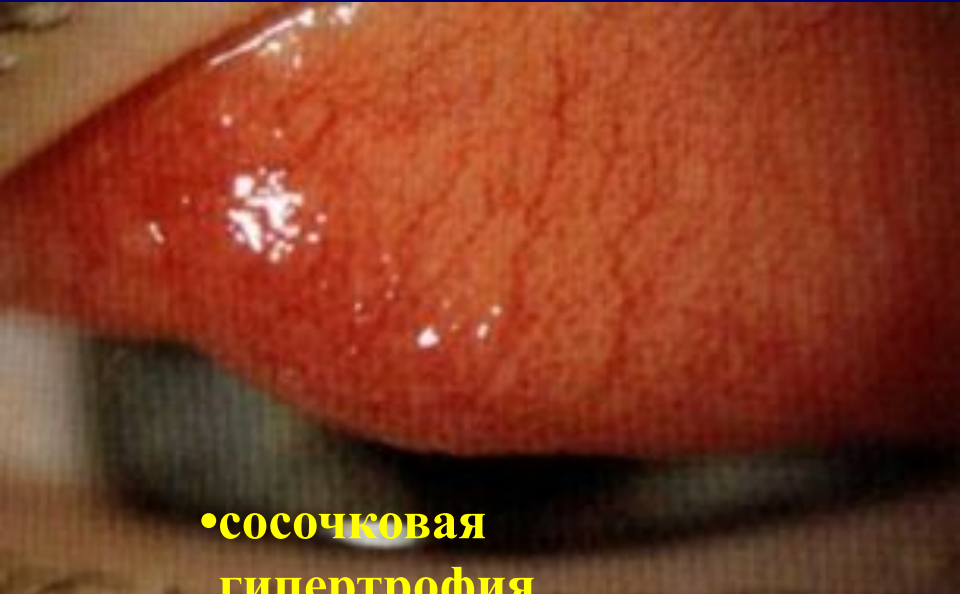рецидивирующее, двухстороннее аллергическое нарушение, поражающее мальчиков, живущих в теплом, сухом климате. Сочетается с астмой, экземой, кератоконус, кератоглобус. Начинается после 5 лет и продолжается до достижения половой зрелости. Отдаленный прогноз хороший.

Клиника

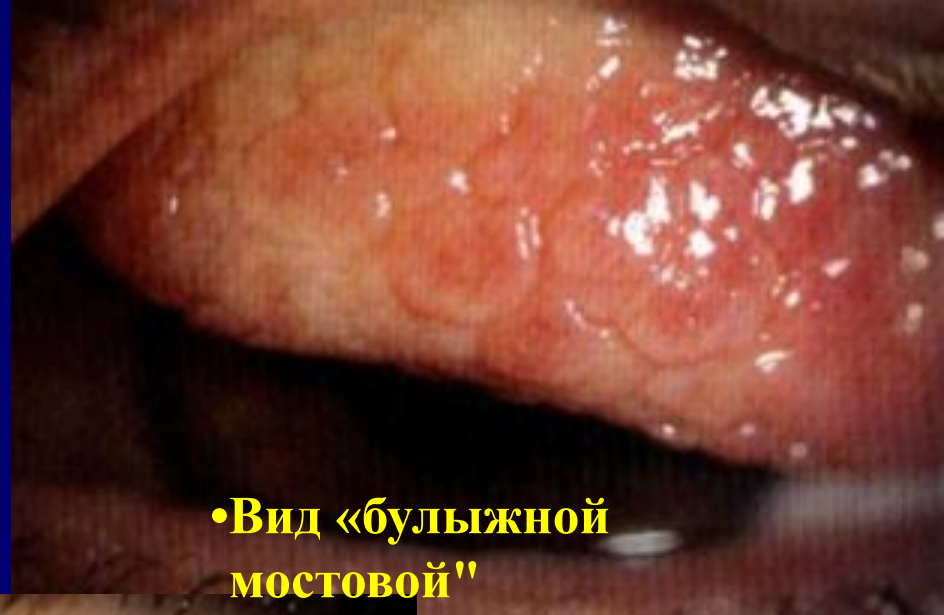1.пальпебральный; 2. лимбальный; 3.смешанный

- Интенсивный зуд глаз
- Слезотечение
- Светобоязнь
- Ощущением инородного тела и жжением
- Обильное слизистое отделяемое
- Птоз

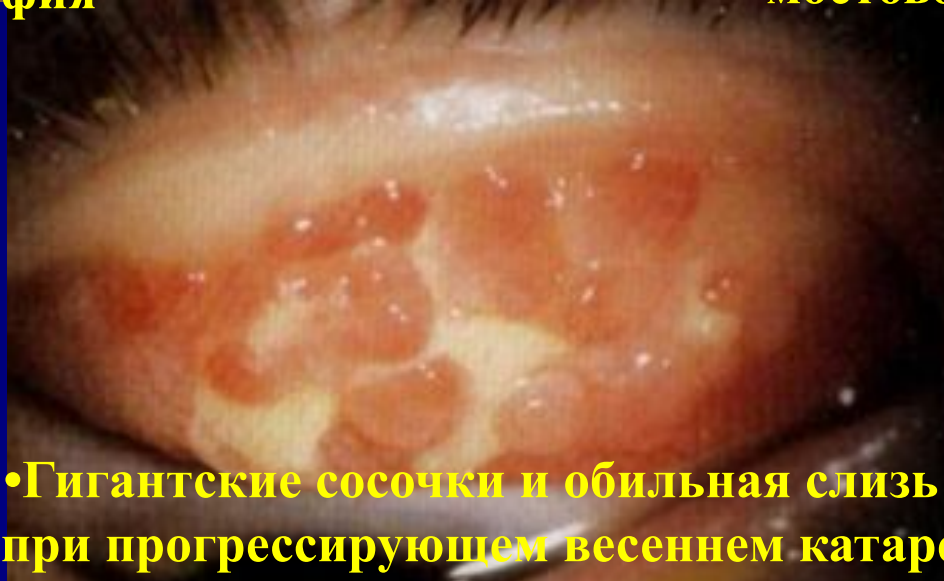□ Аллергические конъюнктивиты пальпебральный



•сосочковая
гипертрофия



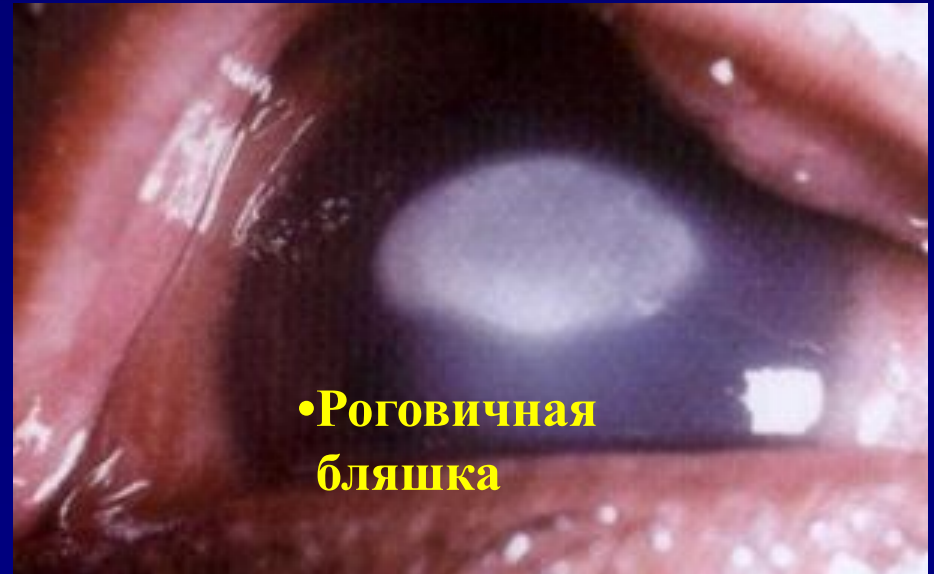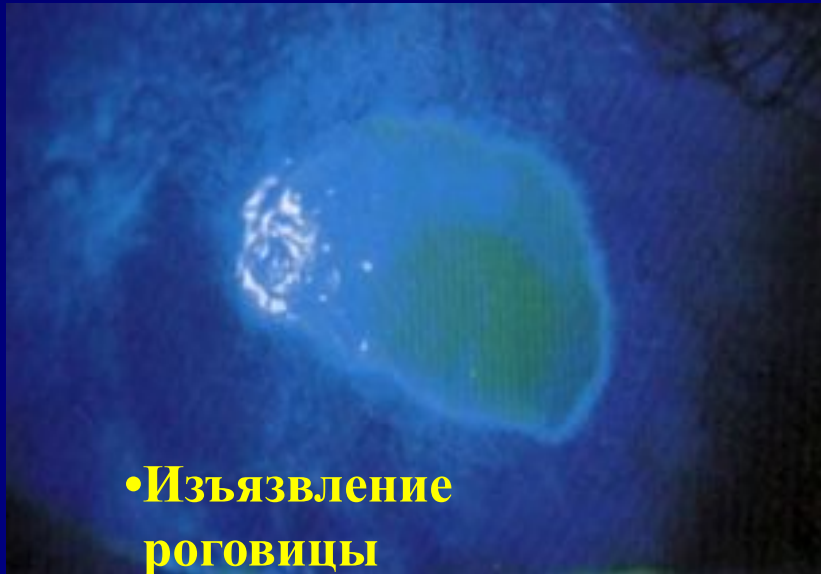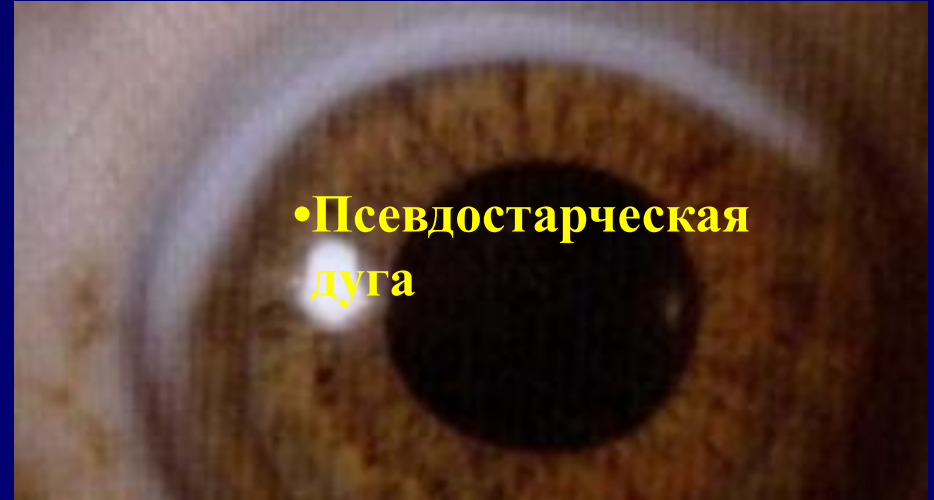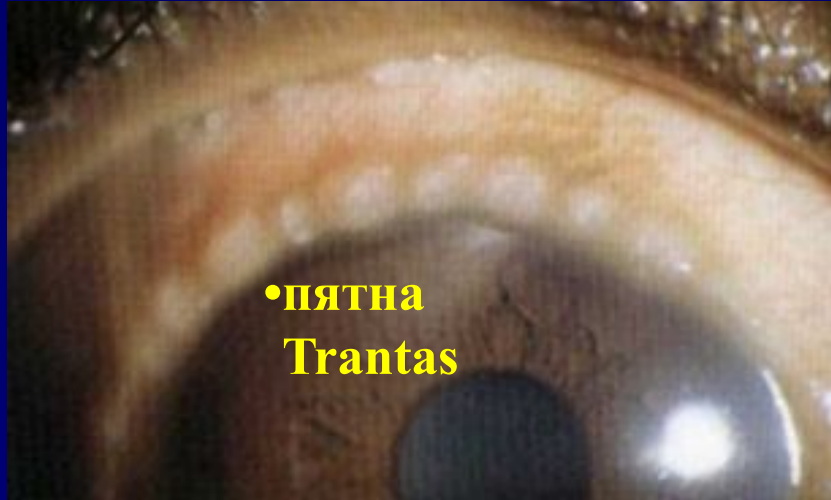•Вид «булыжной
мостовой»



•Гигантские сосочки и обильная слизь
при прогрессирующем весеннем катаре

□ Аллергические конъюнктивиты

лимбальный



Лечение

✓ Местное

Стероиды

Стабилизаторы тучных клеток

Антигистаминные

Цитостатики - Циклоспорин 2%

✓ Подхрящевые инъекции триамциналона

✓ Хирургическое

Удаление сосочков

Поверхностная кератэктомия

Трансплантация для улучшения реэпителизации (стволовые клетки, амнион)

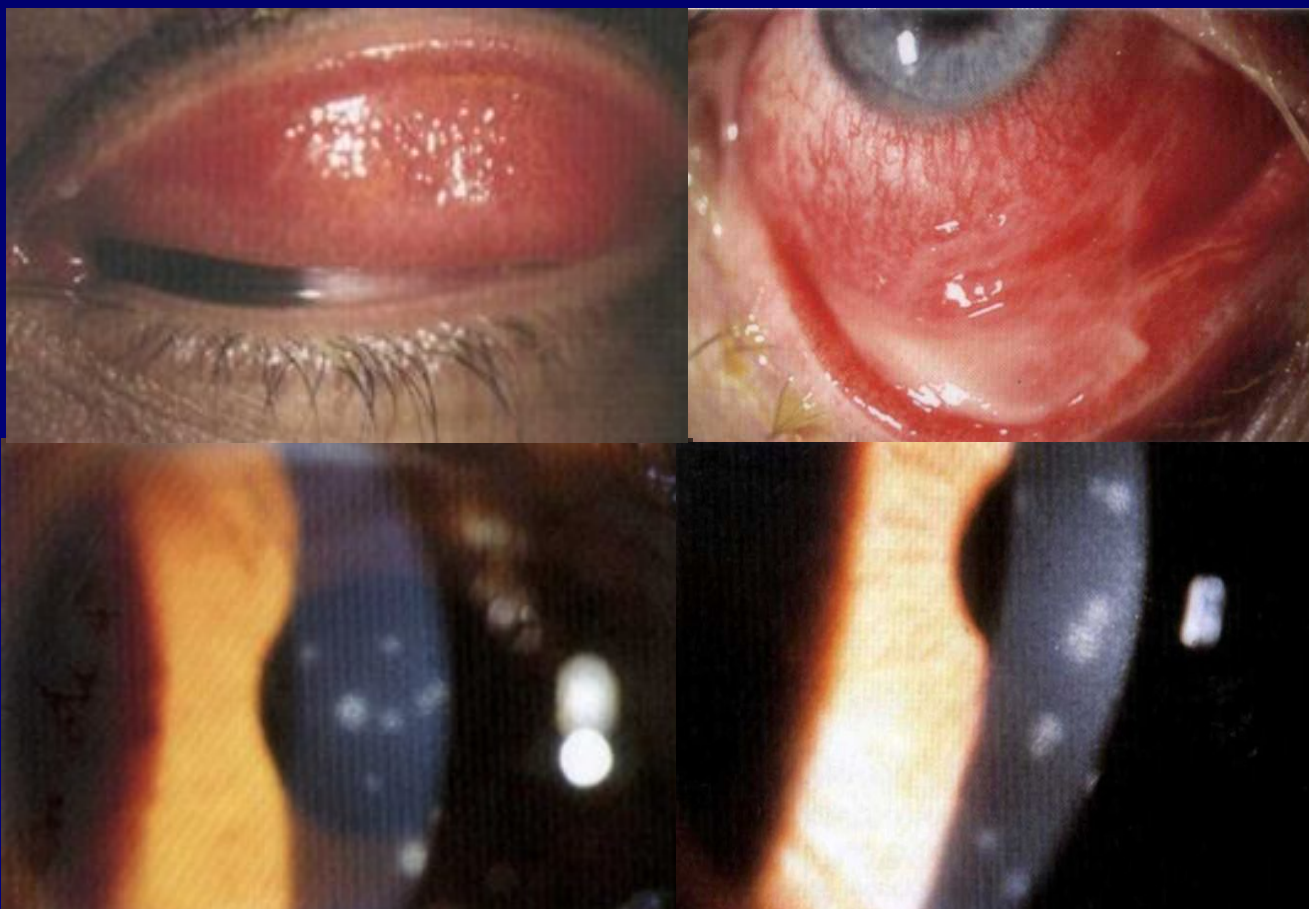
□ Вирусные конъюнктивиты

Эпидемический кератоконъюнктивит

✓ вызывается 8 и 19 типами аденовируса

Пути передачи

контактно через руки, инструменты и растворы



Кератит развивается в 80% случаев течение тяжелое

□ Вирусные конъюнктивиты

Аденовирусные кератоконъюнктивиты

Формы аденовирусного поражения:

1. Геморрагическая
2. Фолликулярная
3. Инфильтративная

Сроки:

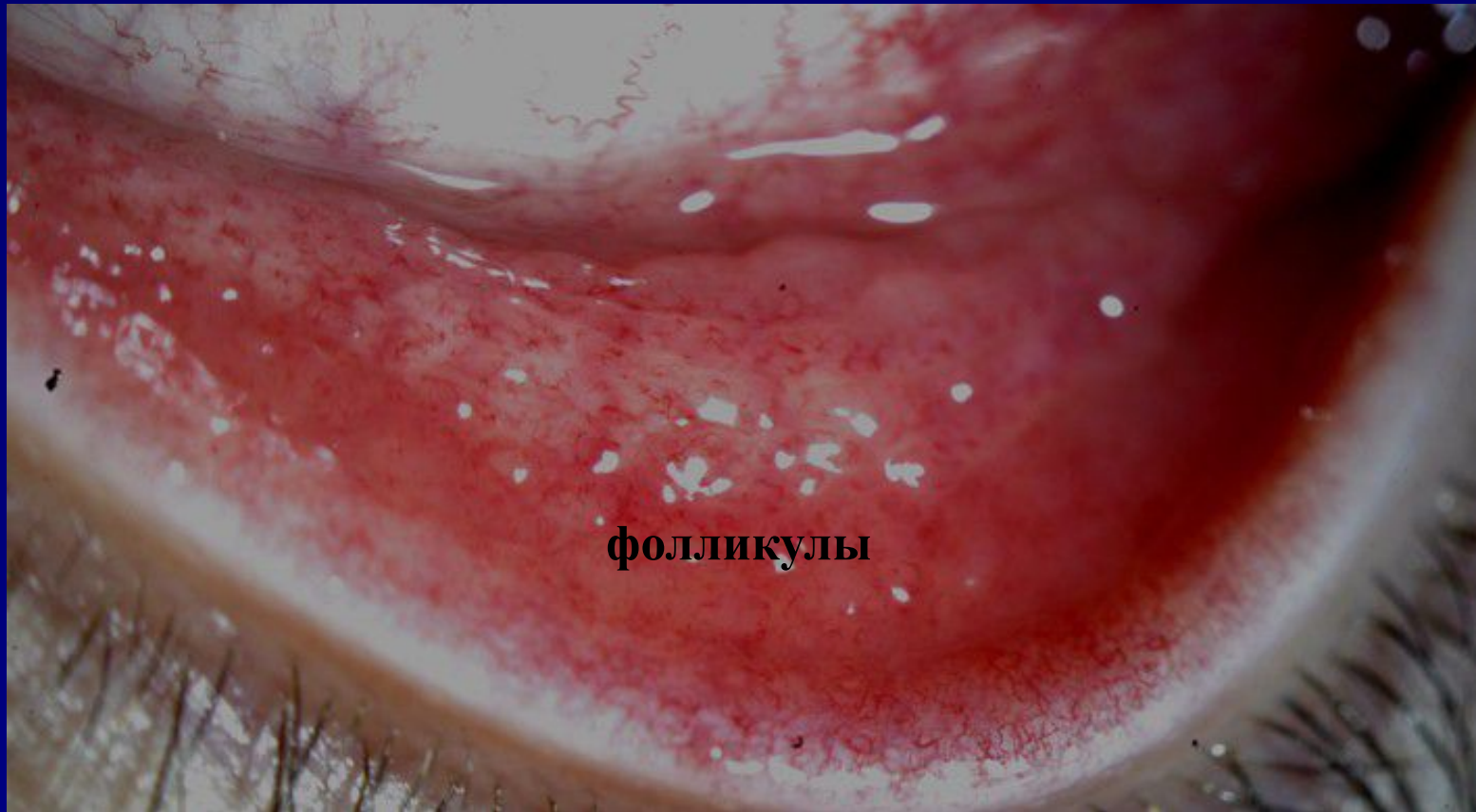- 1 - 2 дни – отёк, гиперемия;
- 2 - 7 дни – образование пленок, инфильтратов роговицы, присоединение вторичной инфекции;
- 7 – 14 дни – выздоровление;
- 14 – 30 дни – стадия сухости.

□ Вирусные конъюнктивиты

Аденовирусный кератоконъюнктивит

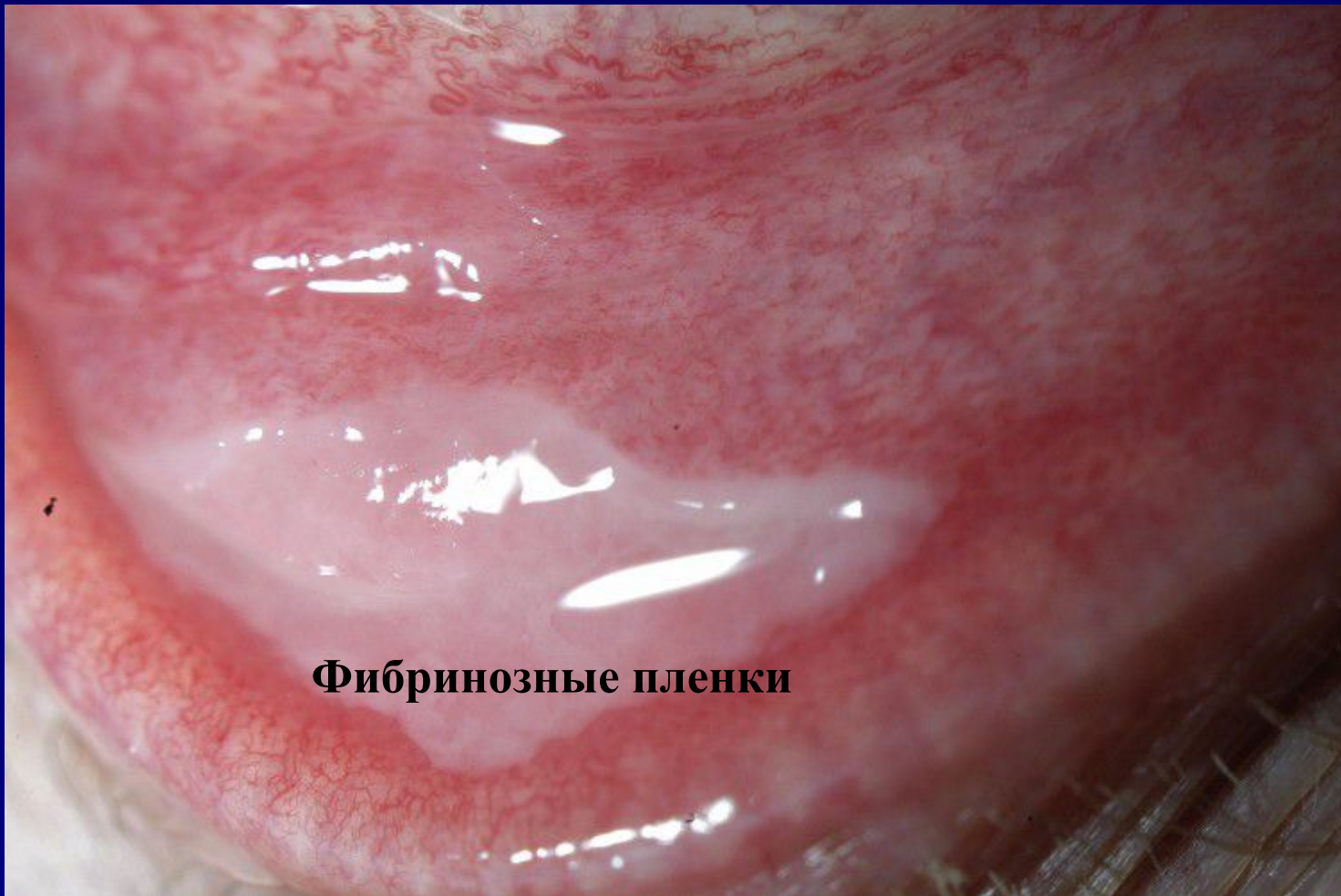Фолликулярная форма

**Диф диагностика: острая аллергия,
бактериальный процесс**



□ Вирусные конъюнктивиты

Аденовирусный кератоконъюнктивит



Фибринозные пленки

□ Вирусные конъюнктивиты

Принципы терапии

- Противозидемические мероприятия
- Специфическая терапия Антибиотики Противовирусные
- Противовоспалительная терапия Кортикостероиды Нестероидные
- Репаративная Восстанавливающая ткани
- Рассасывающая
- Противоаллергическая Антигистамины Кромогликаты
- Слезозаместительная Жидкостные Пролонгированные

Алгоритм терапии аденовирусного кератоконъюнктивита

- Интерферон или Офтальмоферон 5 - 7 раз в день, снижая до 4 раз – до 30 дней; Зирган первую неделю 5-7 раз в день, затем снижать до 3 раз в день не более 21 дня

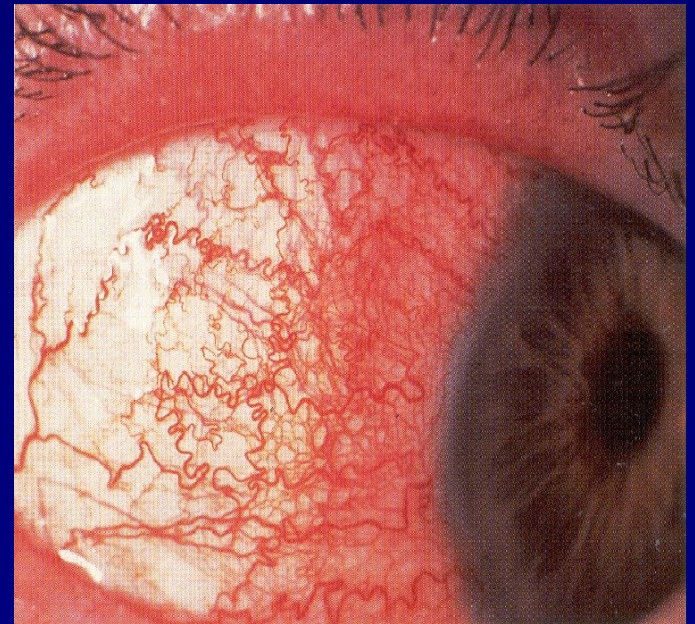
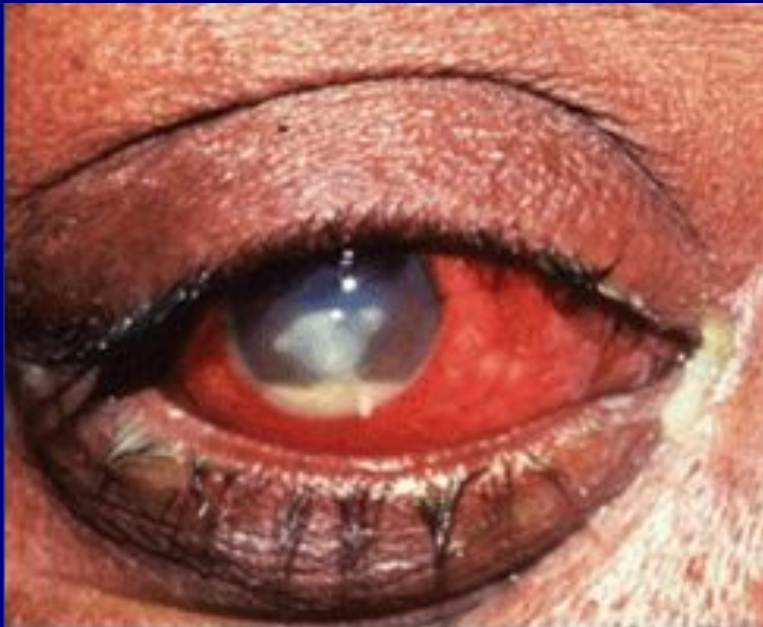Дополнительная – первые 7 дней

- Нестероидные противовоспалительные (Неванак) Репаративные (Баларпан, Хилозар-комод)
- Антибактериальные (Вигамокс)
- Антигистаминные - внутрь

□ Кератиты

Общая симптоматика кератитов

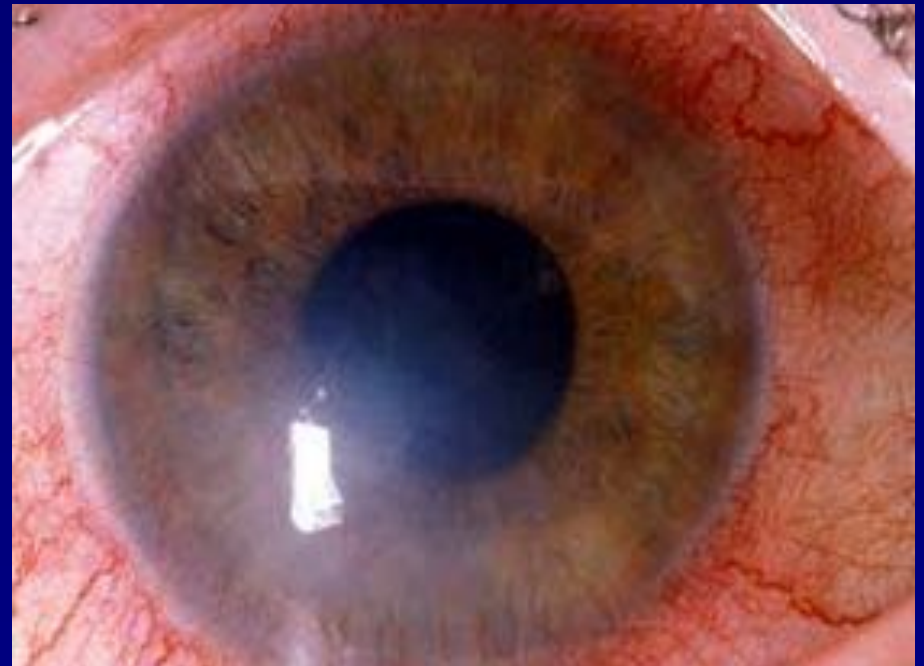
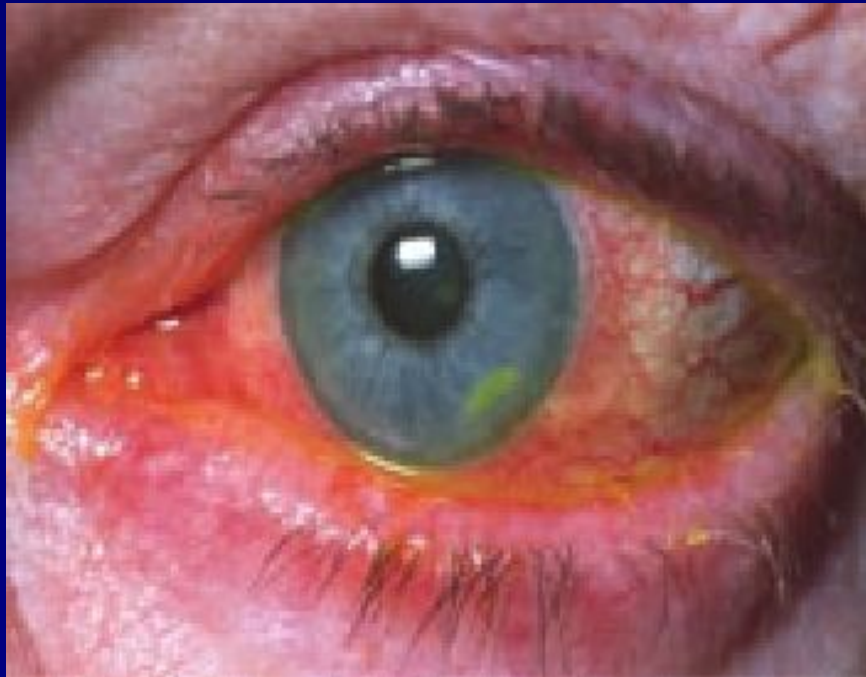Жалобы: светобоязнь, слезотечение, блефароспазм (кроме нейротрофических), ощущение инородного тела (*роговичный синдром*), боль, снижение зрения, покраснение.



□ Кератиты

Объективные признаки

**Гиперемия век, перикорнеальная
или смешанная инъекция,
инфильтрат роговицы.**



Принципы лечения кератитов

Лечение проводят в стационаре.

Промывают слезные пути, берут мазок для определения возбудителя и чувствительности к антибиотику.

Антибактериальная терапия

(вводят в виде инстилляций, субконъюнктивально, парабульбарно или внутривенно)

□ группа аминогликозидов: Тобрамицин (Тобрекс), Гентамицин;

□ группа фторхинолонов: Ципрофлоксацин (Ципромед), Левофлоксацин (Офтаквикс), Моксифлоксацин (Вигамокс), Офлоксацин (Флоксал), Ломе-флоксацин (Лофокс);

□ комбинированный антибиотики: Колбиоцин (Колистиметат Na + Тетрациклин + Хлорамфеникол).

□ Кератиты

Принципы лечения кератитов

Противовирусные препараты

Офтальмоферон (интерферон + димедрол + борная кислота),
полудан, ацикловир, зирган.

Кератопластические препараты

Декспантенол (Корнерегель), Солкосерил,

Офтагель, Офтолик

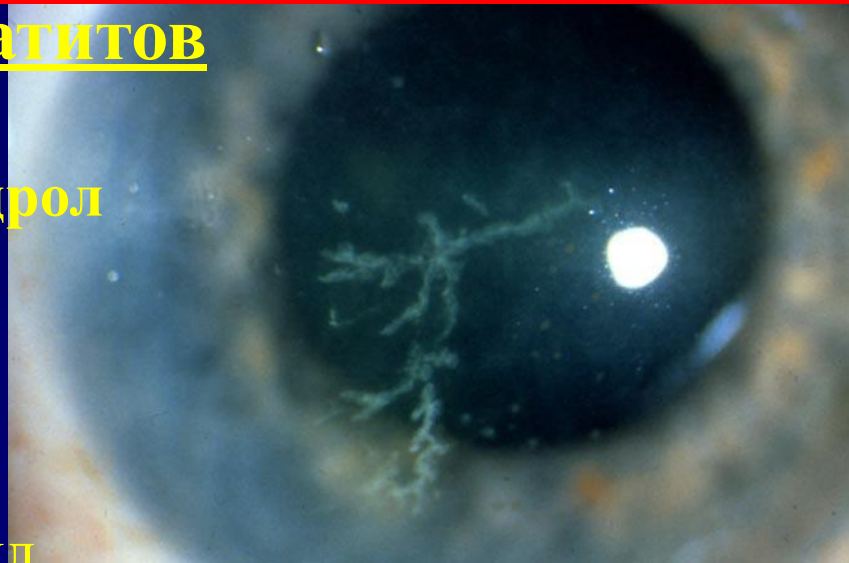
Кератопротекторная терапия

Баларпан, Хилозар-Комод, Визмед-гель и др.

Мидриатики, НПВС, десенсибилизирующая терапия

Оперативное лечение

Парацентез с промыванием передней камеры растворами антибиотиков, лечебную кератопластику, биологическую тампонаду конъюнктивой глазного яблока (по Кунту), частичная временная блефарорафия, дакриоцисториностомия или экстирпация слезного мешка, энуклеация.

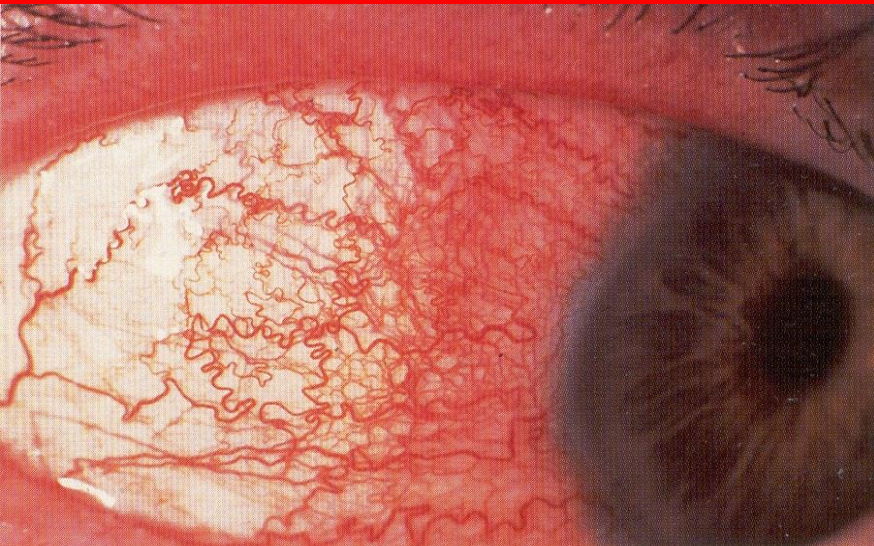


□ Иридоциклиты

Клиника иридоциклитов

- ✓ Светобоязнь
- ✓ Слезотечение
- ✓ Блефароспазм (рефлекторное раздражение нервов)
- ✓ Боль (преимущественно по ночам)
- ✓ Снижение зрительных функций
- ✓ Цилиарная болезненность при пальпации
- ✓ Нарушение офталмотонуса

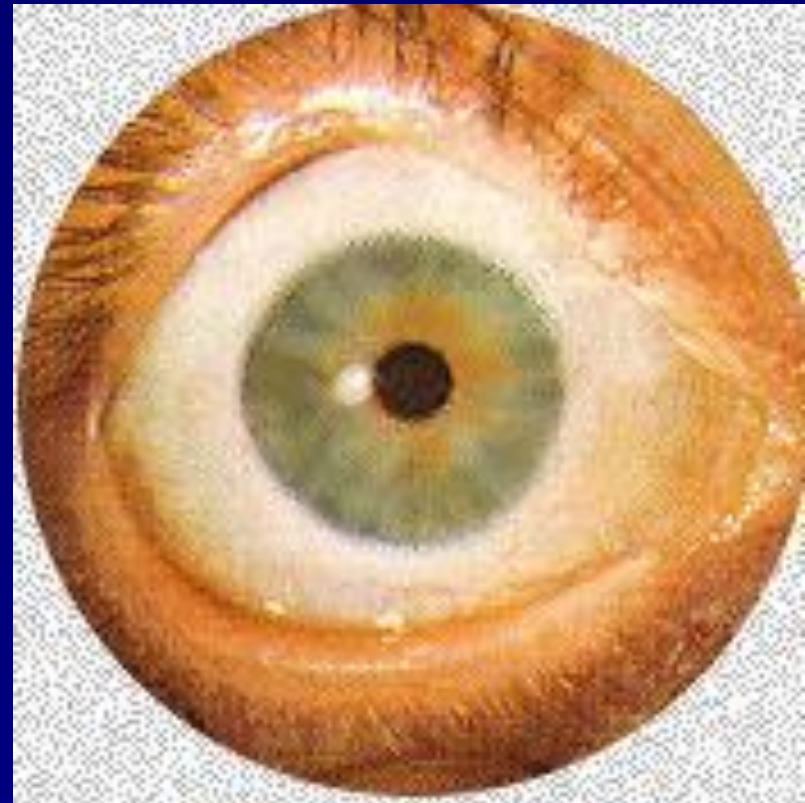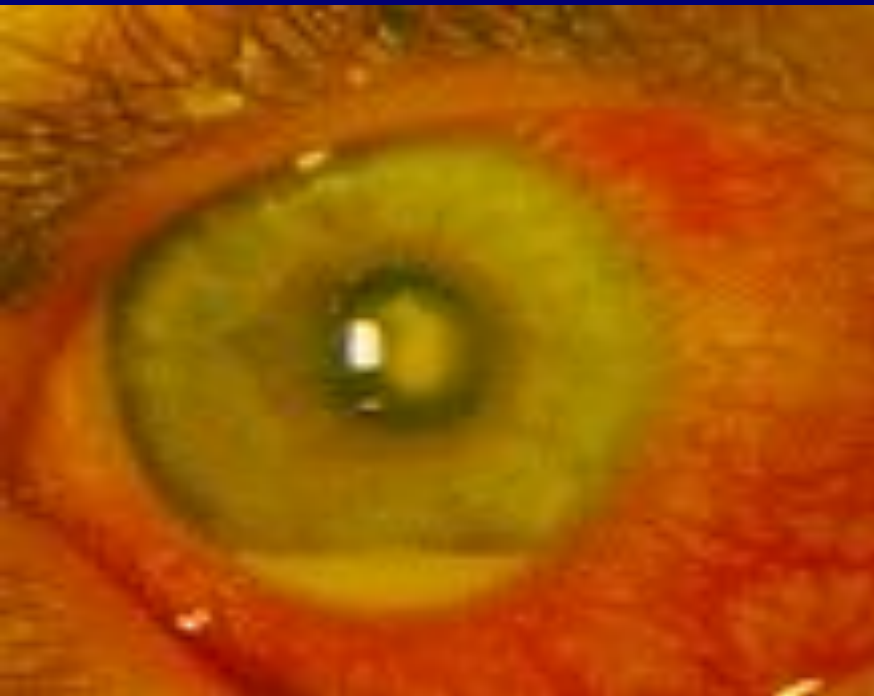
□ Иридоциклиты



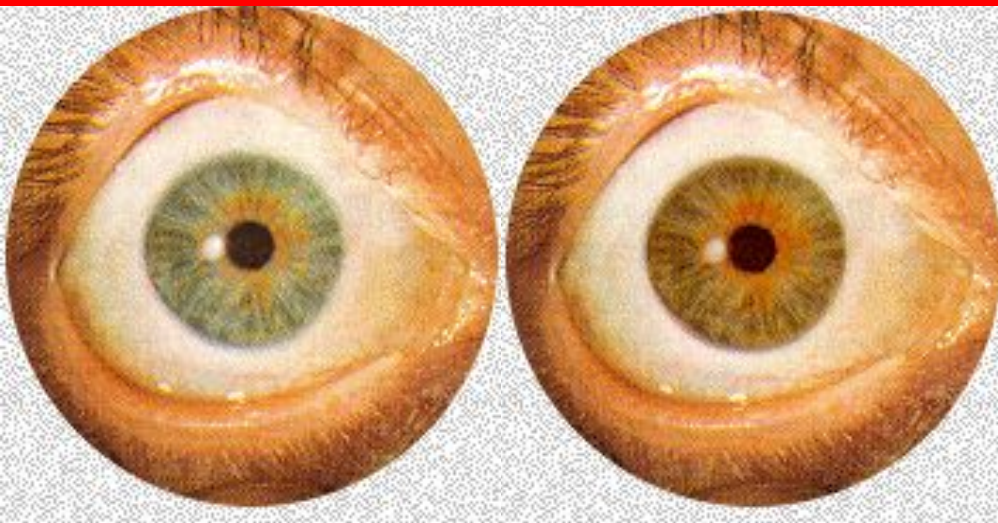Смешанная инъекция

Перикорнеальная
инъекция

Стушеванность рисунка
радужки

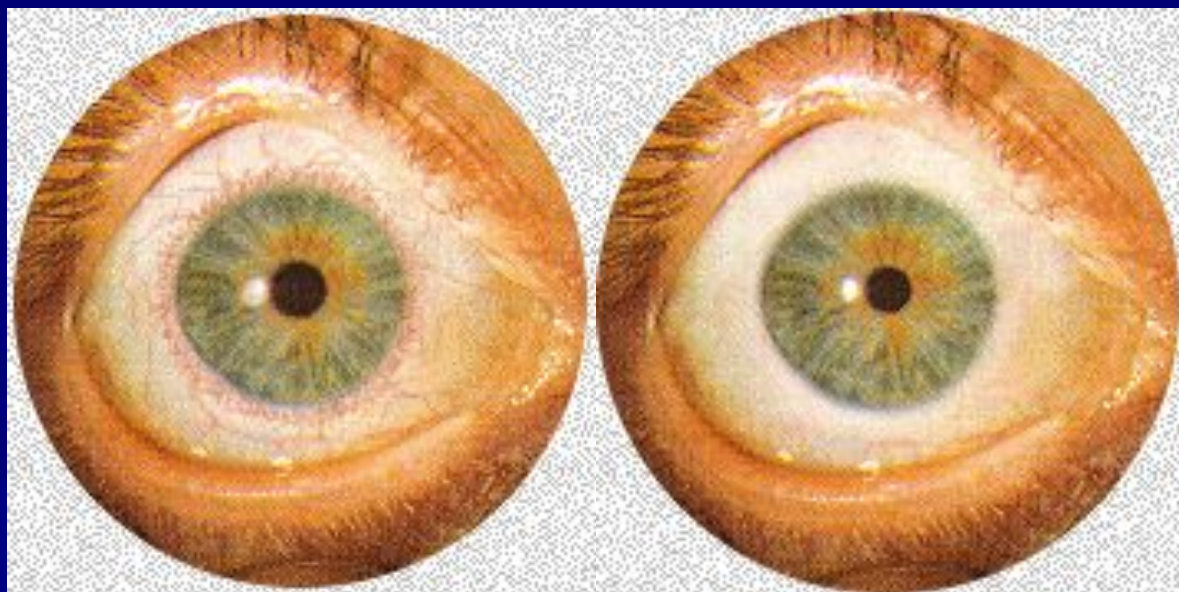

□ Иридоциклиты



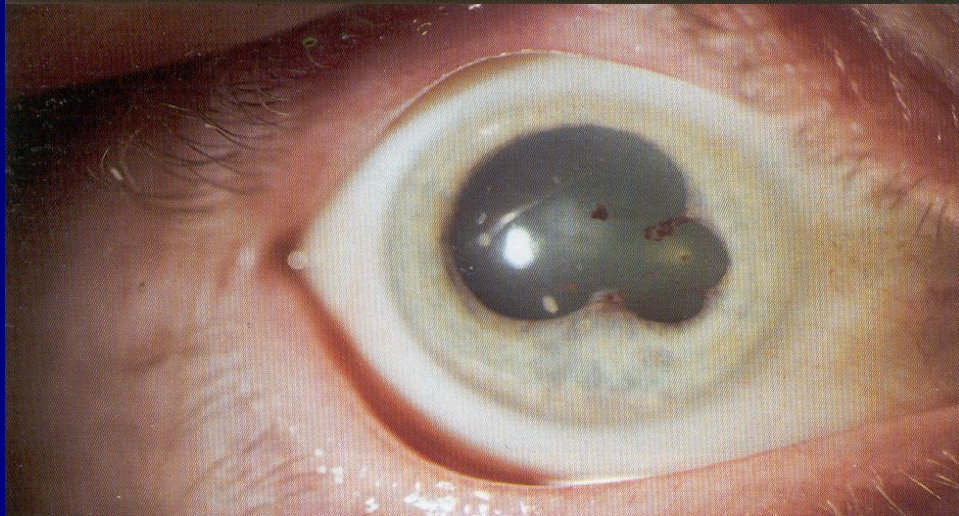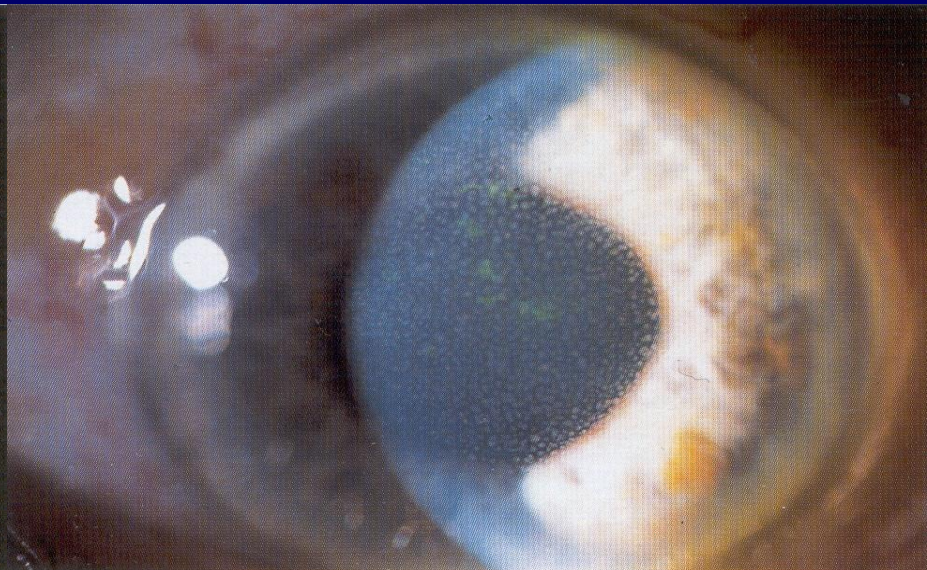
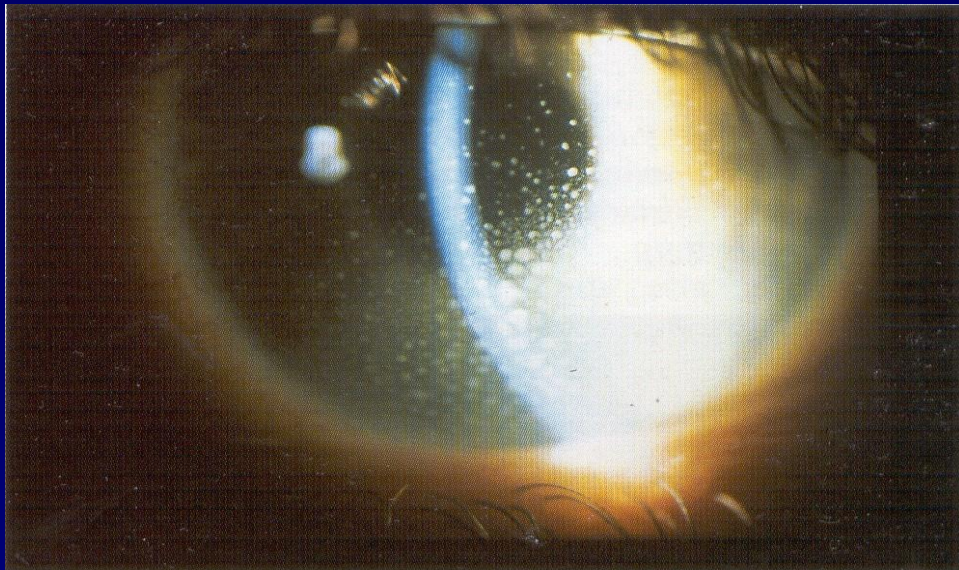
Гетерохромия радужки

Сужение зрачка

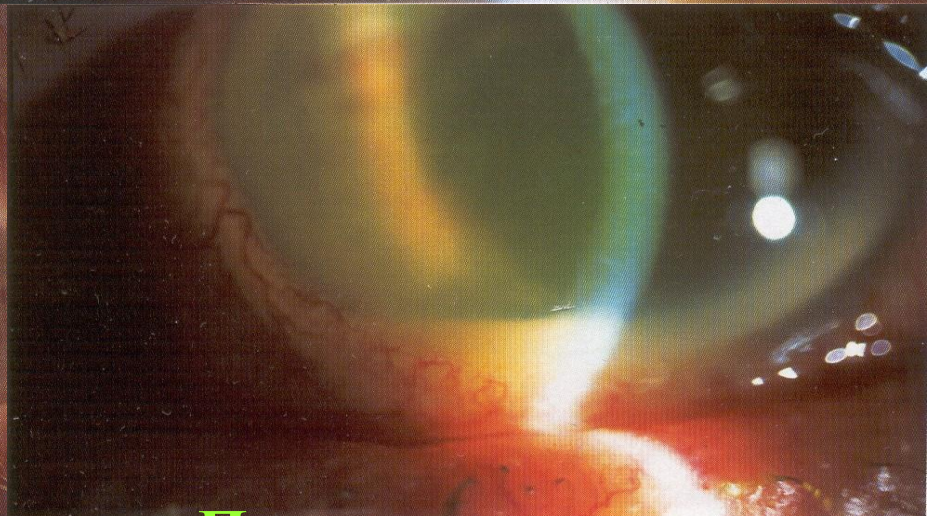


□ Иридоциклиты

Преципитаты на эндотелии роговицы



Задние синехии



**Помутнение влаги
передней камеры**

□ Иридоциклиты лечение

- Мидриатики - **атропин 1%**, **адреналин** (М- холиноблокаторы, адреномиметики – инстилляци, по Гредле, субконъюнктивальные (с/к) инъекции, электрофорез)
- Глюкокортикостероиды - **дексаметазон 0,1%** (инстилляци, с/к, пара и ретробульбарные инъекции, электрофорез)
- НПВС - **диклофенак, диклоф, наклоф, неванак** (инстилляци, (с/к) инъекции, пероральное, парентеральное применение)
- Антибиотики - **тобрамицин (тобрекс, тобропт), офлоксацин, левофлоксацин (офтаквикс 0,5%), ципрофлоксацин 0,3% (ципромед), норфлоксацин, вигамокс**
(инстилляци, (с/к), пара и ретробульбарные инъекции, электрофорез, парентеральное применение – для санации очагов инфекции.)
- Протеолитические ферменты (инстилляци, с/к инъекции, электрофорез)
- Биогенные стимуляторы (подкожные и внутримышечные инъекции, пероральное применение, электрофорез)

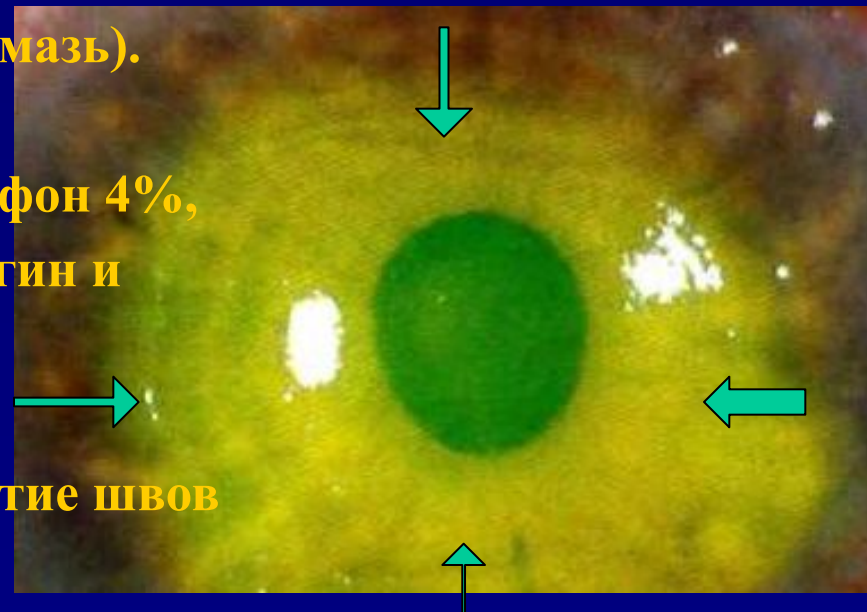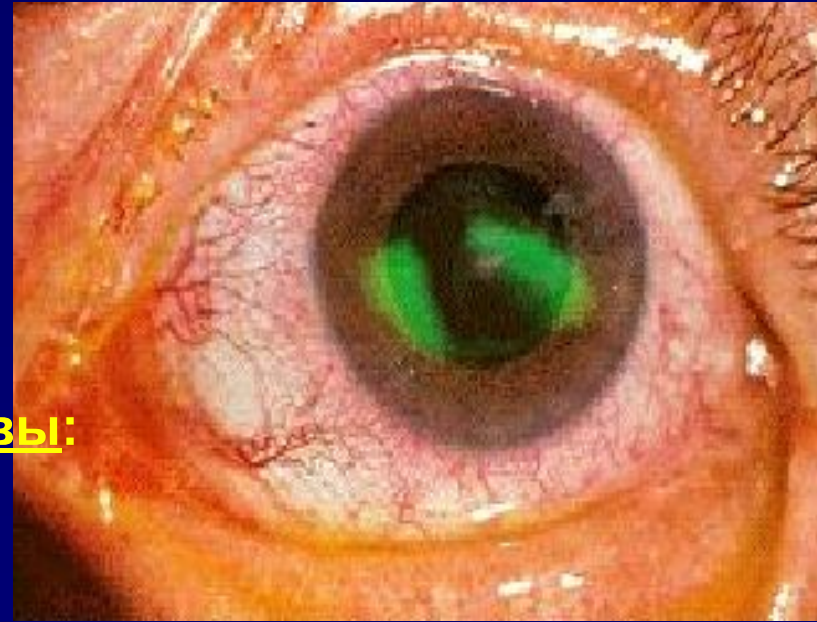□ Повреждения роговицы и конъюнктивы

Жалобы:

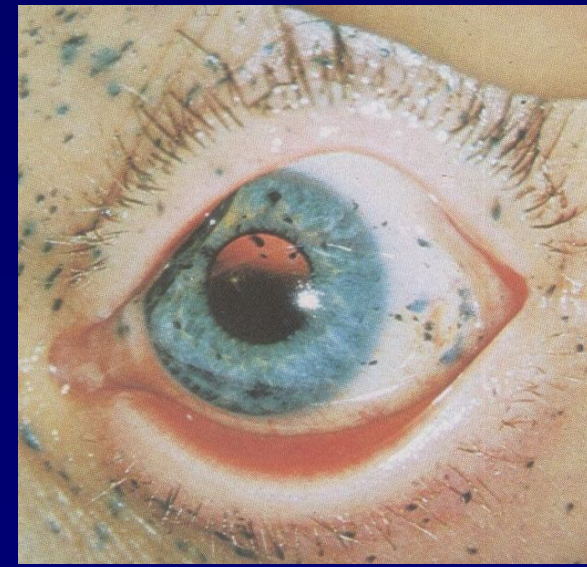
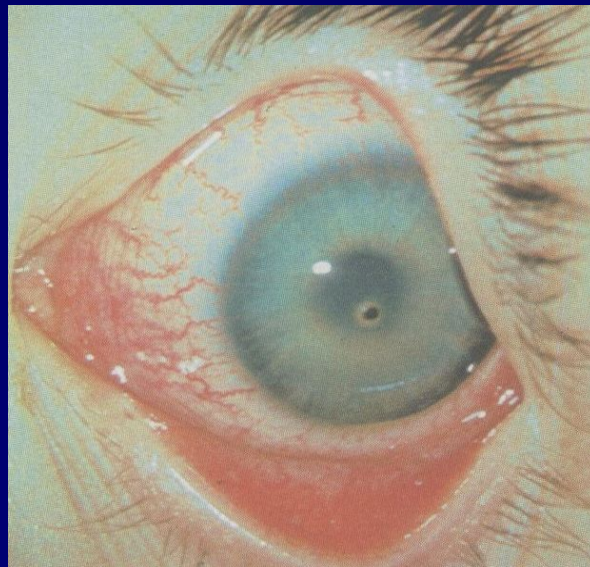
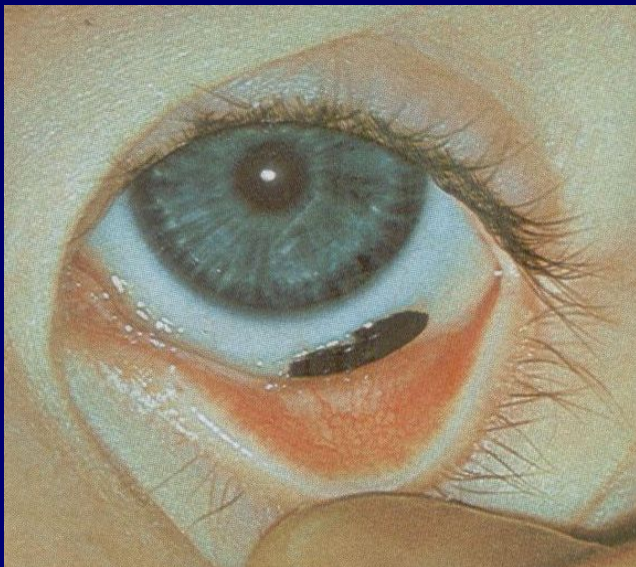
1. Слезотечение, светобоязнь, блефароспазм
2. Чувство инородного тела или песка
3. Гиперемия конъюнктивы
4. Снижение остроты зрения

Лечение эрозий роговицы и конъюнктивы:

1. Обработка раны антисептиками
2. Инстилляциии антибиотиков:
(левомицетин 0,25%, макситрол, ципромед 0,3%, офтаквикс 0,5%, тетрациклиновая 1% мазь).
3. Кератопластические препараты:
(цитраль 0,01%, рибофлавин 0,02%, тауфон 4%, офтагель, офтан-катахром, гель актовегин и солкосерил)
4. Асептическая повязка на 24 часа.
5. При ранениях к – вы: ПМХО раны (снятие швов на 5 сутки)



□ Повреждения роговицы и конъюнктивы

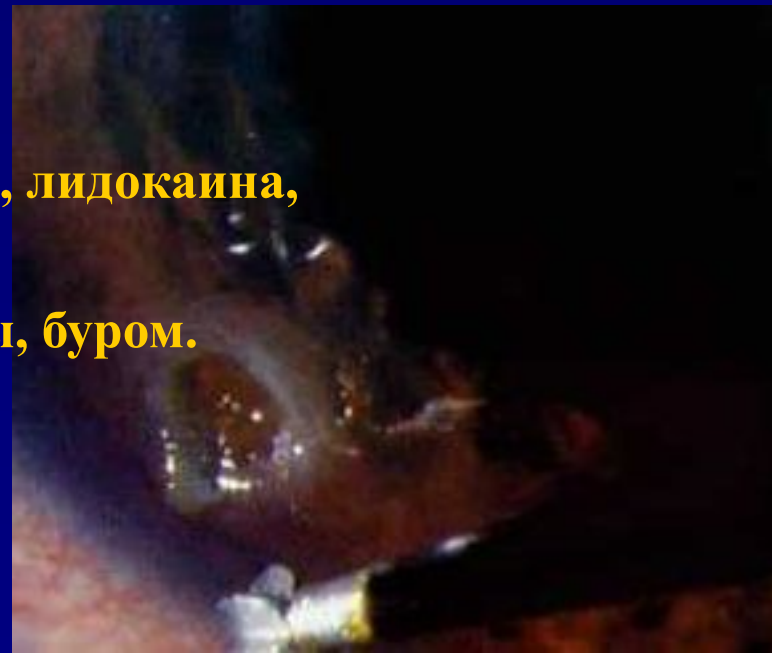


Инородные тела роговицы и конъюнктивы:

А) свободно лежащие Б) вколотенные

Лечение:

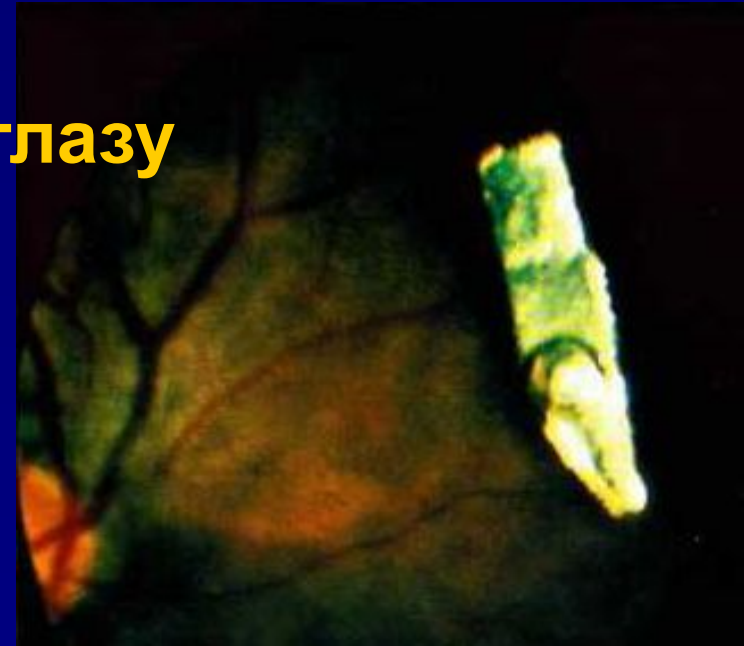
- 1. Анестезия раствором дикаина, новокаина, лидокаина, инокаина**
- 2. Удаляются при помощи инсулиновой иглы, буром.**
- 3. Инстилляции антибиотиков**
- 4. Кератопластические препараты**
- 5. Асептическая повязка на 24 часа**



□ Проникающие ранения глазного яблока

Абсолютные симптомы проникающего ранения:

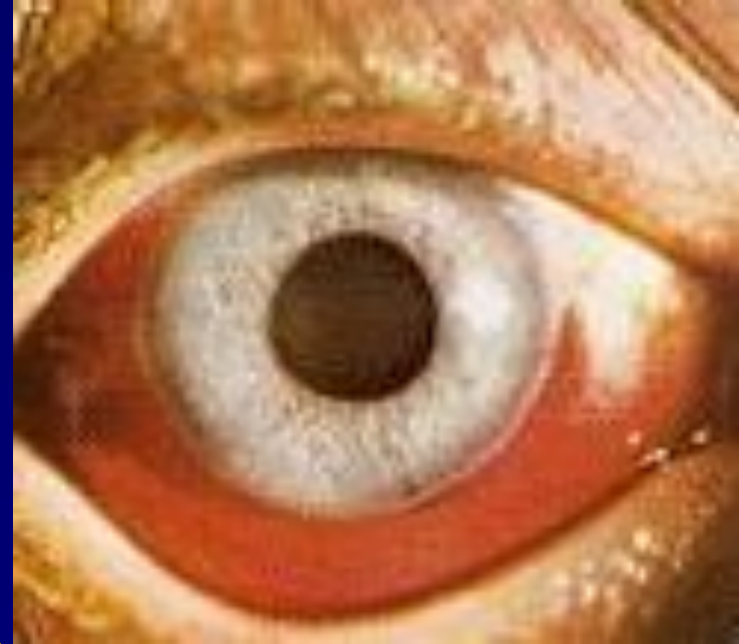1. Наличие зияющей раны в роговице, склере или в области лимба
2. Выпадение в рану внутренних оболочек или содержимого глазного яблока
3. Наличие инородного тела в глазу



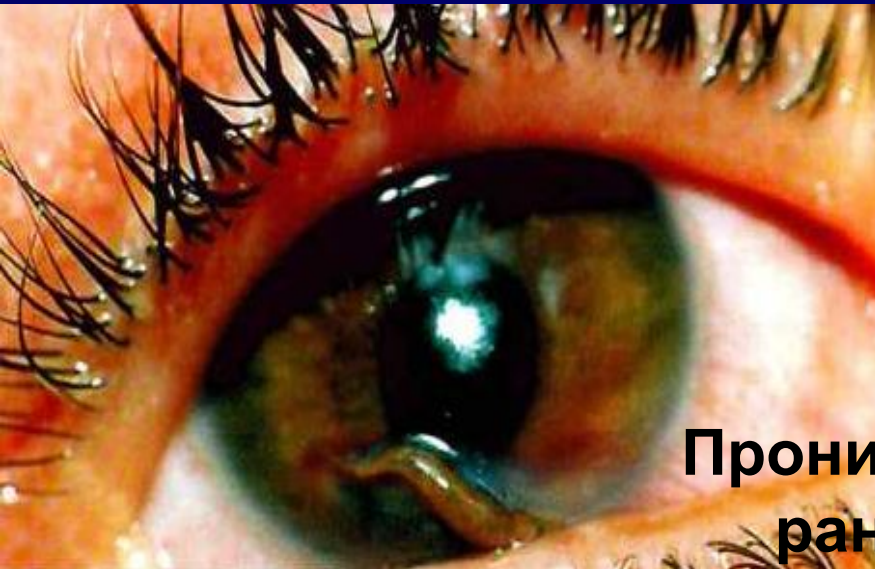□ Проникающие ранения глазного яблока

Относительные симптомы проникающего ранения

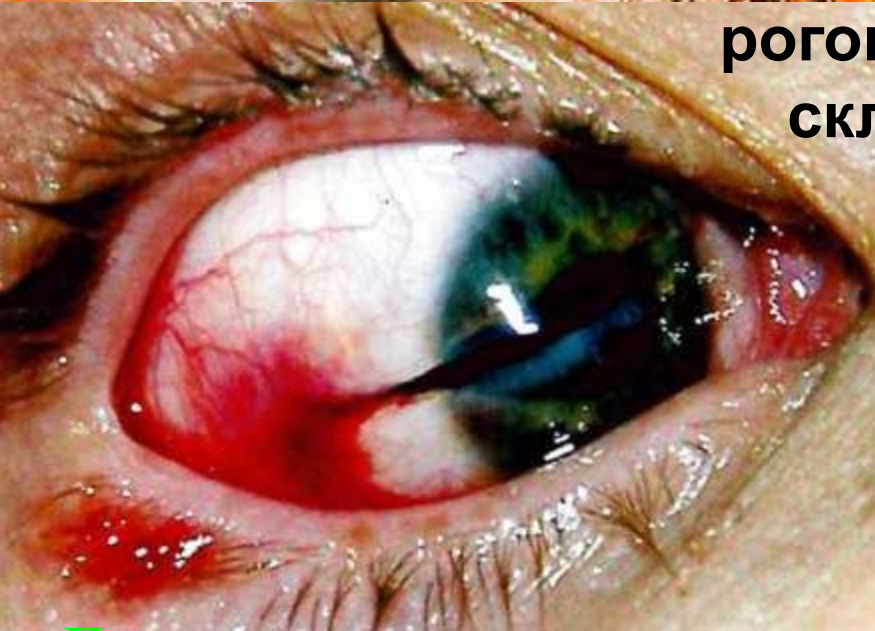
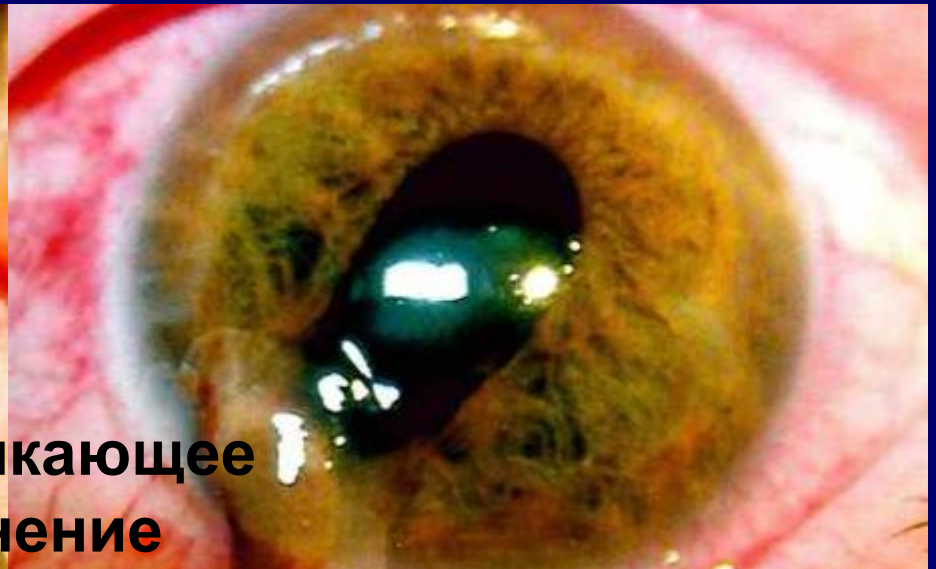
1. Гипотония глазного яблока
2. Нарушение глубины передней камеры (мелкая или глубокая)
3. Отверстие в радужке (**колобома**)
4. Кровоизлияние в переднюю камеру (**гифема**)
5. Кровоизлияние в стекловидное тело (**гемофтальм**)
6. Помутнение хрусталика (**катаракта**)
7. Субконъюнктивальное кровоизлияние



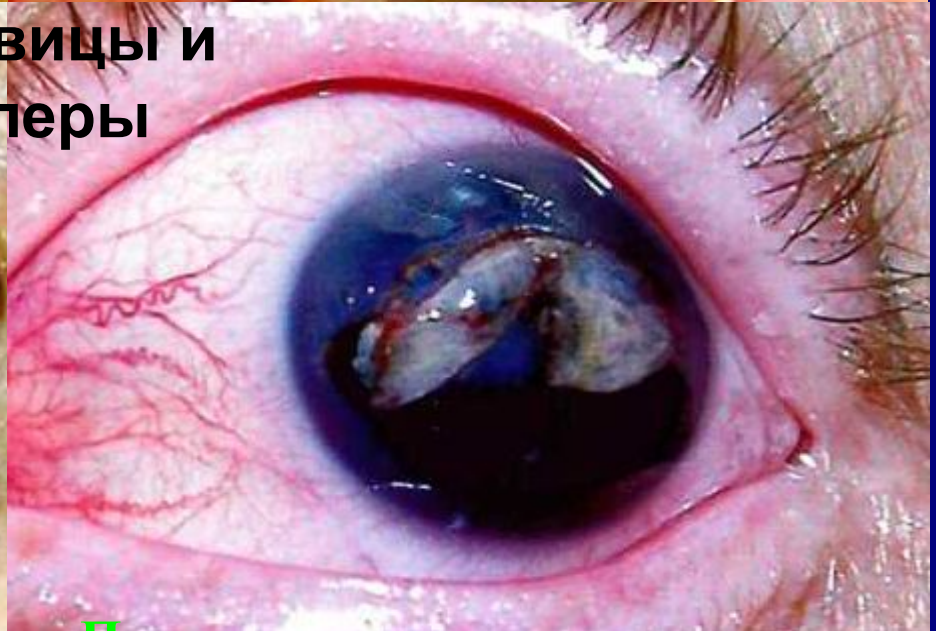
□ Проникающие ранения глазного яблока



Проникающее
ранение
роговицы и
склеры



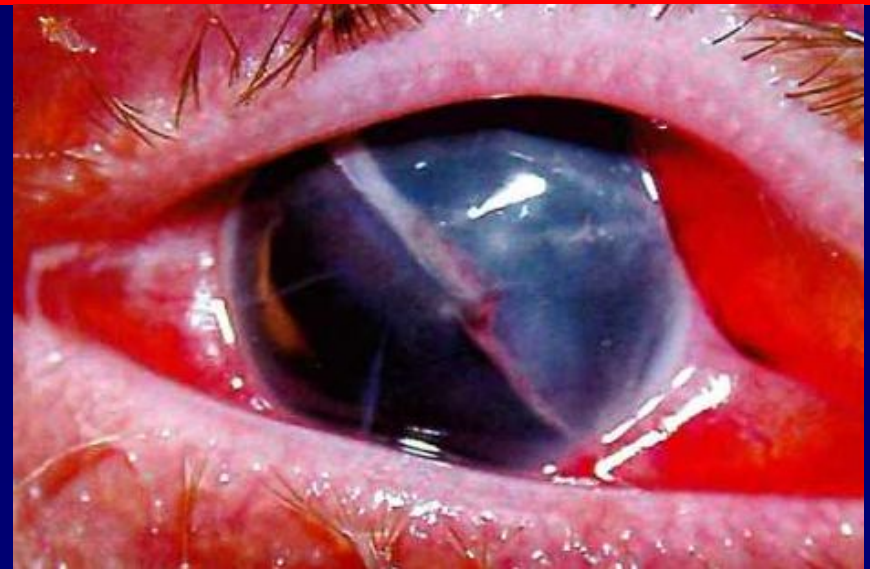
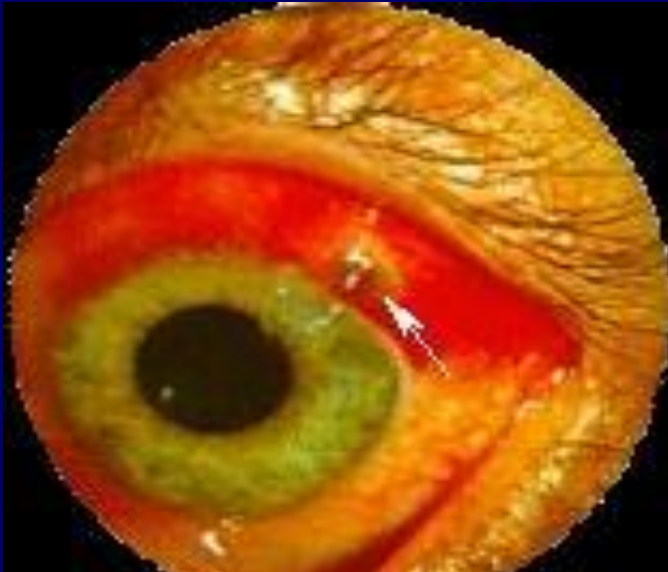Проникающее корнеосклеральное
ранение



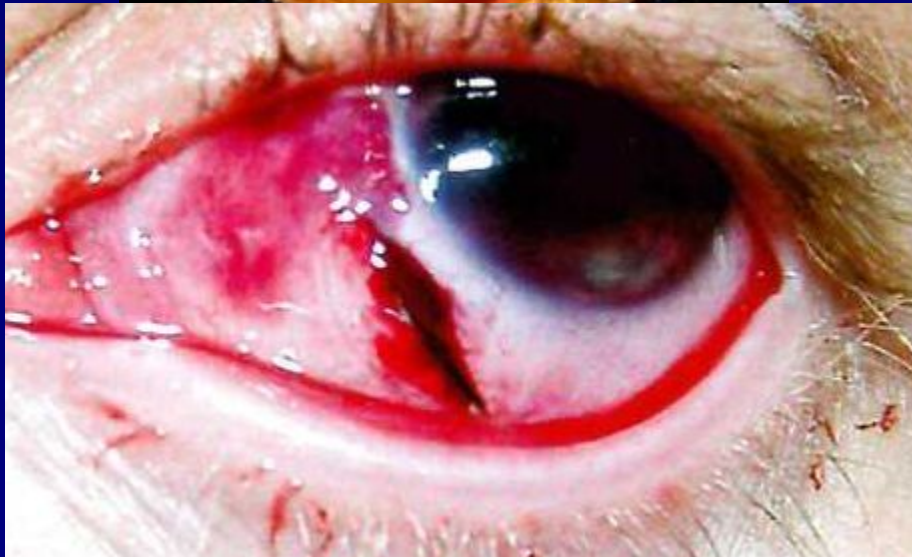Проникающее ранение роговицы с
выпадением радужной оболочки

□ Проникающие ранения глазного яблока

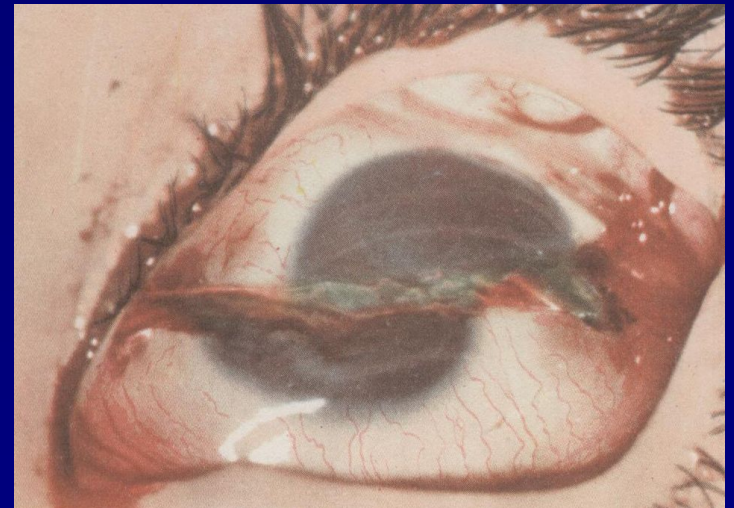
Колотая рана склеры



Разрыв кератотомических рубцов, тотальная гифема



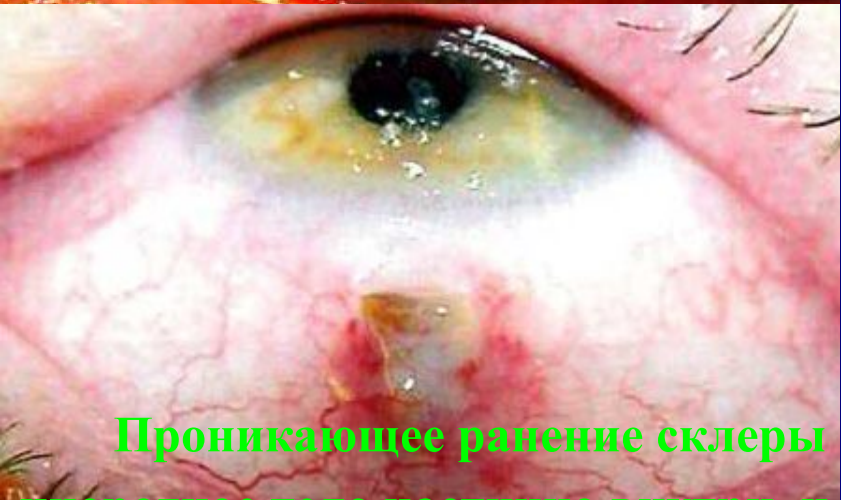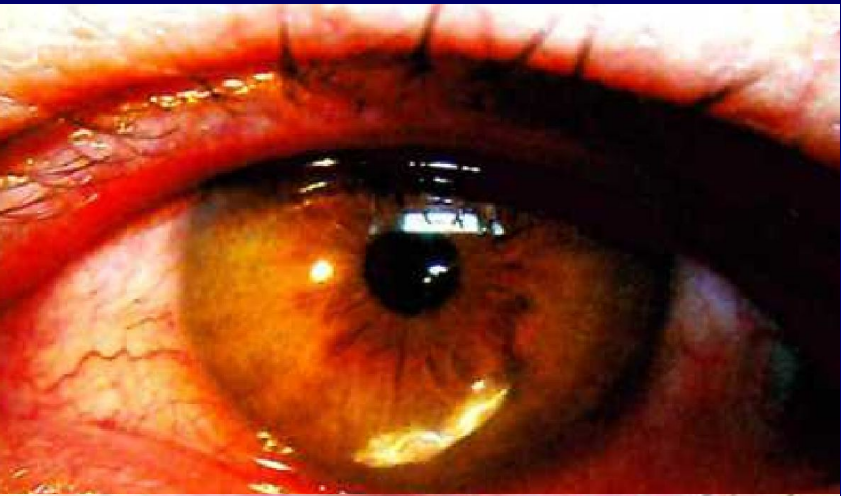
Зияющая рана склеры, выпадение оболочек, смещение зрачка.



Корнеосклеральное ранение

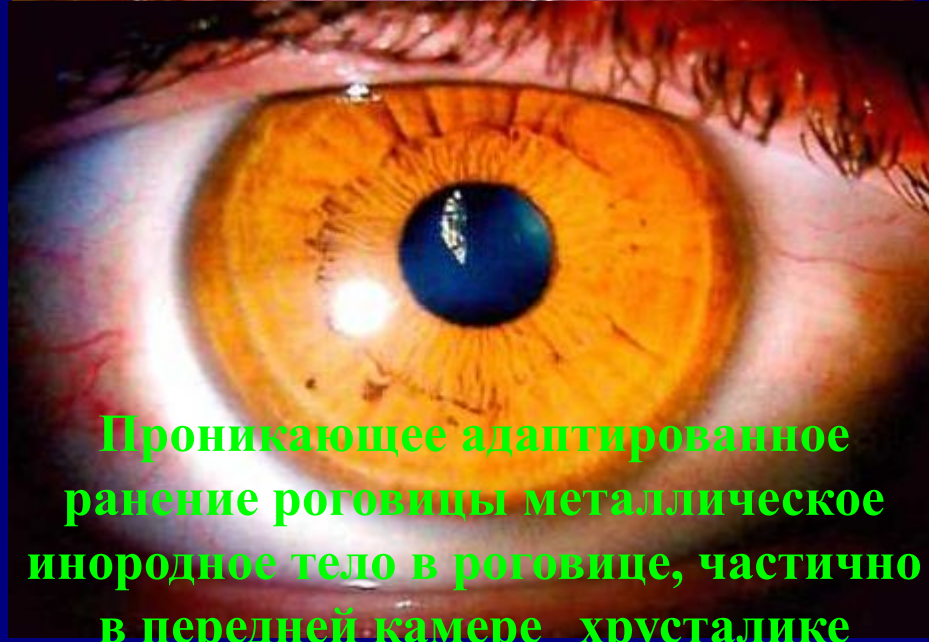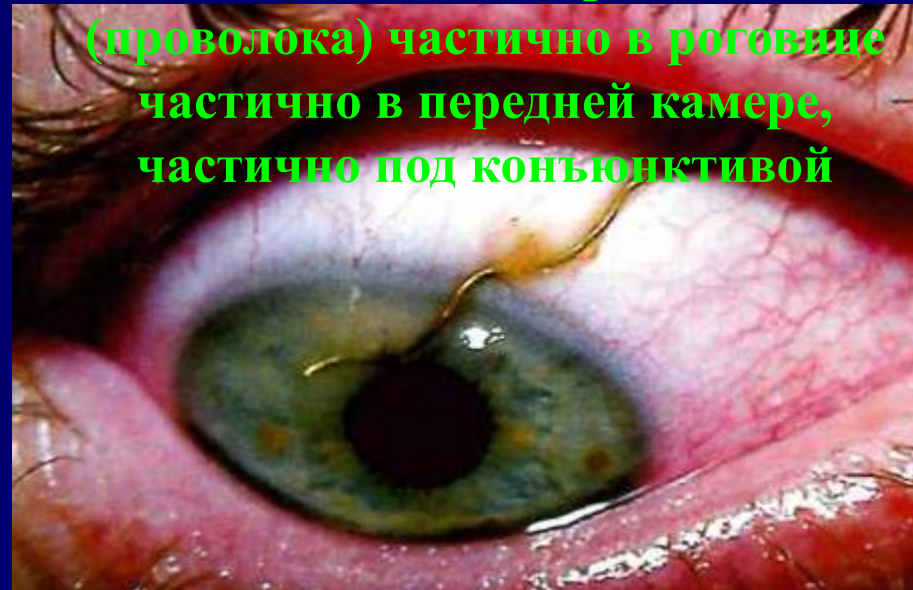
□ Проникающие ранения глазного яблока

Проникающее адаптированное ранение роговицы металлическое
внутриглазное инородное тело
инородное тело в передней камере.



Проникающее ранение склеры
инородное тело частично внутри и вне
глаза,

Металлическое инородное тело
(проволока) частично в роговице
частично в передней камере,
частично под конъюнктивой



Проникающее адаптированное
ранение роговицы металлическое
инородное тело в роговице, частично
в передней камере хрусталике

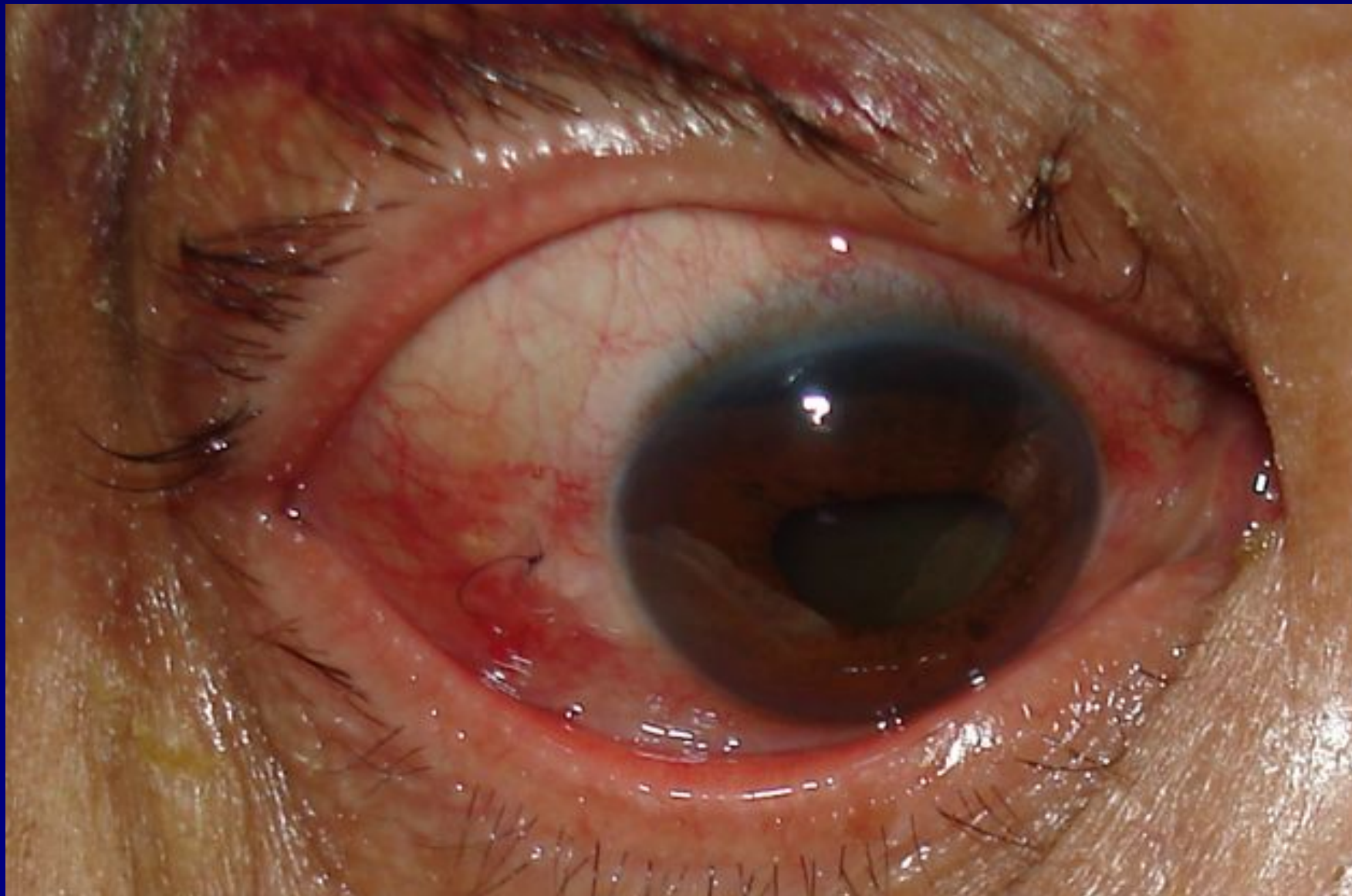□ Проникающие ранения глазного яблока

Первая помощь при проникающем ранении глазного яблока:

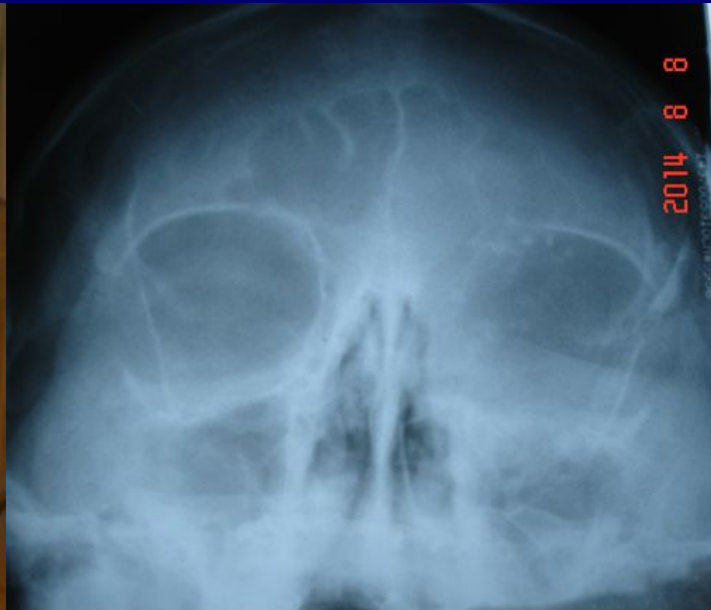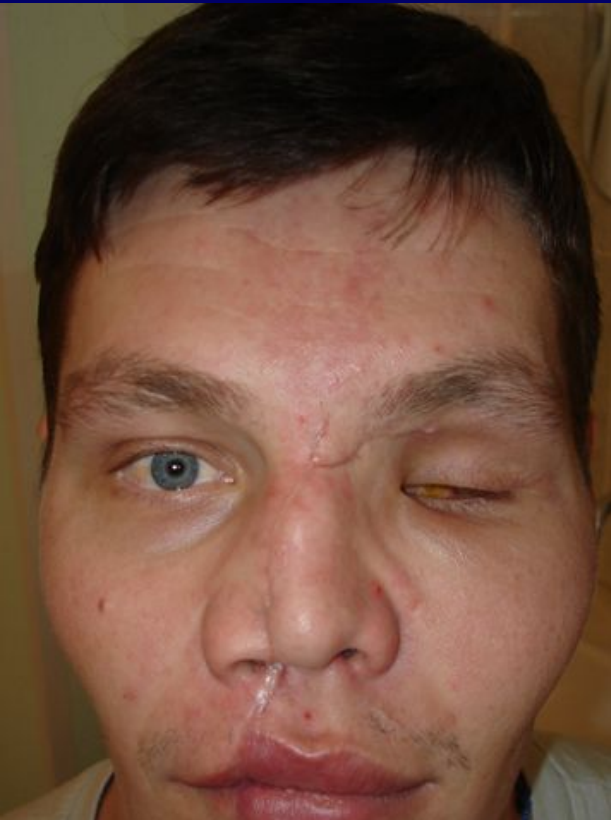1. **Обработка раны антисептиками**
2. **Удаление только свободно лежащих инородных тел**
3. **Инстилляции антибиотиков (левомецетин 0,25%, макситрол, ципромед 0,3%, тобромицин, офтаквикс 0,5%, вигамокс тетрациклиновая мазь 1%, мазь офтоципро 0,3%)**
4. **Асептическая бинокулярная повязка**
5. **Гемостатические препараты (Этамзилат Na, Дицинон, аминокaproновая кислота)**
6. **В\м введение антибиотиков**
7. **Профилактика столбняка (ПСС, СА)**
8. **Транспортировка в лечебное учреждение лежа на спине с приподнятой головой**

□ Тупые травмы

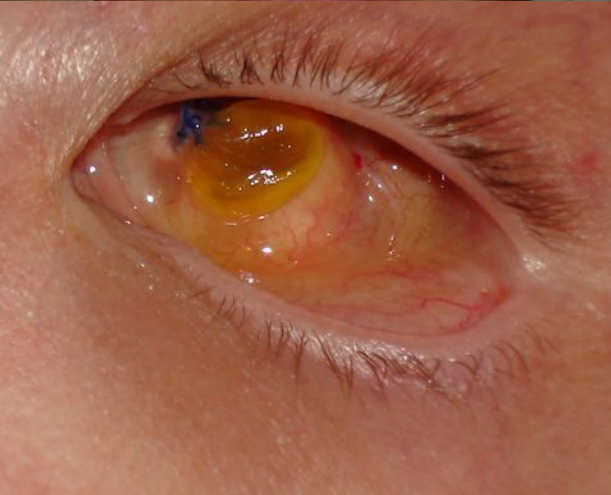Гематомы век, ириодиализ, подвывих хрусталика, гемофтальм



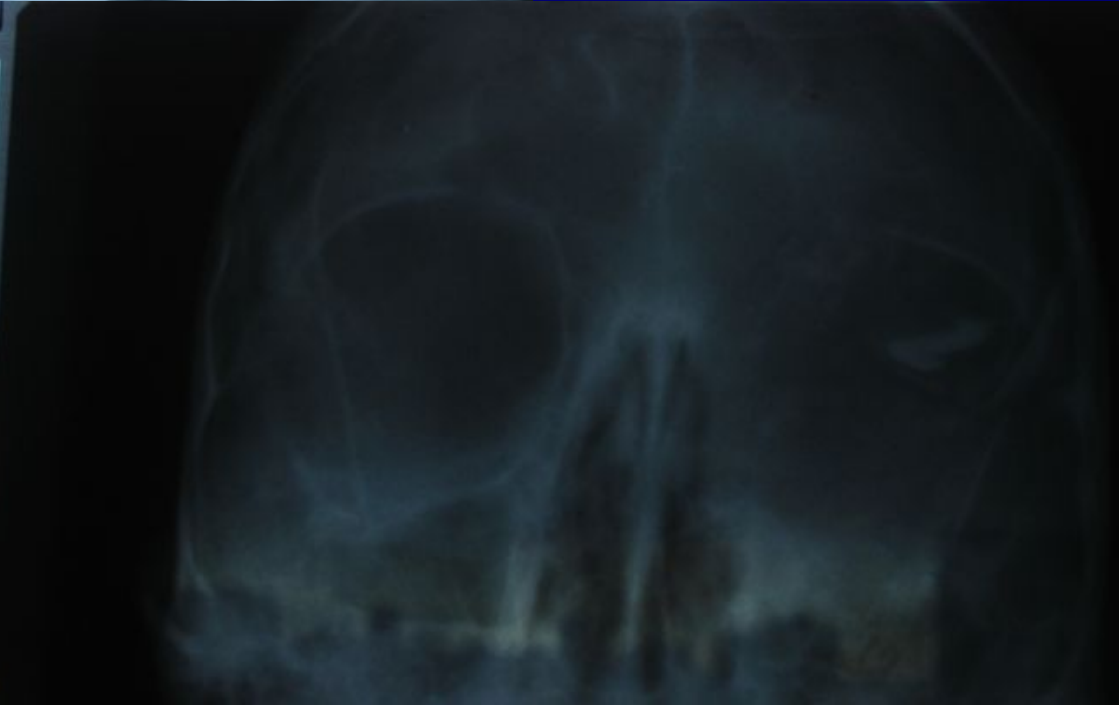□ Сочетанные травмы



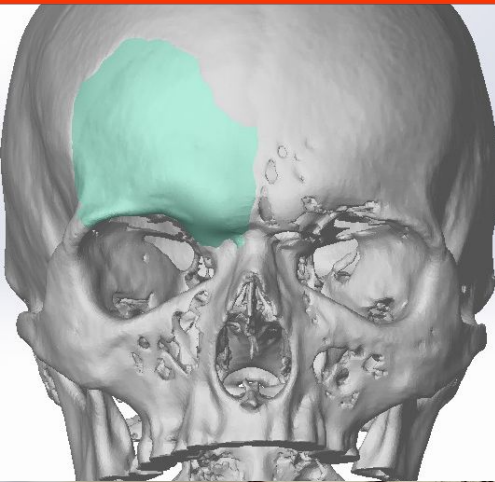
Множественные переломы всех стенок левой орбиты. Двойной перелом левой скуловой кости. Размозжение мягкотканых структур левого глаза.



Данш. лоб. МЛ 497
№ 3355-57. лоб. а. б. д. в. г.
26.08.14

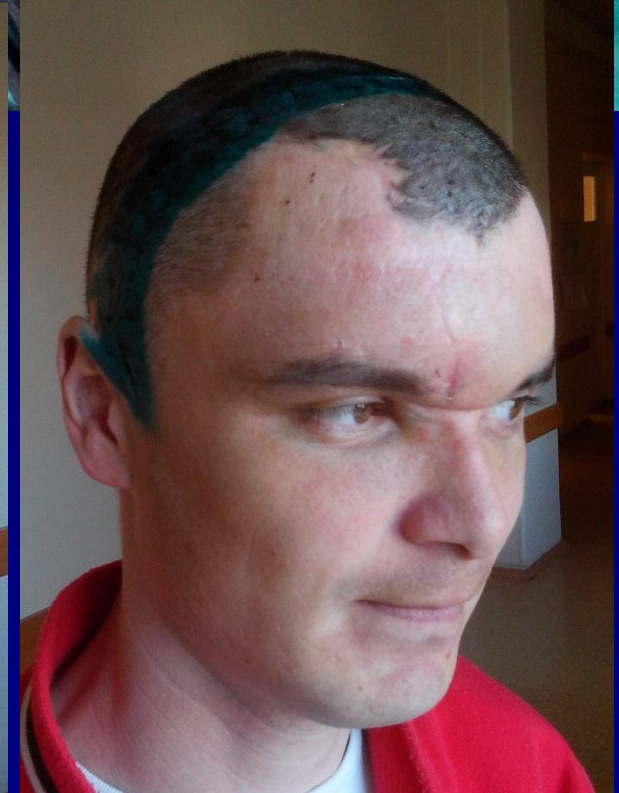
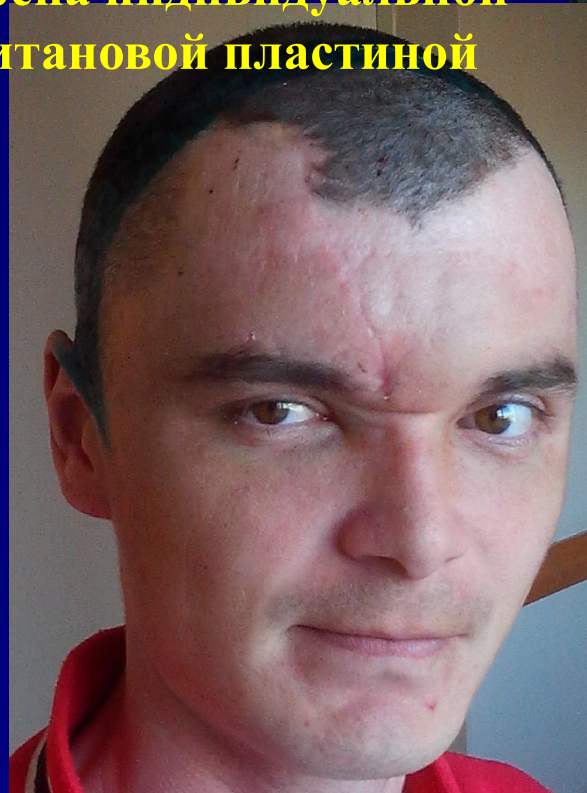
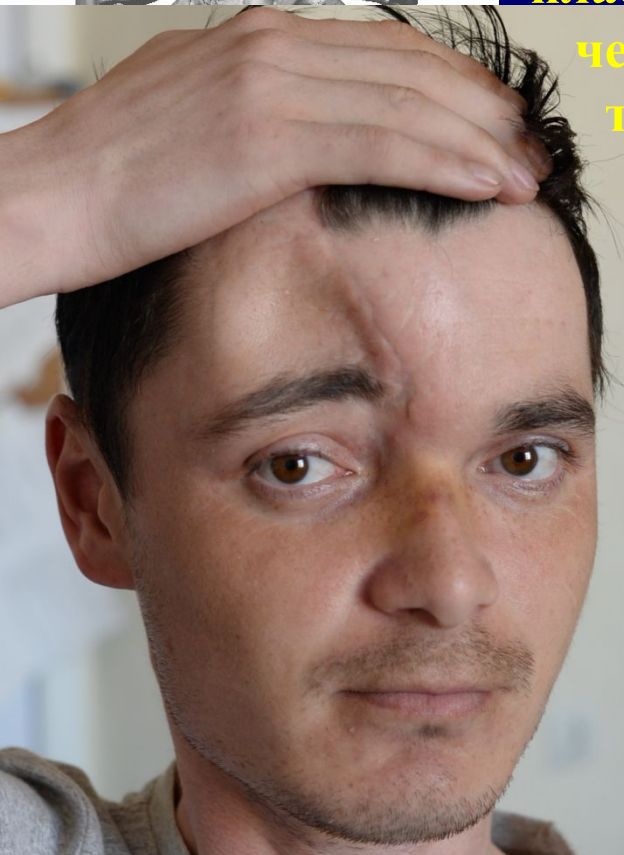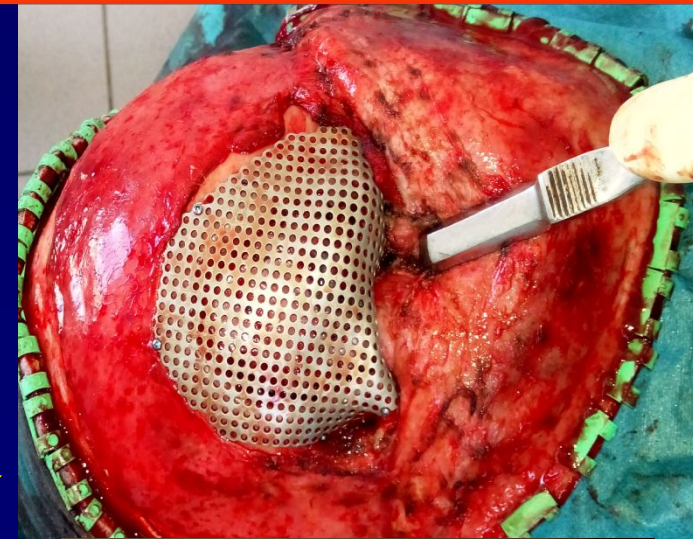


➤ Сочетанные травмы



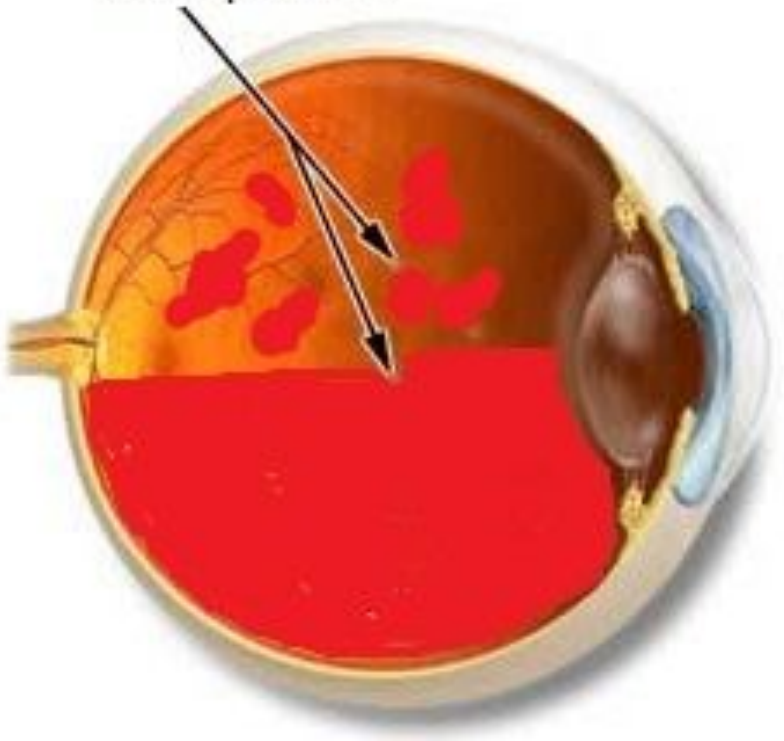
• Сложный
посттравматический
дефект черепа в правой
лобно-орбитальной
области.

• операция –
микрохирургическая
пластика сложного дефекта
черепа индивидуальной
титановой пластиной



□ Гемофтальм

Гемофтальм



- частичный (менее $1/3$ объема стекловидного тела),
- субтотальный (более $1/3$, но меньше $3/4$ объема стекловидного тела)
- тотальный (более $3/4$ объема стекловидного тела)

Причины

- травмы глаза,
- диабетическая ретинопатии,
- артериальная гипертензия,
- атеросклероз,
- дистрофии сетчатки и других заболеваниях,
- разрыв или отслойка сетчатки,
- полостных операций на глазных яблоках.

Диагностика

Методика проходящего света (ослабление, вплоть до полного исчезновения, розового рефлекса),

УЗИ

□ Гемофтальм

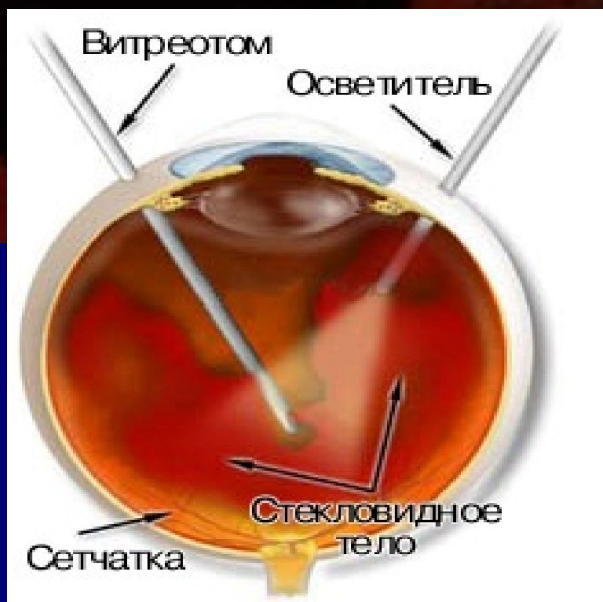
Жалобы

ухудшение зрения, появление плавающих точек, пятен («ниток», «червяков» «паутины» и т.п.), затуманивание зрения, вплоть до светоощущения.

Первая помощь

Холод на область глаза на 2—3 ч. Полусидя с биноккулярной повязкой в стационар.

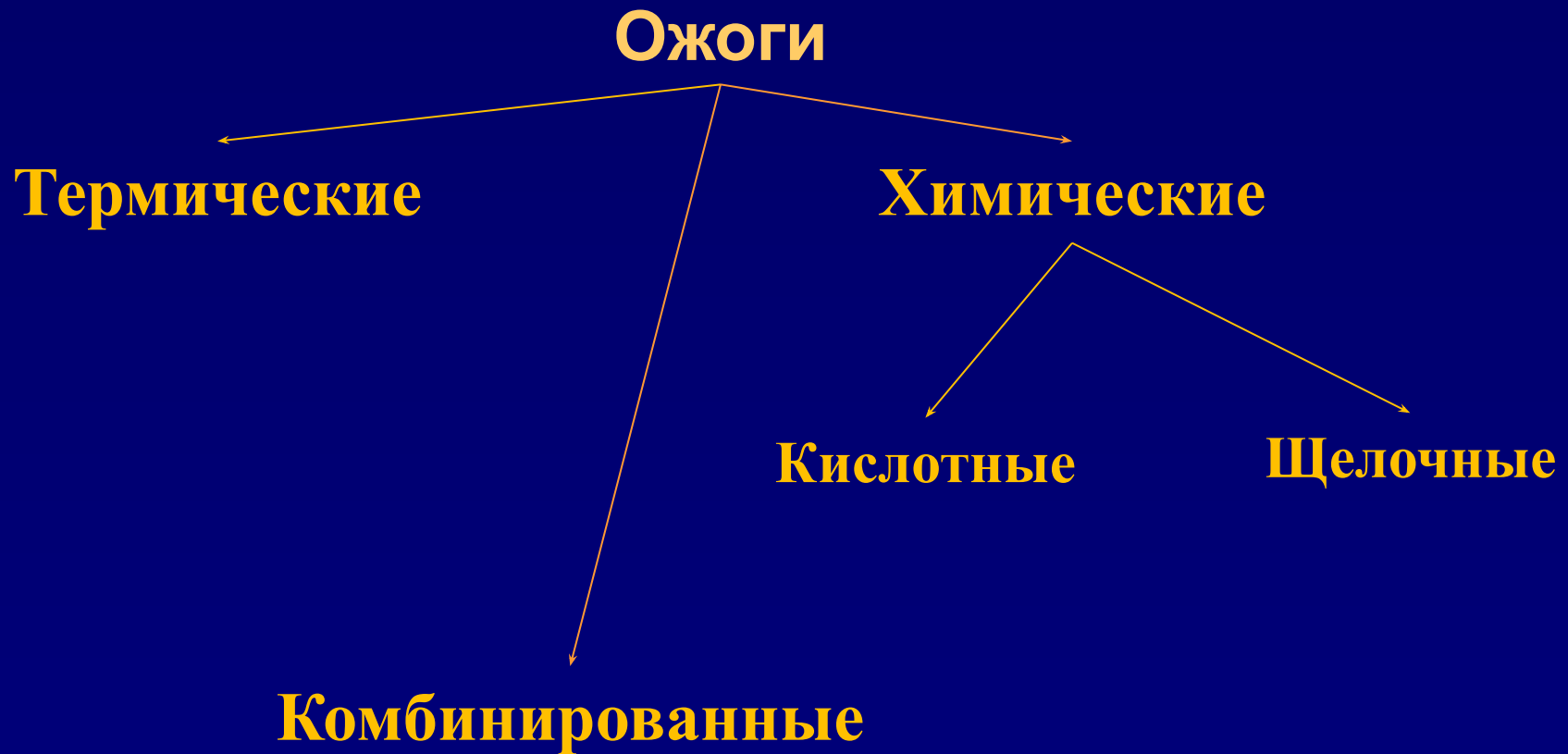Под конъюнктиву р-р дицинона по 0,5 мл 3 дня подряд. Общее лечение в этот период: внутрь - аскорутин по 0,02 г; внутримышечно - 10% раствор кальция глюконата по 5—10 мл, 12,5% раствор дицинона, викасола.



В стационаре рассасывающие средства через 1-2 дня 3% раствор калия йодида, биогенные стимуляторы, гемаза п/б 0,5 мл.; дексаметазон 0,1 % инстиляции и п/б. Лазеркоагуляция разрыва сетчатки.

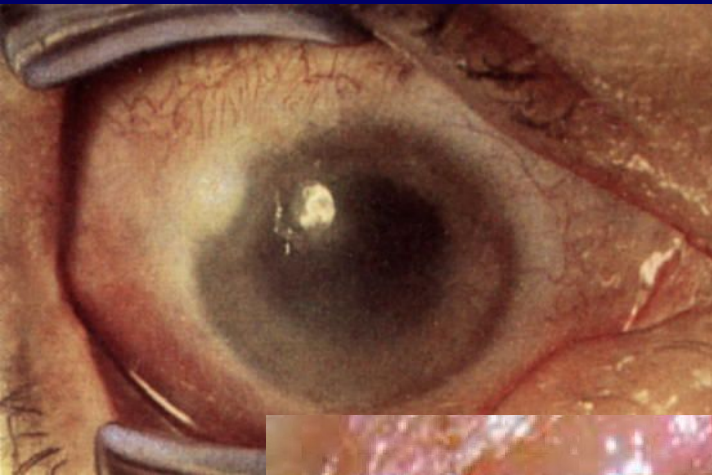
Через 19-14 дней – витрэктомия (токсическое воздействие на сетчатку, шварты)

□ Ожоги



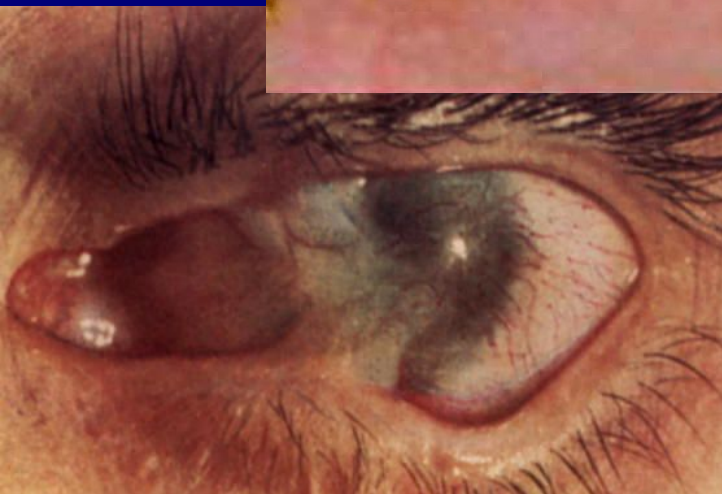
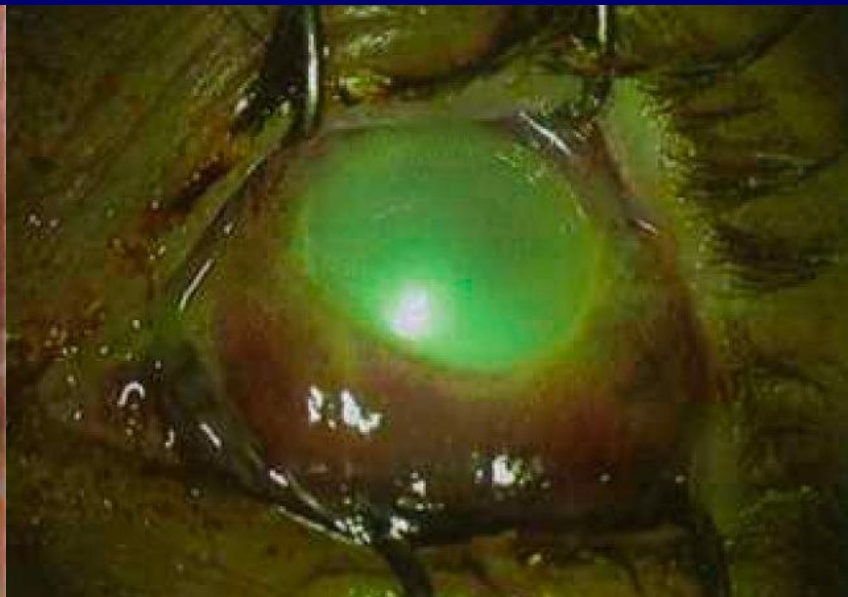
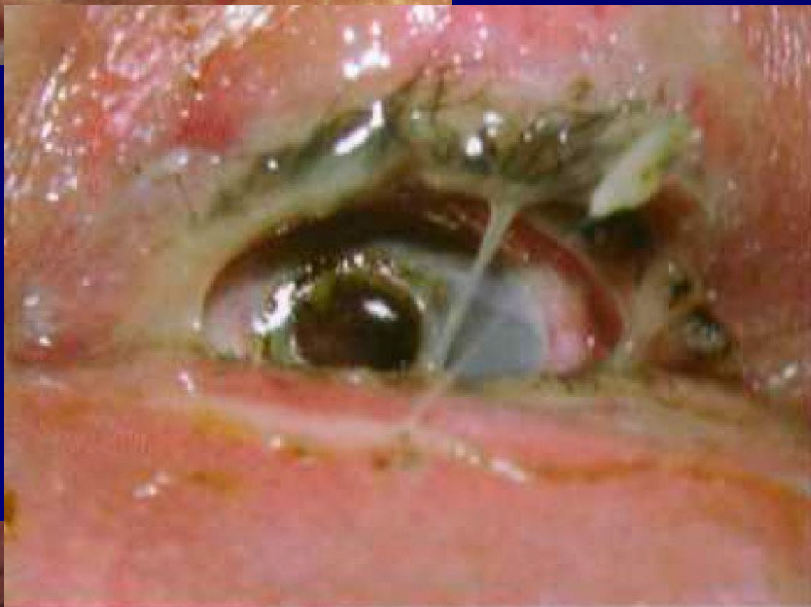□ Ожоги

- **1 степень** – легкая гиперемия и отек участка кожи век, гиперемия конъюнктивы век, сводов и глазного яблока, незначительные эрозии эпителия роговицы.
- **2 степень** – образование пузырей на коже век, на конъюнктиве некроз с образованием легко снимающихся пленок
- **3 степень** – на веках поверхностный некроз (струп), роговица мутная поражены глубокие слои (матовое стекло), чувствительность роговицы сохранена
- **4 степень** – повреждение всех слоев век, возможно отторжение век и конъюнктивы, сращение глазной щели, расплавление обожженной склеры. Роговица – некроз всех слоев (фарфоровая пластинка). Возможен распад и истончение роговицы с истечением содержимого глаза.



**Химический ожог I-II конъюнктивы
и роговицы**

**Тяжелый ожог III-IV
конъюнктивы и роговицы**



Ожог глаза (исход)

□ Первая помощь при ожогах

- Обильное промыванию водой, физ р-ром, р-р Рингера (обильно смоченной рыхлой ватой от виска к носу) конъюнктивальной полости в течение 5— 30 мин, в зависимости от тяжести поражения.
- При ожогах известью, **прежде чем приступить к промыванию**, необходимо тщательно удалить кусочки извести из сводов конъюнктивы.
- В глаз закапывают дезинфицирующие растворы (0,25 % раствор левомицетина, 20 % раствор сульфацил-натрия) и закладывают мази (5 % левомицетиновая, 1 % тетрациклиновая, офлоксациновая 0,3%), циклоплегические, (скополамин 0,25%), при ↑ВГД диакарб, тимолол 0,5%.
- При ожогах II—IV степени следует вводить столбнячный анатоксин и противостолбнячную сыворотку по Безредке.
- При **термических** ожогах стерильная повязка

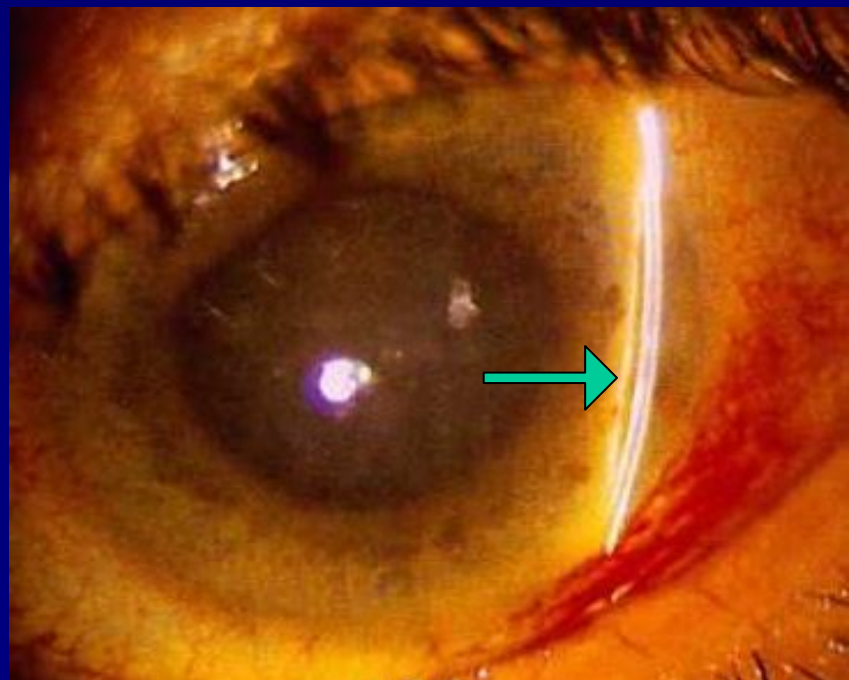
Клиника острого приступа закрытоугольной глаукомы

Субъективно:

- ✓ Ломящие боли в глазу + иррадиация в ½ головы, сердце, живот
- ✓ Тошнота, рвота
- ✓ Снижение остроты зрения
- ✓ Радужные круги при взгляде на свет

Объективно:

- ✓ «Застойная» инъекция
- ✓ Отек роговицы
- ✓ Мелкая передняя камера
- ✓ Ступеванность радужки
- ✓ Мидриаз
- ✓ Отек ДЗН
- ✓ Гипертензия до 60 mm. Hg



Дифференциальная диагностика

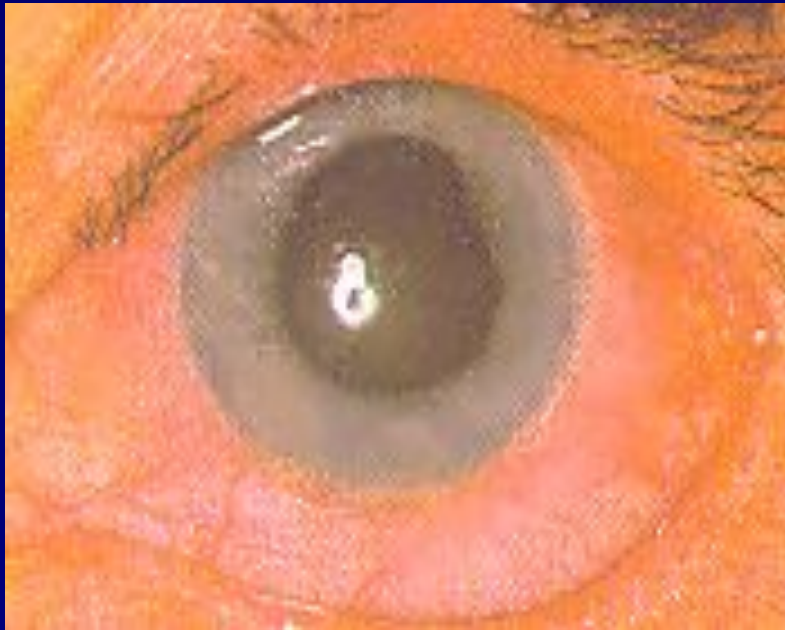ПРИСТУП ГЛАУКОМЫ

- Жалобы на радужные круги при взгляде на свет
- Иррадиирующие боли
- Застойная инъекция
- Роговица шероховатая, мутная (отек эндотелия и стромы)
- Передняя камера мелкая или отсутствует
- Зрачок расширен (мидриаз)
- Офтальмотонус повышен

ОСТРЫЙ ИРИДОЦИКЛИТ

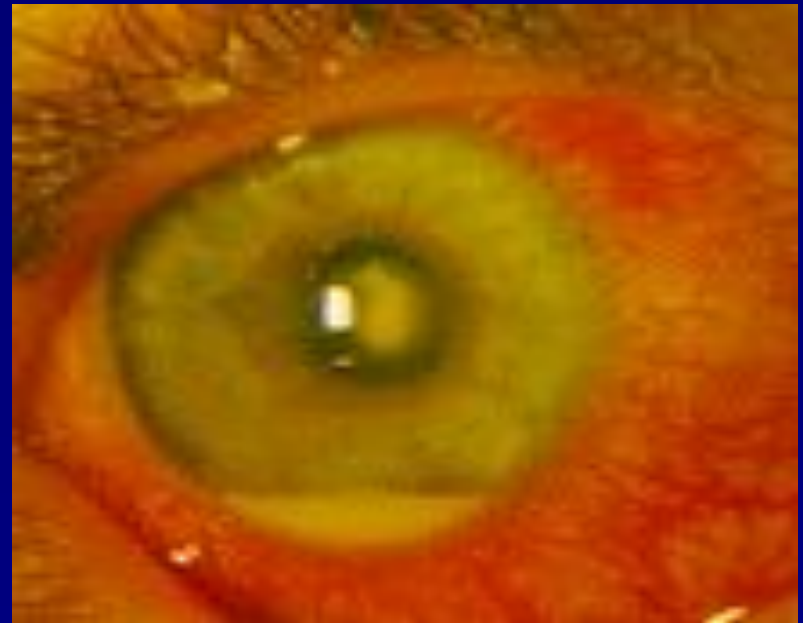
- Радужных кругов нет
- Преобладают боли в глазу
- Смешанная инъекция
- Роговица прозрачная, на эндотелии преципитаты
- Передняя камера средняя
- Зрачок сужен из-за отека радужки
- Офтальмотонус понижен

Дифференциальная диагностика



Острый приступ глаукомы

Острый иридоциклит



□ Лечение острого приступа глаукомы

1. Инстилляциии Пилокарпия 1-6%

1-й час – через 15 минут

2-й час – через 30 минут

далее – ежечасно

2. Тимолол 0,5% по 1 капле 2 раза в день

3. Диакарб 1 таблетка, дорзоламид 2% (дорзопт) ингибитор - карбангидрагы по 1 капле 2 раза в день

2. Дегидратация – форсированный диурез

– слабительные

3. Отвлекающая терапия – горячие ножные ванны

– горчичники на голень

– пиявки на висок

При отсутствии эффекта ч/з 12 ч. –

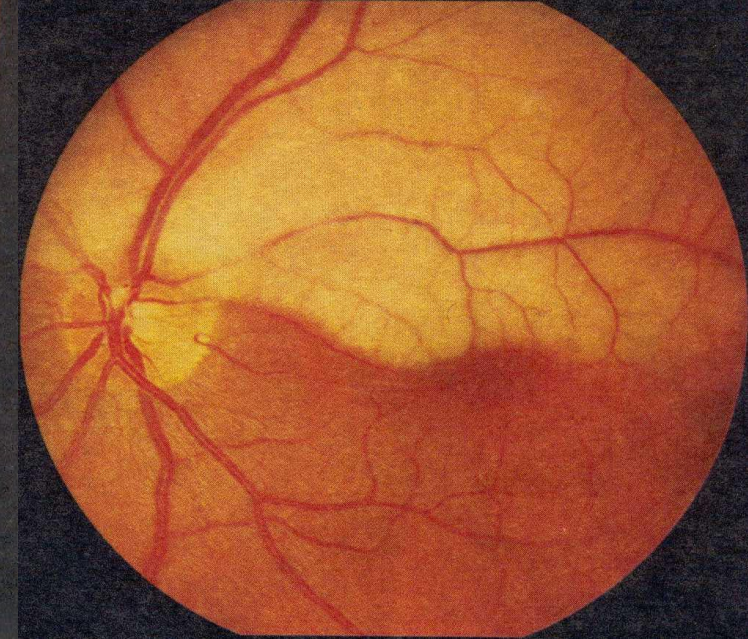
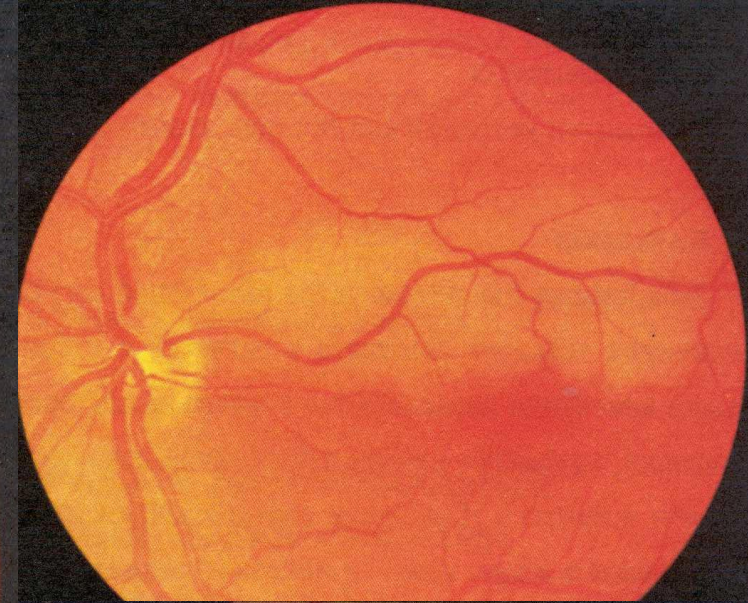
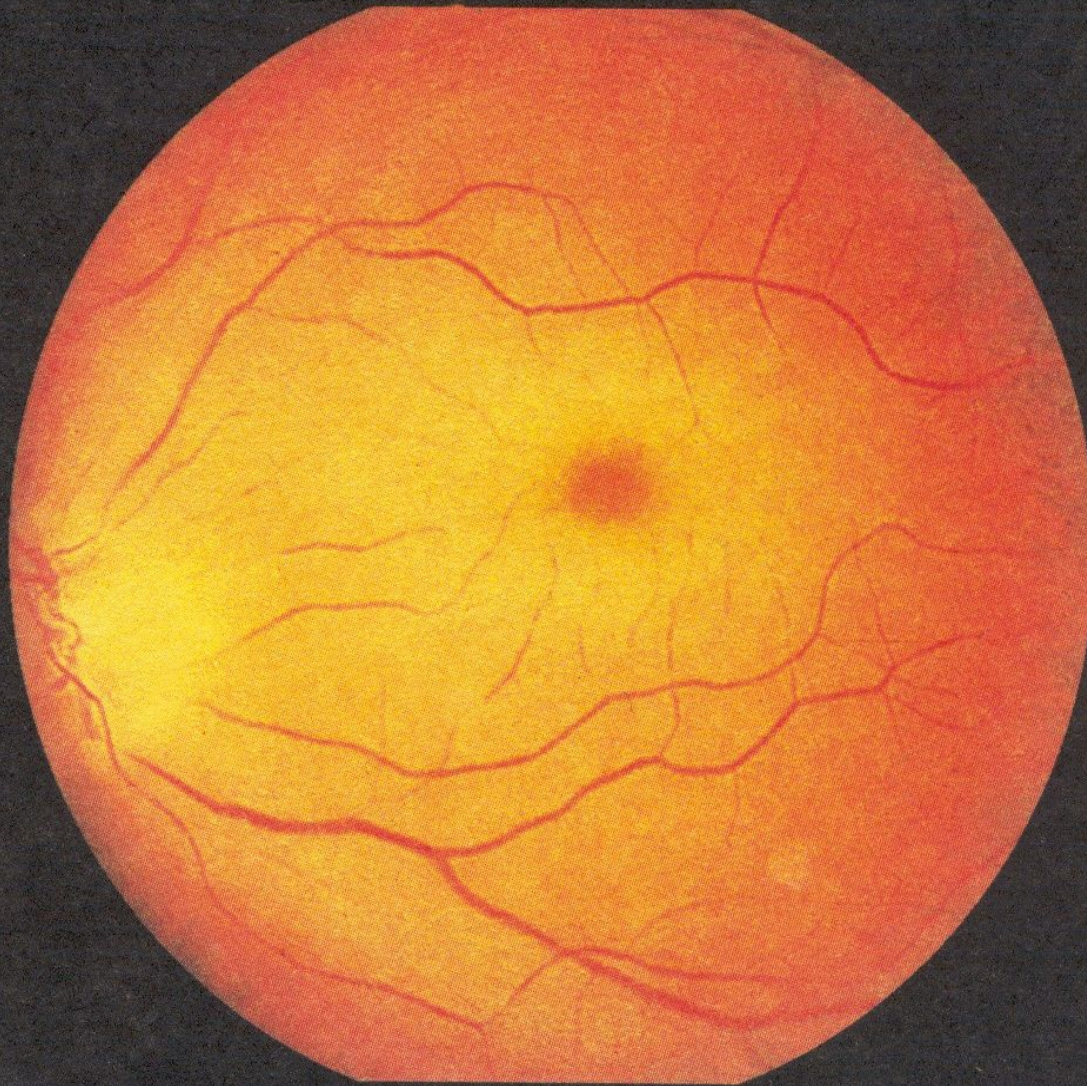
оперативное лечение: глубокая субсклеральная склерэктомия
с базальной иридэктомией

□ Окклюзии центральной артерии сетчатки

Этиология окклюзии центральной артерии сетчатки

1. Гипертоническая болезнь (25%)
2. Атеросклеротические изменения сердечно-сосудистой системы (35%)
3. Ревмокардит (7%)
4. Височный артериит (3%)
5. Случаи невыясненной этиологии (25-30%)

□ Клиника окклюзии центральной артерии сетчатки



□ Общие принципы лечения тромбоза ЦАС

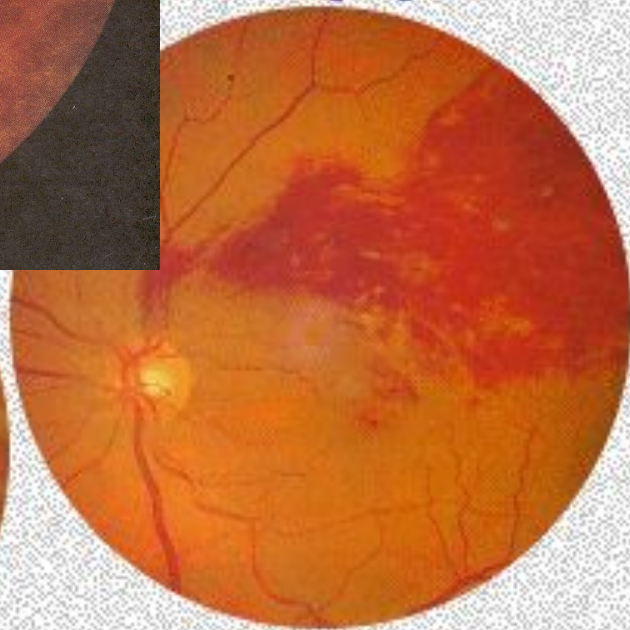
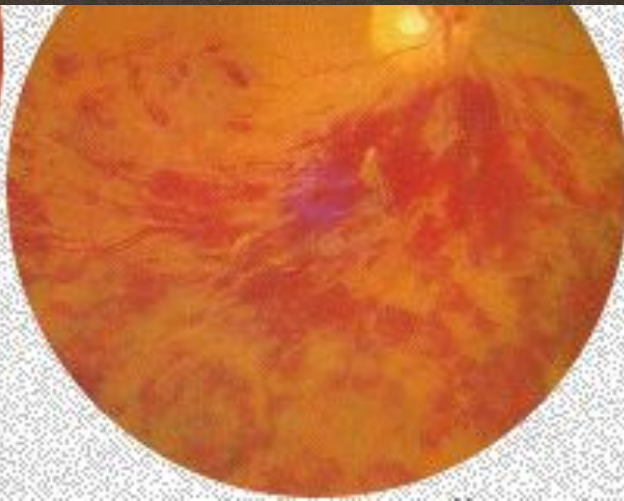
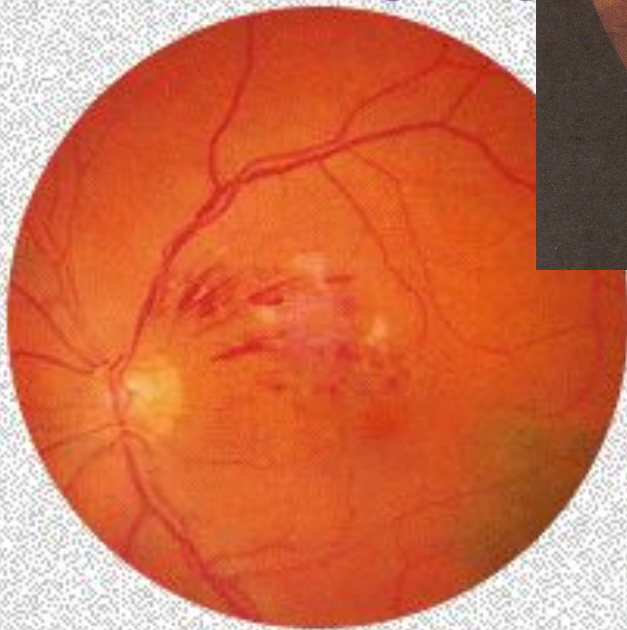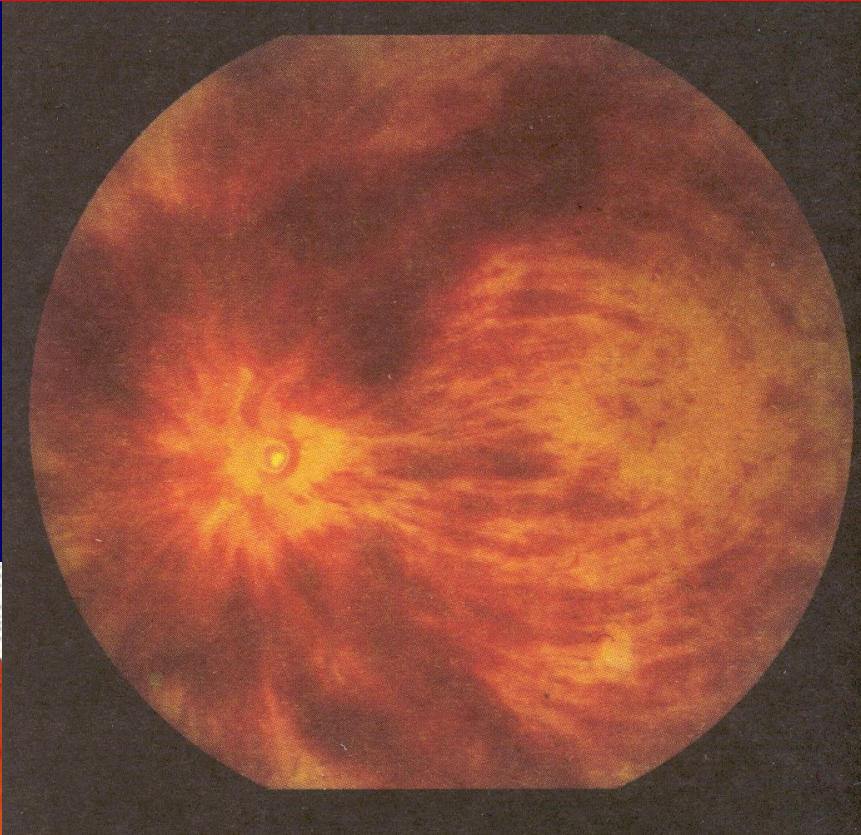
1. Сосудорасширяющие и спазмолитические препараты: нитроглицерин по 0,0005 г под язык, 2% раствора папаверина гидрохлорида, 1% раствор никотиновой кислоты (1 мл) с 40% раствором глюкозы (10 мл в одном шприце) внутривенно, чередуя с 2,4% раствором эуфиллина (10 мл).
2. Глюкокортикостероиды: Дексаметазон парабульбарно 2мг 1/сут
3. Антикоагулянтная терапия: гепарин по 10 000 ЕД подкожно 2—3 раза в день в течение 3—4 дней под обязательным контролем свертываемости крови и протромбинового индекса. Затем назначают антикоагулянты непрямого действия — неодикумарин по 0,2—0,3 г 2 раза в день
4. Антиагреганты: Пентоксифиллин в/в капельно 5-15 мл 1р/сут
5. Антигипоксанты: Триметазидин внутрь по 20мг 3р. в сутки 2 мес
6. Нематоп в/в медленно

□ Окклюзии центральной вены сетчатки

Этиология венозной окклюзии

1. Гипертоническая болезнь.
2. Атеросклероз.
3. Заболевания крови (полицитемия)
4. Сахарный диабет.
5. Ангииты сетчатки.
6. Первичная глаукома.
7. Травмы глаза.

□ Клиника окклюзии центральной вены сетчатки




□ Общие принципы лечения тромбоза ЦВС

1. Снижение артериального давления
2. Снижение внутриглазного давления диакарб, азопт (по 0,25 г 2 раза в день в течение 3—5 дней), а также инстилляции 2% раствора пилокарпина.
3. Антикоагулянтная и противоотечная терапия: парабульбарно вводят 0,4% раствор дексазона (0,5 мл), гепарин (750 ЕД), 1% раствор эмоксипина (0,5 мл) также в течение 7—10 дней под контролем протромбинового индекса крови.
4. В подострой и хронической стадиях назначают внутрь Сосудоукрепляющая, ноотропная, улучшающая микроциркуляцию терапия: аскорутин, трентал, тиклид, аевит, предуктал, ноотропил, но-шпу, компламин, теоникол, кавинтон, эндурацин, венорутон, троксевазин, комплекс витаминов, ацетилсалициловую кислоту по 1/2 таблетки в день (не назначают вместе с тренталом и тиклидом); внутримышечно вводят актовегин (или солкосерил), лидазу один раз в день в течение 10 дней.

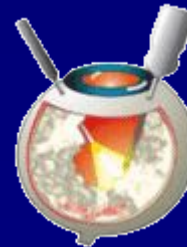
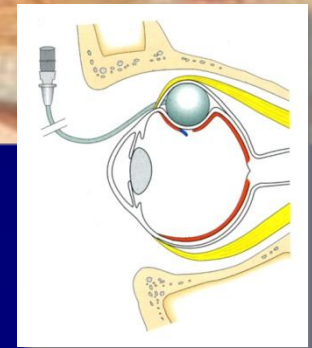
□ Клинические проявления отслойки сетчатки

- световые феномены: «вспышек», «искр», зигзагов «молний»
- плавающие помутнения: «черные точки», «хлопья сажи», плавающие «кружева»,
- черная «занавеска» перед глазом – дефект в поле зрения.
- отслойка макулярной зоны вызывает искажение формы и размеров предметов, их искривление и колебание с последующим резким снижением центрального зрения



□ Хирургические методы лечения отслойки сетчатки

- Цель - сближение слоя палочек и колбочек с пигментным эпителием и отграничение разрыва очагами слипчивого хориоретинального воспаления



1. Лазерное лечение

2. Экстрасклеральные

(вмешательство производится на поверхности склеры)

3. Эндовитреальные

(вмешательство проводится изнутри глазного яблока).

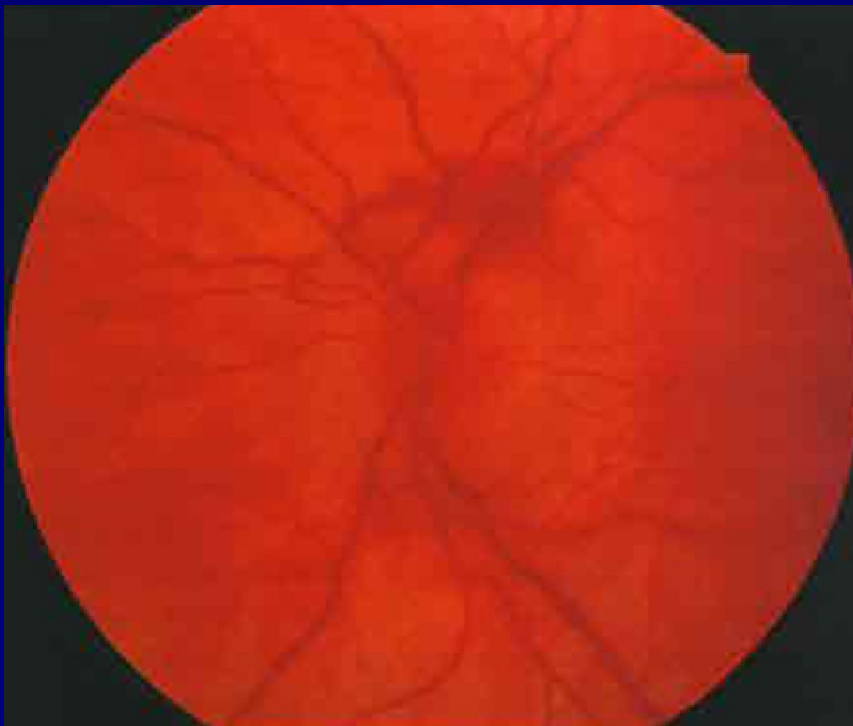
4. Комбинированные.

□ Неврит –воспаление зрительного нерва

1. воспаление интрабульбарной части ЗН (папиллит, собственно неврит)
2. воспаление ретробульбарной части ЗН (воспаление орбитальной, интраканикулярной, внутричерепной частей)

Жалобы

снижение зрения, головную боль, иногда боли при движениях глазных яблок, нарушение цветоощущения, изменения поля зрения чаще (сужении границ, центральные и парацентральные скотомы)



Клиника

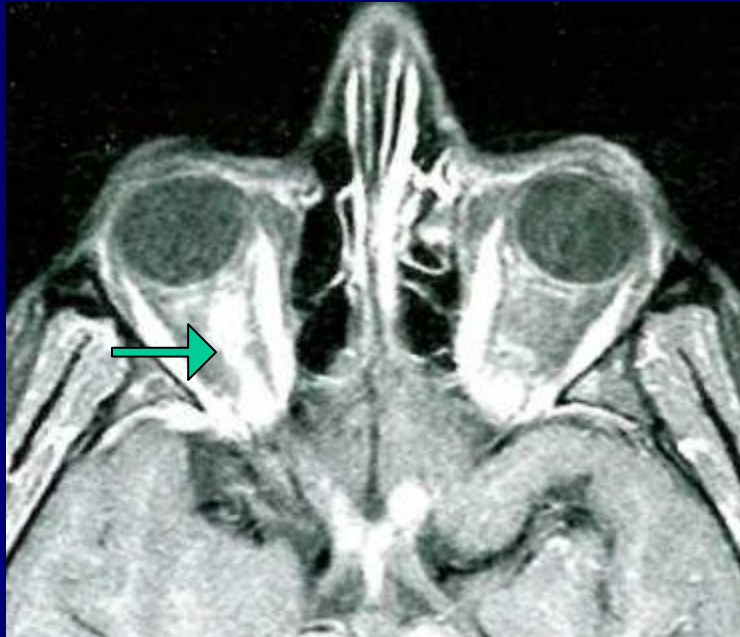
гиперемией диска зрительного нерва, затушеванностью его границ, расширением и извитостью сосудов, появлением экссудата на поверхности диска, по ходу сосудов, в сосудистой воронке, кровоизлияния в ткань диска и сетчатку, незначительная проминенции диска

□ Неврит –воспаление зрительного нерва

Лечение невритов

(совместно с невропатологом)

- Санация очагов инфекции (зубы, лор-органы и т.д.)
- антибиотики широкого спектра действия (ципрофлоксацин, левофлоксацин, цефатоксин)
- Гормоны (пульс терапия в/в капельно, внутрь, р/б и п/б дексаметазон, дипроспан, кеналог)
- НПВС (дикло-ф, неванак)
- Семакс эндоназально электрофорезом
- Дегидратация (лазикс в)/в №3, фуросемид или диакарб + аспаркам, панангин)
- Дезинтоксикационная терапия (реополиглюкин, глюкоза 5% с аскорбиновой кислотой)
- Десенсибилизирующая терапия (тавегил, супрастин, димедрол, хлористый кальций)
- Витамины гр. В, С.
- Рассасывающая терапия (в подострый период)



усиление контрастирования зрительного нерва справа

Благодарю за внимание

