

A world map is visible in the background, rendered in a light gray color against a dark red background. The map shows the outlines of continents and oceans.

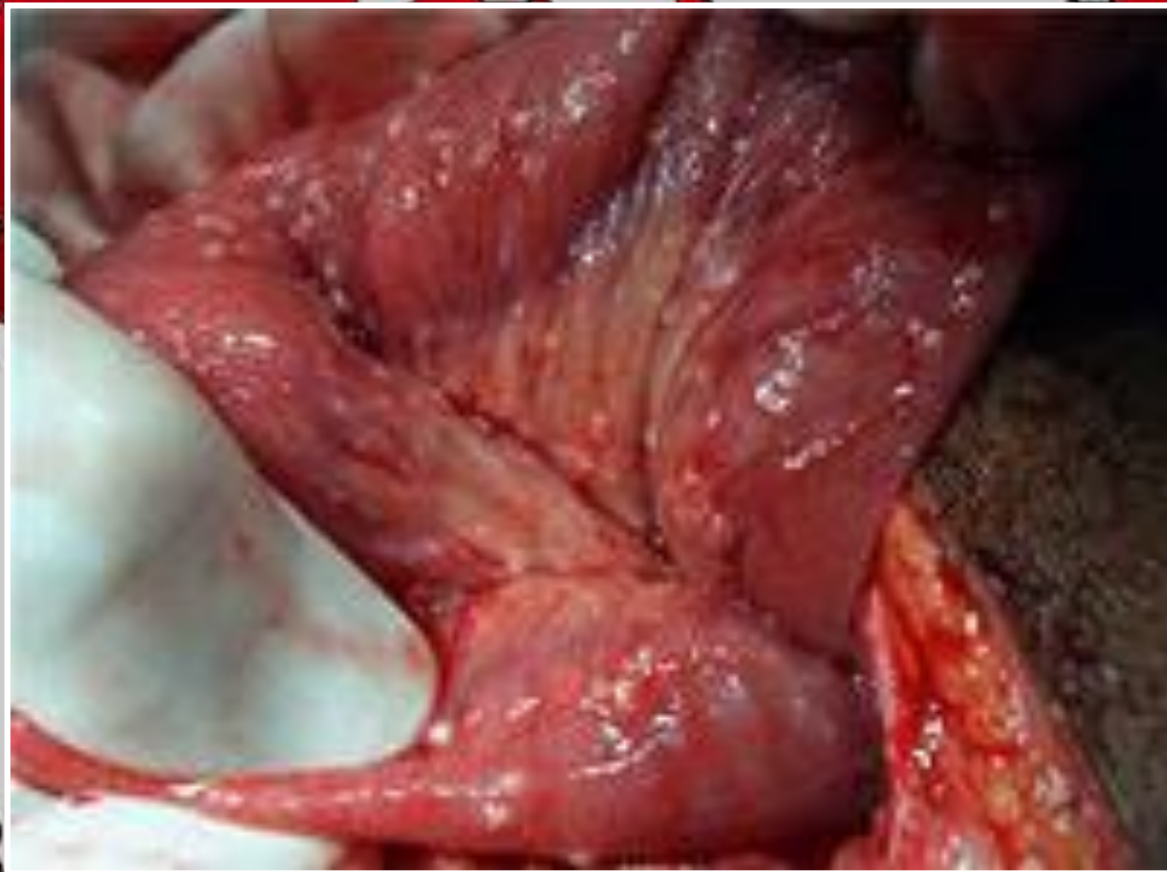Туберкулез кишечника, брюшины и брыжеечных лимфатических узлов.

**Выполнил:
студент 22 группы V курса
Лечебного факультета
Кривов Иван Александрович**

Коллеги!!!



Туберкулез кишечника



Различают 3 формы туберкулеза кишечника:

- 1) первичный;
- 2) вторичный;
- 3) гиперпластический подвздошно-слепокишечный туберкулез.

Первичный туберкулез кишечника


- Туберкулезная инфекция может проникнуть в кишечник тремя путями:**

**1) через молоко туберкулезных коров,
которое давалось ребенку
без предварительного кипячения;**



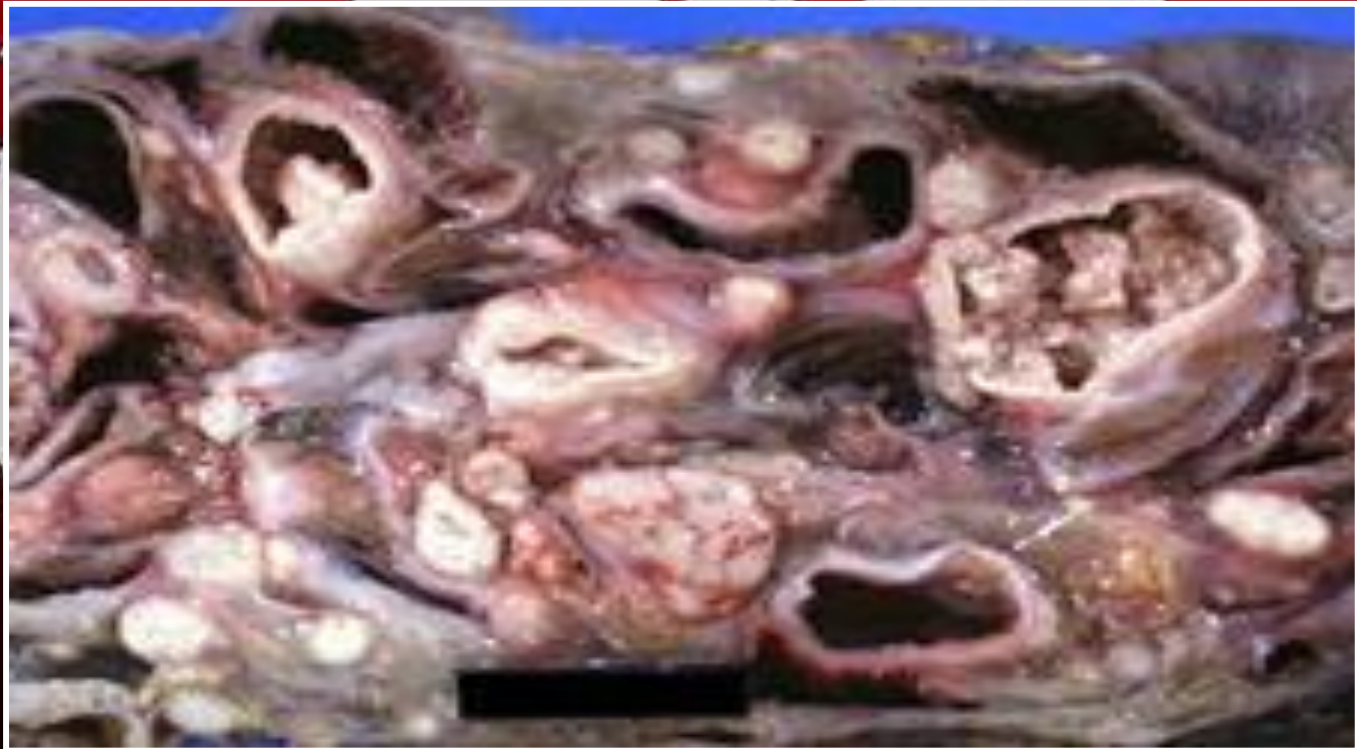2) через пищевые продукты или жидкости, посуду, инфицированную МБТ и др., принадлежащие бактериальным больным, не соблюдающим личную гигиену;



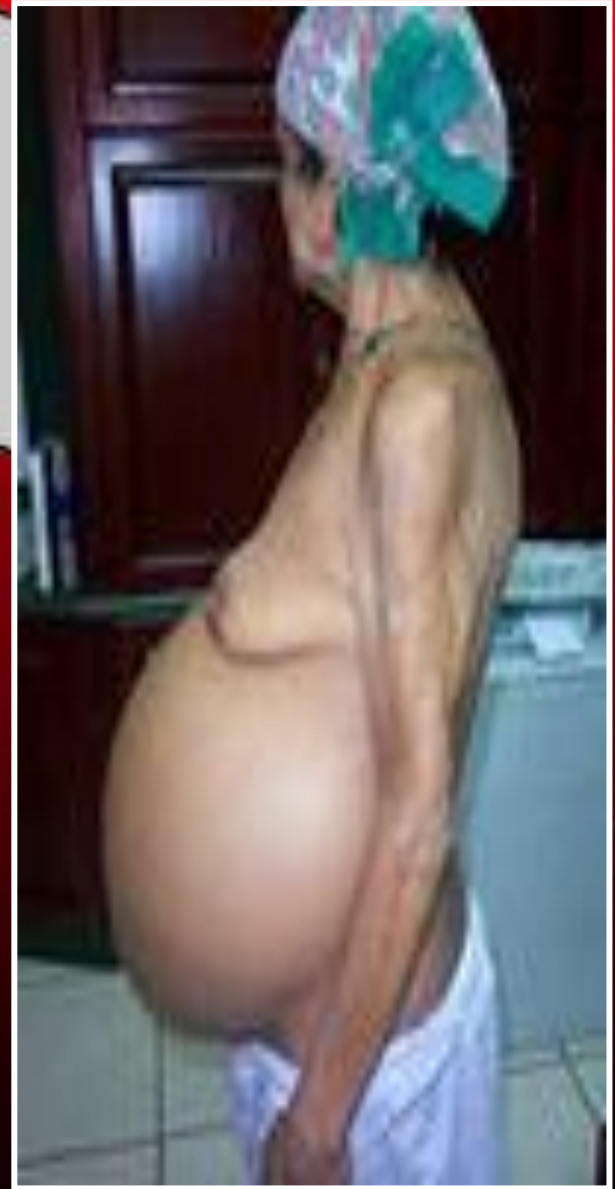A world map is visible in the background, rendered in a light gray color against a dark red background. The map shows the outlines of continents and oceans.

**3) возможна гематогенная
диссеминация МБТ из
первичного
фокуса в легких, в
лимфоузлах.**

Первичный туберкулезный фокус может быть в лимфатическом узле кишечника или брыжейке.

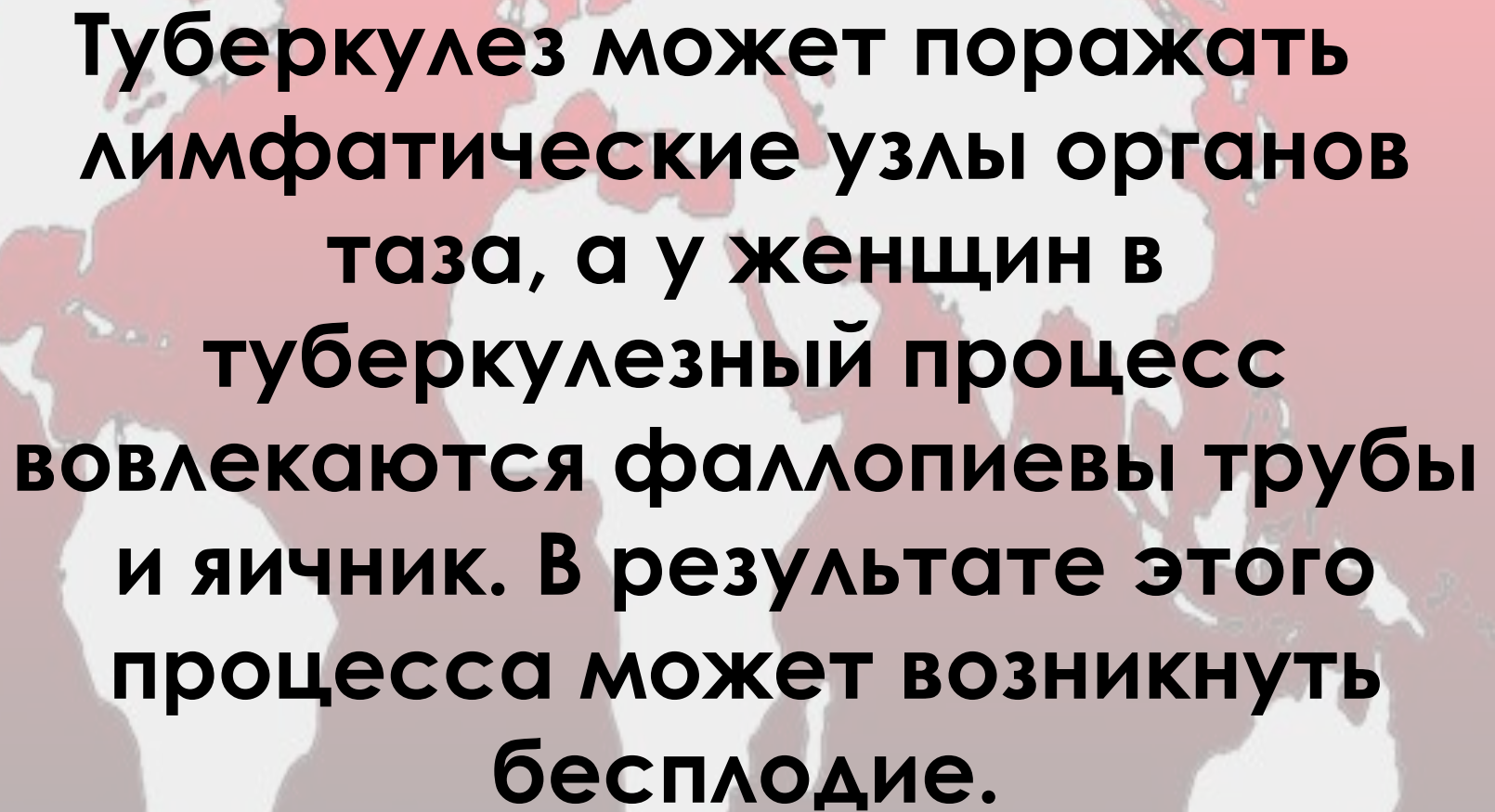


По мере развития заболевания узлы увеличиваются, становятся мягкими, и их содержимое может проникнуть в брюшную полость. В результате накапливается свободная жидкость (асцит) и возникает вздутие живота.



В других случаях узлы не разрушаются, а сливаются, вызывая слипание петель кишечника. Это может причинять боль и вызывать приступы непроходимости кишечника. Непроходимость кишечника может стать полной.

В результате слипания петель формируются массивные образования, которые можно прощупать через брюшную стенку.

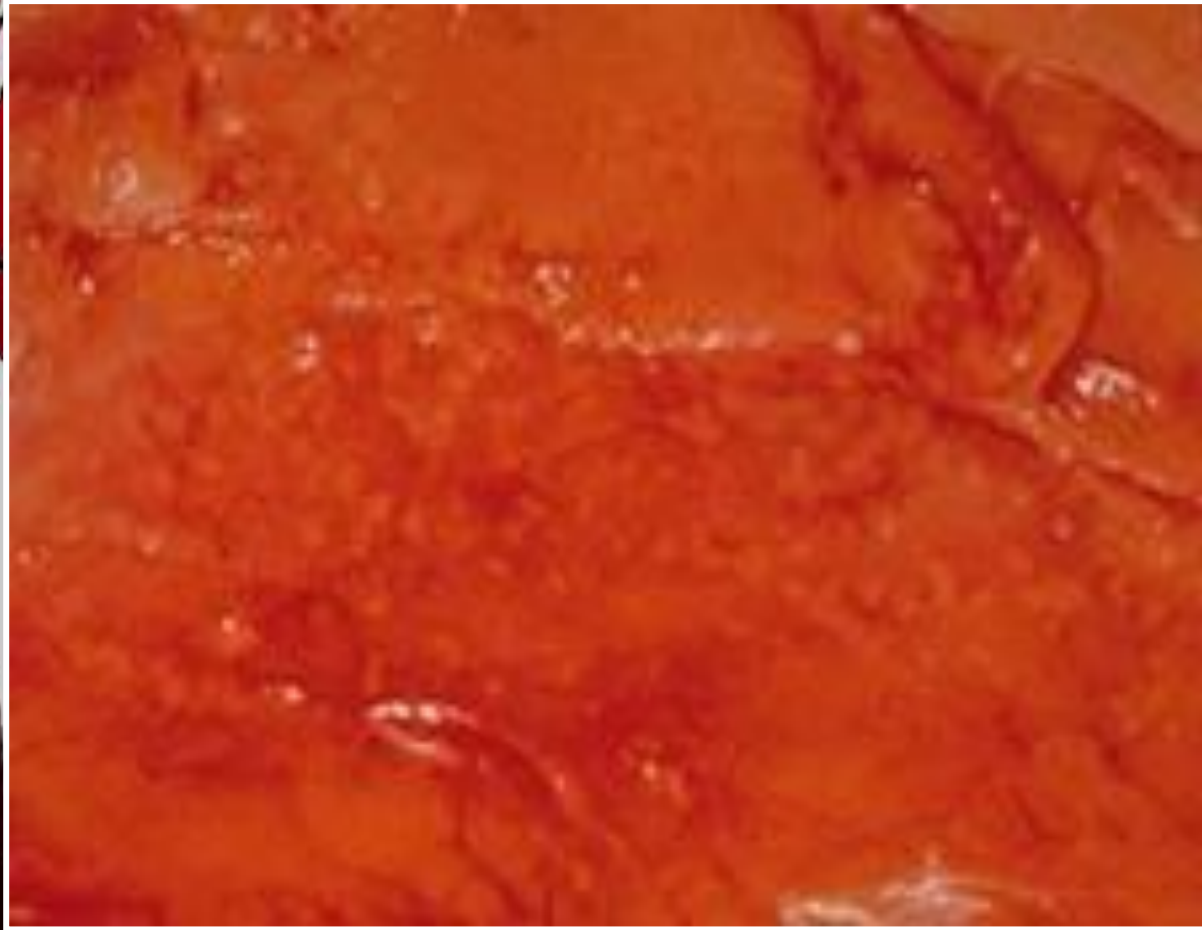
A world map is visible in the background, rendered in a light gray color against a dark red background. The map shows the outlines of continents and oceans.

Туберкулез может поражать лимфатические узлы органов таза, а у женщин в туберкулезный процесс вовлекаются фаллопиевы трубы и яичник. В результате этого процесса может возникнуть бесплодие.

Вторичный туберкулез кишечника

Вторичные формы абдоминального туберкулеза возникают в тех случаях, когда МБТ проникают в кишечник посредством заглатывания слюны и мокроты больными при поражении легких. МБТ инфицируют стенку кишечника, преимущественно подвздошную кишку, и вызывают изъязвления и свищи. Инфекция может распространяться в брюшную полость и стать причиной асцита.

Туберкулез брюшины



Этиология

- гематогенная диссеминации,
- осложнение локальных форм лимфаденита, туберкулеза других органов брюшной полости и таза.

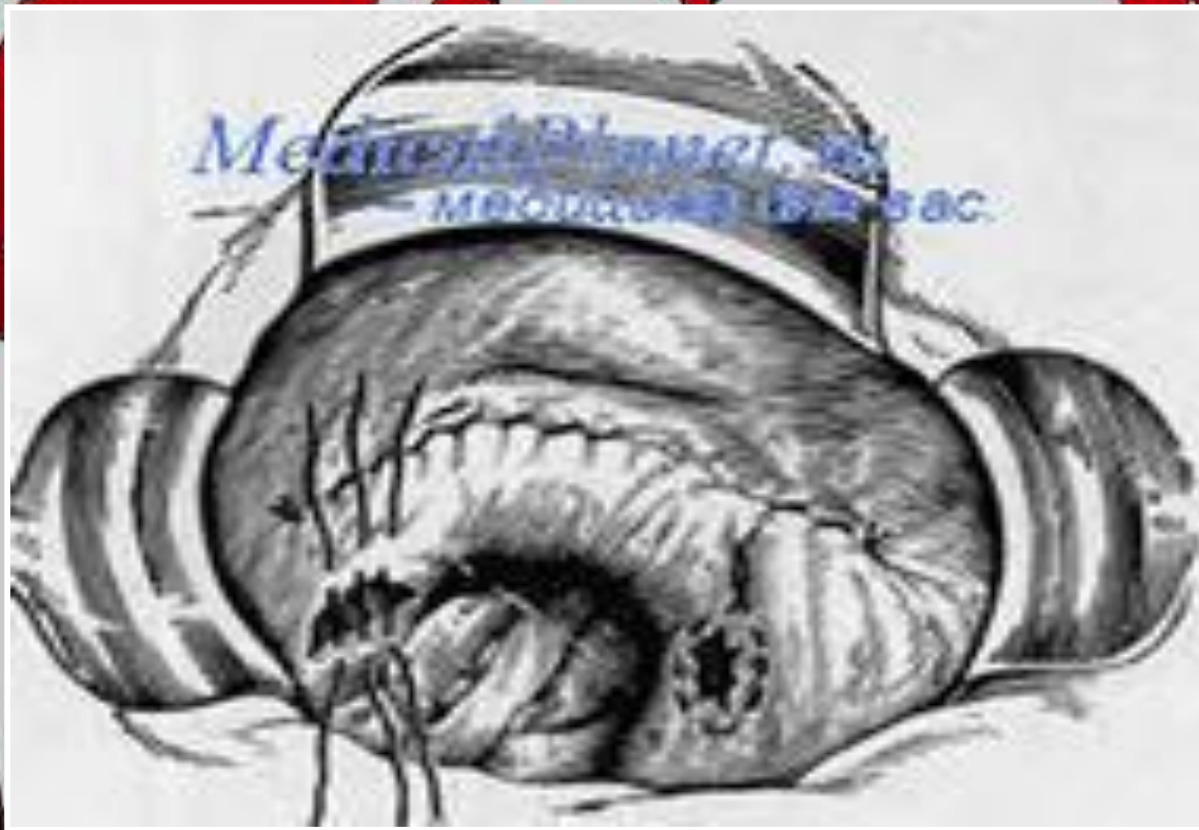Клиника

- **в начальном периоде не выражены, интоксикация отсутствует. В дальнейшем при появлении экссудата обнаруживаются признаки интоксикации, диспепсия, снижается масса тела.**

Выделяют;

- **Слипчивая (адгезивная) форма:**
- **Узловато-опухолевая форма:**

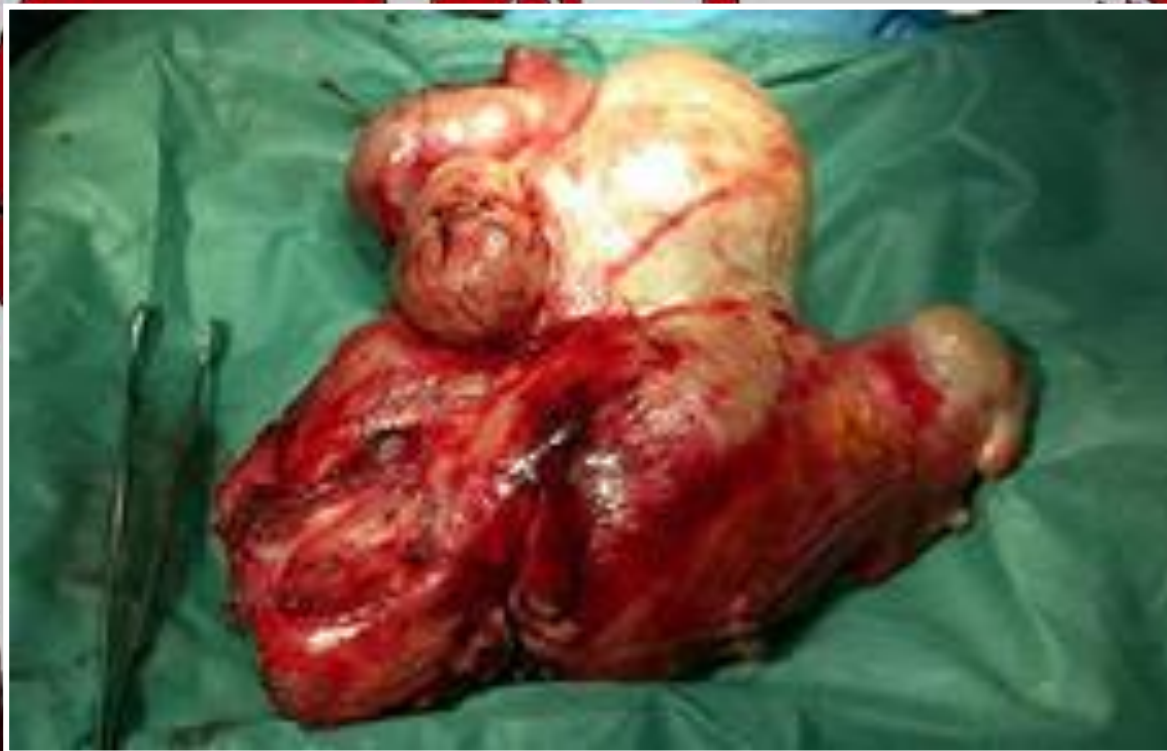Слипчивая (адгезивная) форма



Слипчивая (адгезивная) форма

- **Интоксикация:**
- **Диспепсия:**
- **Частичная кишечная непроходимость:**

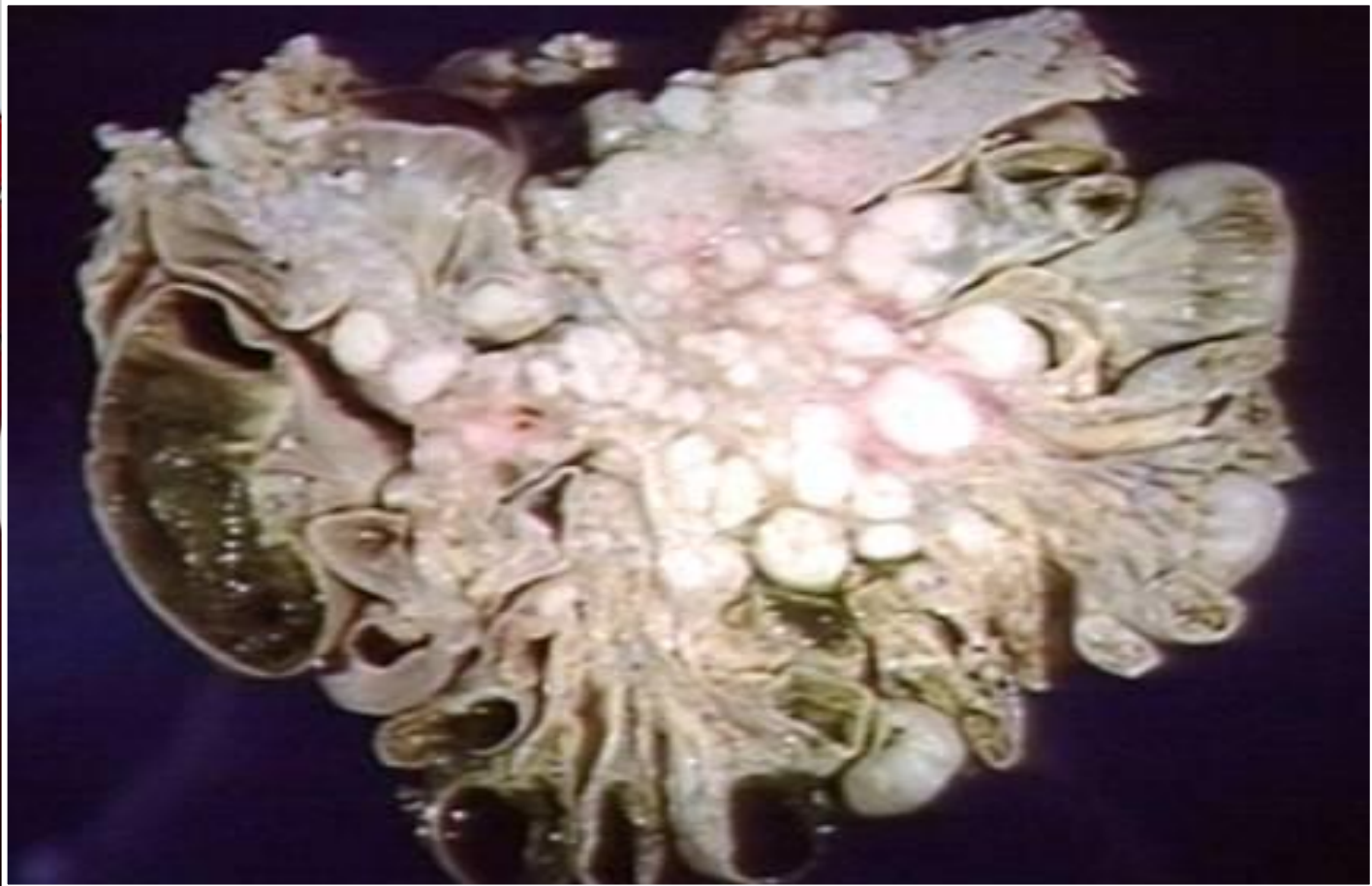Узловато-опухолевая форма:



Узловато-опухолевая форма:

- **Интоксикация:**
- **Формированием конгломератов в брюшной полости из спаянных петель кишок, сальника,**
- **осумкованный экссудат с симптомами частичной кишечной непроходимости.**

Туберкулез брыжеечных лимфатических узлов



Туберкулез брыжеечных лимфатических узлов

- **Течет в двух фазах:**
 - 1. Инфильтративная фаза:**
 - 2. Казеозно-некротическая фаза:**

Инфильтративная фаза

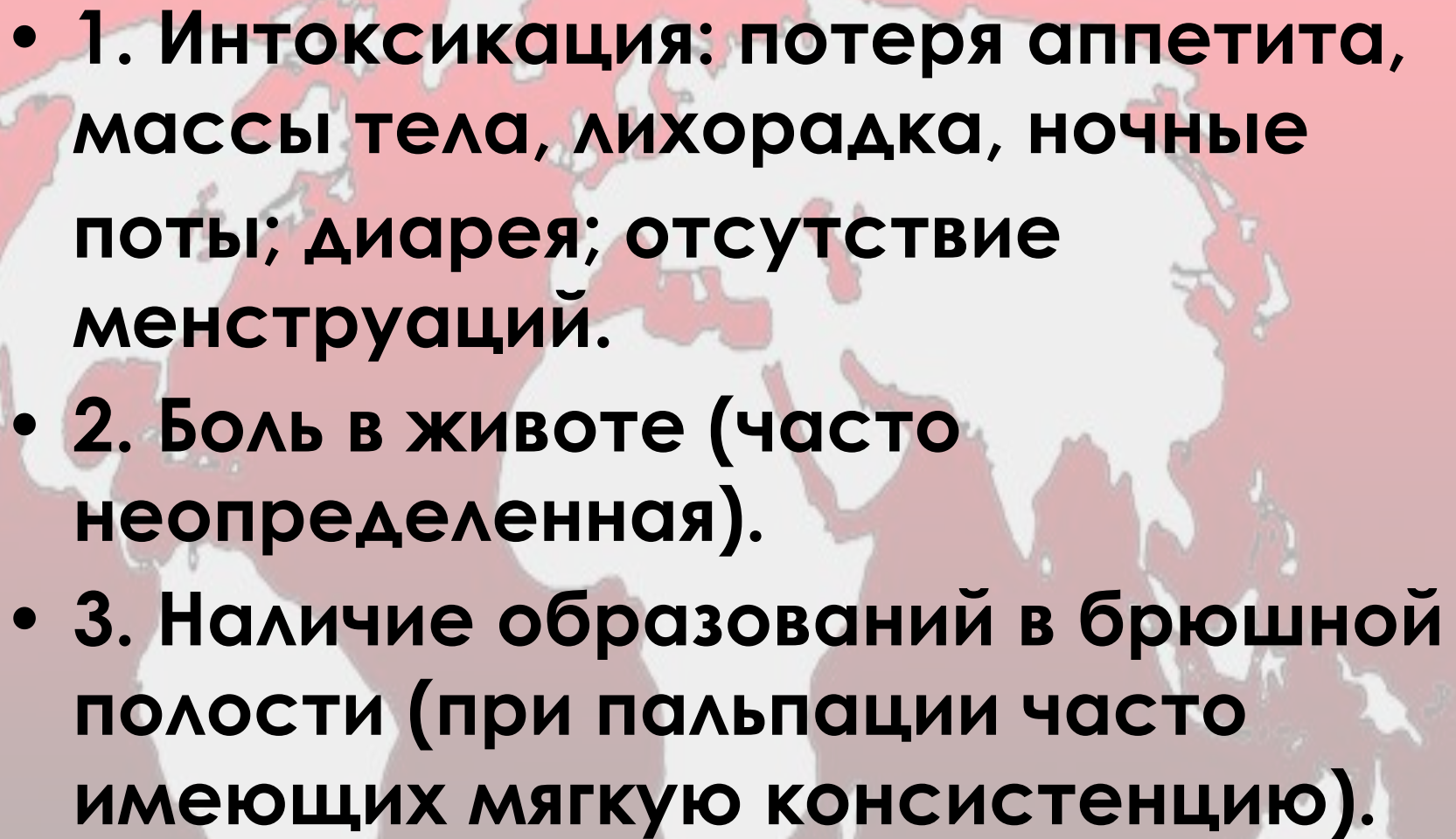
- **воспалительная инфильтрация в мезентериальных лимфатических узлах без выраженных перифокальных явлений и симптомов интоксикации:**

Казеозно-некротическая фаза

- **увеличение лимфатических узлов;**
- **перифокальная реакция;**
- **вовлечение в процесс брюшины.**

A world map is visible in the background, rendered in a light, semi-transparent style. The map shows the continents of North America, South America, Europe, Africa, and Asia. The text is overlaid on the map, centered horizontally and vertically.

**Общие клинические
симптомы туберкулеза
кишечника, брюши-
ны брыжеечных
лимфатических узлов:**

- 
- A faint, light-colored world map is visible in the background of the slide, centered behind the text.
- **1. Интоксикация: потеря аппетита, массы тела, лихорадка, ночные поты; диарея; отсутствие менструаций.**
 - **2. Боль в животе (часто неопределенная).**
 - **3. Наличие образований в брюшной полости (при пальпации часто имеющих мягкую консистенцию).**

- **4. Асцит в брюшной полости. Иногда жидкости настолько много, что нет возможности прощупать патологические образования в брюшной полости.**
- **5. Приступы кишечной непроходимости в сочетании с острой болью и растяжением живота.**
- **6. Кашель и мокрота, если абдоминальный туберкулез вызван заглатыванием инфицированной мокроты или слюны при вторичной форме туберкулеза легких.**

Гиперпластический илеоцекальный туберкулез:

- жалобы на боль;**
- при этом можно прощупать образование в правом нижнем отделе живота.**

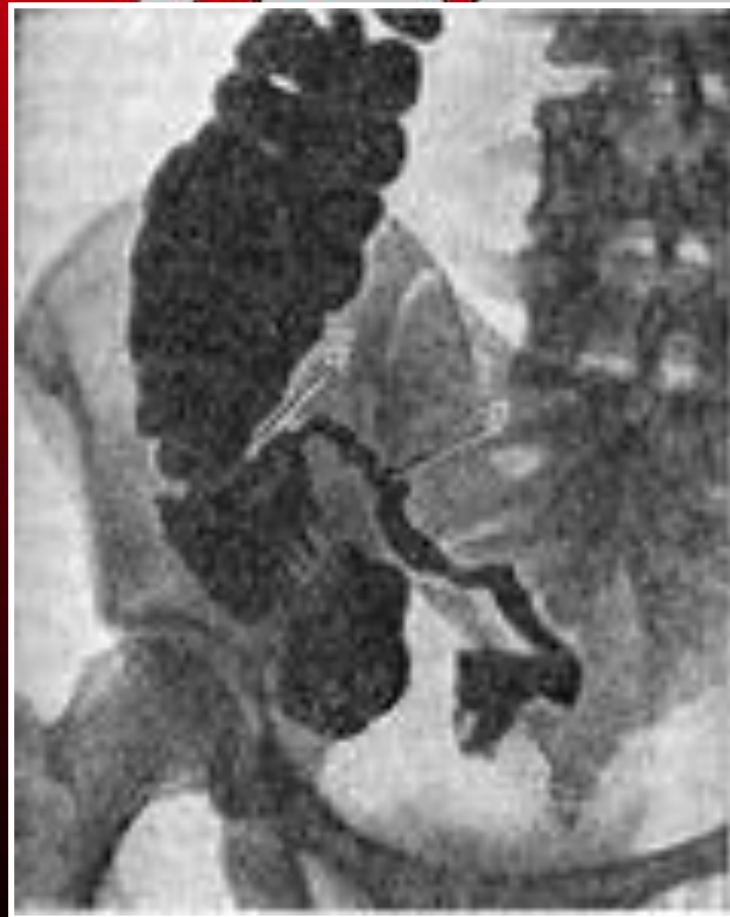A world map is centered on the page, rendered in a light gray color. The background of the entire slide is a gradient that transitions from a bright red at the top to a solid black at the bottom. A semi-transparent white horizontal bar is positioned across the middle of the map, containing the text.

Диагностика:

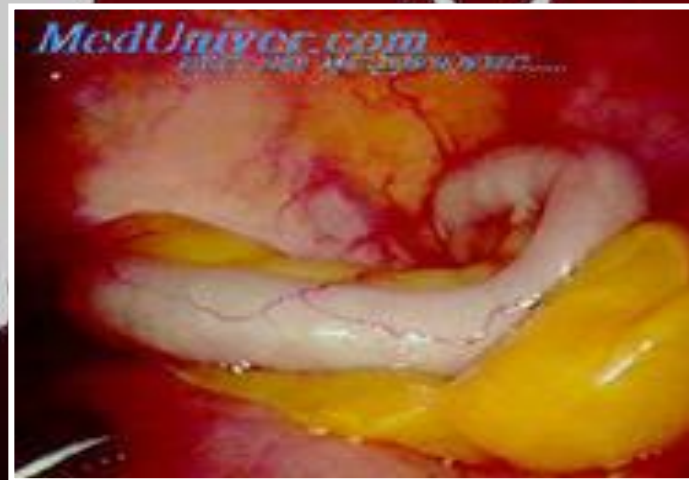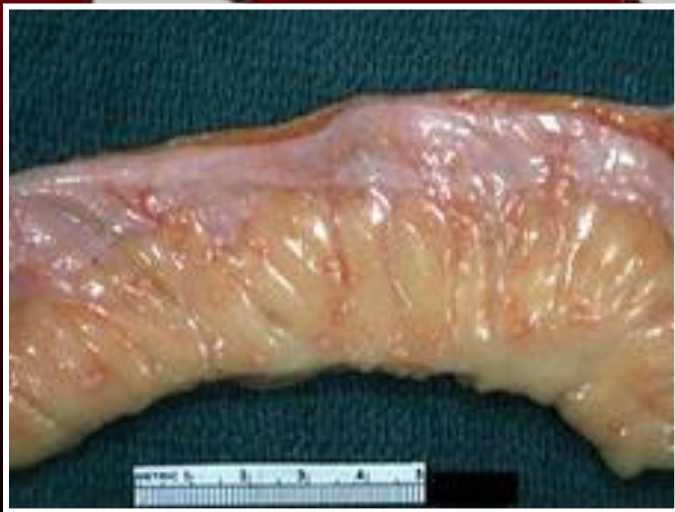Симптомы:

- **похудание,**
- **подъем температуры,**
- **боль в животе.**
- **наличие в брюшной полости
неясных образований или
жидкости.**

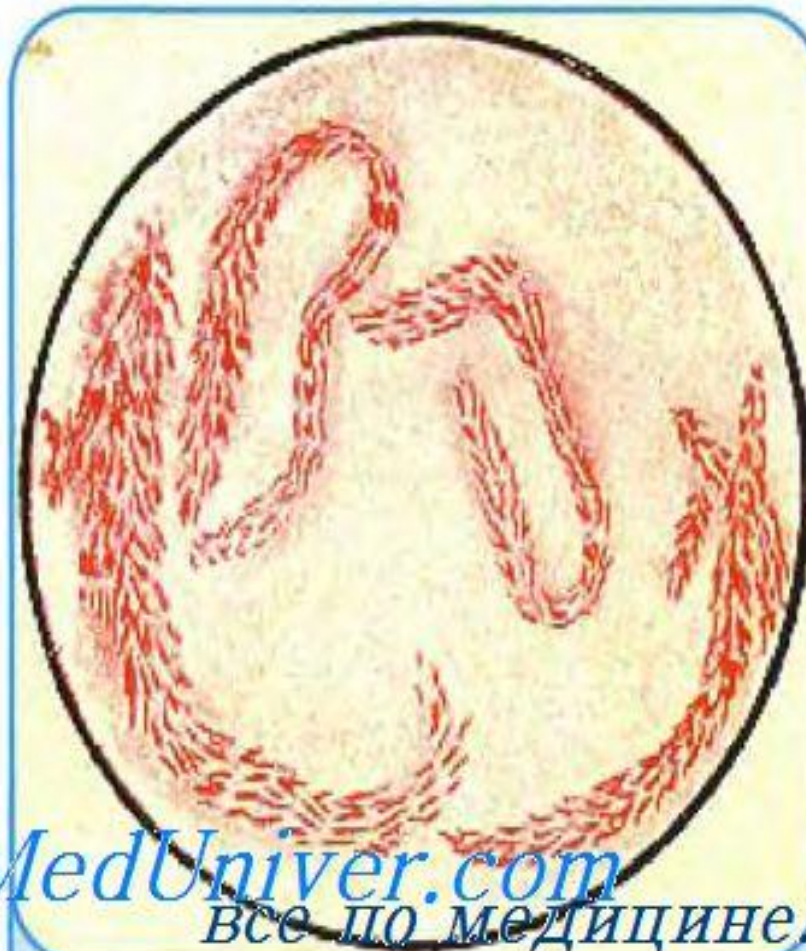рентгенологическое обследование кишечника



биопсию во время операции, лапароскопии лимфатических узлов или брюшины



**посев
аспирационн
ого
материала,
полученного
из брюшной
ПОЛОСТИ**



MedUniver.com
Все по медицине...

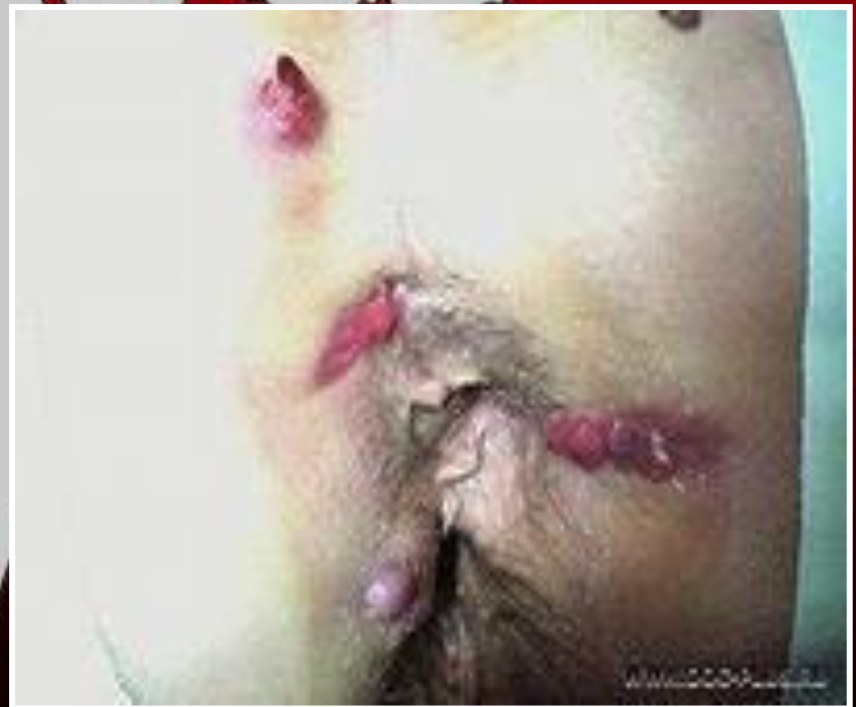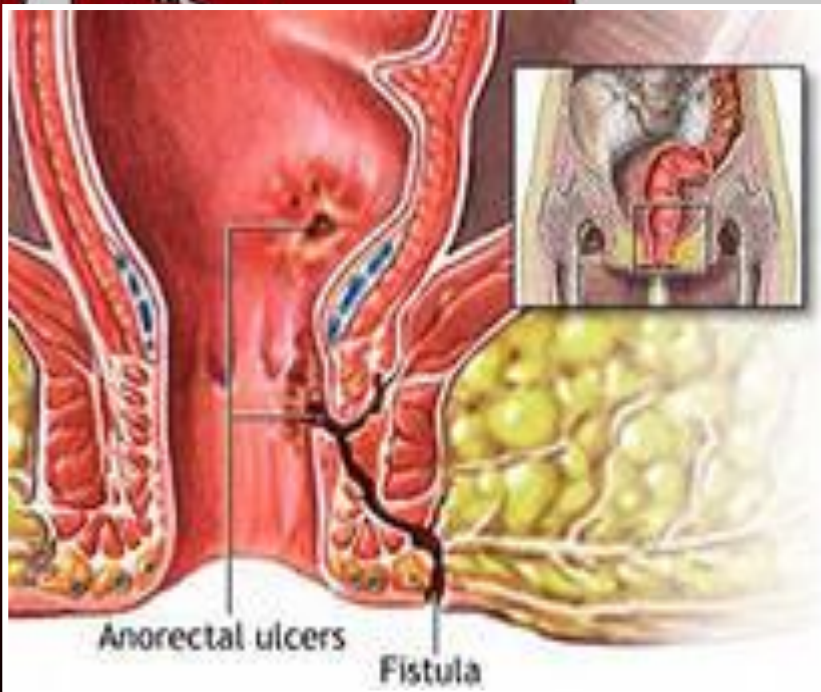
Рис. 3.92. Микроколонии (корд-фактор) *M. tuberculosis*: палочки, расположены в виде «косы», жгутов

A faint world map is visible in the background of the slide. The text is overlaid on this map.

Осложнение:

- **Анальный свищ, или натечник, образовавшийся в области заднего прохода.**

**Анальный свищ, или натечник, может
оказаться осложнением
абдоминального тубер-
кулеза или единственным
объективным его признаком**

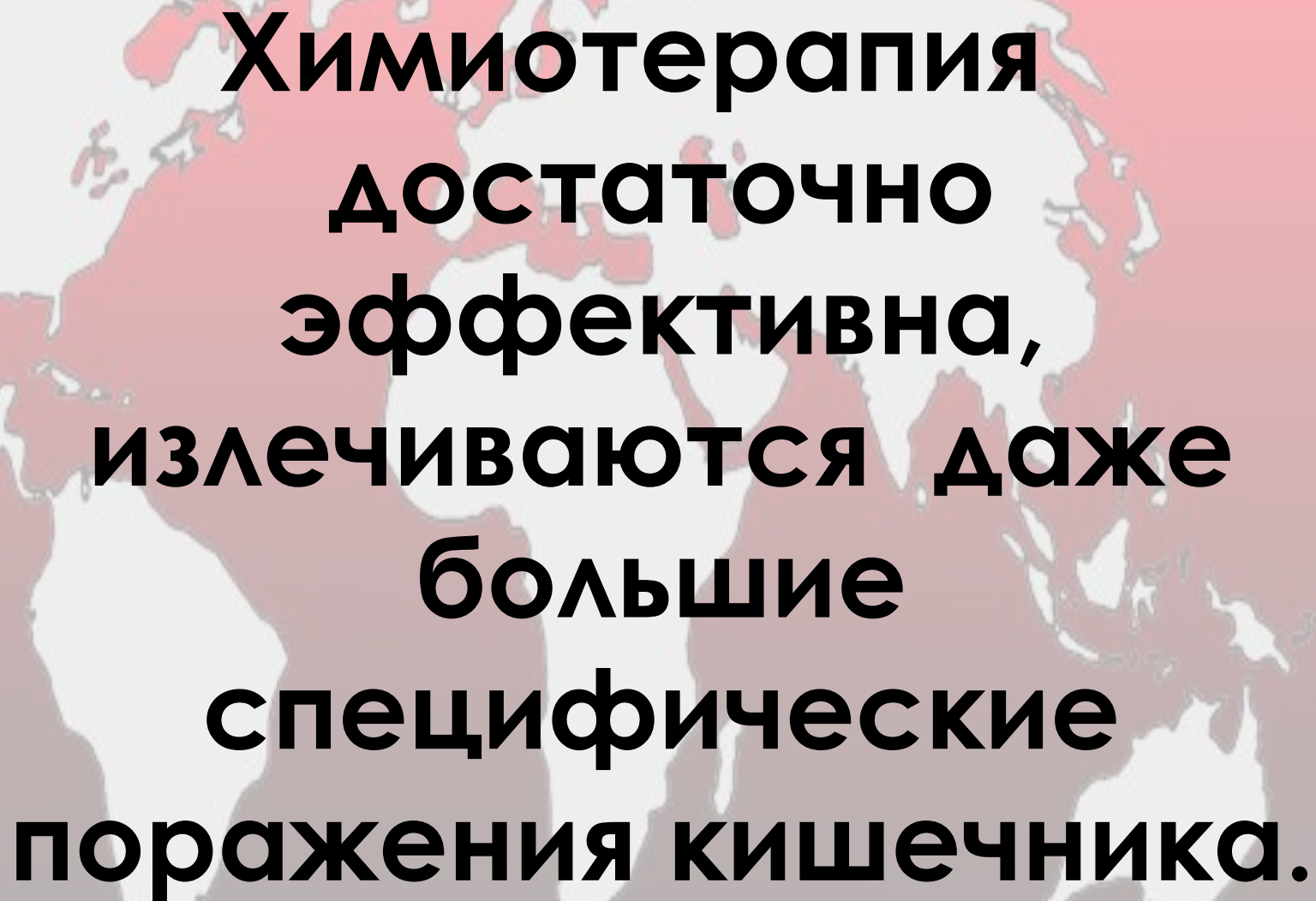


Нужно помнить

- **Анальный свищ может быть также при;**
- **язвенном колите,**
- **болезни Крона.**

A world map with a dark red background. The landmasses are shown in a light gray color. Several regions are highlighted in a darker red, including parts of North America, South America, Europe, Africa, Asia, and Australia. A white horizontal bar with a thin black border is positioned across the center of the map.

ЛЕЧЕНИЕ.

A faint, light-colored world map is visible in the background, centered on the Atlantic Ocean. The map shows the outlines of continents and major landmasses.

**Химиотерапия
достаточно
эффективна,
излечиваются даже
большие
специфические
поражения кишечника.**

Ваши вопросы, коллеги?



