УЗИ - диагностика

Достоинства сонографии

- Является безопасной для врача и пациента в связи с отсутствием ионизирующего излучения.
- Метод неинвазивен.
- Высокая информативность в режиме реального времени, особенно при оценке движущихся объектов и структур.
- Очень эффективный метод при изучении жидкостных структур (полые органы, кисты и т.д.) и тканей, содержащих в %-м отношении много воды (паренхиматозные органы, мышечная ткань и т.д.).

Объективные недостатки сонографии

- Невозможность детального изучения скелетных структур и расположенных под ними органов, а также газосодержащих объектов и расположенных рядом с ними органов ввиду искажения изображения артефактами.
- Необходимость длительной фиксации животного в неестественном для него положении.
- Необходимость выбривания шерсти на больших участках кожи пациента для качественной визуализации органов, расположенных под ними.

Субъективные недостатки сонографии

- Зависимость качества полученных результатов от уровня подготовки специалиста.

Физические аспекты

- Ультразвук - это механические колебания, распространяющиеся в упругой среде с частотой свыше 20 000 колебательных циклов в секунду (20 кГц).
- Ультразвуковая волна распространяется только в веществе, состоящем из частиц. Распространение звуковой волны в вакууме невозможно.
- На живые ткани ультразвук оказывает механическое, термическое и физико-химическое действие.
- В диапазоне волн, использующихся при ультразвуковой диагностике, ультразвук не оказывает отрицательного влияния на живые организмы. При проведении ультразвукового исследования активизируются метаболические процессы и повышаются иммунные свойства организма.
- Согласно общепринятым нормам, продолжительность воздействия ультразвука на пациента не должна превышать 600 минут, или 10 часов в год.

Устройство ультразвукового датчика

Ультразвуковые волны генерируются пьезоэлектрическими элементами датчика, которые преобразуют электрические сигналы в механические колебания - ультразвуковые волны. Тот же датчик-излучатель воспринимает отражённые ультразвуковые волны, преобразуя их опять в электрические сигналы.

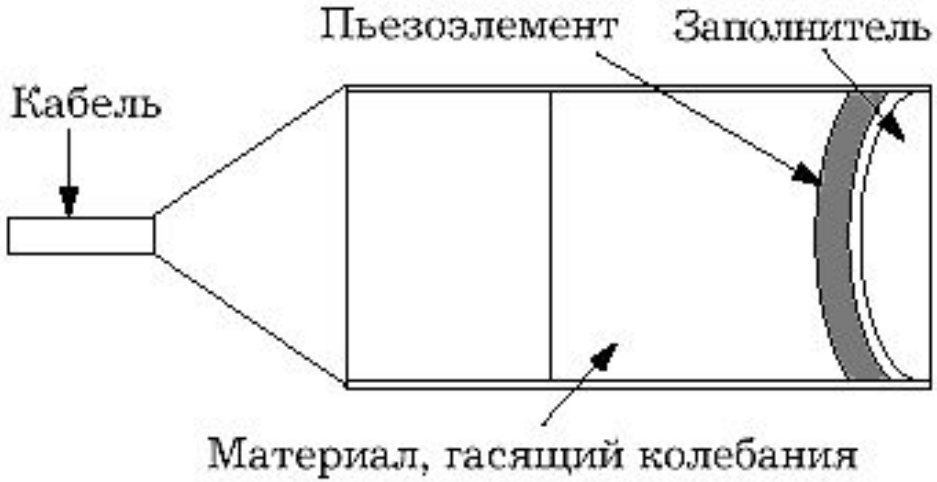

Линейный, секторный, конвексный, круговой датчик

Линейный, секторный, конвексный датчик

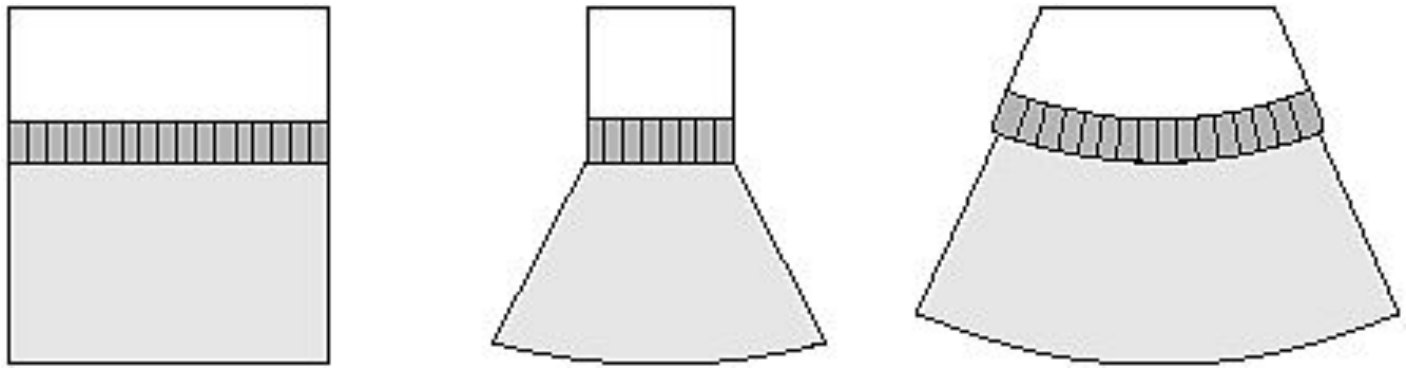

Пациенты, сканируемые на частоте 3.5 МГц, 5 МГц, 7,5 МГц, 10,0 МГц

Эхогенность

- Эхогенность - это способность ткани или органа отражать ультразвуковой луч.
- В зависимости от указанной способности различают:
- **гиперэхогенные структуры** - представлены на сонограммах ярко-белым цветом (это объекты с высокой отражающей способностью - кость, газ, коллаген);
- **гипоэхогенные структуры** - представлены на экране как различные оттенки серого цвета (паренхиматозные ткани);
- **анэхогенные структуры** - чёрные. Этот цвет присущ средам, полностью проводящим ультразвук (жидкости).
- Если две структуры одинаковы по эхогенности, то говорят, что они **изоэхогенны** друг другу.

В порядке уменьшения эхогенности органы ранжируются:

- Кость, газ.
- Стенки сосудов.
- Почечная лоханка.
- Жир старых животных.
- Предстательная железа.
- Селезёнка.
- Печень.
- Кора почек.
- Мышцы.
- Жир молодых животных.
- Мозговое вещество почек.
- Жидкости.

Гиперэхогенные структуры (пр. почка, мочевой пузырь)

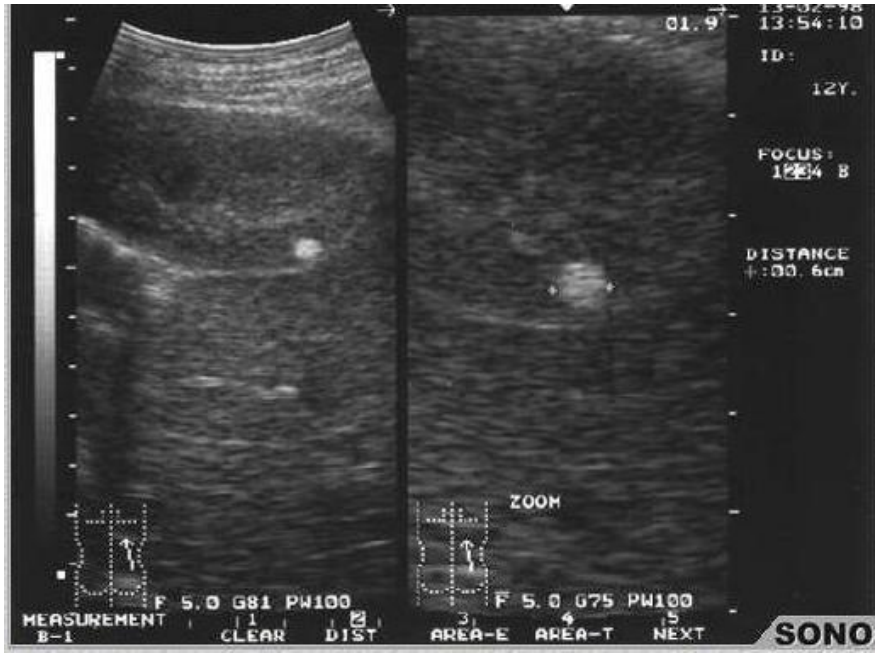

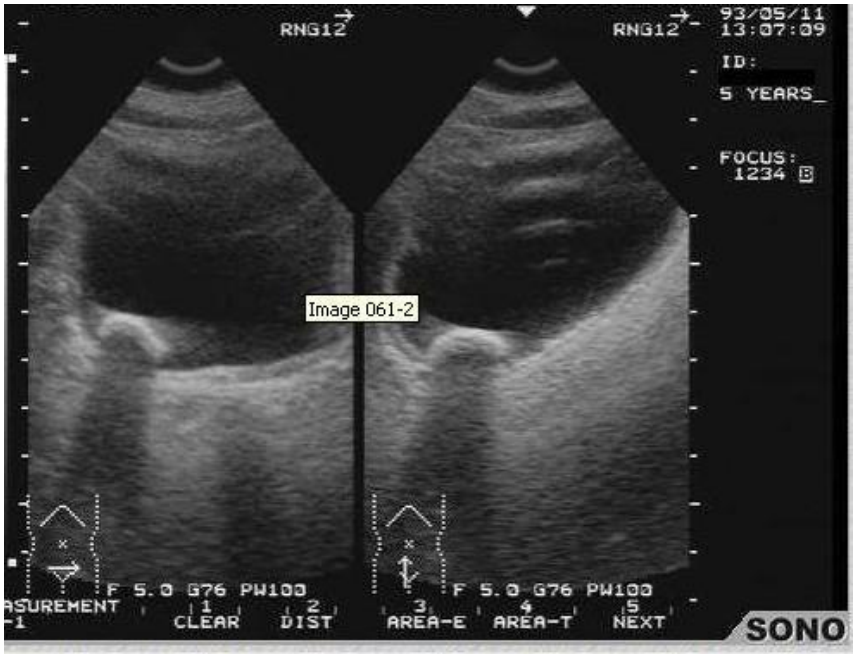

Гипоэхогенные структуры (пр. селезенка, печень)

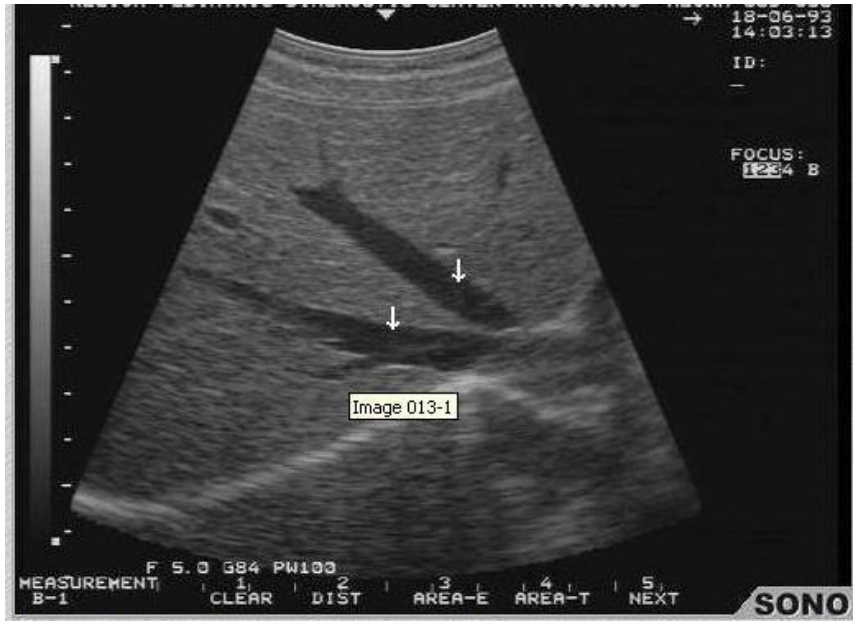

Анэхогенные структуры (пр. желчный пузырь, мочевой пузырь)

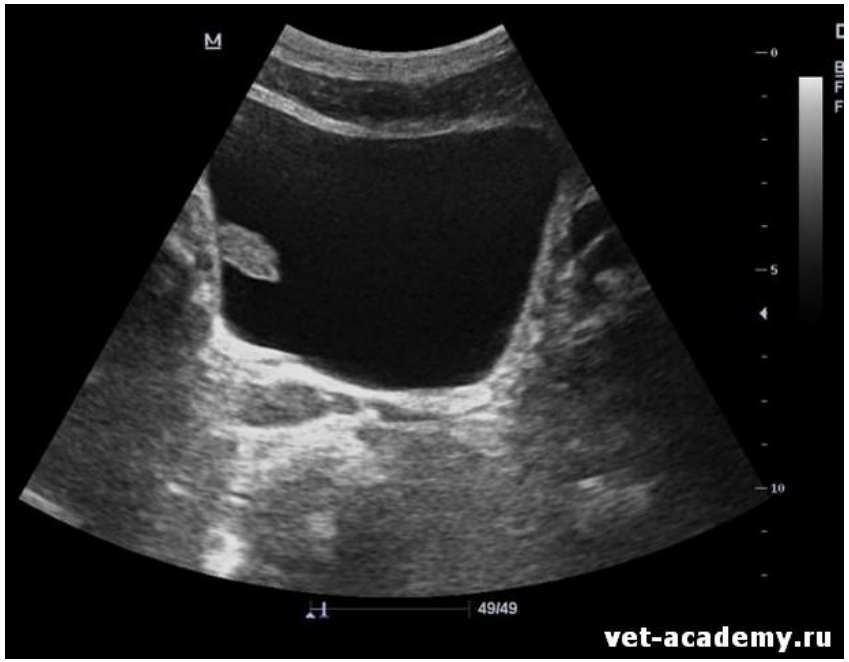

Эхоструктура

- Эхоструктура - это строение органа или ткани при ультразвуковом изображении.
- В зависимости от этого признака различают:
- органы с однородной эхоструктурой, состоящие из изоэхогенных тканей;
- органы с неоднородной эхоструктурой, состоящие из тканей различной эхогенности.

- Солидная структура - структура, не содержащая жидкость, например «солидное новообразование».
- Эхоакустическое окно - это ткань или структура, хорошо пропускающая ультразвуковые лучи и улучшающая изображение нижележащих структур. Например, мочевой пузырь.

Однородная эхоструктура (пр. печень)

Неоднородная эхоструктура (пр. селезенка)

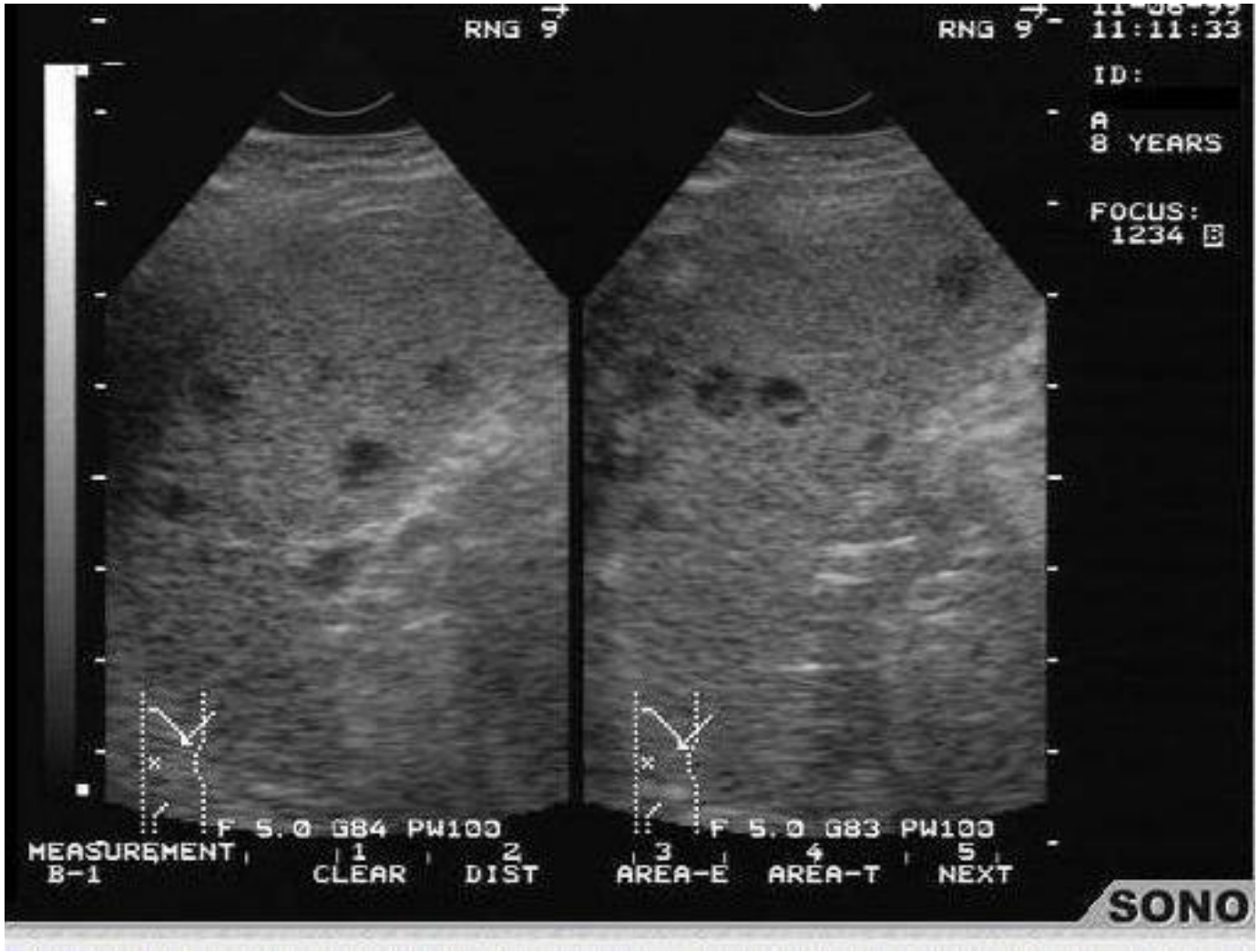

Солидная структура

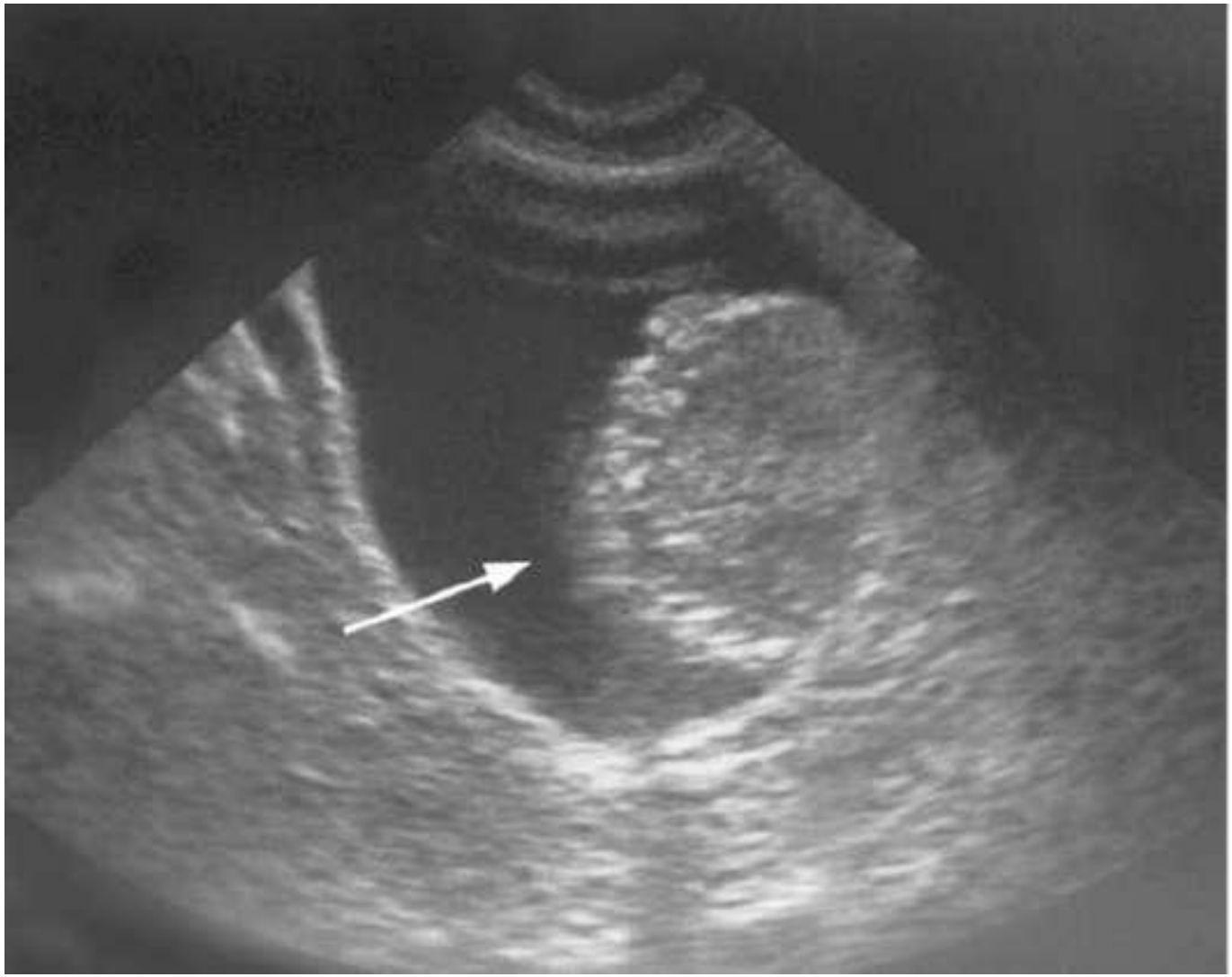

Плоскости сканирования





Помехи

- Помехи - это искажения изображения, вызванные воздействием внешних причин на ультразвуковой луч.
- 1. Аппаратные помехи:
- •электромагнитные наводки; помехи по сети питания;
- •помехи, обусловленные некорректной настройкой аппарата.
- 2. Помехи, вызванные плохой подготовкой животного:
- •помехи, вызванные плохим выбриванием шерсти;
- •помехи, обусловленные недостаточным количеством геля.
- 3. Помехи, вызванные активным сопротивлением животного.

Помехи, вызванные работающим рядом с аппаратом УЗИ сотовым телефоном

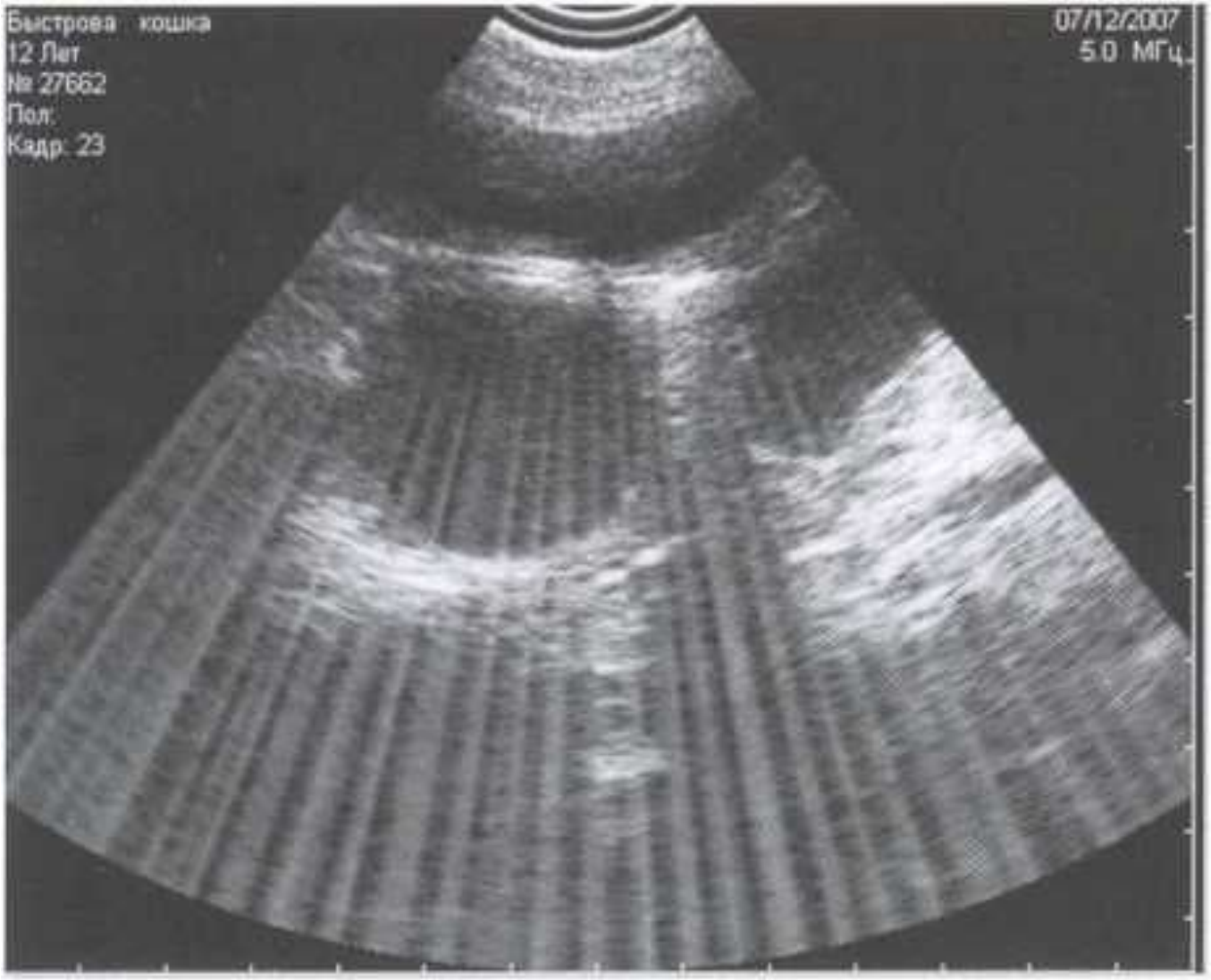

Помехи, вызванные электроприбором (электрическим обогревателем), работающим одновременно с аппаратом УЗИ

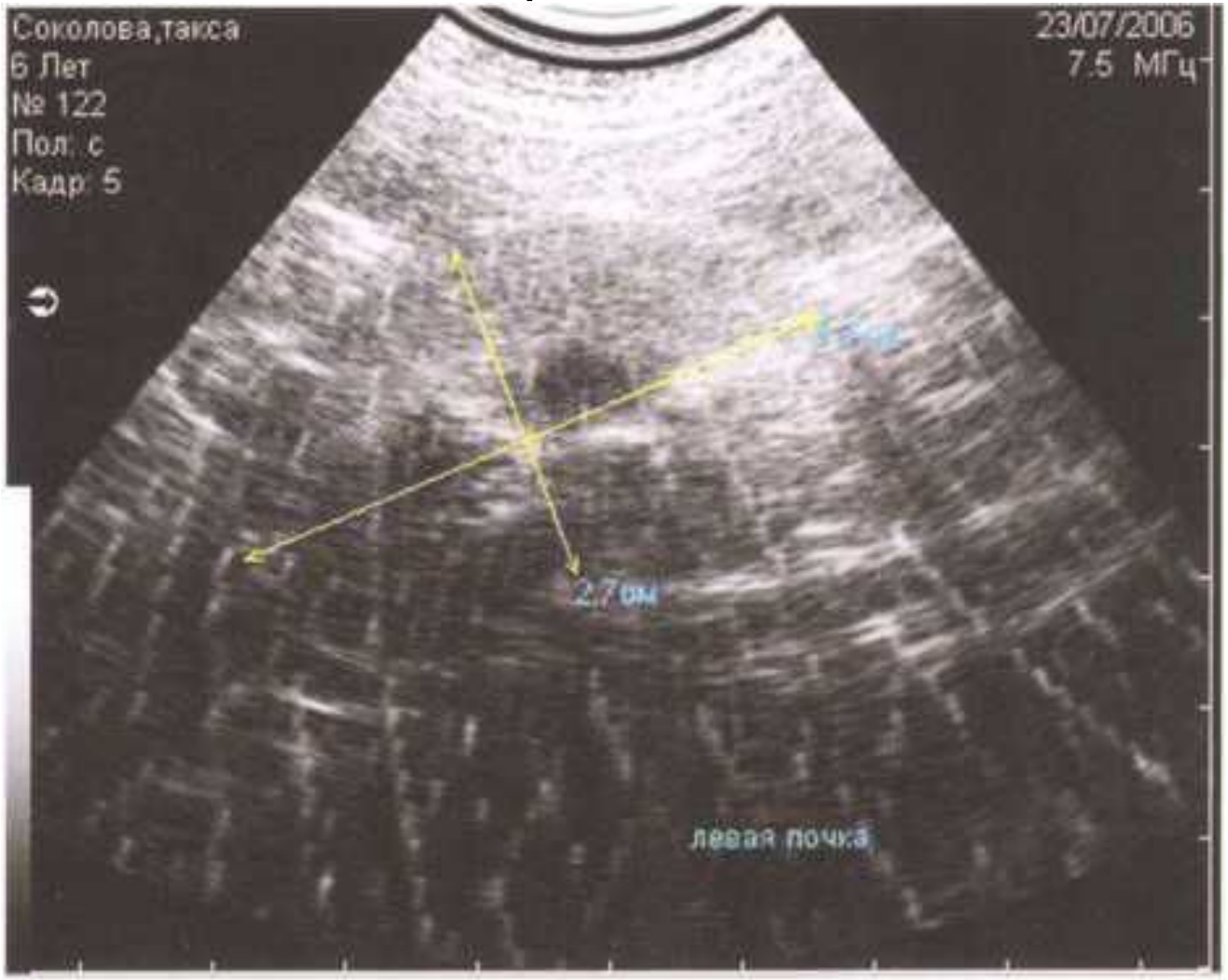

Помехи, вызванные плохим выбриванием шерсти животного и недостаточным количеством геля

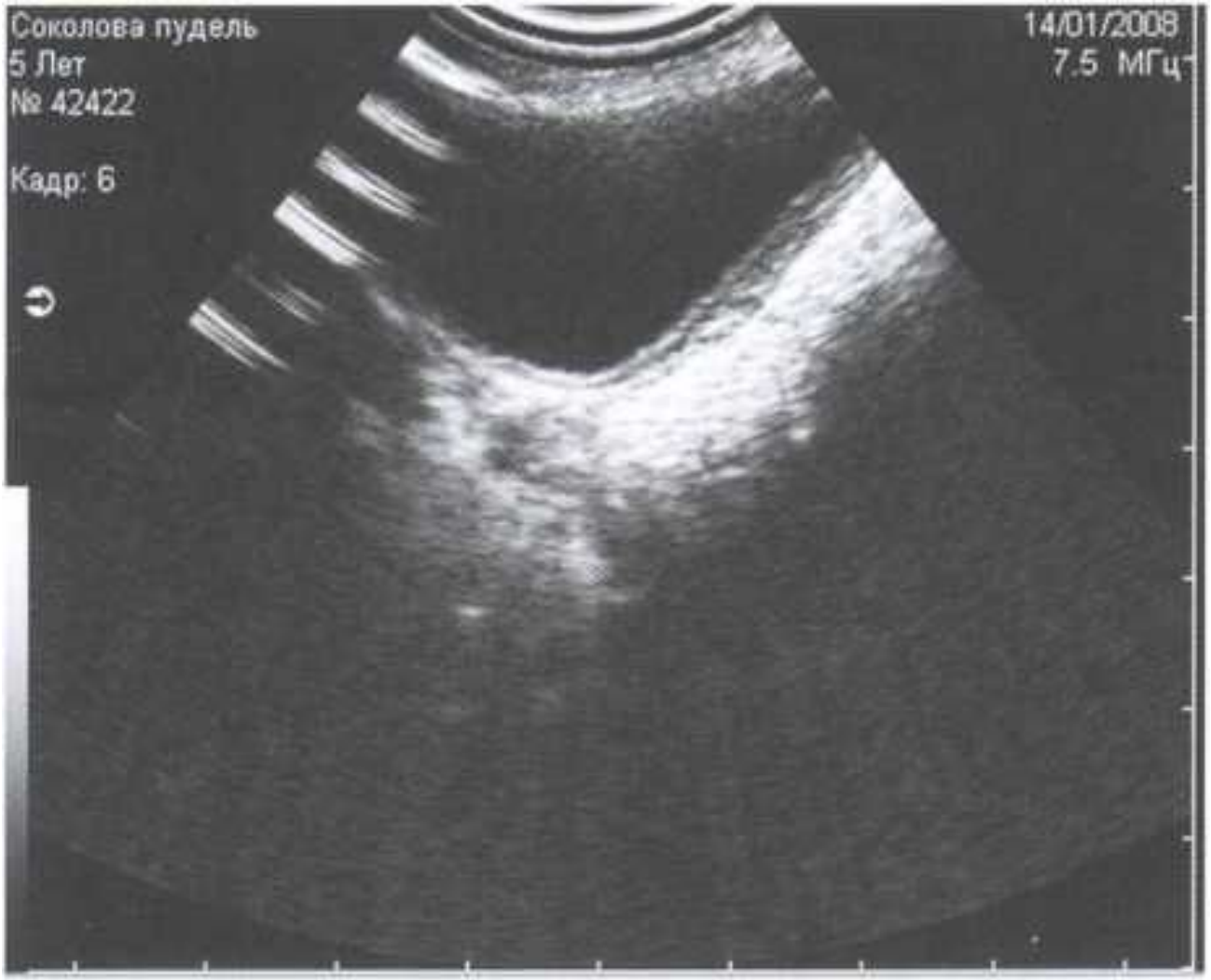

Артефакты

- Артефакты - это изображения несуществующих объектов или искажение свойств существующих объектов, обусловленные законами физики.

Аппаратные артефакты

- Аппаратные артефакты - это искажения изображения, возникающие вследствие конструктивных особенностей ультразвукового прибора. Аппаратные артефакты не несут диагностической информации и мешают работе врача.
- Мёртвая зона - это часть изображения, прилегающая непосредственно к рабочей поверхности датчика, где практически невозможно выделить эхо-сигналы. Наличие этого артефакта обусловлено конструктивными особенностями датчика.

Аппаратный артефакт. Мертвая зона

Артефакты, связанные с физикой УЗ-луча

- Артефакты, обусловленные физическими законами и формой ультразвукового луча, несут очень ценную информацию.

Артефакты, связанные с физикой УЗ-луча

- Эхоакустическая тень - это отсутствие изображения. Тень всегда чёрная. Под ней нет изображения реальных структур.

- 2 разновидности теней:
- Артефакт истинной эхоакустической тени – это область пониженной эхогенности, возникающая за объектами с высокой отражающей способностью (кость, газ, коллаген);
- Артефакт латеральных теней расположены по касательной к кривой поверхности, в отличие от истинных теней, расположенных строго под объектом. Причиной появления артефакта латеральных теней являются такие физические явления, как отражение и затухание.

Артефакт истинной и латеральной эхоакустической тени

.

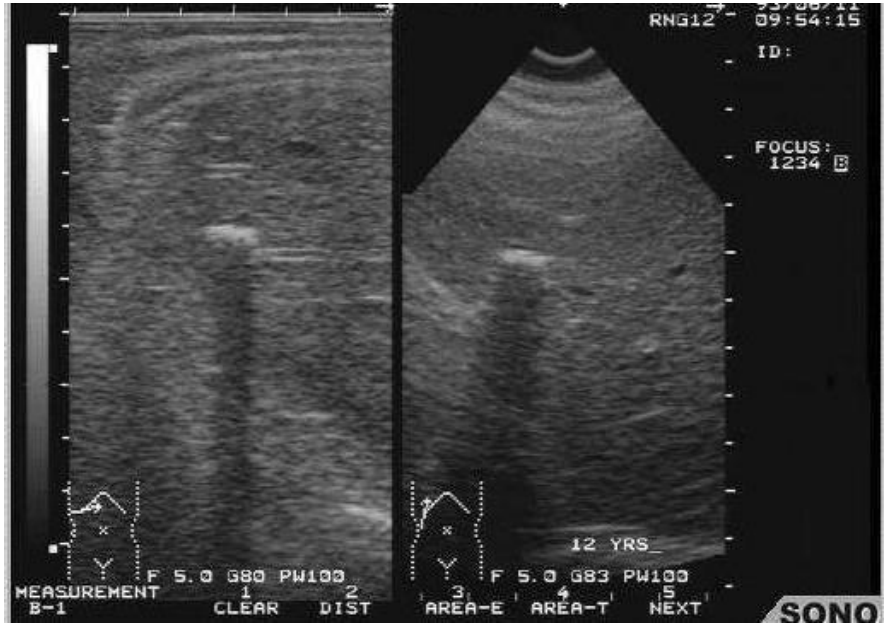

Артефакты, связанные с физикой УЗ-луча

- Периферическое эхоакустическое псевдоусиление - это артефакт, возникающий позади структур, слабо поглощающих ультразвук, т.е. позади объектов, содержащих жидкость (мочевой пузырь, желчный пузырь, кисты и пр.).
- Проявляется в улучшенной визуализации структур, расположенных позади объекта. Периферическое эхоакустическое псевдоусиление всегда светлое.
- Периферическое усиление представлено трапециевидной зоной, в то время как другие зоны повышенной эхогенности имеют неровные края и неправильную форму.

Артефакт периферического эхоакустического псевдоусиления

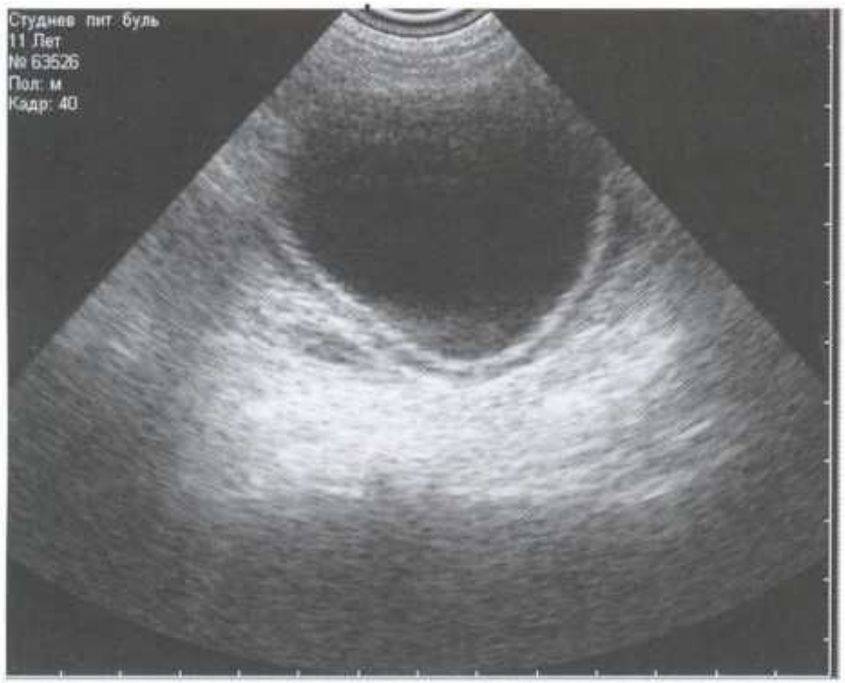

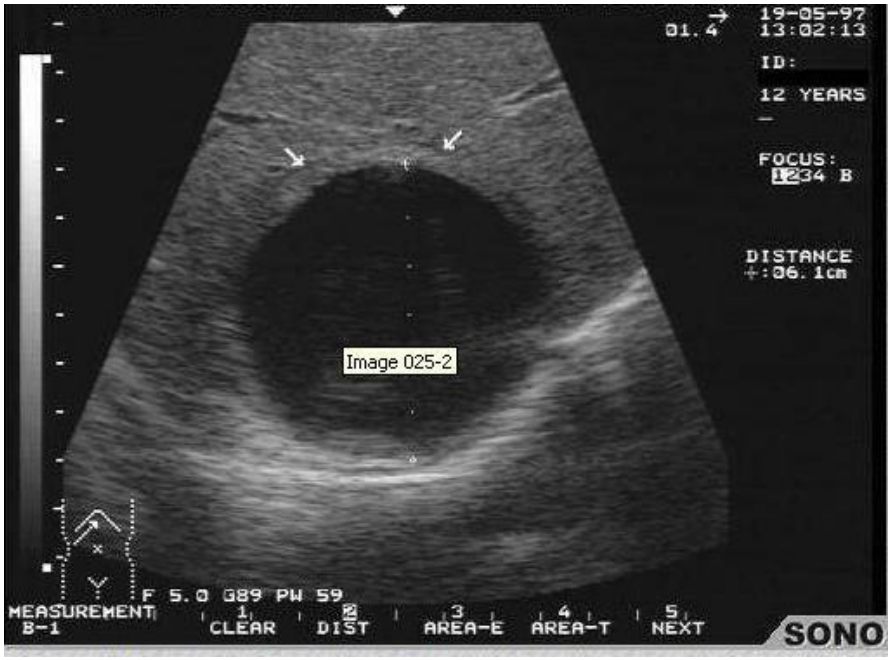

Артефакт периферического эхоакустического псевдоусиления и новообразование с низкой эхогенностью

Артефакты, связанные с физикой УЗ-луча

- Реверберация - это многократное возвращение эхо-волны на трансдуктор в результате множественного переотражения сигнала.
- Выглядит как совокупность белых линий, конгруэнтных исследуемой поверхности.
- Очень сильная реверберация называется хвостом кометы.
- Реверберация наблюдается на границе раздела двух сред с разной плотностью, в том числе на границе мягких тканей или жидкостей с газом. Знание этого артефакта помогает в обнаружении газовых структур.

Артефакт реверберации от газа в желудке

Артефакт реверберации от кусочка резины в кишечнике

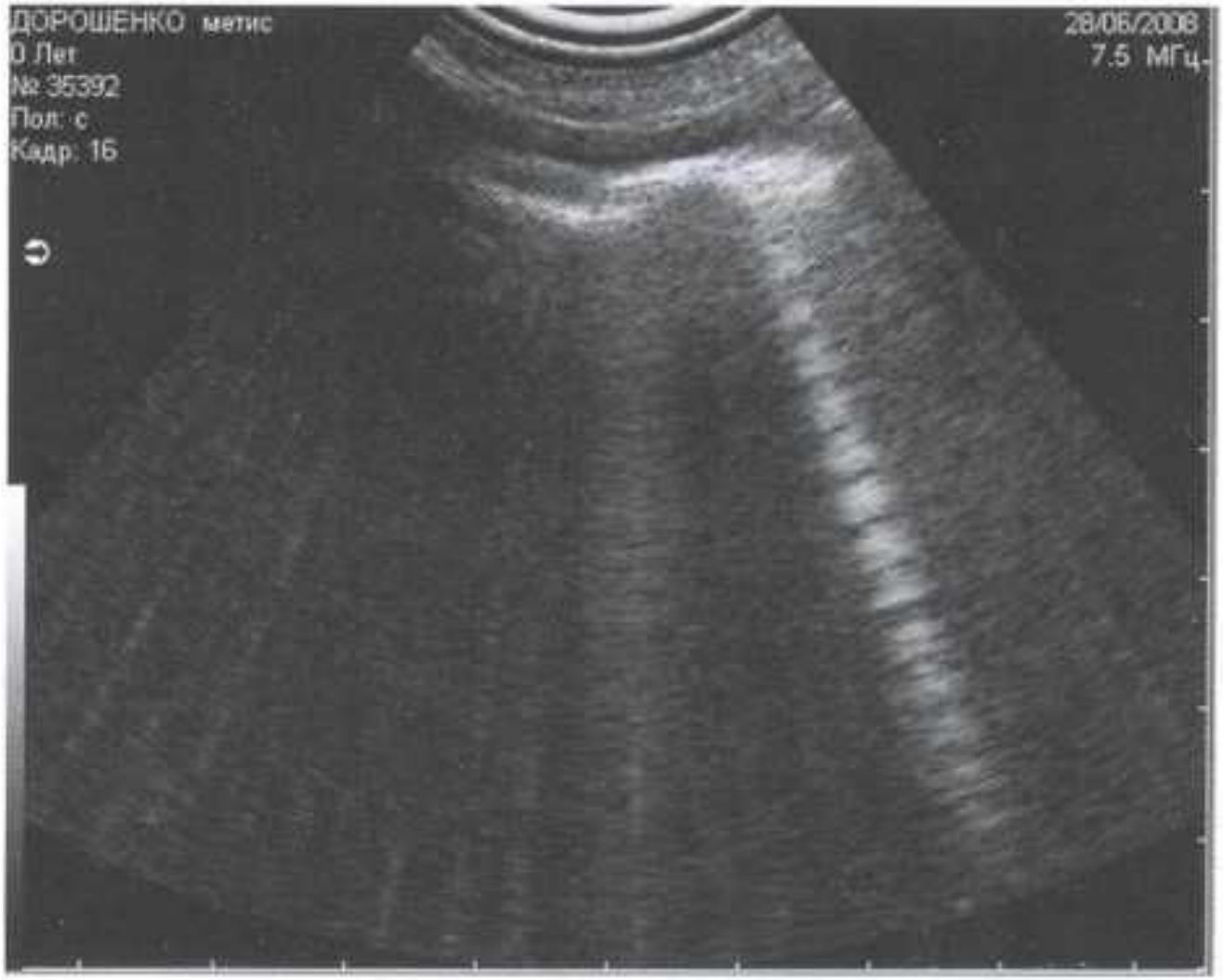

Артефакты, связанные с физикой УЗ-луча

- Зеркальное отражение - это артефакт, возникающий на границе раздела двух сред (в норме - «диафрагма - лёгкие» и «перикард - лёгкие»).
- На границе раздела сред часть луча проходит через неё, а часть - отражается. Отраженные лучи возвращаются на трансдуктор и формируют ложное изображение.
- Примером артефакта зеркального отражения может быть появление ложного изображения паренхимы печени и второго желчного пузыря за пределами диафрагмы. Такое изображение ошибочно можно интерпретировать как нарушение целостности диафрагмы или «двойную» печень.
- Артефакт зеркального отражения может служить ультразвуковым маркёром патологий, при которых существенно повышается плотность мягких тканей, например местного или генерализованного сухого перитонита.

Артефакт зеркального отражения желчного пузыря от диафрагмы

Артефакт зеркального отражения мочевого пузыря от брюшины при перитоните

Артефакты, связанные с физикой УЗ-луча

- Псевдоперфорация соединительнотканных структур - это артефакт, возникающий вследствие преломления ультразвукового луча на границе сред с различной плотностью. Причиной псевдоперфорации является рефракция. Этот артефакт вызывает ложное изображение «заломов» прямых линий.
- Чаще всего этот артефакт нам приходится наблюдать при прохождении ультразвукового луча через диафрагму. При этом можно сделать ошибочное заключение о нарушении целостности диафрагмы.
- Устранить этот артефакт мы можем, изменив положение датчика и угол сканирования.

Артефакты псевдоперфорации соединительнотканных структур

Артефакты псевдоперфорации соединительнотканных структур (имитирует прерывание целостности диафрагмы)

Артефакты, связанные с физикой УЗ-луча

- Артефакт псевдослизи имитирует присутствие слизи или осадка в органах, содержащих жидкость. Часто встречается в мочевом, реже - в желчном пузырях.
- Псевдослизь имеет вогнутую поверхность при использовании конвексного датчика, в то время как поверхность истинной слизи всегда горизонтальна. При проведении исследования линейным датчиком поверхность псевдослизи горизонтальна.
- При движении пациента поверхность истинной слизи может приобрести фестончатый вид, а поверхность псевдослизи всегда ровная. Изменение угла наклона датчика устраняет этот артефакт.

Артефакт псевдослизи в мочевом пузыре

Реальная слизь в мочевом пузыре

Артефакты, связанные с физикой УЗ-луча

- Шум - это специфический артефакт, обусловленный высокочастотным характером ультразвуковых сигналов. Шум наблюдается почти на каждом акустическом изображении.
- Шум может имитировать осадок в жидкостных структурах.

Шум

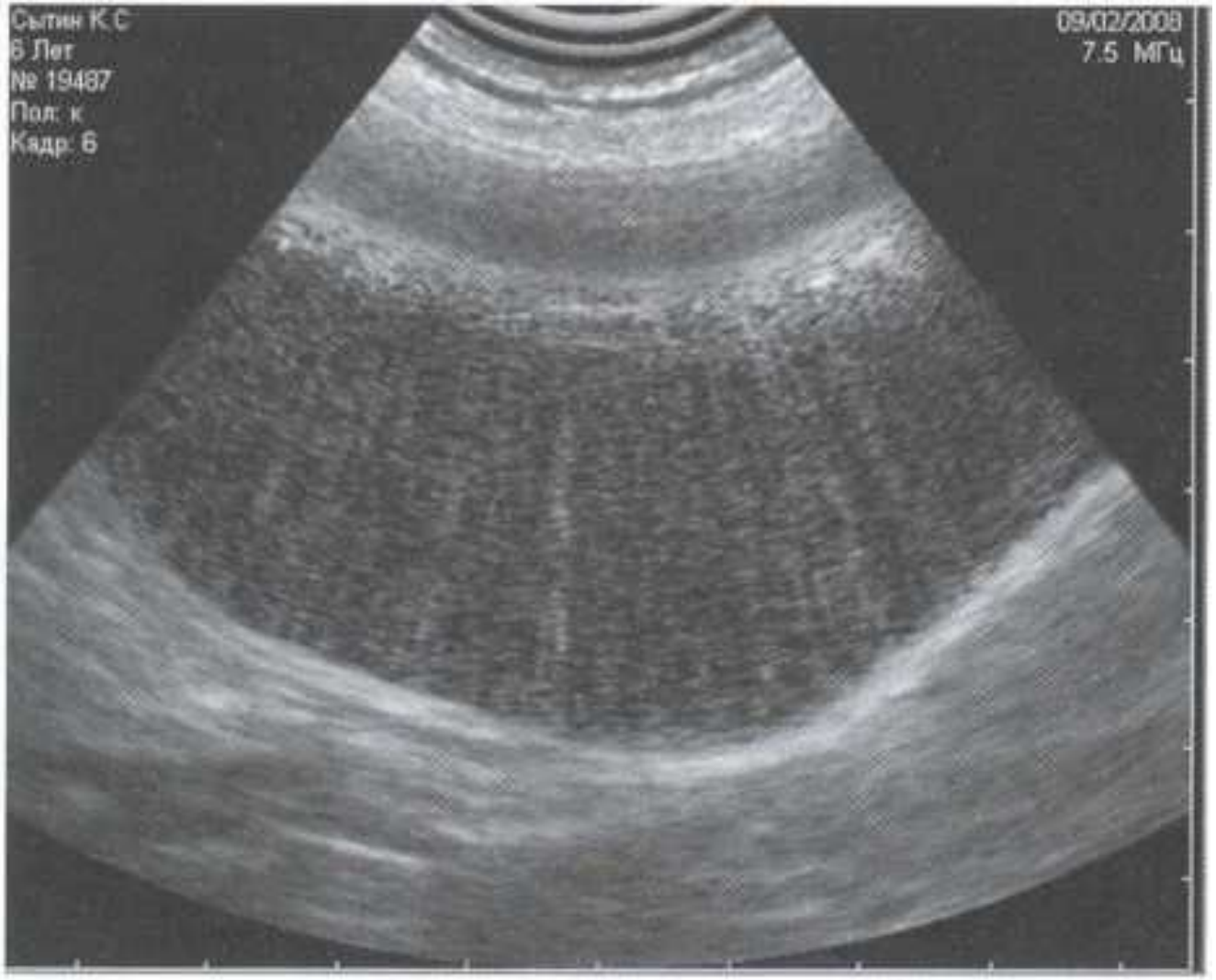

Артефакты, связанные с физикой УЗ-луча

- Дистальное затухание появляется при сканировании глубоко расположенных структур. При этом получение качественного изображения затрудняется.
- Дистальное затухание объясняется ослаблением ультразвукового луча на больших глубинах. Этот артефакт продуцируется любым прибором. Чем выше рабочая частота, тем сильнее затухание.

Дистальное затухание

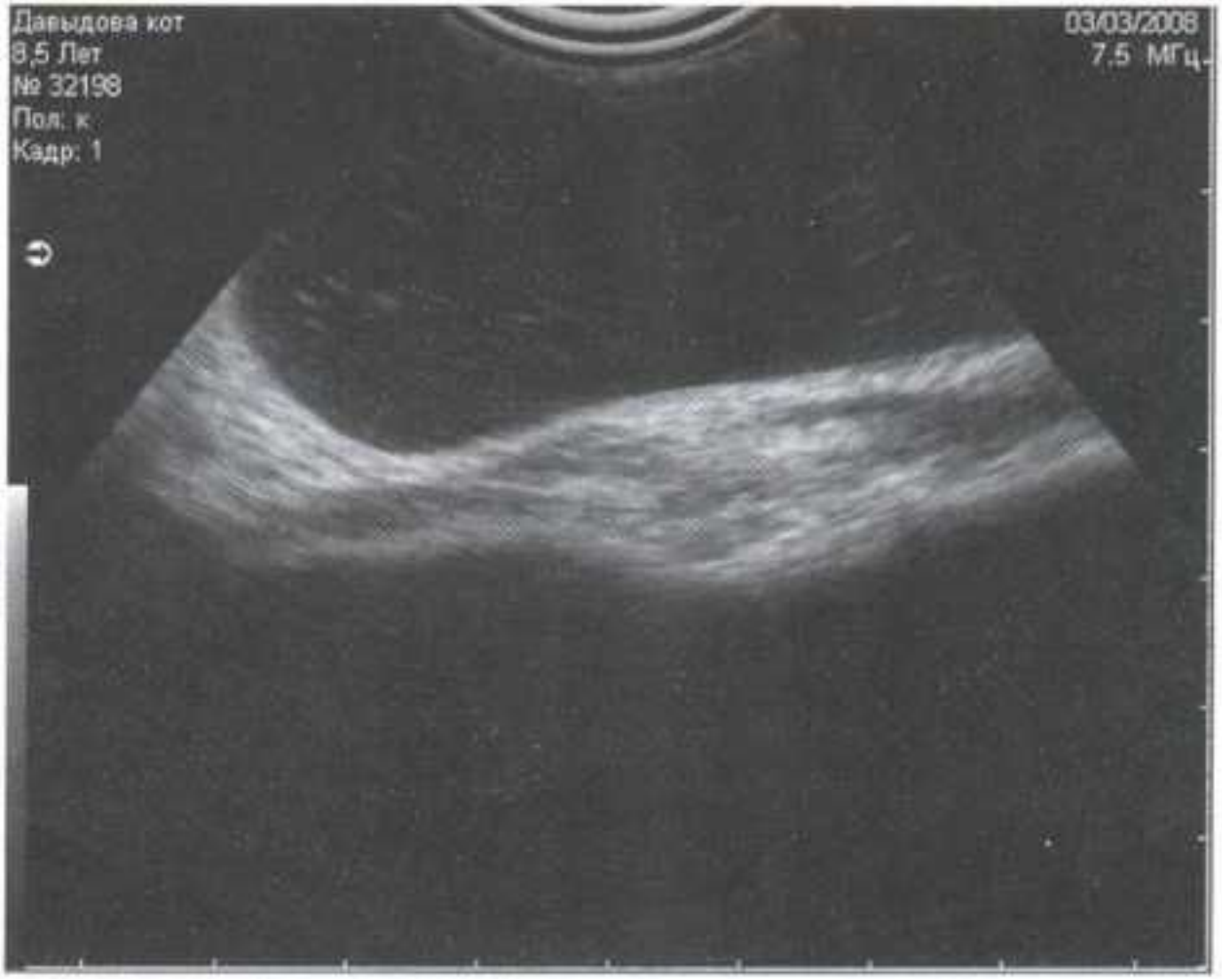

Артефакты, связанные с физикой УЗ-луча

- Артефакт сжатия продольных размеров плотных объектов – если скорость ультразвука в объекте высока, то ультразвук проходит сквозь объект быстрее, чем сквозь окружающую ткань. На экране это отражается в продольном сжатии объекта.

Артефакт сжатия продольных размеров

Основные параметры органов, оцениваемые во время УЗИ

- **Расположение органа** - сравнивают со стандартным расположением этого же органа относительно других внутренних структур. Например, при наличии асцита печень может быть смещена в каудальном направлении.
- **Подвижность органа** - оценивают, как правило, дыхательную экскурсию органа или подвижность органа при компрессии датчиком. Например, в связи с развитием цирроза печень теряет свою подвижность при дыхательной экскурсии.
- **Форма органа** - органы сравнивают с геометрическими фигурами. Например, почка в норме бобовидная, в то же время при нефротических процессах она может стать шаровидной.
- **Контуры органа** - определяют по границам органа и определяют как ровные или неровные, а также как четкие или нечеткие. В норме у внутренних органов контуры ровные и чёткие.
- **Размеры органа** - сопоставляют с нормативными размерами. Этот параметр является субъективным, поскольку зависит от опыта и навыка УЗИ -диагноста. Различия в размерах собак различных пород обуславливают и вариабельность размеров органов.

УЗД мочевого пузыря

- Непарный трубчатый орган, чётко ориентированный относительно позвоночника.
- Сканируется между лонной костью и пупком. Часто мочевой пузырь подвергается наружной деформации близлежащими структурами: кишечником, маткой или предстательной железой.

- Условия получения объективной картины при сканировании мочевого пузыря: умеренное наполнение мочой; опорожнение прямой кишки;

- Животное исследуется лёжа на спине или на *боку (в дорсо-вентральной или латеральной позиции)*. При невозможности уложить животное, его можно исследовать стоя (в вентро-дорсальной позиции).
- Мочевой пузырь сканируют в сагиттальной и в сегментарной плоскостях.

УЗД мочевого пузыря (норма)

- В норме наполненный мочевой пузырь хорошо визуализируется как округлая или овальная, симметричная относительно белой линии анэхогенная структура с тонкой эхогенной стенкой.
- Толщина и рельеф стенки мочевого пузыря значительно варьируют в зависимости от степени наполнения органа. Если мочи в мочевом пузыре мало, стенка органа равномерно утолщается.
- Стенка мочевого пузыря может лоцироваться как двухконтурная структура: слизистый и серозный слои эхогенны, мышечный слой практически анэхогенен. Все слои должны хорошо дифференцироваться.

Наполненный мочевой пузырь в норме

Анэхогенное содержимое мочевого пузыря сочетается с гипоэхогенной структурой с вогнутой поверхностью, окаймляющей дорсальную стенку органа и являющимся артефактом псевдослизи. Стенка мочевого пузыря одноконтурная.
Гиперэхогенный фон дистальнее мочевого пузыря объясняется повышенной упитанностью животного. Широкая эхоакустическая тень справа испускается фрагментом кишечника, расположенного под мочевым пузырём.

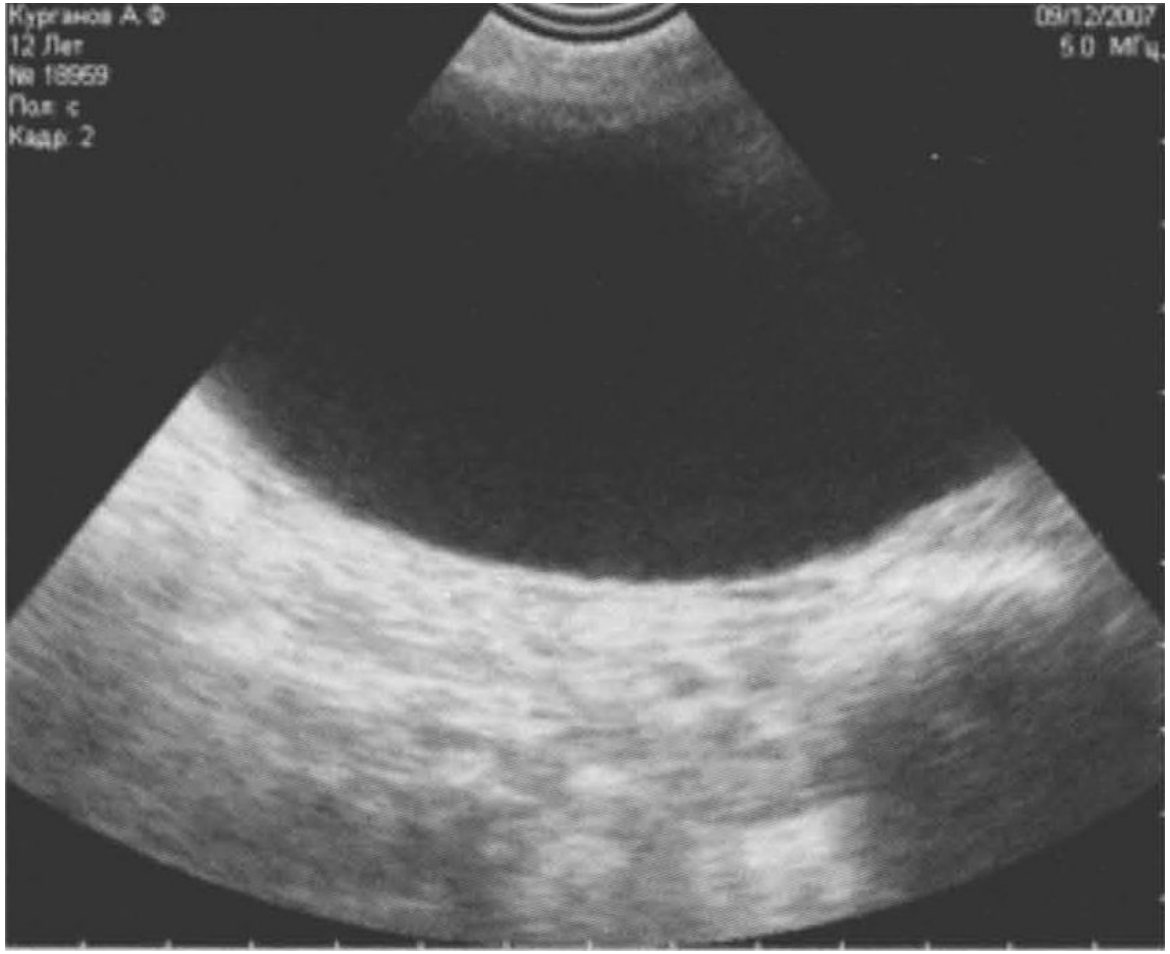

Сгустки крови в мочевом пузыре

- Имеют неровные контуры и гипоэхогенны.
- Подвижны и легко сдвигаются адекватно перемещению животного и в такт компрессии датчиком.
- Артефактов сгустки крови не продуцируют.

Сгустки крови, слизь и осадок в мочевом пузыре

Гипоэхогенные структуры в полости мочевого пузыря, напоминающие водоросли, совершают колебательные движения в такт точечной компрессии датчика и представляют собой сгустки крови. Слизь прилегает к дорсальной стенке и представлена тонкой гипоэхогенной полосой с неровным краем. Мелкая гиперэхогенная взвесь - это кристаллы.

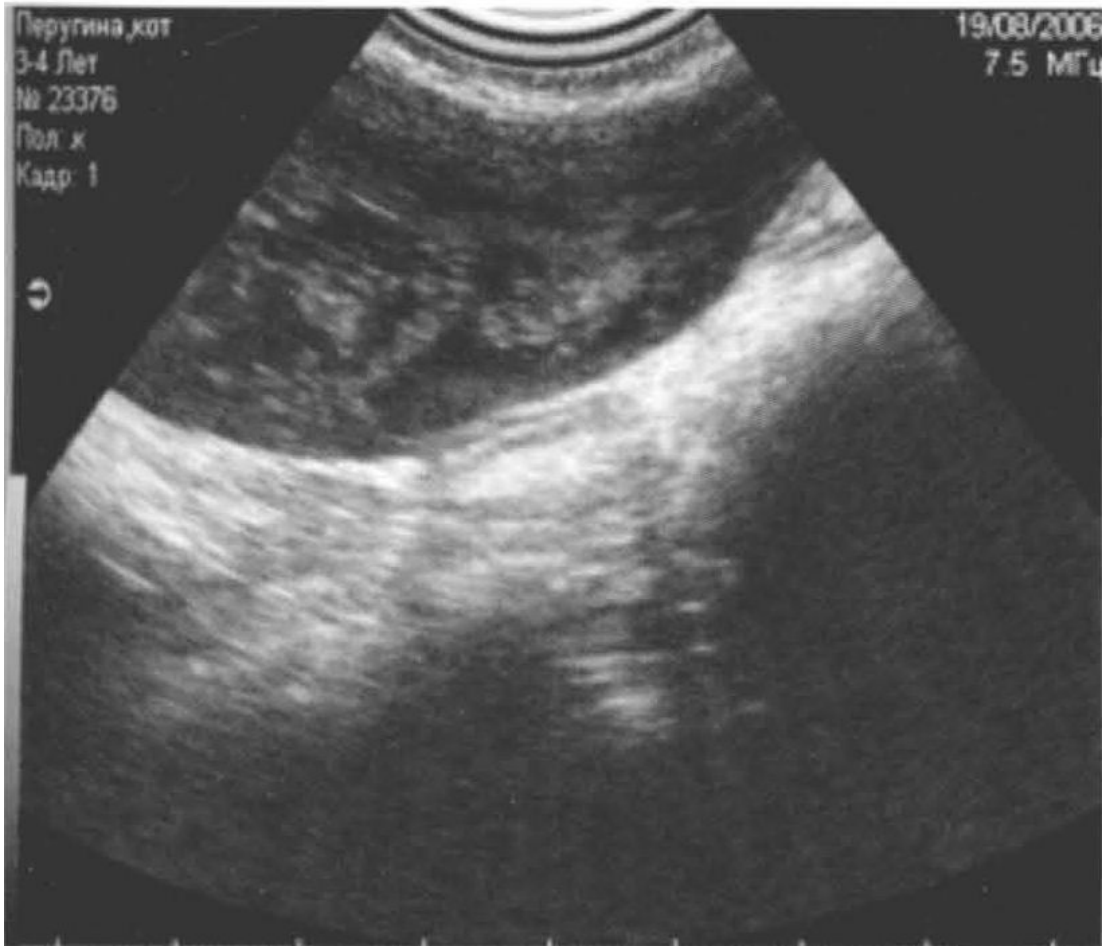

Острый уроцистит

- Стенка мочевого пузыря утолщается за счёт гиперплазии всех слоев, но особенно выделяется слизистый слой органа.
- В первые дни болезни наблюдается понижение эхогенности гиперплазированной слизистой оболочки, что объясняется увеличением микроциркуляции в острую фазу процесса.
- В полости появляется эхогенный опалесцирующий осадок (лейкоциты, слизь, кровяные сгустки).

Острый цистит

Мочевой пузырь достаточного наполнения. Стенка его двухконтурна, утолщена. Мелкозернистая гипоэхогенная взвесь в полости представляет собой осадок (лейкоциты).

Хронический уроцистит

- Утолщенная стенка органа сонографически выглядит как двухконтурная гиперэхогенная стенка.
- В полости мочевого пузыря может лоцироваться редкая эхогенная взвесь.

Обострение хронического цистита

Стенка мочевого пузыря гиперэхогенна, утолщена. Хорошо визуализируется двухконтурность стенок. В полости лоцируется осадок в виде взвеси.

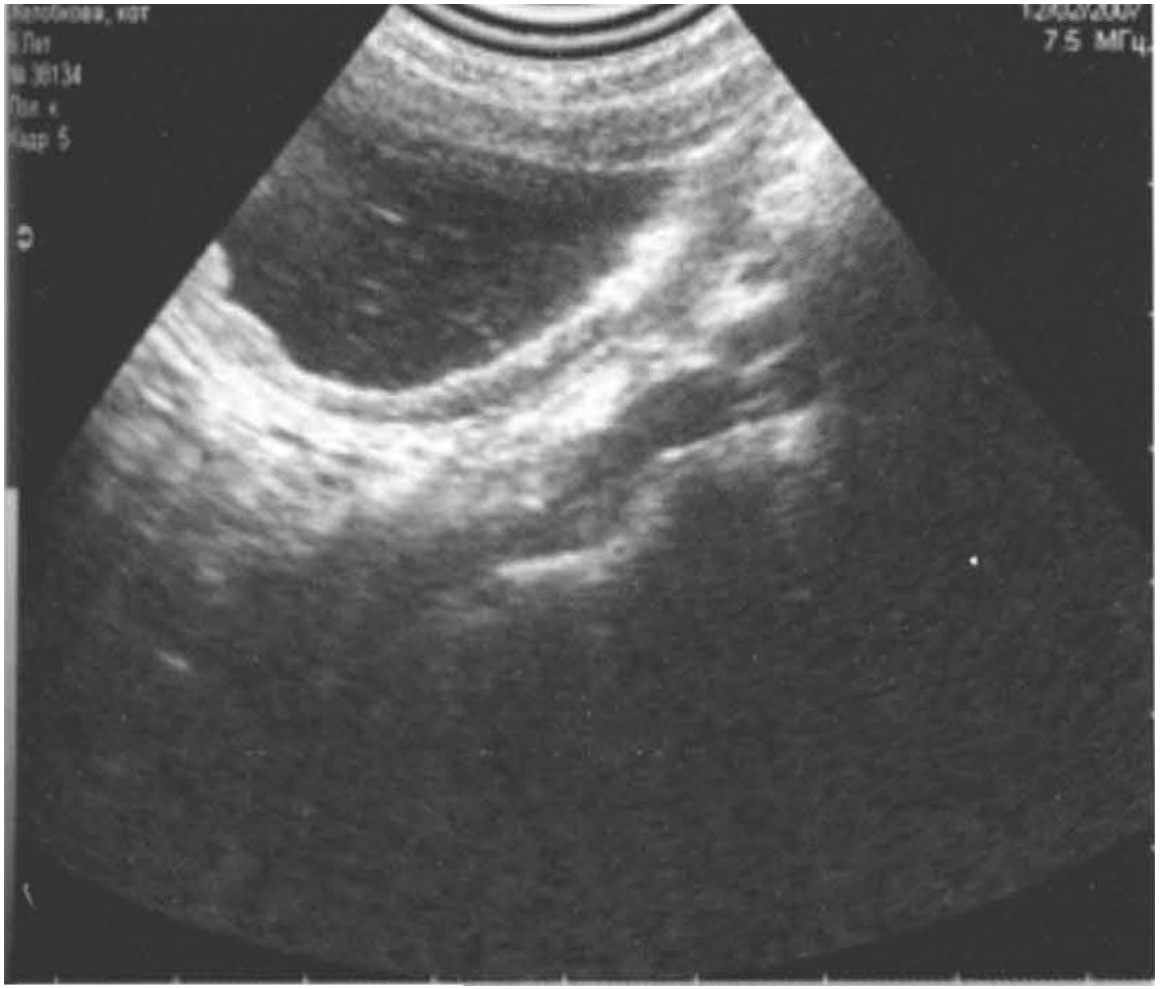

Уроцистолитиаз

- Крупные конкременты в мочевом пузыре на эхограмме выглядят как хорошо очерченные гиперэхогенные структуры, дающие чёткую эхоакустическую тень.
- Тень от конкрементов средних размеров, не видна на анэхогенном фоне полости мочевого пузыря.
- Мелкие конкременты выглядят как подвижная гиперэхогенная взвесь, опалесцирующая синхронно движениям животного или компрессии датчиком.

Уроцистолитиаз

Гиперэхогенный конкремент ромбовидной формы в полости мочевого пузыря испускает чёткую эхоакустическую тень.

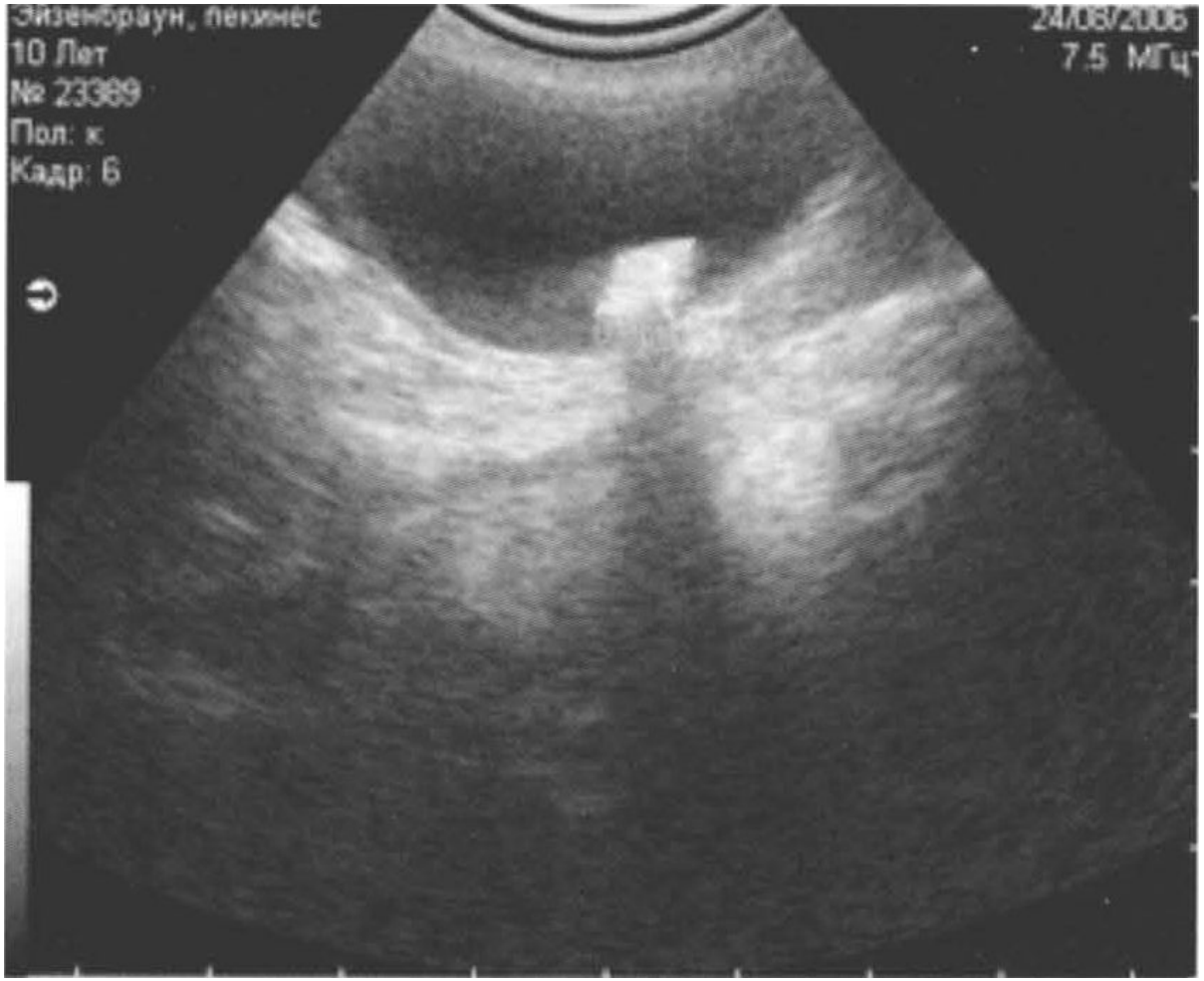

Уроцистолитиаз

В полости мочевого пузыря лоцируется гиперэхогенная взвесь (мелкие конкременты), опалесцирующие при точечной компрессии датчика.

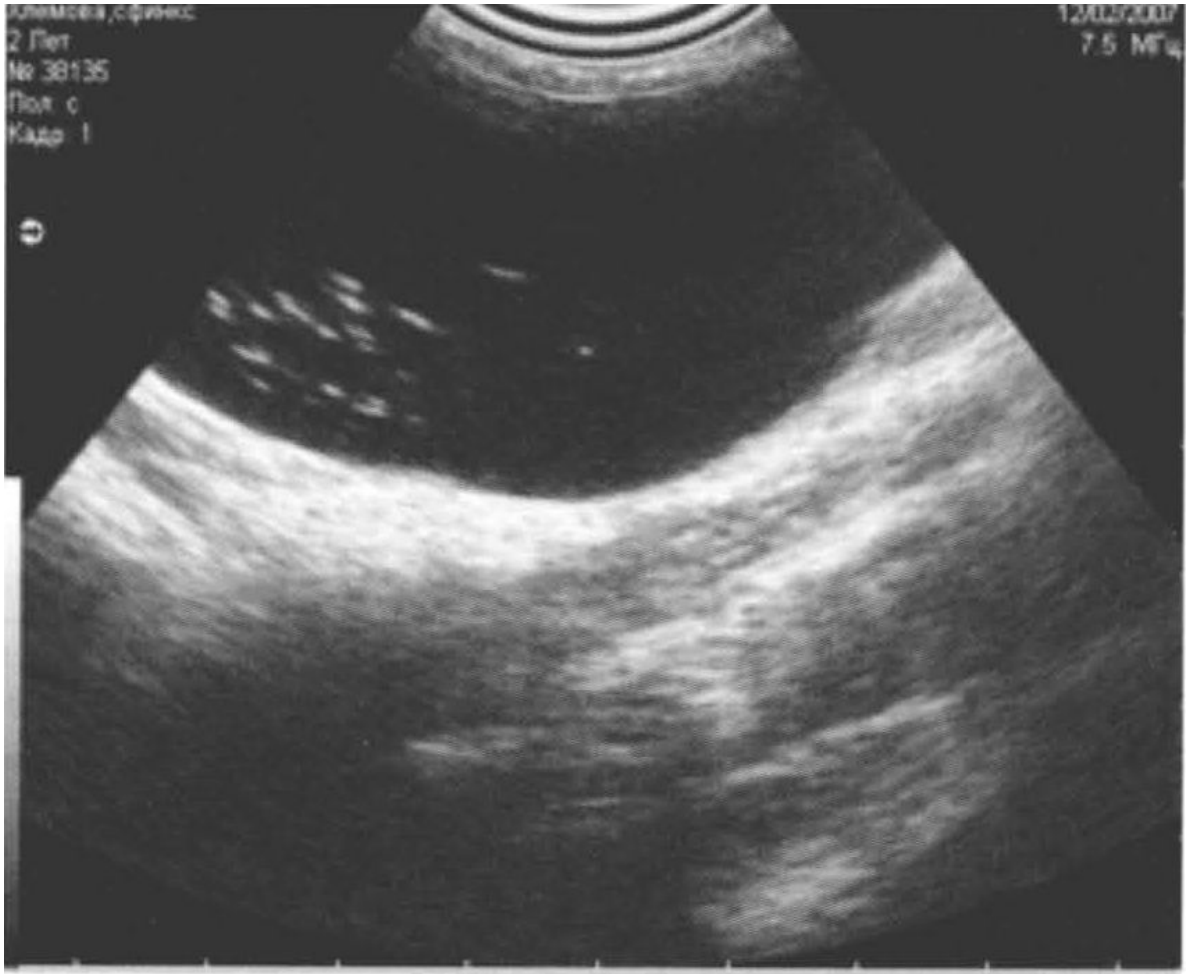

Новообразования

- На ранней стадии новообразование визуализируется как локальное утолщение стенки органа. С течением времени эхогенность интрамурального новообразования повышается, дифференциация слоев под ним нарушается.
- В стандартном случае интралюминальные новообразования лоцируются как прилегающие к стенке объекты различной формы и эхогенности, не отбрасывающие эхоакустические тени.
- Новообразования не перемещаются при движении животного.
- Есть УЗИ-признаки злокачественности новообразований, но окончательный диагноз является гистологическим.

Новообразование в мочевом пузыре

Гипоэхогенное новообразование не испускает эхоакустической тени.

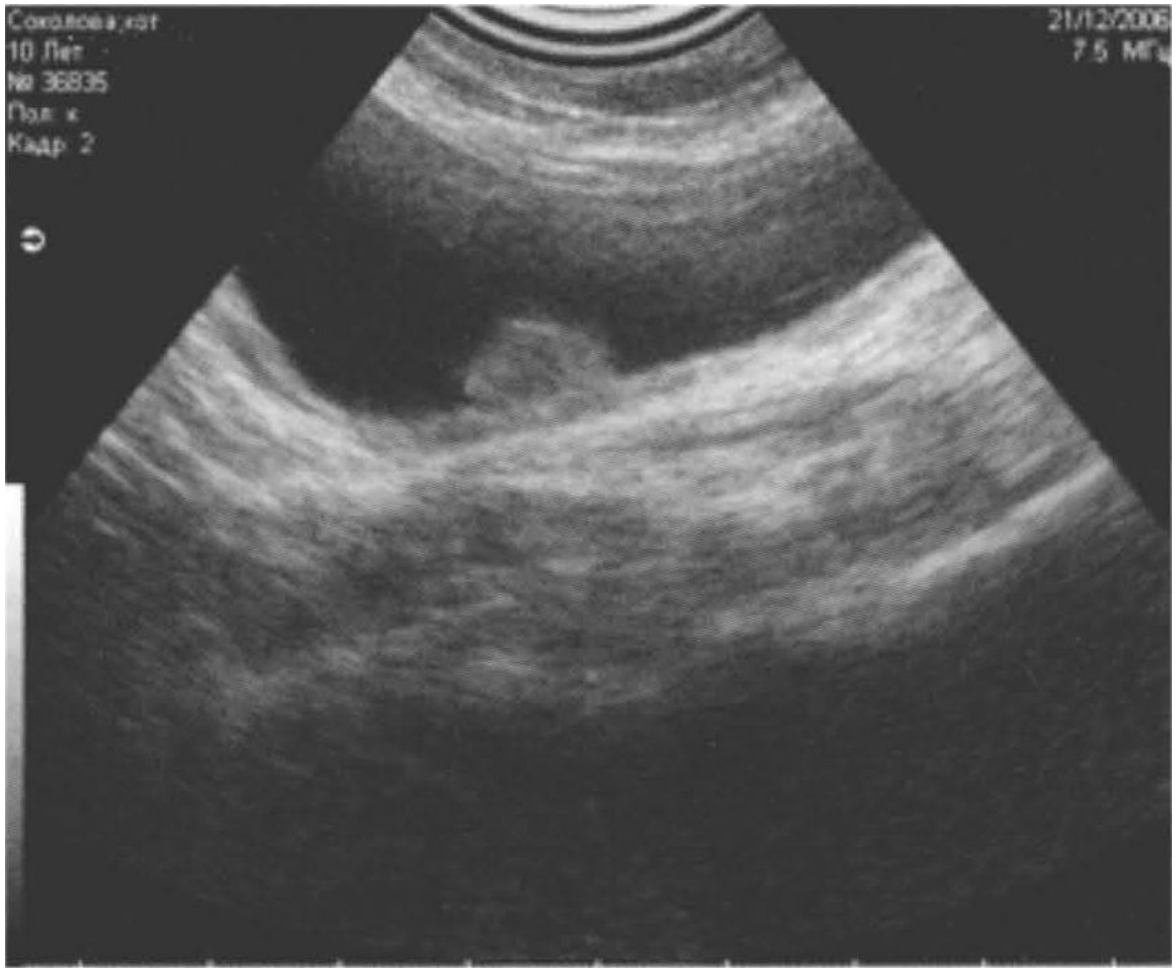

Новообразование в мочевом пузыре

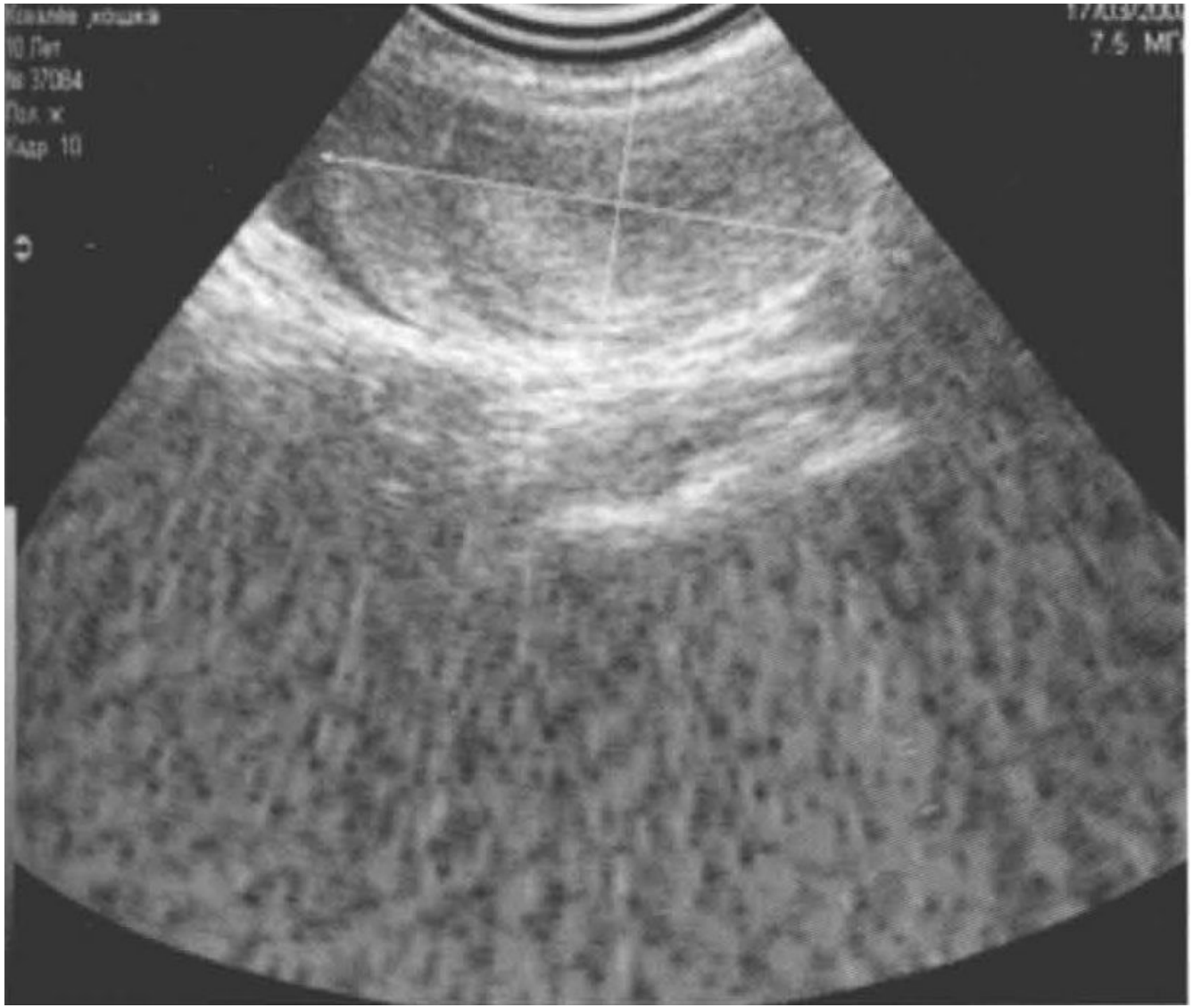

УЗД почек

- Неизменённые почки имеют бобовидную форму, чёткие ровные контуры.

- В норме в почке можно выделить четыре структуры различной эхогенности:
- капсула почки - тонкий гиперэхогенный слой, окаймляющий почку;
- паренхима (корковое вещество) почки - гипоэхогенна и мелкозерниста по структуре.
- мозговое вещество почки - анэхогенное образование, расположенное внутри паренхимы;
- почечная лоханка - гиперэхогенная структура, расположенная внутри мозгового вещества, в норме может давать слабую эхоакустическую тень. Полость лоханки в норме не визуализируется.

Почки в норме

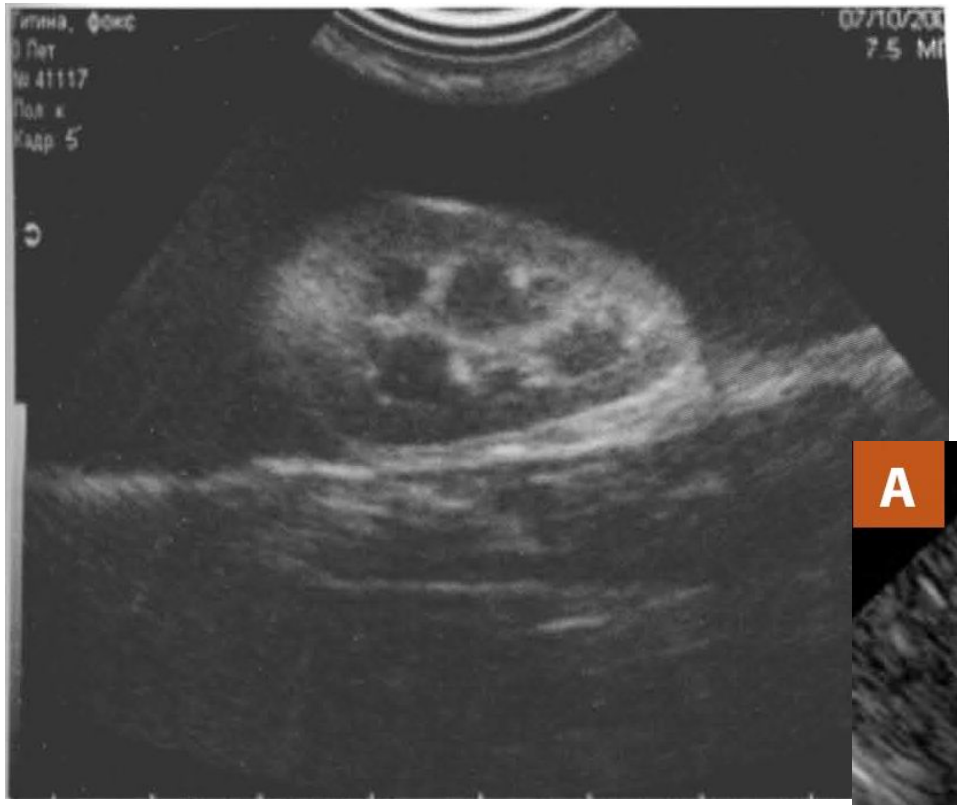

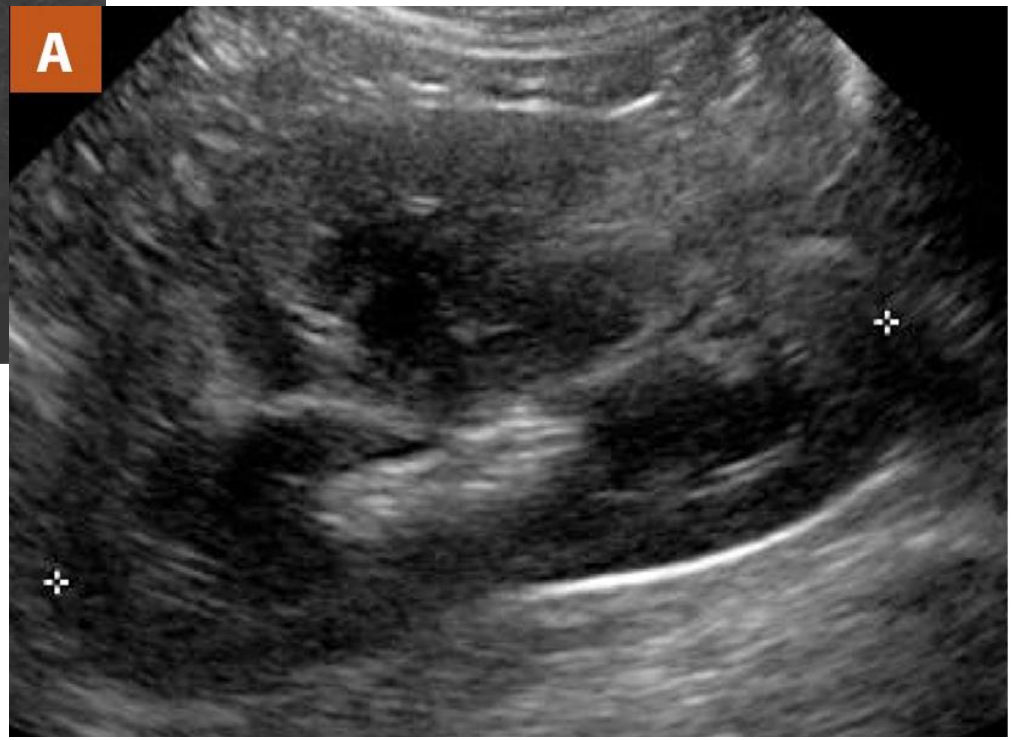

Острый нефрит

- Симметричный процесс, при котором органы увеличены в размерах, бобовидная форма их сохранена, контуры ровные и чёткие.
- Границы могут быть нечёткими при значительном понижении эхогенности коркового слоя и отсутствии визуализации капсулы.
- В начальной стадии процесса капсула может не визуализироваться вообще, а по мере развития патологии капсула начинает казаться яркой на фоне затемнённой паренхимы.
- Эхогенность всех слоёв паренхимы почки понижается, за счёт чего нарушается чёткость дифференциации коркового и мозгового слоёв почки.
- Соотношение между толщиной коркового и мозгового слоёв изменено в пользу мозгового слоя.
- Лоханка расширена. Как правило, хорошо визуализируются мочеточники.

Острый нефрит. Начало процесса

Орган увеличен в размерах, бобовидной формы. Контуры ровные, местами нечёткие. Капсула практически не дифференцируется. Эхогенность паренхимы понижена. Корковомозговая дифференциация сглажена. ЧЛС расширена. Лоханка испускает эхоакустическую тень. Хорошо визуализируется мочеточник.

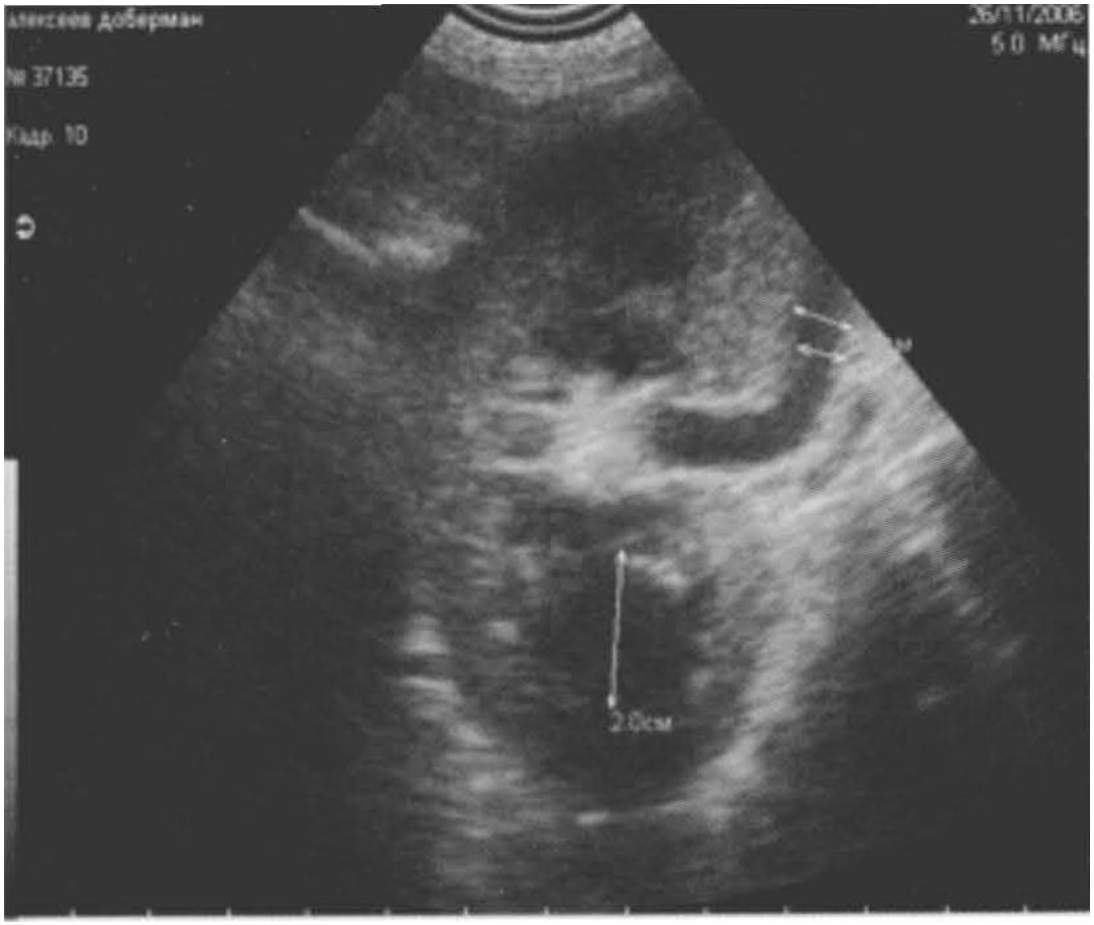

Хронический нефрит

- Чаще симметричный процесс.
- Размеры почки неспецифичны: орган может быть увеличен или иметь нормальные размеры.
- Форма почки не изменяется. Контуры органа ровные, границы чёткие.
- Эхогенность коркового вещества повышается, вследствие чего капсула дифференцируется с трудом, дифференциация коркового и мозгового слоев становится очень отчётливой. Соотношение между толщиной коркового и мозгового слоев может быть незначительно изменено в пользу мозгового слоя.
- Лоханка может быть немного расширенной и испускать чёткую эхоакустическую тень.
- При длительном патологическом процессе развивается хронический уретериит, вследствие чего при любой степени наполнения мочевого пузыря мочеточники начинают визуализироваться отчётливо.

Хронический нефрит на фоне асцитной жидкости

Почка визуализируется на фоне анэхогенной асцитной жидкости. Орган нормального размера и формы. Эхогенность паренхимы повышена. Капсула не визуализируется ввиду повышенной эхогенности паренхимы. ЧЛС не расширена, корково-мозговая дифференциация сохранена.

Гидронефроз

- Прогрессивно нарастающее расширение лоханки и чашечек с постепенно возрастающей атрофией паренхимы.
- Ультразвуковые признаки гидронефроза развиваются адекватно патологическому процессу.
- Происходит расширение почечной лоханки. Почка увеличивается в размерах, форма её изменяется от бобовидной до округлой.
- В конечной стадии заболевания почка представляет собой округлое образование с ровными контурами и чёткими границами.
- Капсула дифференцируется хорошо. Практически весь объём почки занимает анэхогенное жидкостное содержимое.
- Хорошо визуализируется расширенный извилистый мочеточник.

Гидронефроз

Форма почки почти округлая, размеры немного увеличены. Контуры ровные, чёткие. Капсула визуализируется. Эхогенность паренхимы повышена, а сама она истончена.
Дифференциация между корковым и мозговым веществом чёткая.

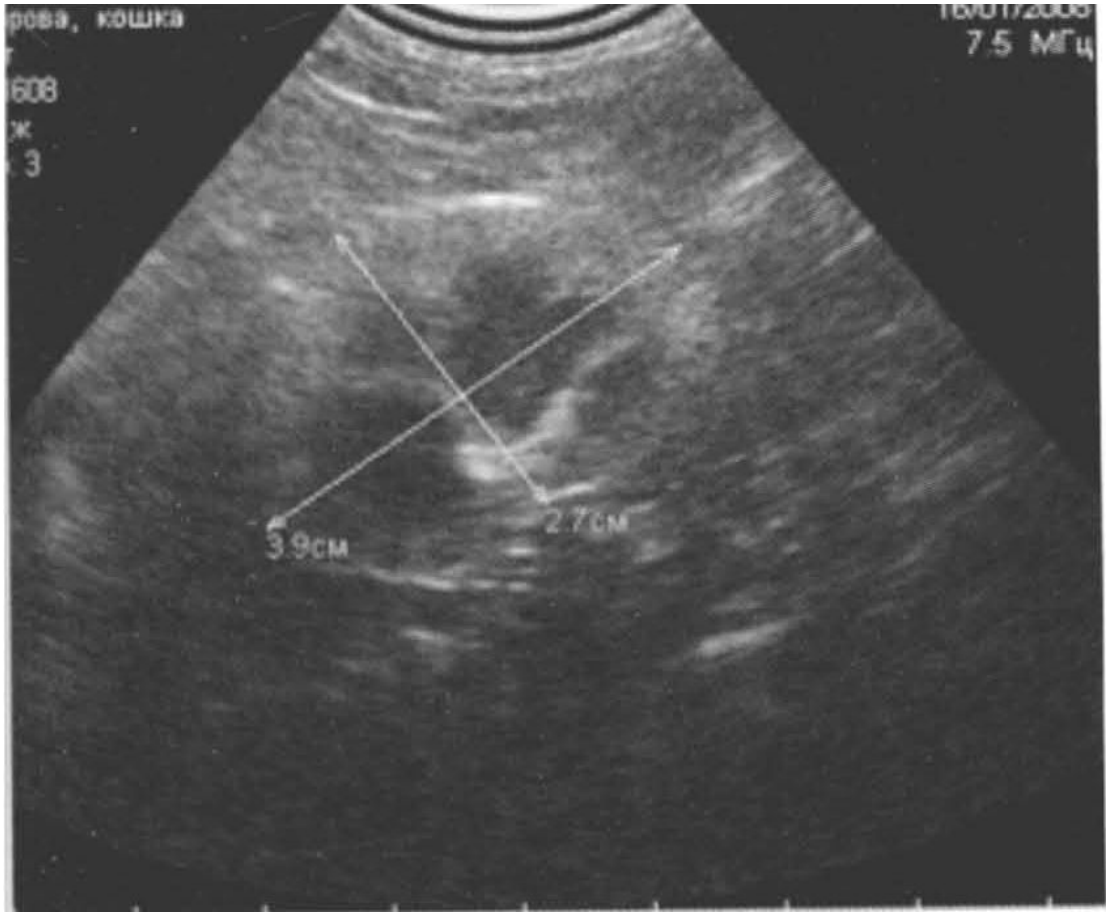

Нефросклероз

- Это постепенное увеличение коркового слоя при атрофии мозгового вещества и коллекторной системы.
- Процесс, как правило, симметричный.
- Размеры почек неспецифичны. Форма их становится округлой.
- Эхогенность коркового слоя повышена, капсула не дифференцируется.
- Дифференциация между корковым и мозговым слоем чёткая при условии сохранения остатков мозгового слоя.
- Соотношение между толщиной коркового и мозгового слоя резко изменяется в пользу коркового.
- В конечной стадии процесса почка лоцируется как округлое образование высокой эхогенности с ровными чёткими контурами. В центре образования визуализируются округлые анэхогенные структуры, представляющие собой остатки мозгового слоя и аккумулирующей системы.

Нефросклероз

Орган увеличен в размерах. Форма почки практически округлая. Контуры ровные, но нечеткие. Капсула практически не визуализируется. Эхогенность паренхимы повышена. Корково-мозговая дифференциация четкая. Соотношение между корковым и мозговым веществом изменено в пользу коркового вещества.

Практически весь срез почки занимает паренхима. Анэхогенные округлые объекты - это остатки мозгового вещества, а зона повышенной эхогенности в центре органа - его лоханка.

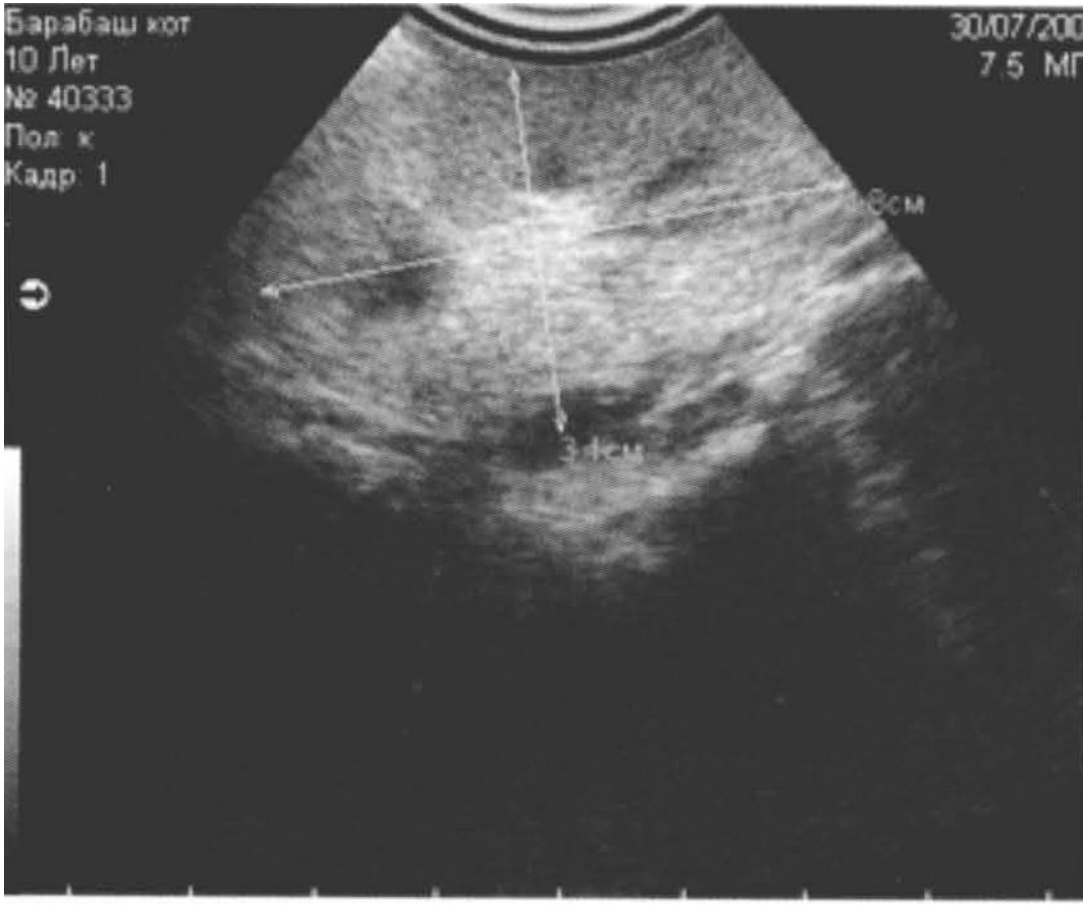

Генерализованная неоплазия почки

- Процесс, чаще, несимметричный. Поражённая почка увеличивается в размерах, форма её меняется. Контуры почки становятся неровными. Эхогенность и эхоструктура органа неспецифичны. Зачастую почка так изменяется, что становится неузнаваемой.

Генерализованная неоплазия почки

Процесс несимметричный. Орган увеличен в размере. Контуры неровные, бугристые, но четкие. Паренхима неоднородно-эхогенна. толщина её неодинакова. Корково-мозговая дифференциация чёткая. ЧЛС расширена.

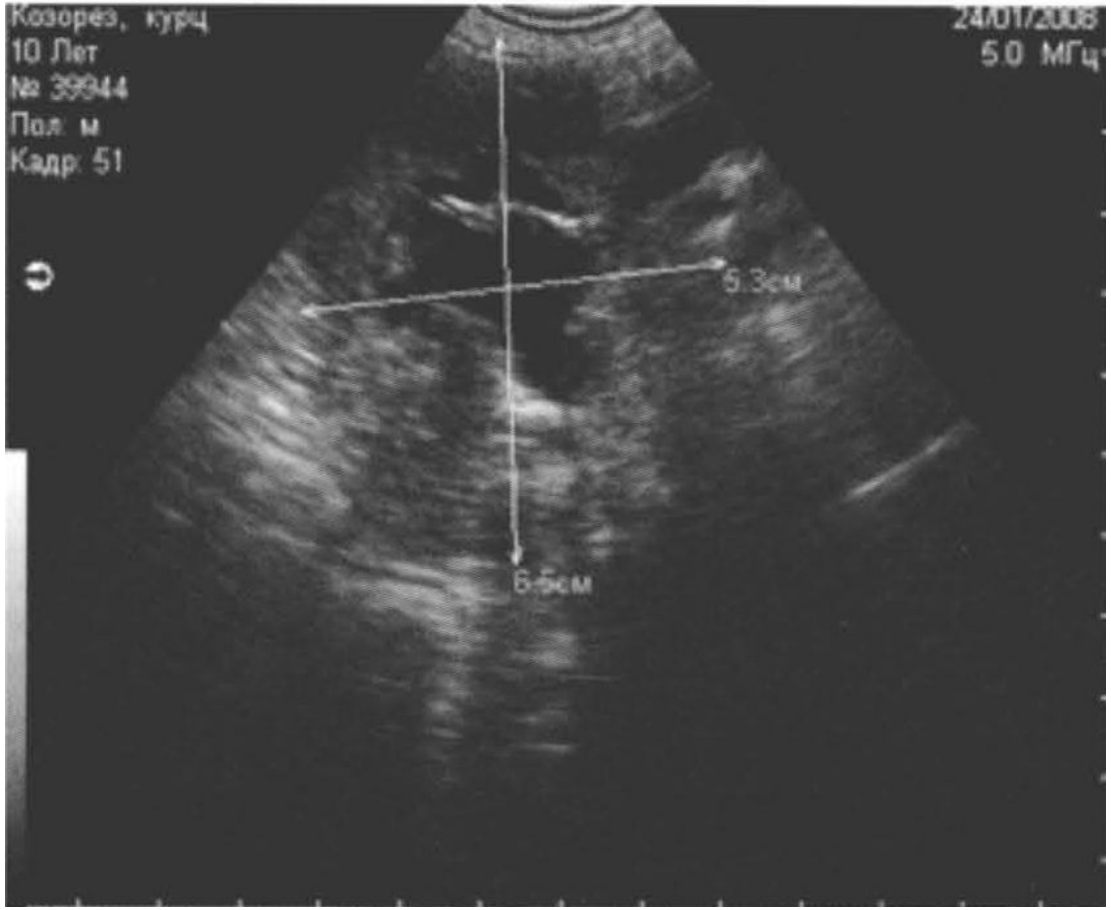

Почечнокаменная болезнь (нефролитиаз)

- Конкременты в почках лоцируются как округлые гиперэхогенные образования, создающие чёткую эхоакустическую тень.
- Камни могут визуализироваться в почечной паренхиме, почечной лоханке или в проксимальном отделе мочеточника.
- При минерализации чашечно-лоханочной системы лоханка начинает испускать более яркую эхоакустическую тень.

Почечнокаменная болезнь (нефролитиаз)

Два гиперэхогенных конкремента испускают две чёткие эхоакустические тени.

УЗД печени

- Подготовка пациента: минимум 6 часов до УЗИ пациент не должен принимать пищу.
- Существует два способа визуализации этого органа - трансабдоминальный и через межрёберные промежутки.
- В норме печень не выступает за край рёберной дуги, а правая почка сканируется на фоне печени, гранича с её контуром (при абдоминальном доступе). По относительному топографическому положению правой почки и свободного края печени можно судить о размерах органа.
- У здоровых животных эхогенность печени больше или равна эхогенности паренхимы почек и меньше или равна эхогенности паренхимы селезёнки. Эхоструктура органа однородная, крупнозернистая.
- Печень визуализируется как целостная гомогенная структура, содержащая в норме разветвляющиеся портальные вены.
- В норме в паренхиме печени содержатся продольные гиперэхогенные структуры, которые представляют собой участки фиброзной ткани (серповидные связки, междолевые борозды и т.п.). Хорошо визуализируется сеть внутрипечёночных желчных ходов.

Вид печени собаки в норме

- Структура и эхогенность печени в норме с чёткими стенками портальных вен (гиперэхогенные) и печеночных вен (изоэхогенные).

В.Д.Алферова ***ветеринарный врач эксперт УЗД ИВЦ МВА***
Перевод оригинальной статьи Elizabeth Huynh *DVM,* ***Erin G. Porter*** *DVM, DACVR,* ***Clifford R. Berry*** *DVM, DACVR, University of Florida* ***«Ultrasonographic Differences Between Dogs and Cats»***

Вид печени кошки в норме

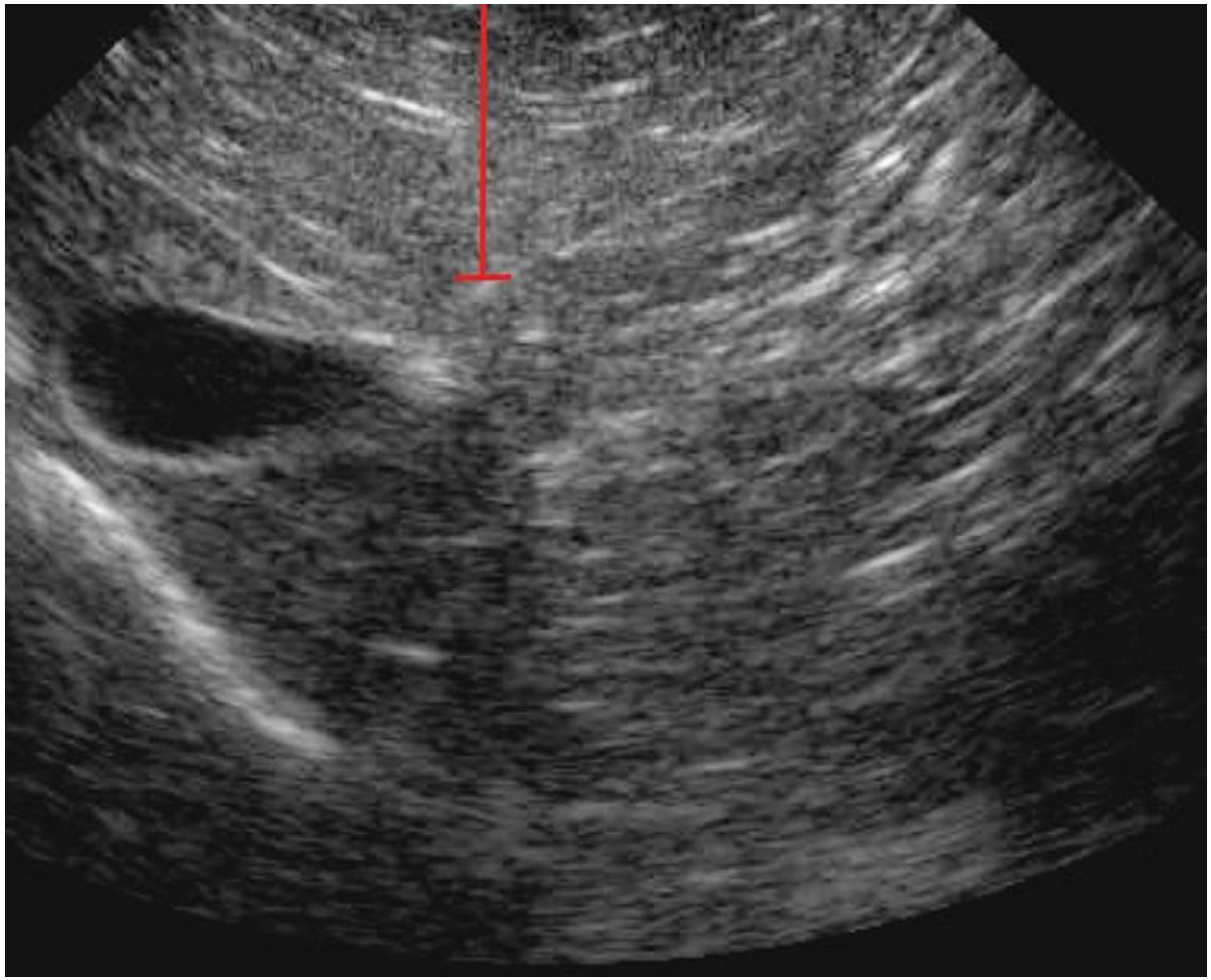

- Гиперэхогенный жир серповидной связки в ближнем поле (красный отрезок) с эхогенной линией, определяющей начало паренхимы печени.
- Стенки сосудов не так чётко видны, как у собаки.

В.Д.Алферова ***ветеринарный врач эксперт УЗД ИВЦ МВА***
Перевод оригинальной статьи Elizabeth Huynh *DVM,* ***Erin G. Porter*** *DVM, DACVR,* ***Clifford R. Berry*** *DVM, DACVR, University of Florida* ***«Ultrasonographic Differences Between Dogs and Cats»***

Киста печени

- Округлое в любой плоскости сканирования анэхогенное образование с плохо визуализируемыми стенками.

Кисты в печени

Размер кист сопоставим с размером желчного пузыря (анэхогенная структура сверху). Повышенная эхогенность паренхимы говорит о хроническом гепатозе.

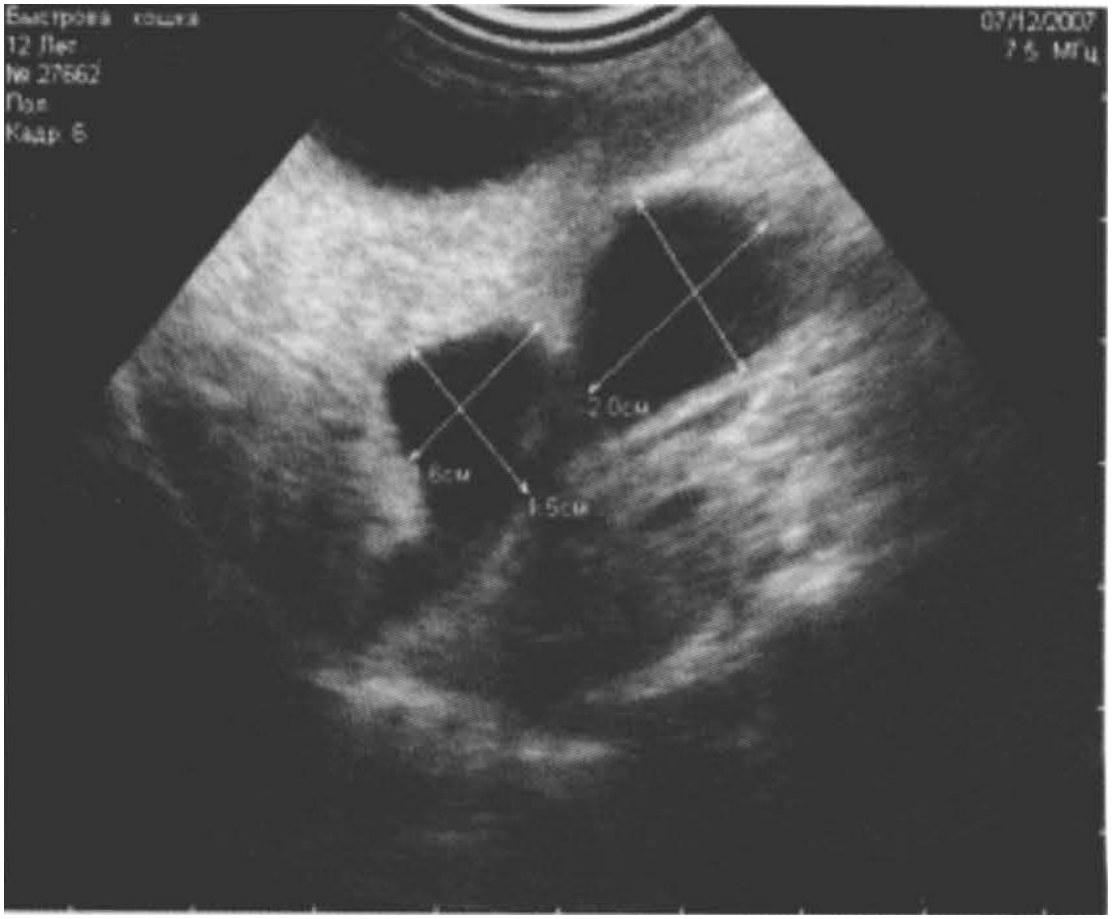

Кисты в печени

Визуализируется округлой формы образование с четкими контурами, тонкими стенками и эхонегативным содержимым. За образованием видно акустическое усиление. Сканирование в двух проекциях.

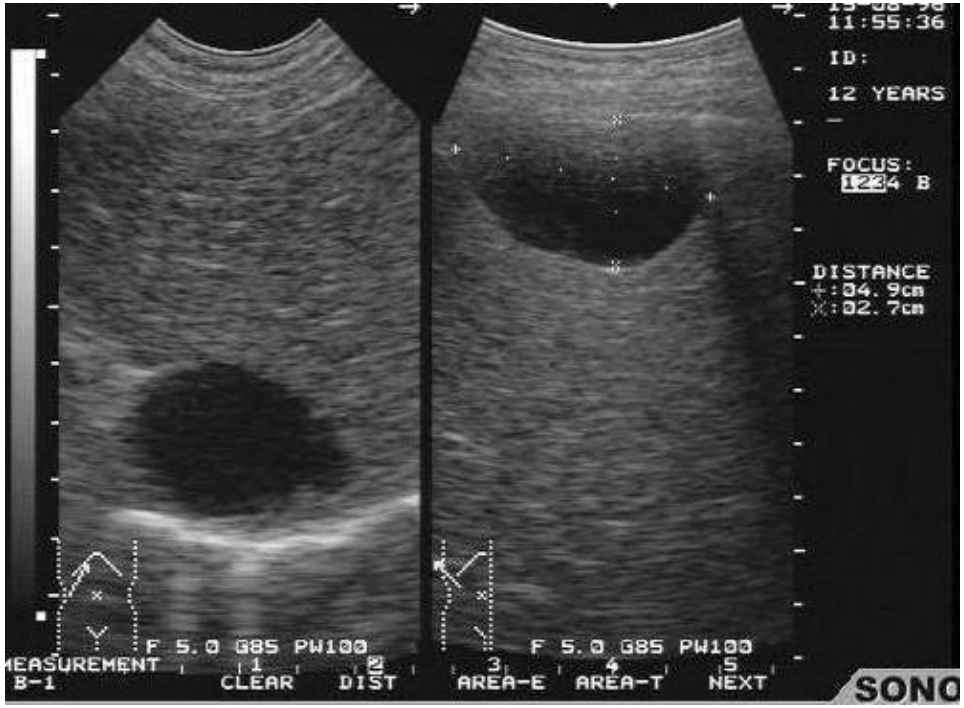

Кисты в печени

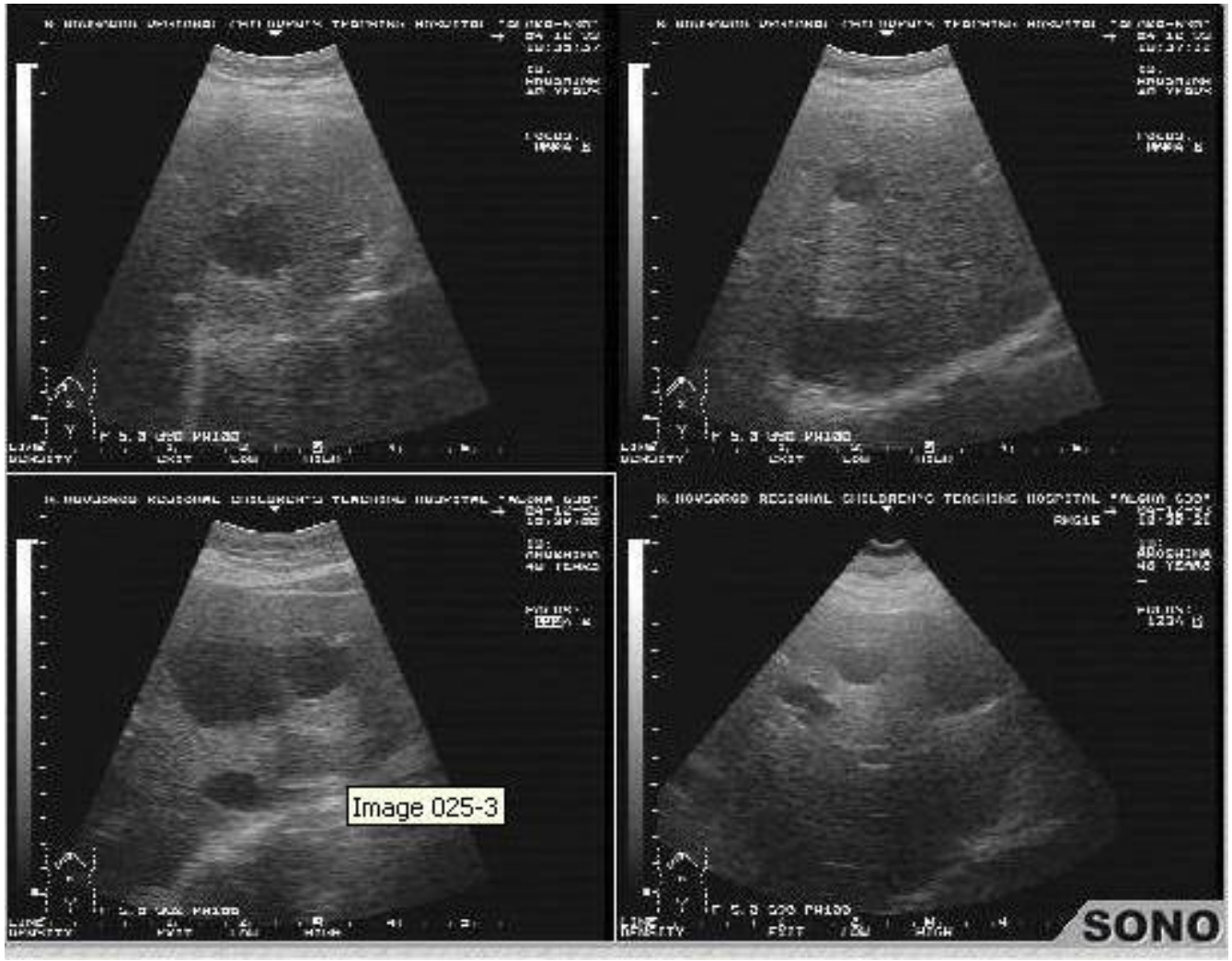

Очаговая неоплазия

- Картина неспецифична.
- Поражённая опухолью печень увеличивается в размерах.
- Эхогенность и эхоструктура новообразования могут быть различными.
- Капсула печени под новообразованием выбухает, повторяя контур опухоли, становится неровной и бугристой.
- Паренхима пронизана сетью кровеносных сосудов.
- В брюшной полости часто наблюдается скопление асцитной жидкости.

Очаговое новообразование в печени

Яркий очаг повышенной эхогенности является метастазом из другого органа.

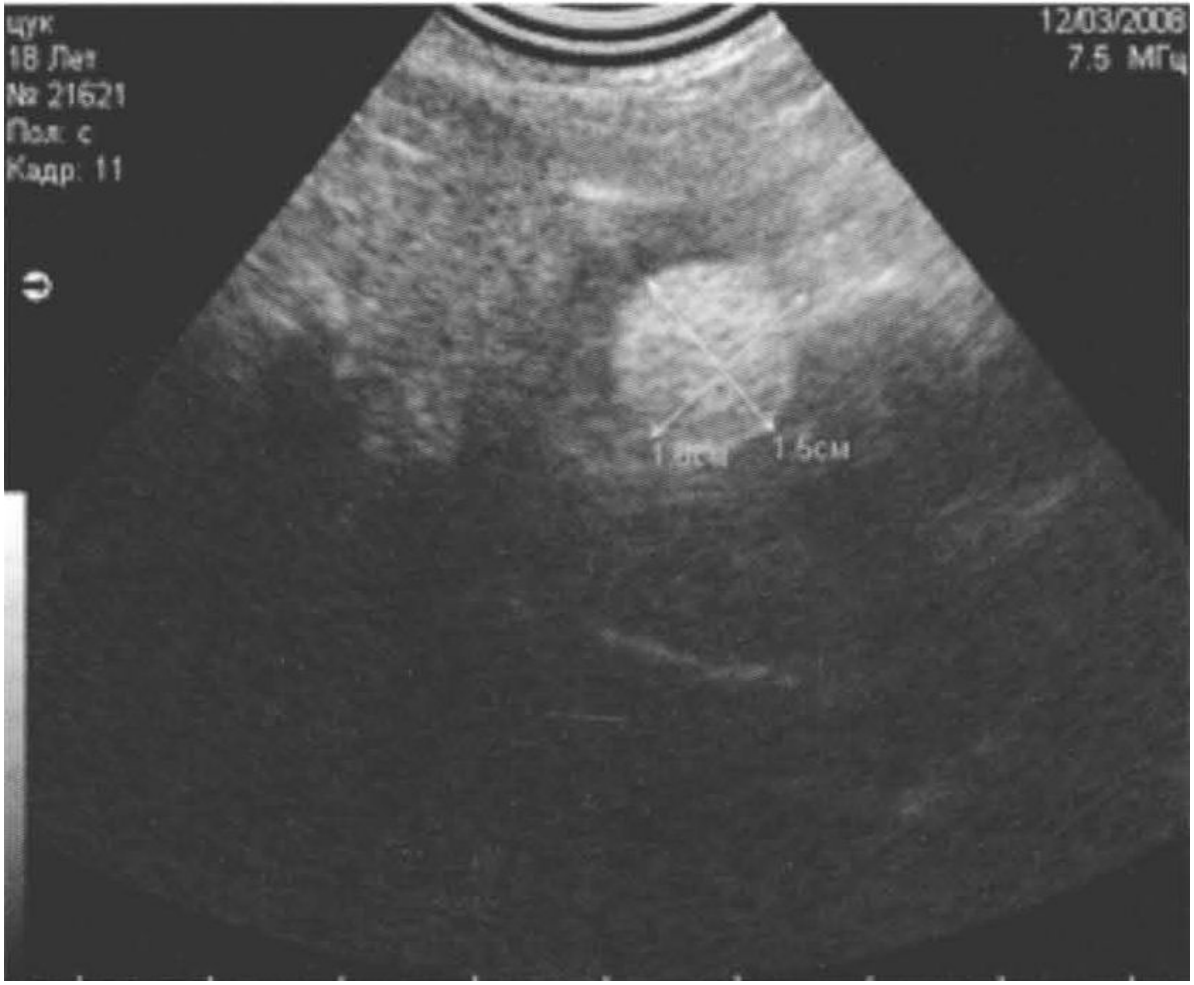

Очаговое новообразование в печени

Визуализируется больших размеров гиперэхогенное образование с достаточно четкими контурами, неоднородной внутренней эхоструктурой и тонким гипоэхогенным ободком вокруг образования.

Острый гепатит

- Печень увеличена в размерах.
- Контуры печени ровные, границы чёткие.
- Эхогенность паренхимы значительно понижена вследствие увеличения содержания жидкости в тканях.
- Диафрагма, капсула печени на фоне свободного края, стенки портальных сосудов и желчных ходов не вовлечены в процесс и выглядят яркими на фоне тёмной паренхимы.
- Свободный край печени притуплён.
- Подвижность печени при дыхательной экскурсии не нарушена.
- Эхоструктура однородна. Сосуды расширены по всей паренхиме. Скорость кровотока в сосудах печени повышена.
- Желчный пузырь с признаками воспаления в случае острого гепатита инфекционной этиологии. При токсических гепатитах – происходит его дилатация.

Острый гепатит

Орган увеличен в размерах. Эхогенность паренхимы понижена. Эхоструктура его однородна. Подвижность при дыхательной экскурсии сохранена. Желчный пузырь овальной формы. Эхогенность его стенок немного повышена, содержимое однородноанэхогенное.

Острый гепатит

Закруглённый свободный край печени и гипоэхогенность паренхимы.

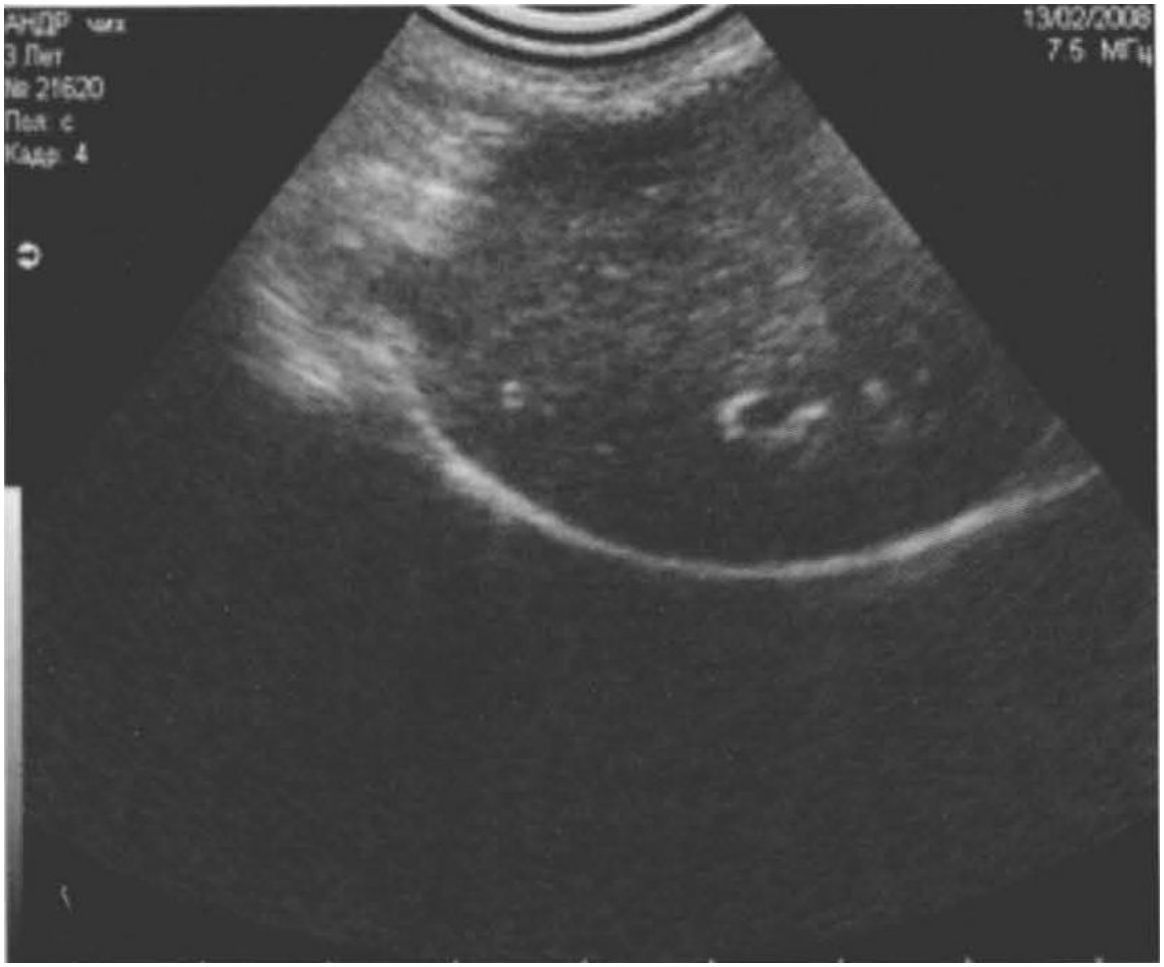

Острый гепатит

Орган увеличен в размерах.
Подвижность при дыхательной экскурсии сохранена.
Эхогенность паренхимы понижена.
Желчный пузырь слабого наполнения, округлой формы.
Стенки желчного пузыря гиперэхогенны и утолщены.

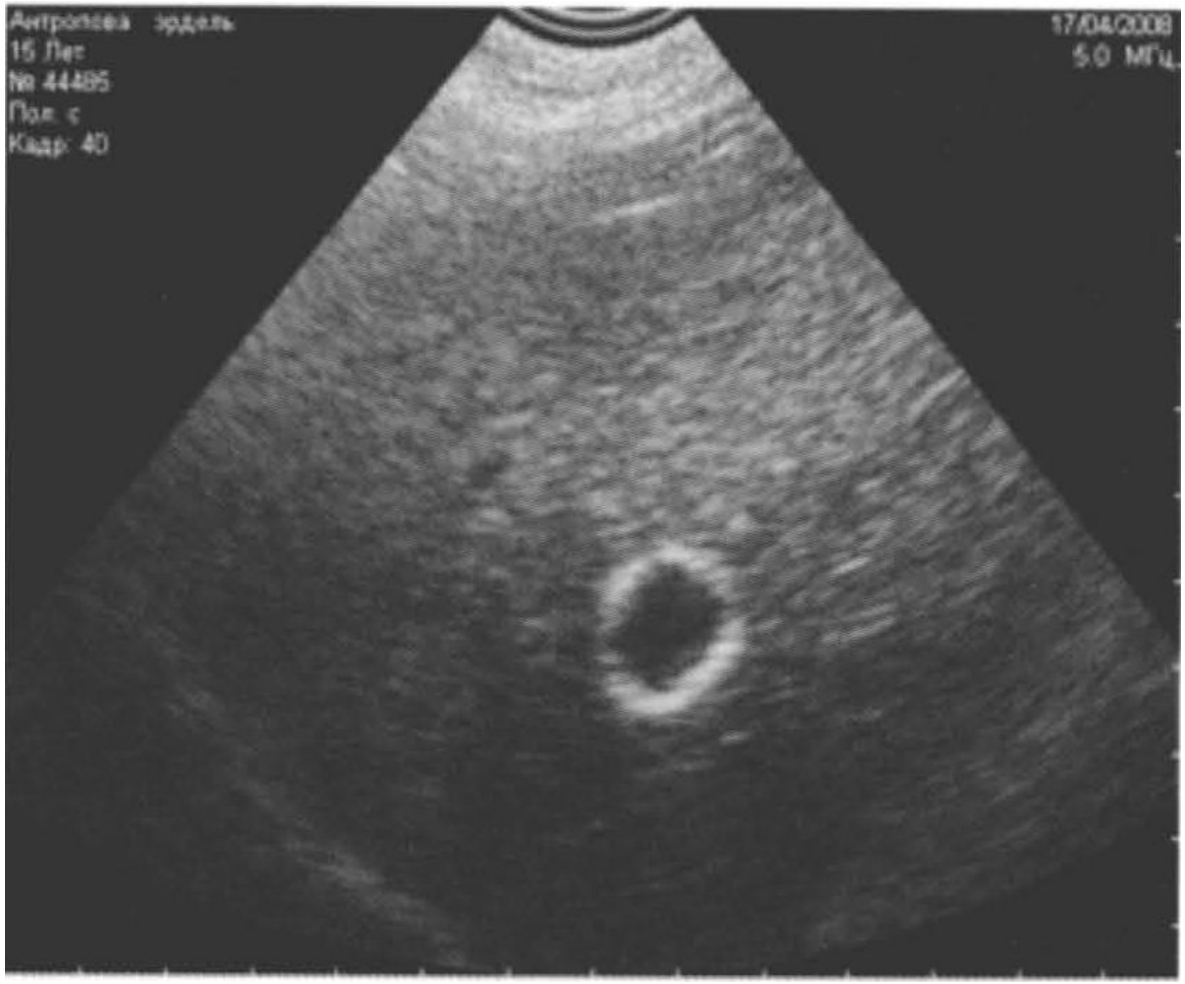

Хронический гепатит

- Размеры органа неспецифичны (нормальные или увеличены).
- Контуры печени ровные, границы чёткие. Свободный край печени незначительно притуплён.
- Подвижность печени при дыхательной экскурсии не нарушена.
- Эхогенность паренхимы повышена. Эхоструктура неоднородна.
- Сосуды незначительно и равномерно расширены по всей паренхиме. Скорость кровотока в сосудах печени неспецифична.
- Желчный пузырь с признаками воспаления.

Хронический гепатит

Повышенная эхогенность паренхимы и признаки воспаления желчного пузыря.

Хронический гепатит

Эхогенность паренхимы относительно повышена и неоднородная, что обусловлено чередованием множественных мелких, линейных участков повышенной эхогенности и участков несколько сниженной эхогенности.

Цирроз печени

- Вначале цирроз протекает по гипертрофическому пути - с увеличением размеров органа; терминальная стадия характеризуется гипотрофией печени - она уменьшается в размерах.
- Имеет место спленомегалия.
- Сеть кровеносных сосудов имеет характерный рисунок, напоминающий деревья с обрубленными ветками - «синдром обрубленных вен».
- Стенки сосудов и желчных протоков при циррозе испускают эхоакустические тени.
- Эхогенность паренхимы в целом повышается, но эхоструктура её становится неоднородной за счёт появления очагов регенерации - гипоэхогенные участки с паренхиматозной структурой, придающие общей картине мозаичный вид. От очагов регенерации никаких артефактов не исходит.
- Капсула дифференцируется, присутствует эффект «пунктирной линии» - под очагом регенерации капсула визуализируется нечётко.
- Контуры органа неровные. Чёткость контура варьирует.
- Характерен отек или уплотнение стенки желчного пузыря.
- Отсутствие подвижности печени при дыхательной экскурсии грудной клетки.
- В брюшной полости часто присутствует асцитная жидкость.

Цирроз печени

Эхогенность паренхимы повышена. Нарушена подвижность печени при дыхательной экскурсии. Присутствует синдром «обрубленных вен».

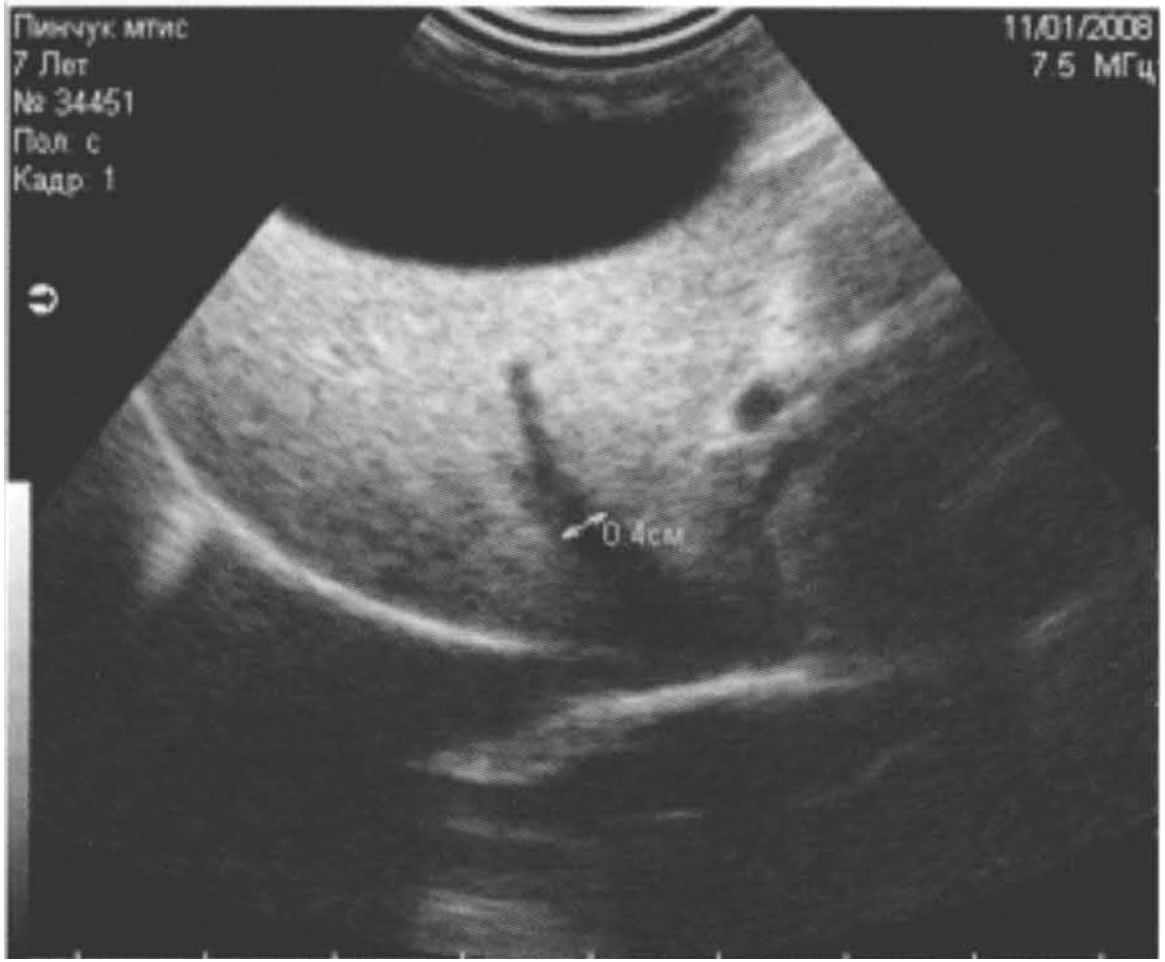

УЗД желчного пузыря

- Желчный пузырь лоцируется в эпигастральной области как анэхогенная, тонкостенная (<1 мм) структура, окружённая паренхимой печени.
- Эхогенное содержимое в желчном пузыре у собак считается нормальным. В норме кошачий желчный пузырь обычно не содержит эхогенных осадков.
- В норме желчный пузырь имеет хорошо визуализируемые стенки, ровные и чёткие контуры.
- У собак наполненный желчный пузырь как правило округлой или овальной формы, у кошек - овальный, каплевидный или Г-образный.
- После еды или при акте рвоты желчный пузырь опорожняется, и его визуализация невозможна.

Желчный пузырь собаки в норме

- Круглый, тонкостенный, анэхогенный желчный пузырь. Желчь в желчном пузыре анэхогенна. Жидкостная природа содержимого пузыря даёт артефакт дистального усиления.

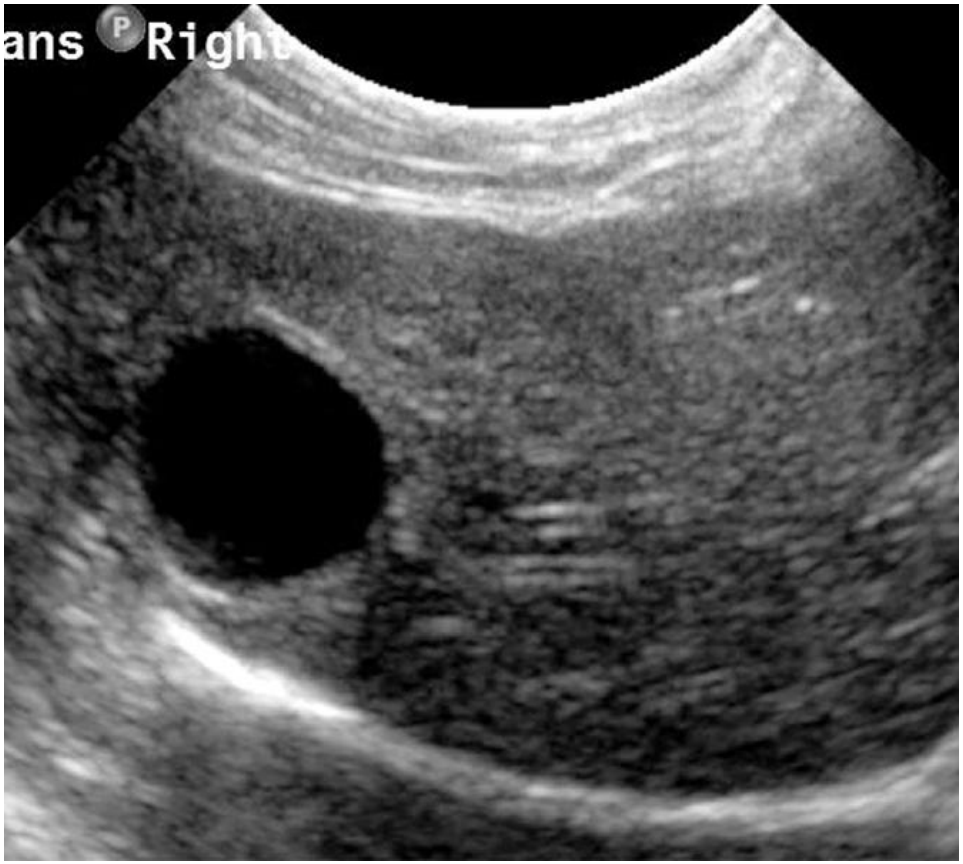

В.Д.Алферова ***ветеринарный врач эксперт УЗД ИВЦ МВА***
Перевод оригинальной статьи Elizabeth Huynh *DVM,* ***Erin G. Porter*** *DVM, DACVR,* ***Clifford R. Berry*** *DVM, DACVR, University of Florida* ***«Ultrasonographic Differences Between Dogs and Cats»***

Желчный пузырь кошки в норме

- Тонкостенный двудольный желчный пузырь (*) с артефактом зеркального отображения на противоположной стороне диафрагмы.

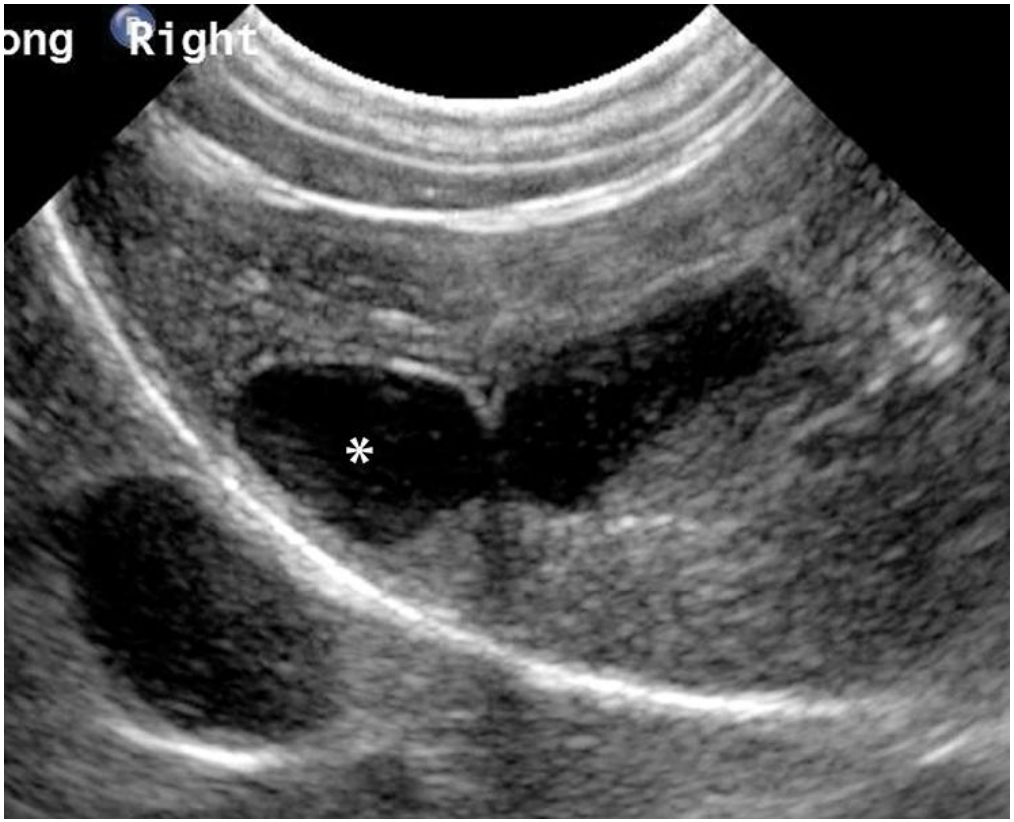

В.Д.Алферова ***ветеринарный врач эксперт УЗД ИВЦ МВА***
Перевод оригинальной статьи Elizabeth Huynh *DVM,* ***Erin G. Porter*** *DVM, DACVR,* ***Clifford R. Berry*** *DVM, DACVR, University of Florida* ***«Ultrasonographic Differences Between Dogs and Cats»***

Острый холецистит

- Стенка желчного пузыря утолщается, становится слоистой и содержимое – гиперэхогенными.
- В полости может появиться опалесцирующий осадок.

Острый холецистит

Желчный пузырь представлен анэхогенным образованием с толстыми гипоэхогенными стенками.

Острый холецистит

Стенка пузыря многослойная и утолщена, больше в области шейки (указана стрелкой). Эхогенность желчи несколько повышена, с формированием гипоэхогенного осадка.

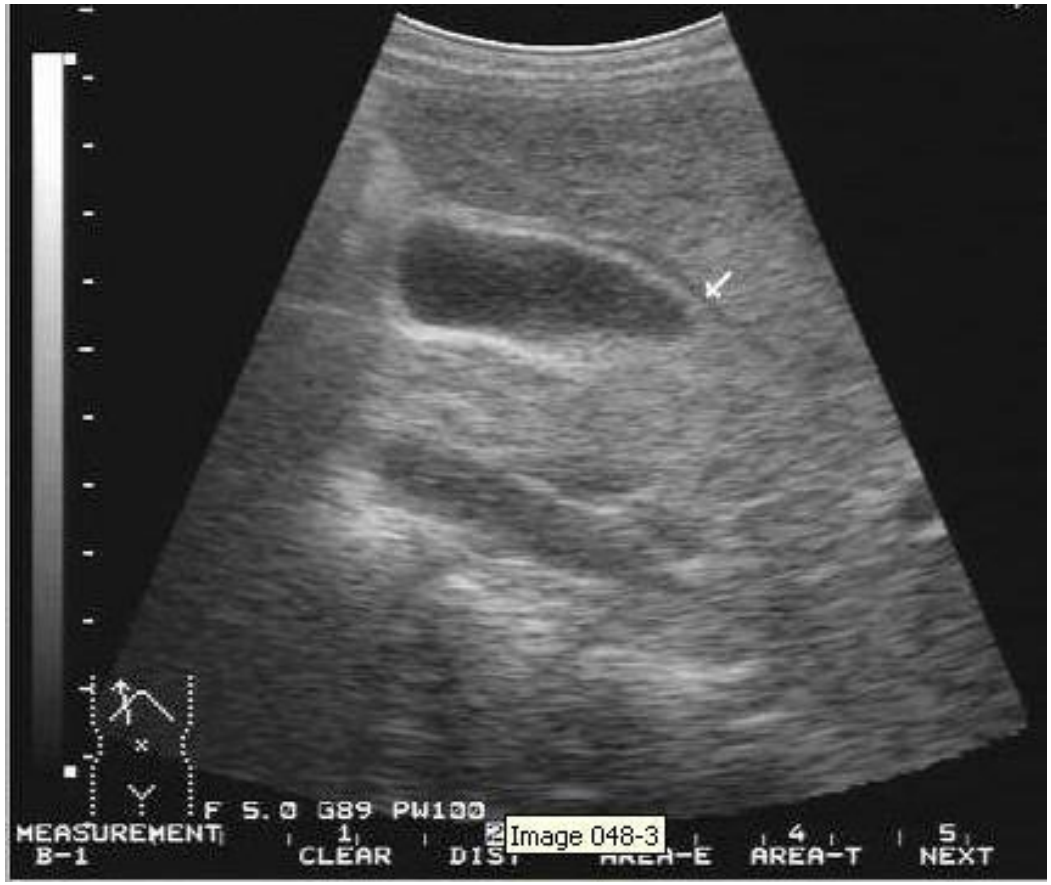

Острый холецистит

Контуры желчного пузыря нечеткие, стенки значительно утолщены и имеют многослойную структуру. Эхогенность желчи несколько повышена.

Хронический холецистит

- Стенка желчного пузыря может стать двухконтурной, гиперэхогенной. В полости появляется опалесцирующий осадок.
- Увеличение объема желчного пузыря, признаки деформации контуров.
- Обычно при наличии конкрементов.

Хронический холецистит

Стенки желчного пузыря гиперэхогенны. Слабая степень наполнения желчного пузыря не позволяет сделать вывод о толщине его стенок.

Хронический холецистит

Желчный пузырь достаточной степени наполнения, овальной формы, стенки его гиперэхогенны, утолщены.

Холецистолитиаз (желчнокаменная болезнь)

- Конкременты в полости желчного пузыря лоцируются как округлые гиперэхогенные образования, дающие чёткую эхоакустическую тень.
- Рыхлые конкременты не образуют акустической тени.

Холецистолитиаз

Гиперэхогенный конкремент в желчном пузыре отбрасывает четкую эхоакустическую тень.

УЗД селезенки

- Орган этот мобильный, расположение может быть очень разнообразным.
- У здоровых животных размер селезёнки сильно варьирует благодаря своей функции депонирования крови, поэтому размеры селезёнки не имеют большого клинического значения.
- В норме селезёнка имеет ровные чёткие контуры, паренхима её однородно-гипоэхогенна (по сравнению с печенью селезёнка более гиперэхогенна). Эхоструктура селезёнки однородно - мелкозернистая. При хорошем кровенаполнении паренхиму селезёнки исчерчивает характерного рисунка сеть кровеносных сосудов.

Селезенка собаки в норме

- Селезенка является поверхностной, находясь близко к брюшной стенке тела, в ближнем поле. Селезенка собаки более гладкая и более «плотно упакована» по эхоструктуре, чем печень.

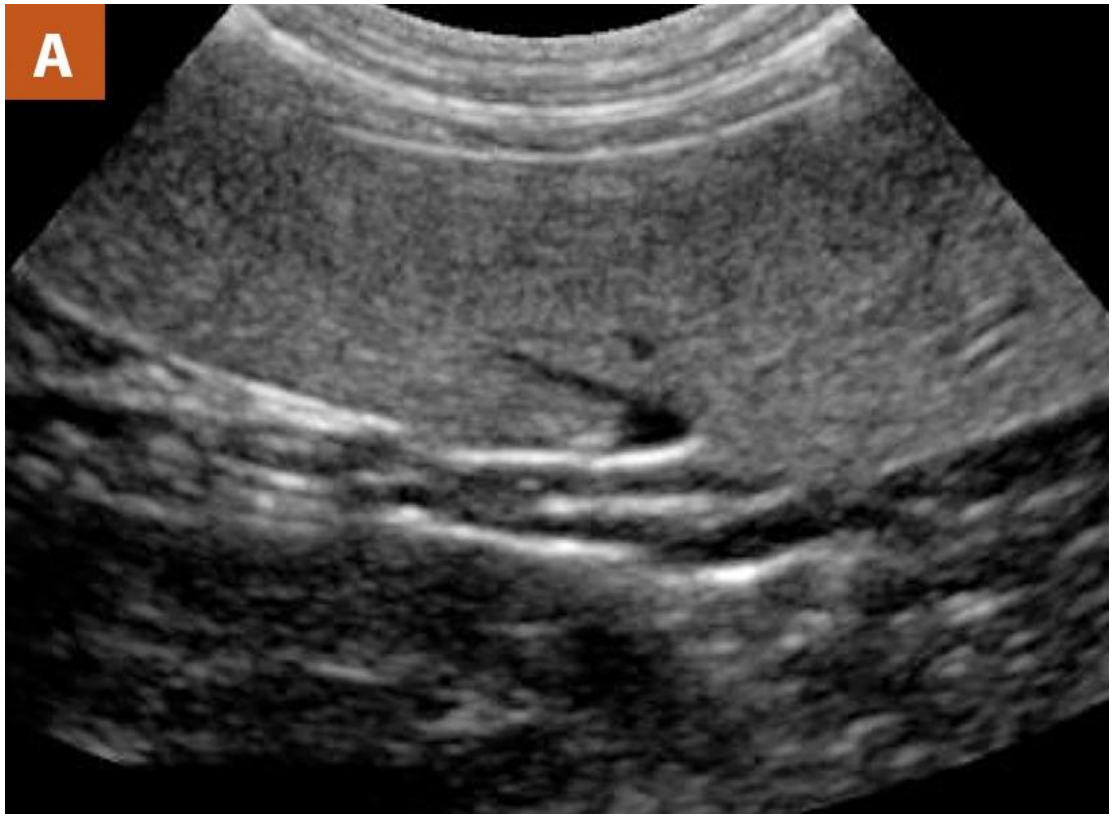

В.Д.Алферова ***ветеринарный врач эксперт УЗД ИВЦ МВА***
Перевод оригинальной статьи Elizabeth Huynh *DVM,* ***Erin G. Porter*** *DVM, DACVR,* ***Clifford R. Berry*** *DVM, DACVR, University of Florida* ***«Ultrasonographic Differences Between Dogs and Cats»***

Селезенка кошки в норме

- Селезенка является поверхностной, находясь близко к брюшной стенке тела, в ближнем поле. Кошачью селезенку (красная скобка) сложнее отличить от смежного брыжеечного жира; однако, гиперэхогенная окружающая орган капсула, может использоваться для дифференциации селезенки от окружающего брыжеечного жира.
- Селезеночные вены менее заметны у кошек, их можно найти с использованием допплера.

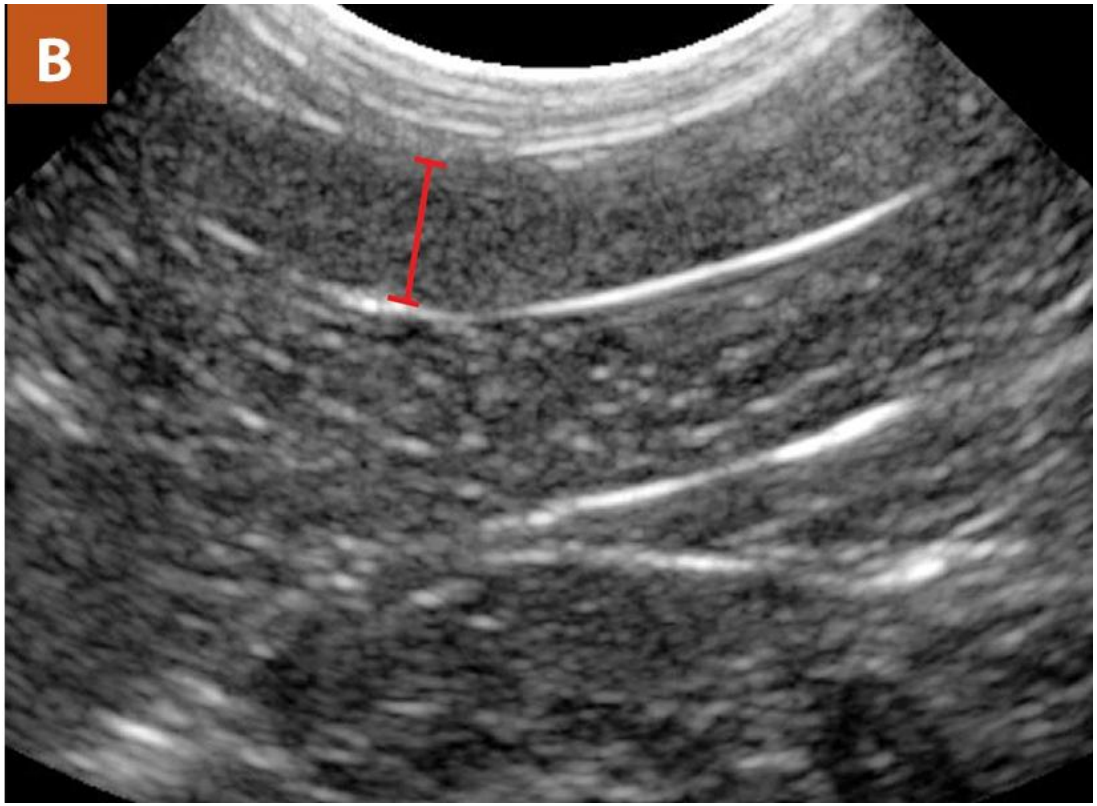

В.Д.Алферова ***ветеринарный врач эксперт УЗД ИВЦ МВА***
Перевод оригинальной статьи Elizabeth Huynh *DVM,* ***Erin G. Porter*** *DVM, DACVR,* ***Clifford R. Berry*** *DVM, DACVR, University of Florida* ***«Ultrasonographic Differences Between Dogs and Cats»***

УЗД желудка и кишечника

Голодная диета 12-24 часа перед исследованием ЖКТ.

Желудочно-кишечный тракт собак и кошек имеет 5 слоев: наружный серозный (гиперэхогенный), мышечный (гипоэхогенный), подслизистый (гиперэхогенный), слизистый (гипоэхогенный), поверхность внутреннего просвета слизистой (гиперэхогенная).

Каждый сегмент ЖКТ можно идентифицировать на УЗИ по строению и толщине стенки.

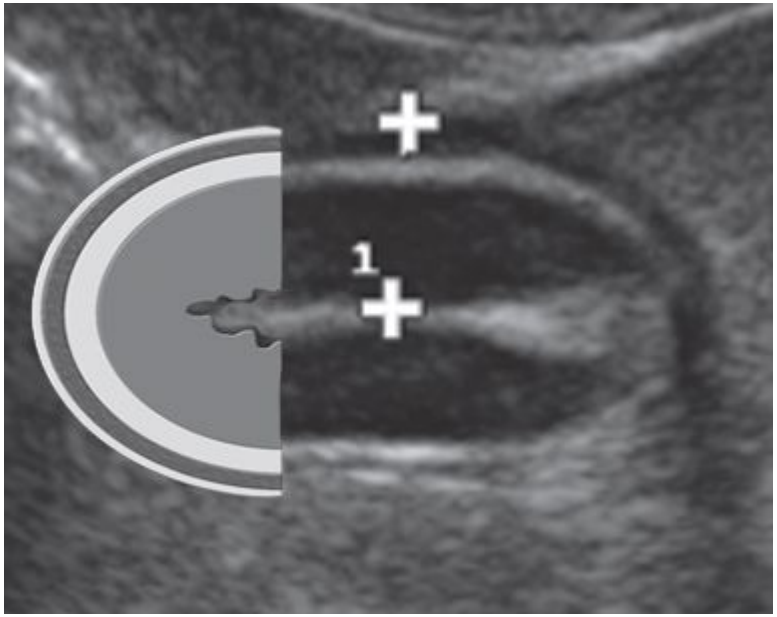



Желудок собаки в норме

- Складки в фундальной части желудка. Гиперэхогенная поверхность с артефактом реверберации представляет газ в просвете желудка.

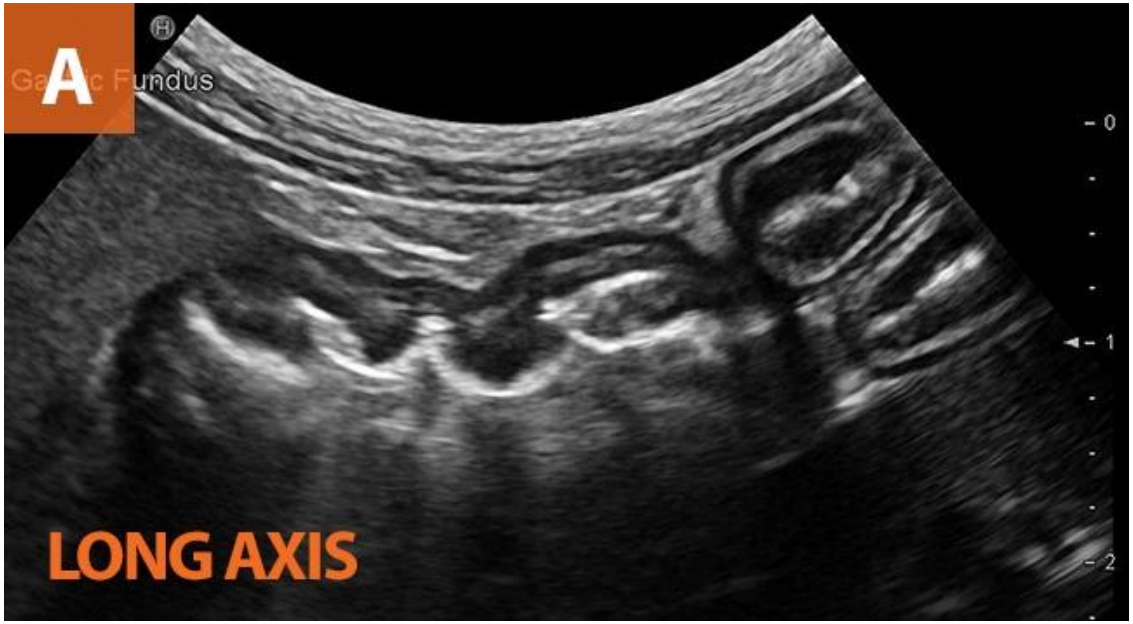

В.Д.Алферова ***ветеринарный врач эксперт УЗД ИВЦ МВА***
Перевод оригинальной статьи Elizabeth Huynh *DVM,* ***Erin G. Porter*** *DVM, DACVR,* ***Clifford R. Berry*** *DVM, DACVR, University of Florida* *«Ultrasonographic Differences Between Dogs and Cats»*

Желудок кошки в норме

- У кошек складки фундальной части желудка имеют гиперэхогенный, выраженный подслизистый слой, это связано с отложением жира. Как и у собак, оценка желудка может быть ограничена наличием пищевых масс и/ или газа; однако в желудочно-кишечном тракте кошачьих газ встречается реже.

В.Д.Алферова ***ветеринарный врач эксперт УЗД ИВЦ МВА***
Перевод оригинальной статьи Elizabeth Huynh *DVM,* ***Erin G. Porter*** *DVM, DACVR,* ***Clifford R. Berry*** *DVM, DACVR, University of Florida* ***«Ultrasonographic Differences Between Dogs and Cats»***

Тощий кишечник собаки в норме

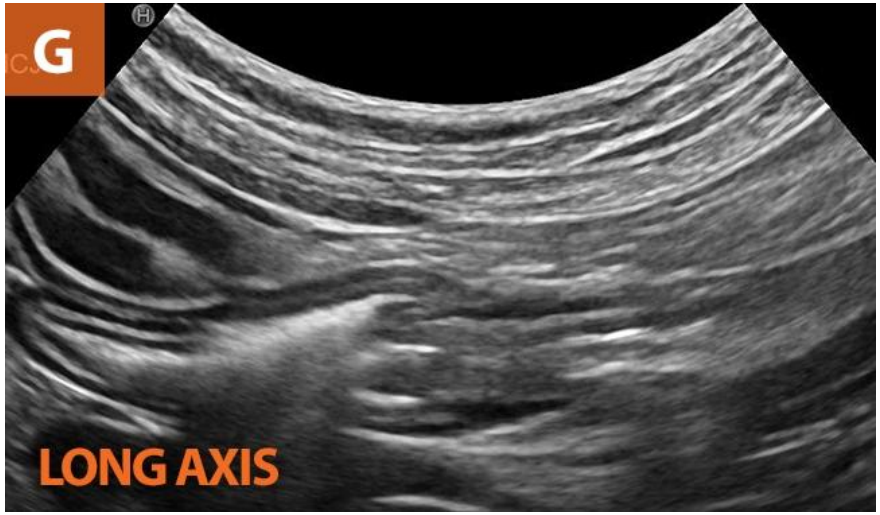

В.Д.Алферова ***ветеринарный врач эксперт УЗД ИВЦ МВА***
Перевод оригинальной статьи Elizabeth Huynh *DVM,* ***Erin G. Porter*** *DVM, DACVR,* ***Clifford R. Berry*** *DVM, DACVR, University of Florida* ***«Ultrasonographic Differences Between Dogs and Cats»***

Двенадцатиперстная (D) и тощая кишка (E) кошки в норме

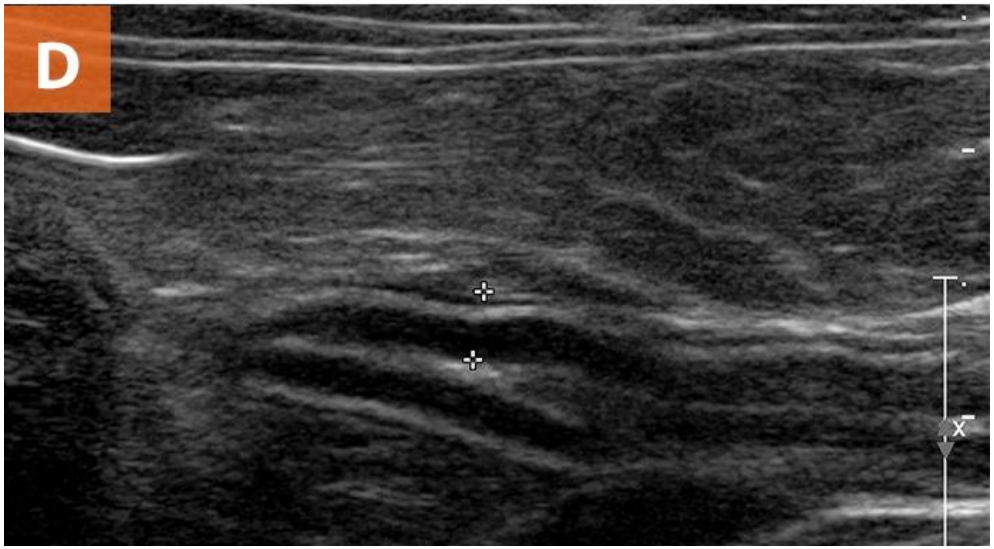

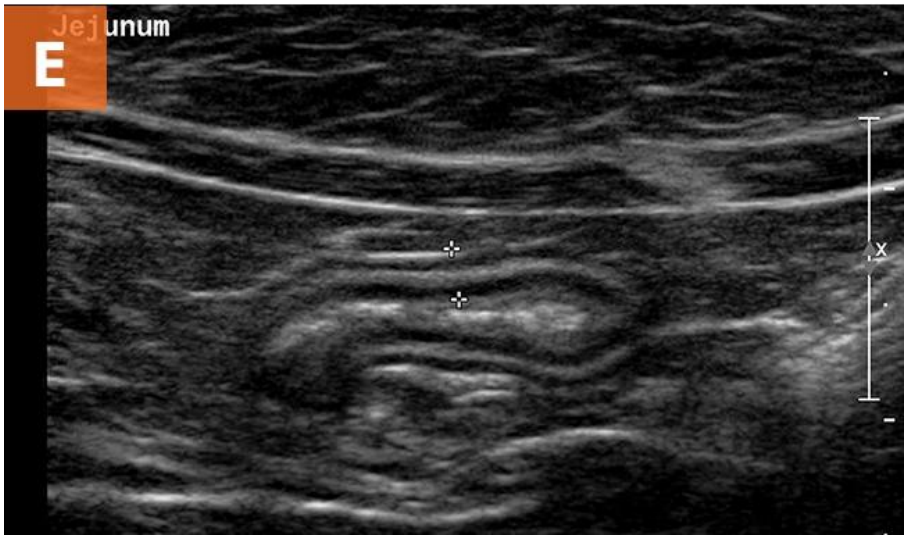

В.Д.Алферова ***ветеринарный врач эксперт УЗД ИВЦ МВА***
Перевод оригинальной статьи Elizabeth Huynh *DVM,* ***Erin G. Porter*** *DVM, DACVR,* ***Clifford R. Berry*** *DVM, DACVR, University of Florida* ***«Ultrasonographic Differences Between Dogs and Cats»***

Ободочная кишка собаки в норме

- Ободочная кишка имеет тонкую стенку и содержит газ, который выглядит гиперэхогенным с эффектом затемнения и фекальные массы, что приводит к затуханию ультразвукового луча.

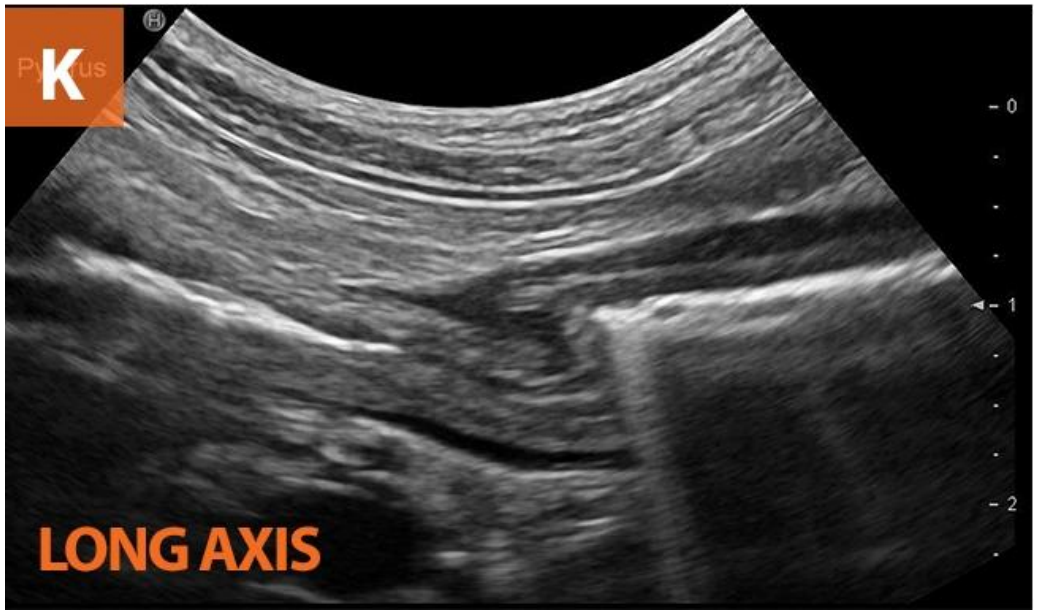

В.Д.Алферова ***ветеринарный врач эксперт УЗД ИВЦ МВА***
Перевод оригинальной статьи Elizabeth Huynh *DVM,* ***Erin G. Porter*** *DVM, DACVR,* ***Clifford R. Berry*** *DVM, DACVR, University of Florida* ***«Ultrasonographic Differences Between Dogs and Cats»***

Ободочная кишка кошки в норме

- Ободочная кишка тонкостенная и обычно содержит газ, представленный артефактом реверберации в дальнем поле.

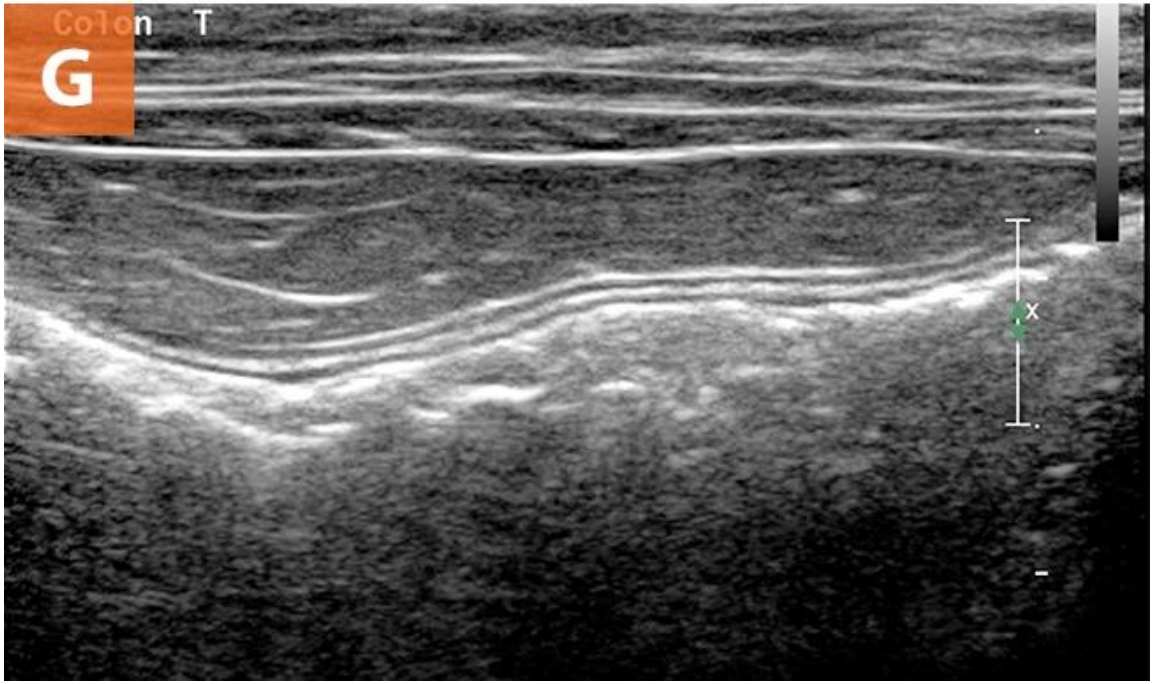

В.Д.Алферова ***ветеринарный врач эксперт УЗД ИВЦ МВА***
Перевод оригинальной статьи Elizabeth Huynh *DVM,* ***Erin G. Porter*** *DVM, DACVR,* ***Clifford R. Berry*** *DVM, DACVR, University of Florida* *«Ultrasonographic Differences Between Dogs and Cats»*

Некоторые УЗИ-признаки механической обструкции

- Плотные посторонние тела, такие как косточка персика, камни или нечто, содержащее воздух, например мяч, оказываются как поверхность с повышенной эхогенностью с периферийным отбрасыванием тени.
- Акустическая тень часто четкая и чистая, как у кости.
- Металлические посторонние тела обладают высокой эхогенностью и вызывают соответствующее отражение с мнимым изображением в виде хвоста кометы.
- Менее твердые объекты бывают трудно различимы.
- Стенка кишечника в зоне расположения инородного тела может быть незначительно утолщена.

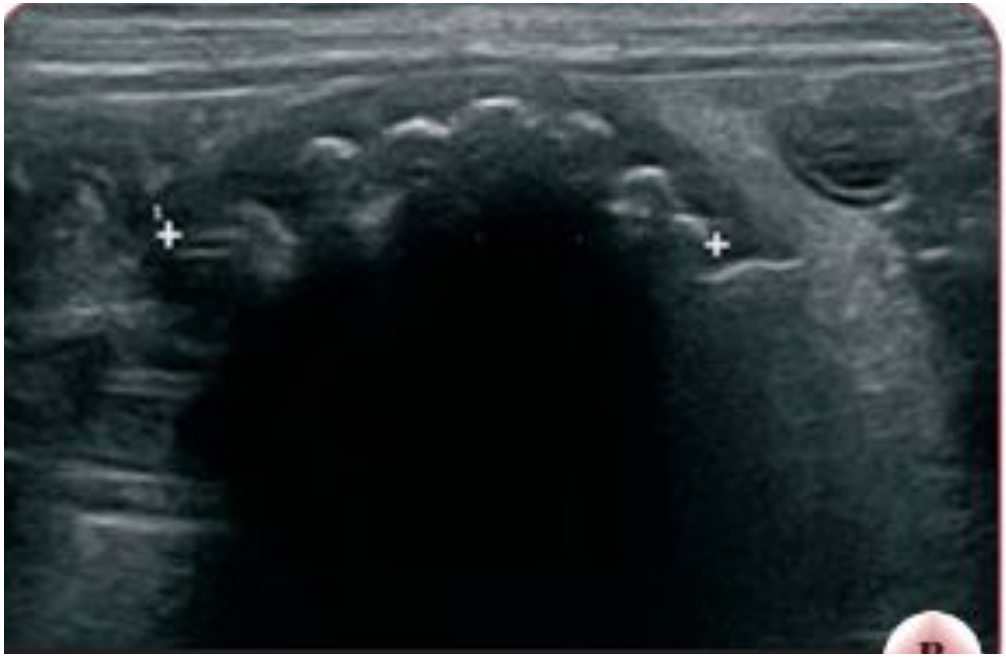

Персиковая косточка в тонком кишечнике.

Некоторые УЗИ-признаки механической обструкции

- При полной непроходимости кишечника расширяются проксимальные участки кишечника (синяя стрелка).
- Скопление газа в желудке в сочетании со скоплением газа и жидкости в отдельном сегменте кишечника может являться маркером наличия инородного тела.

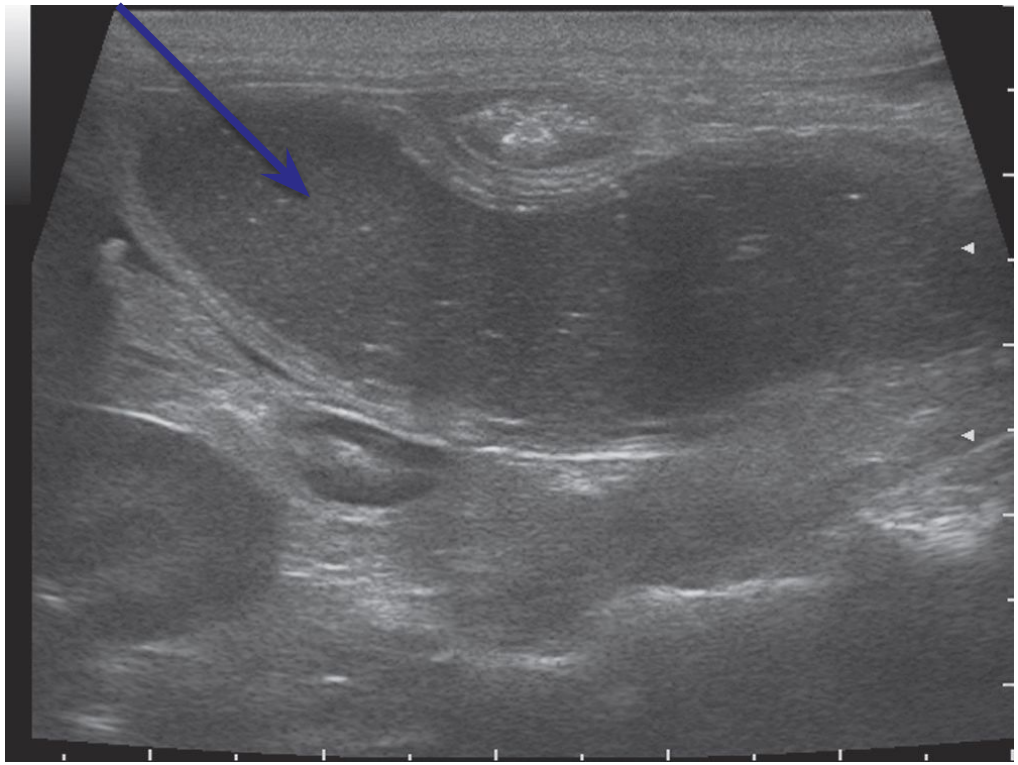

Некоторые УЗИ-признаки наличия линейного ИТ

- Линейные инородные тела могут быть различного диаметра и контура, чаще визуализируются как гиперэхогенные структуры, продолжающиеся до пилоруса, могут сопровождаться расширением интактного участка кишечника.
- Складчатый вид кишечника.

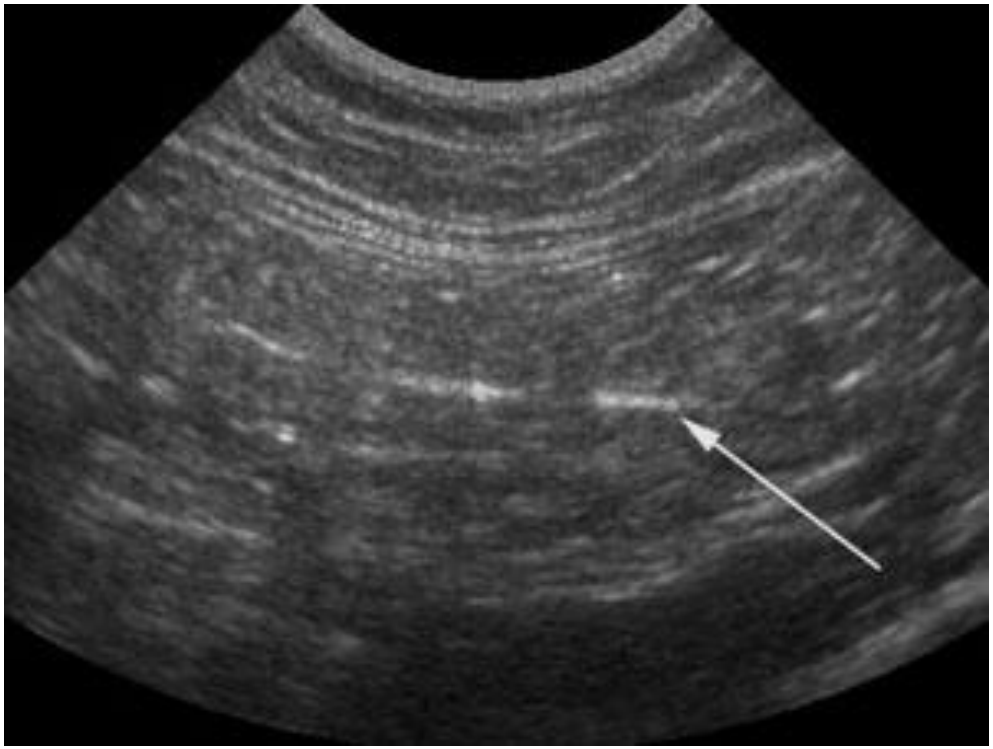

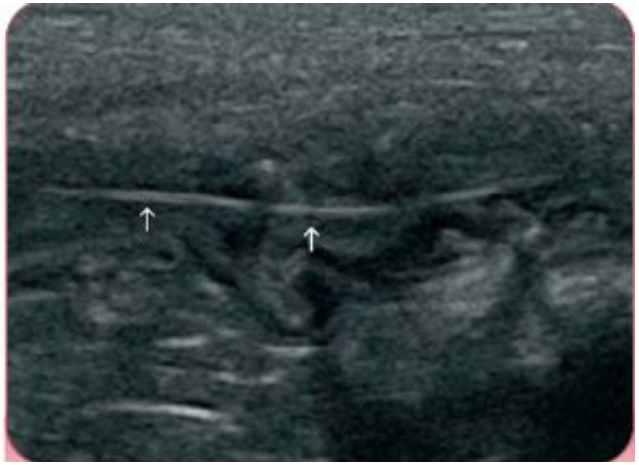

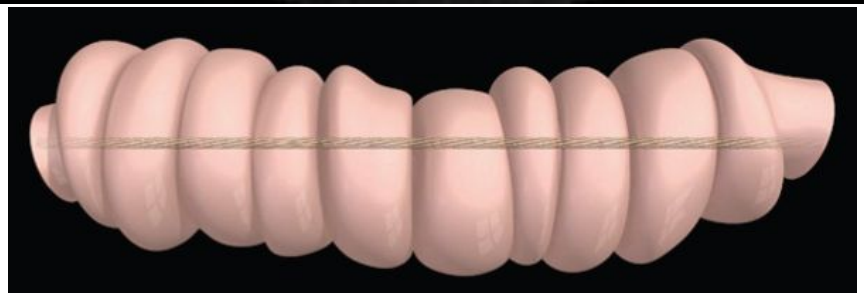

Инвагинация кишечника

- Мишеневидные образования, состоящие из множестка гипер- и гипоэхогенных концентрических колец вокруг гиперэхогенного центра (захваченный фрагмент брыжейки с жиром).
- На продольном срезе – множественные гипер- и гипоэхогенные параллельные линии.
- Оценивается перистальтическая активность кишечника и кровоток в участке непроходимости.

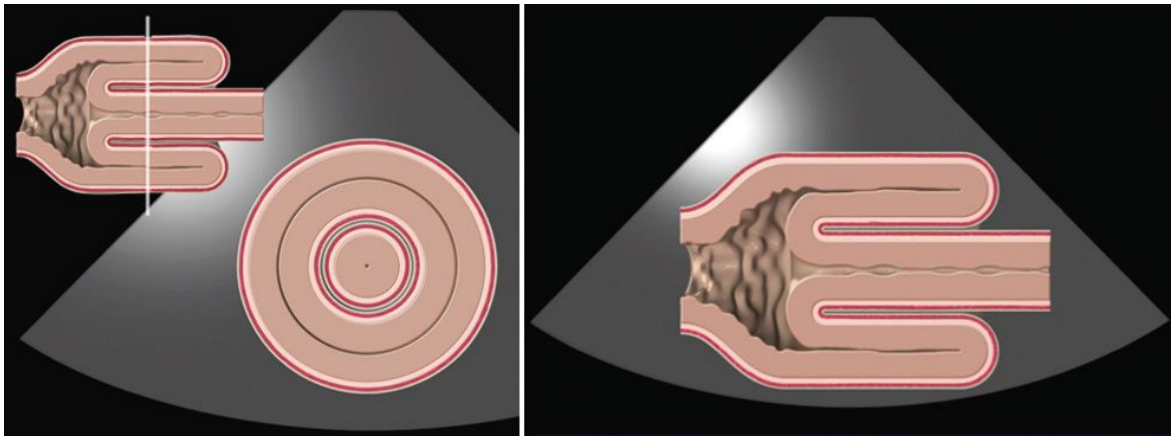

Инвагинация кишечника

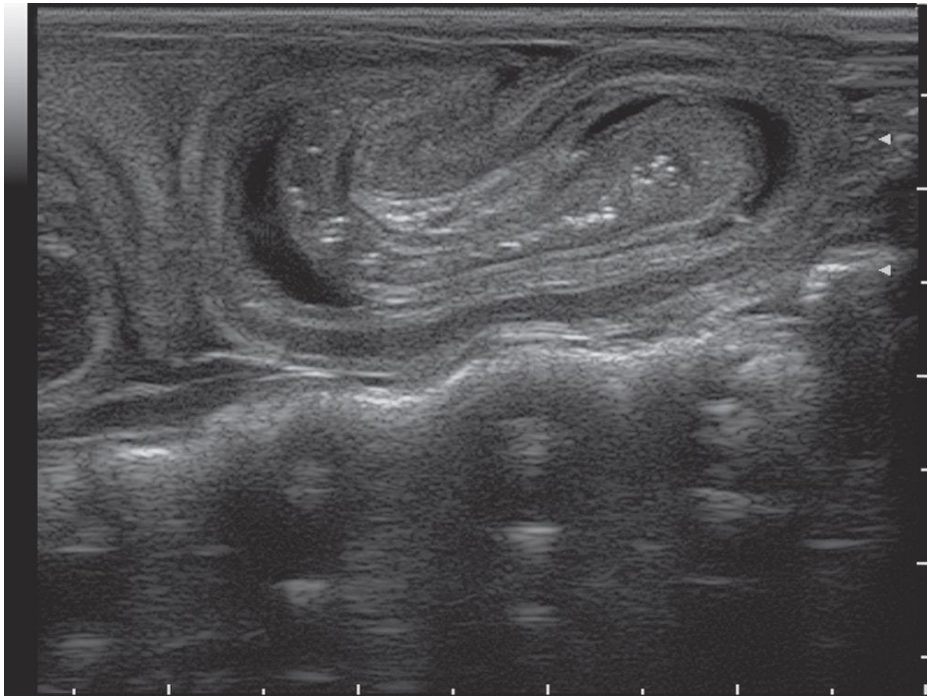

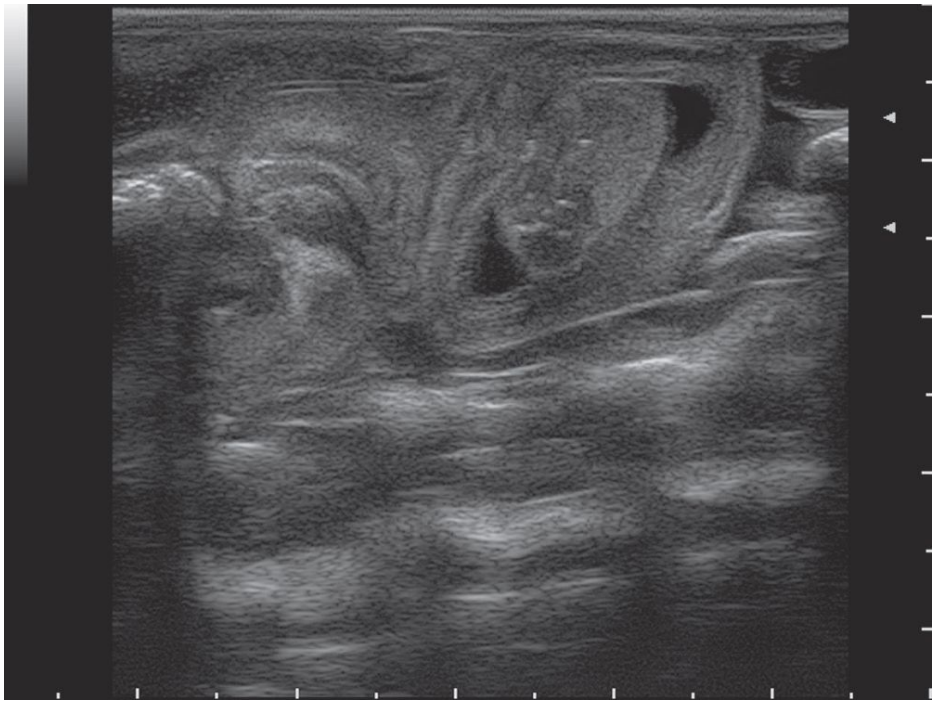

- Продольное изображение инвагината
- Поперечное изображение инвагината