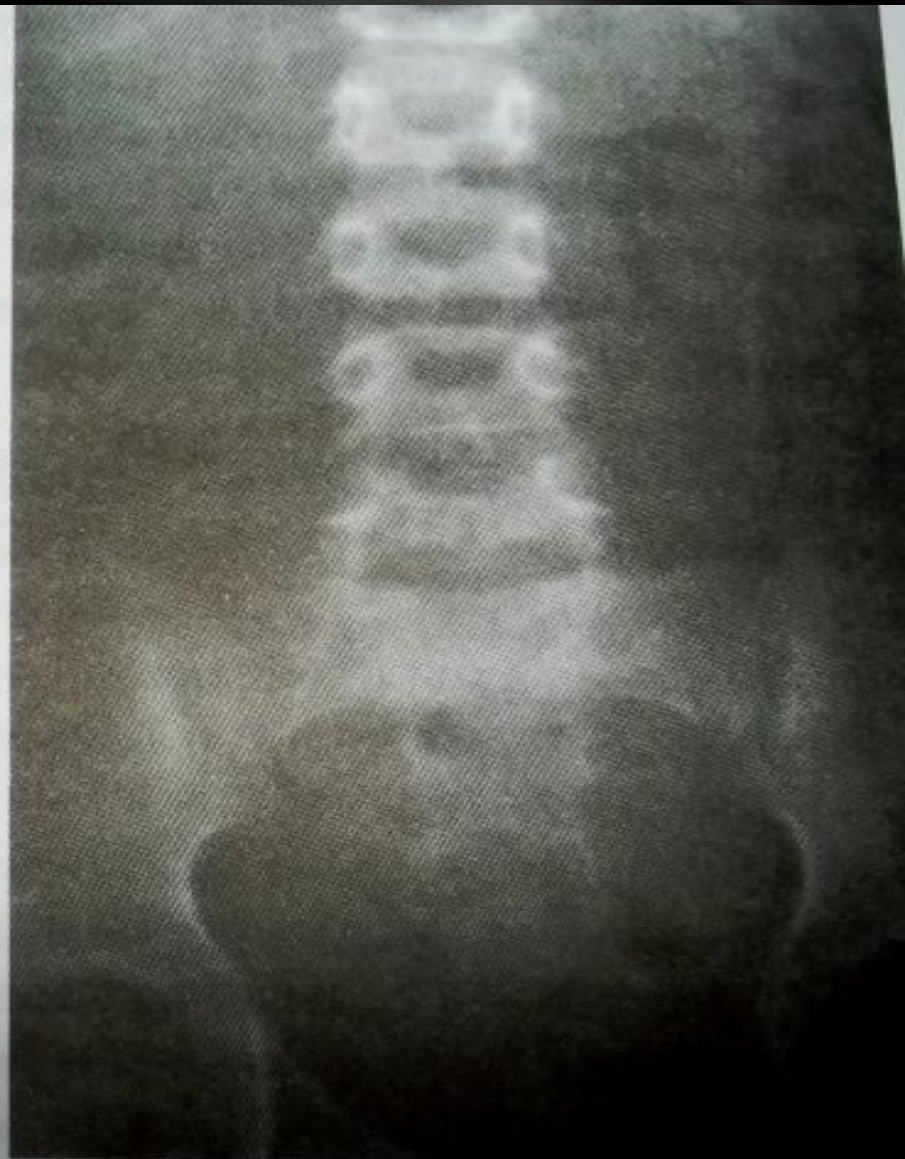
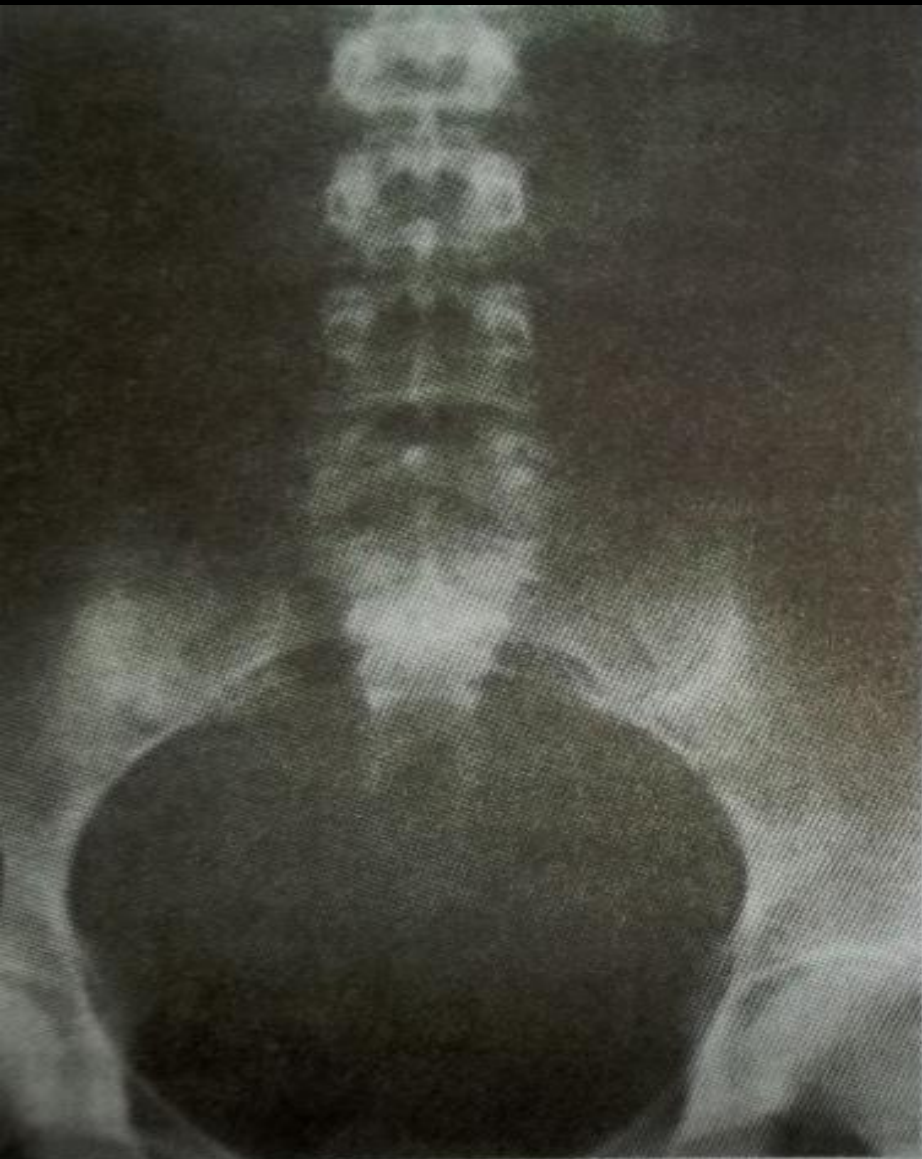
Мочевыделительная система

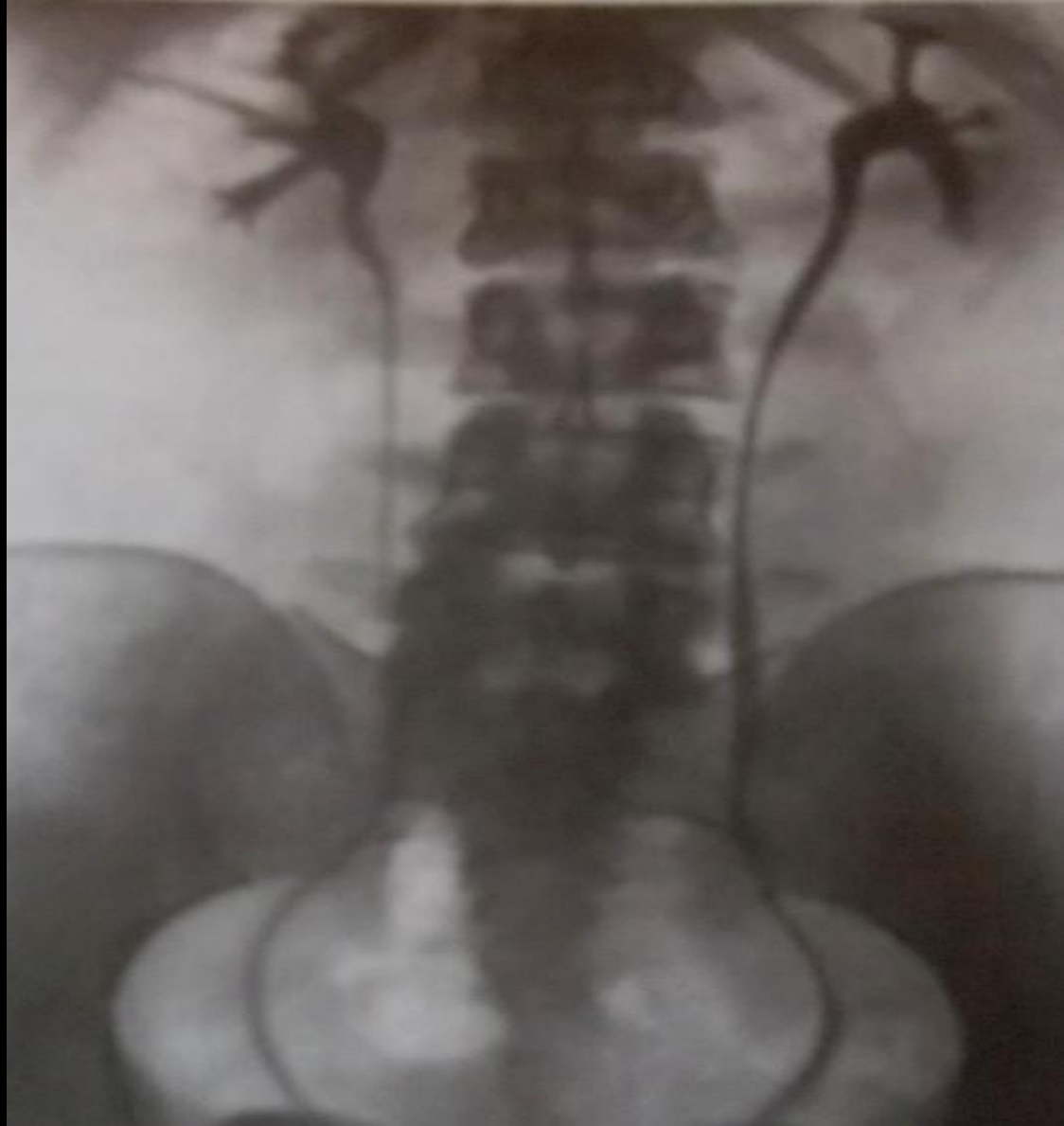Обзорные рентгенограммы мочевой системы

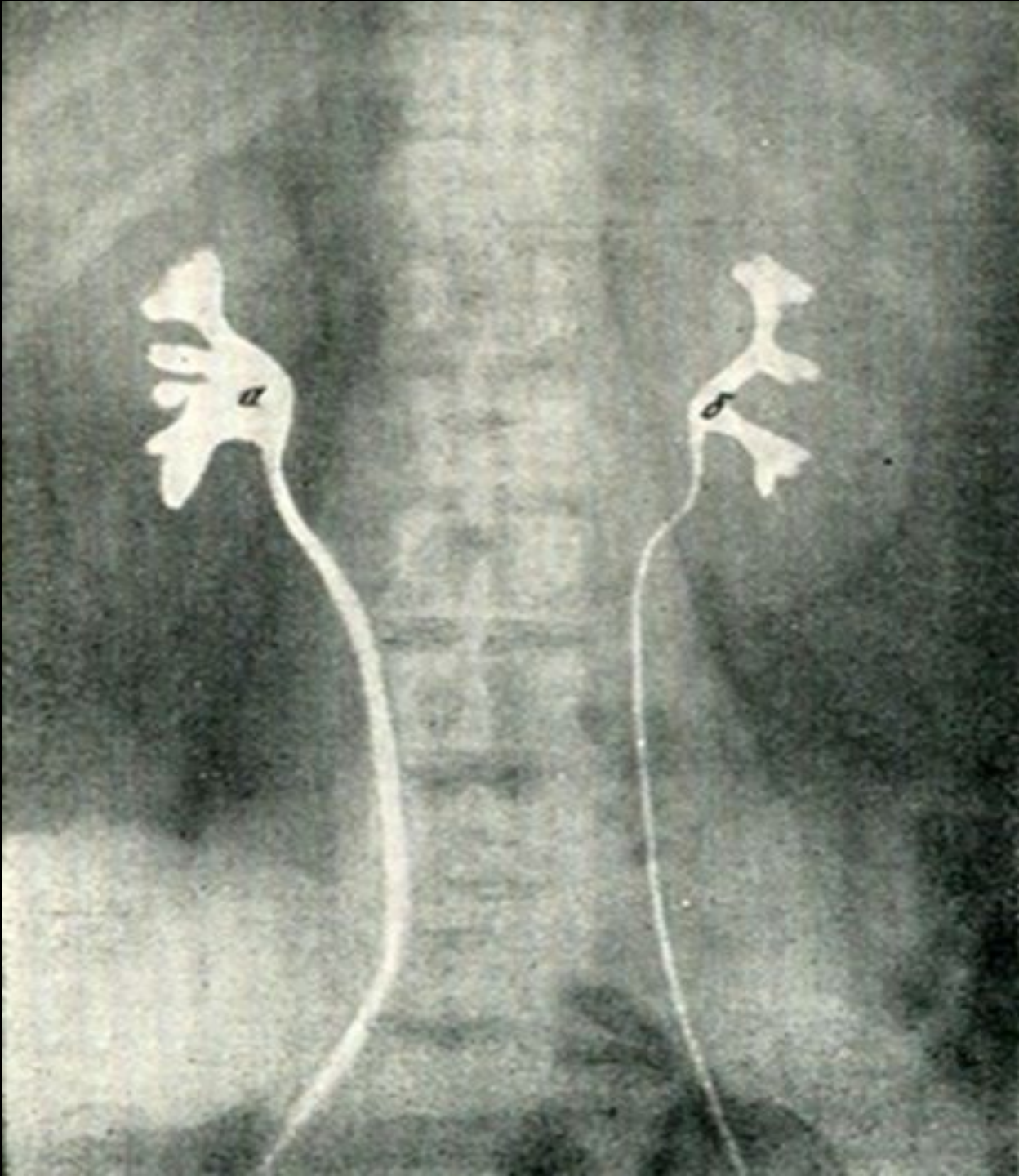
ребенка

взрослого



Ретроградная пиелограмма в норме (в мочеточник введены катетеры)

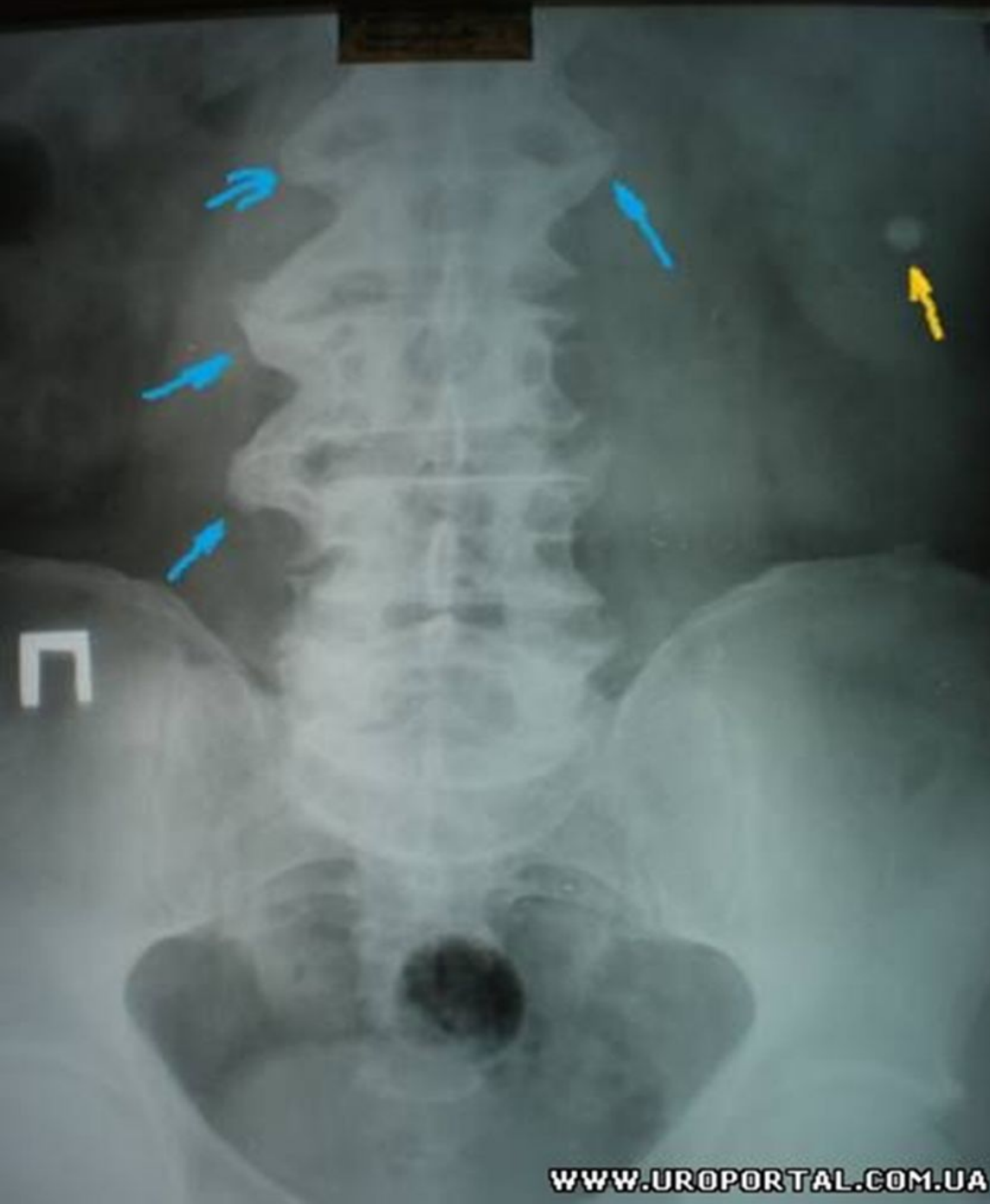



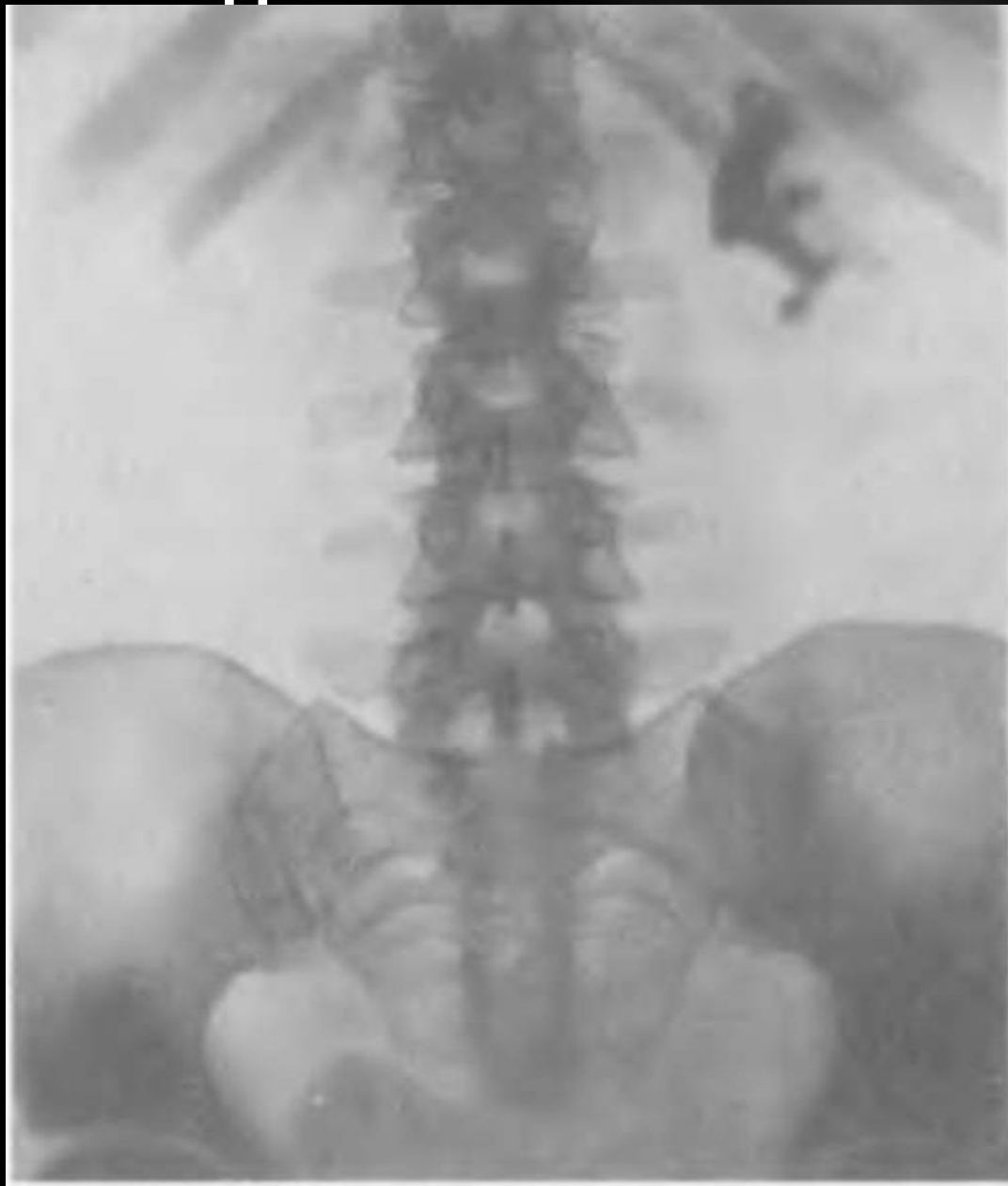**Внепочечный
(справа) и
внутрипочечный
(слева) тип
почечной
лоханки.
Ретроградная
пиелограмма.**

Камень в почке

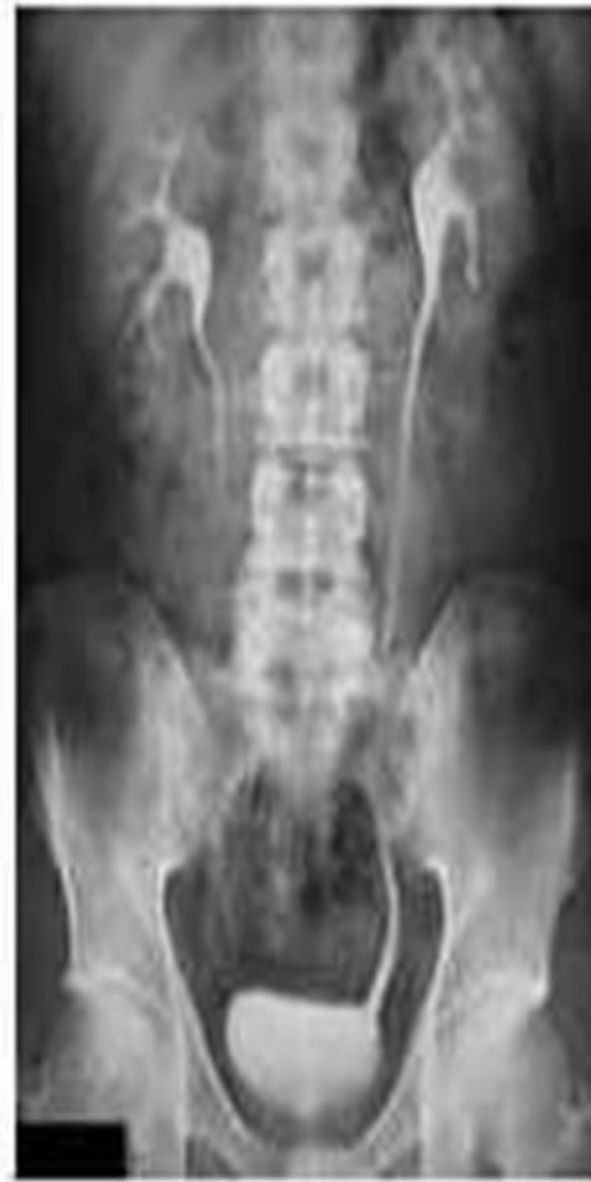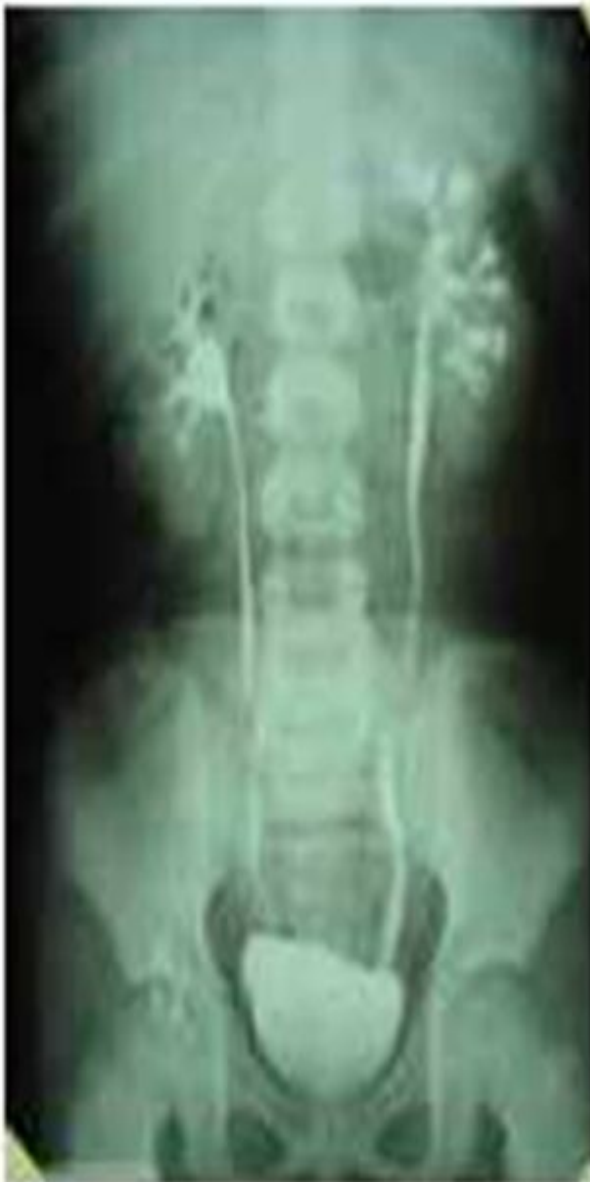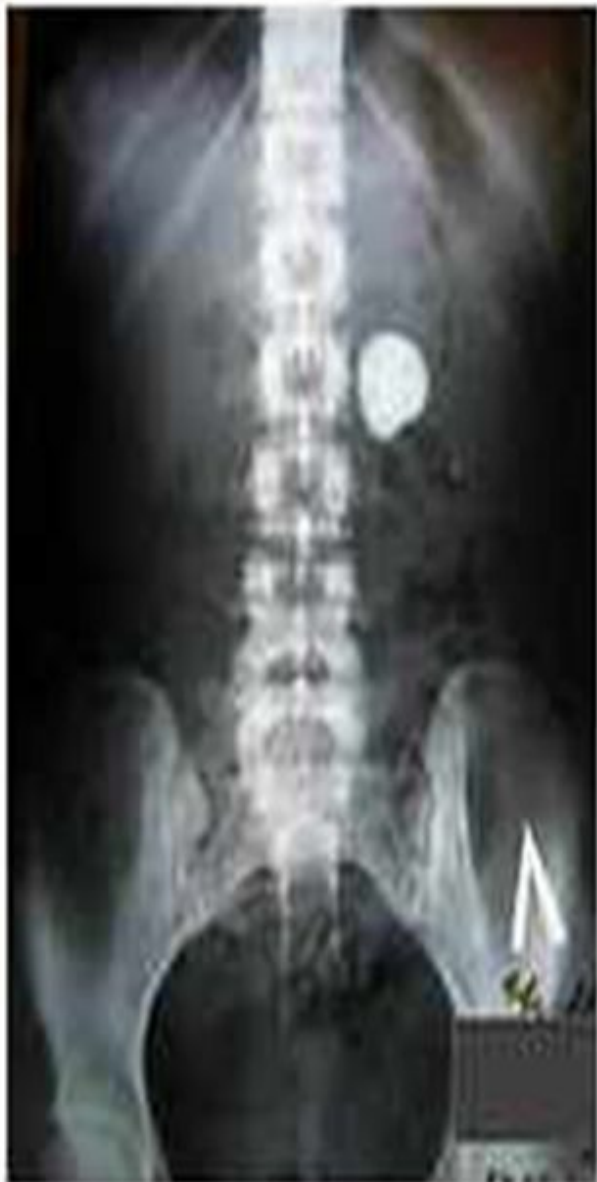На рентген снимке со стороны костных структур позвоночника видны значительные дистрофические изменения, отмеченные голубыми стрелками. Тень правой почки не определяется. Тень левой почки располагается на типичном месте, в проекции нижней чашки левой почки определяется тень камня 12 мм, отмеченная оранжевой стрелкой.



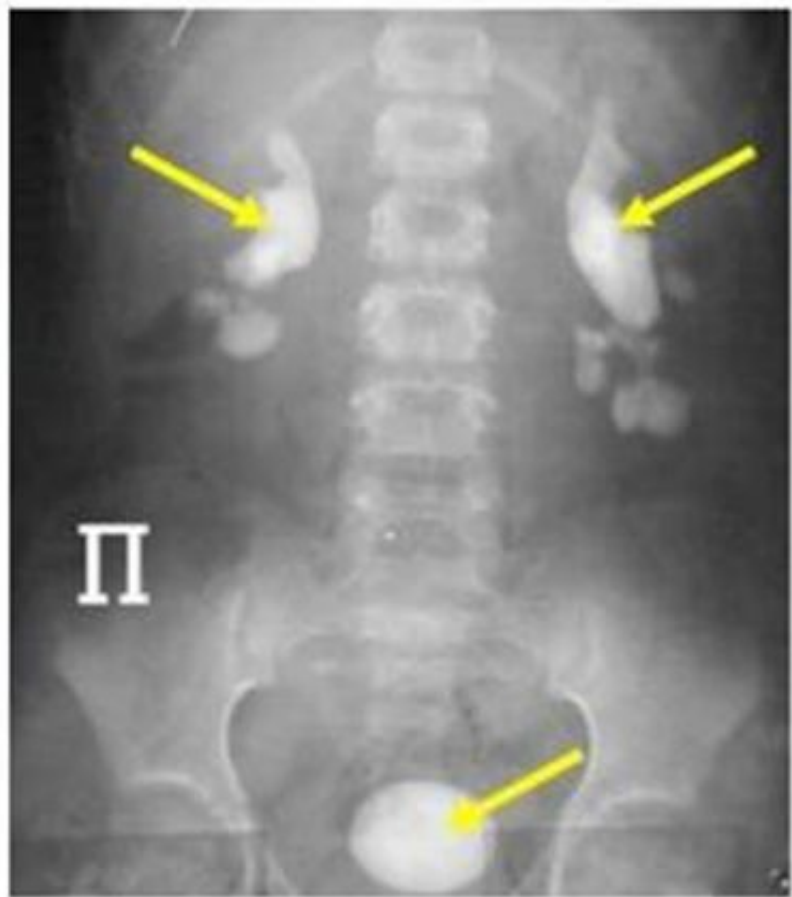
Коралловидный камень в левой почке



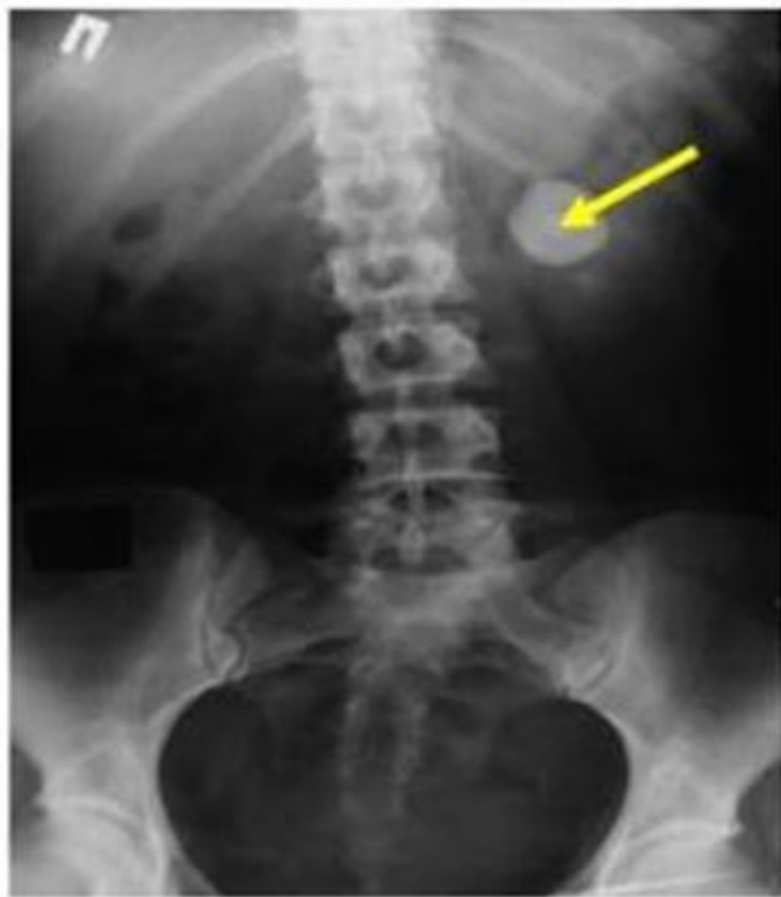Камни в почках



Камни в почках и мочевом пузыре



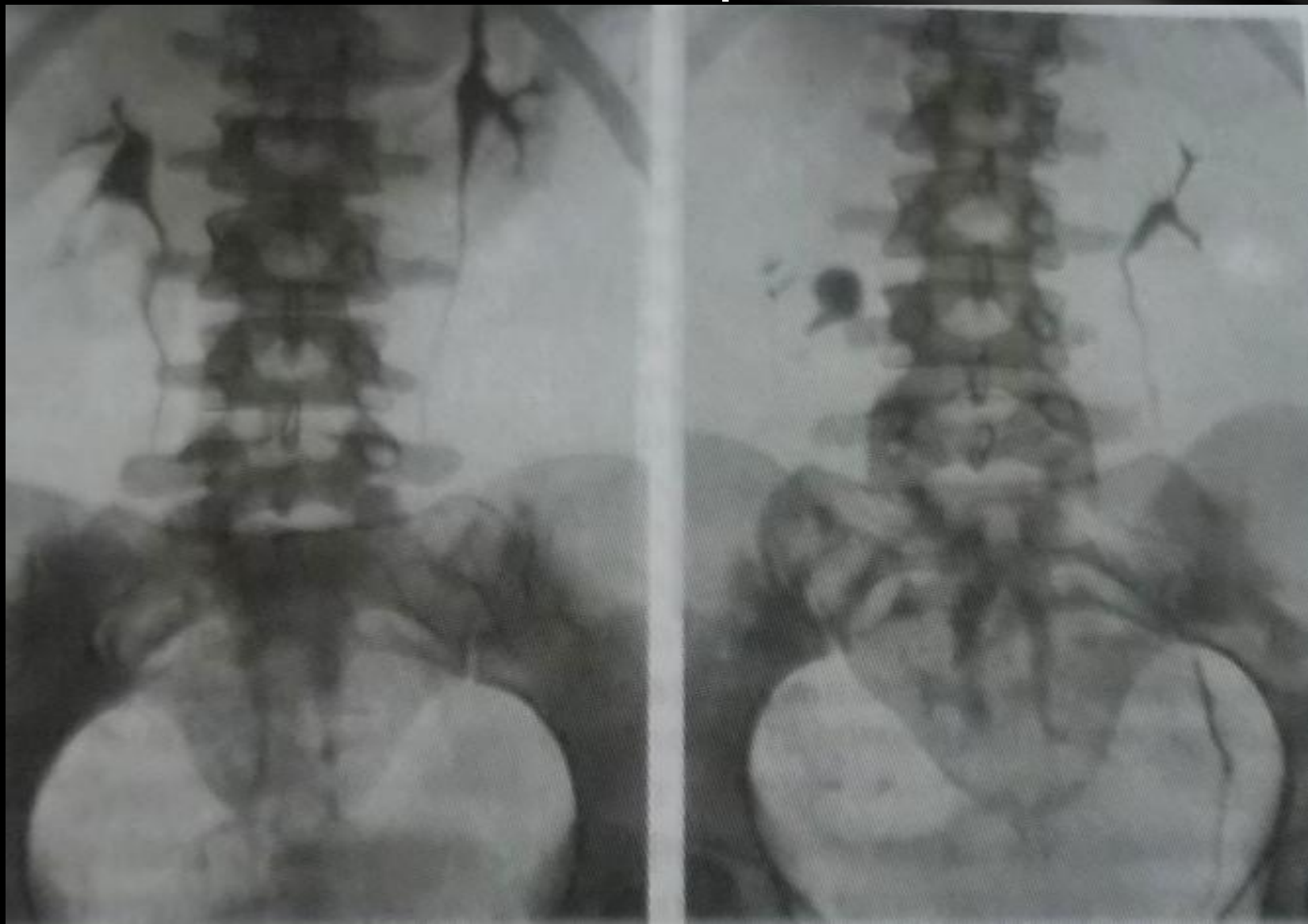
Обзорная урограмма больного с двухсторонними рентгенконтрастными (видимыми) коралловидными камнями и камнем в мочевом пузыре



Обзорная урограмма больного с камнем в левой почке

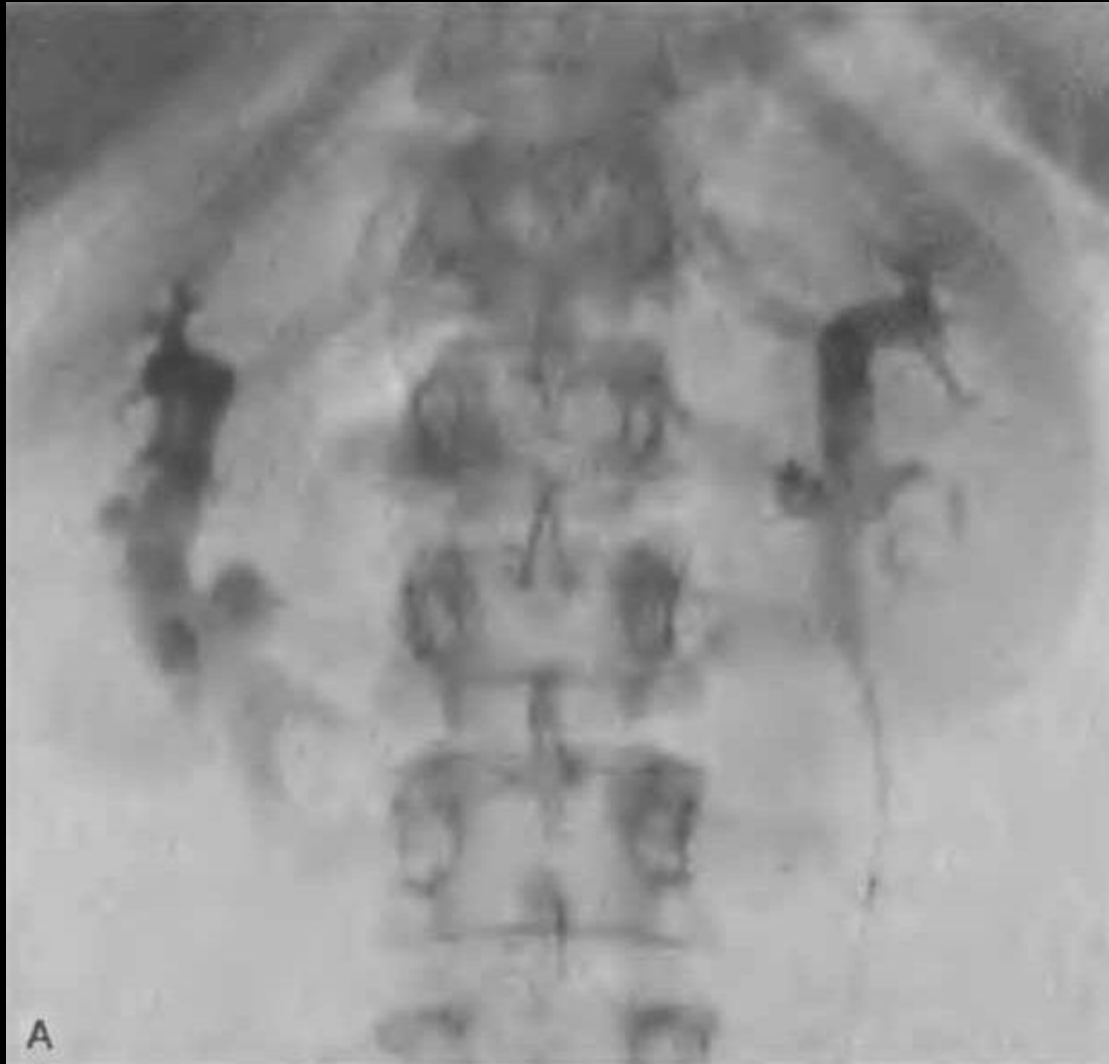Экскреторные урограммы в вертикальном (А) и горизонтальном (Б) положении больного.

ПРАВСТОРОННИЙ НЕФРОПТОЗ

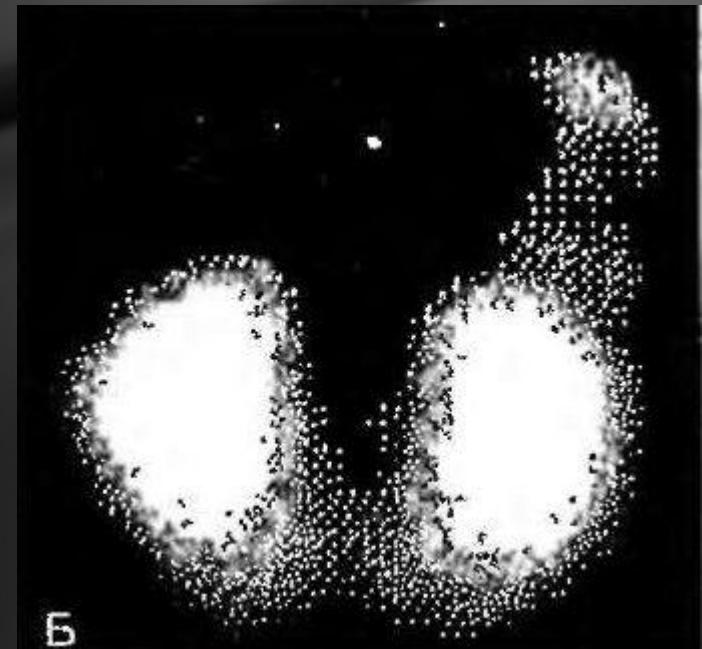


Подковообразная почка

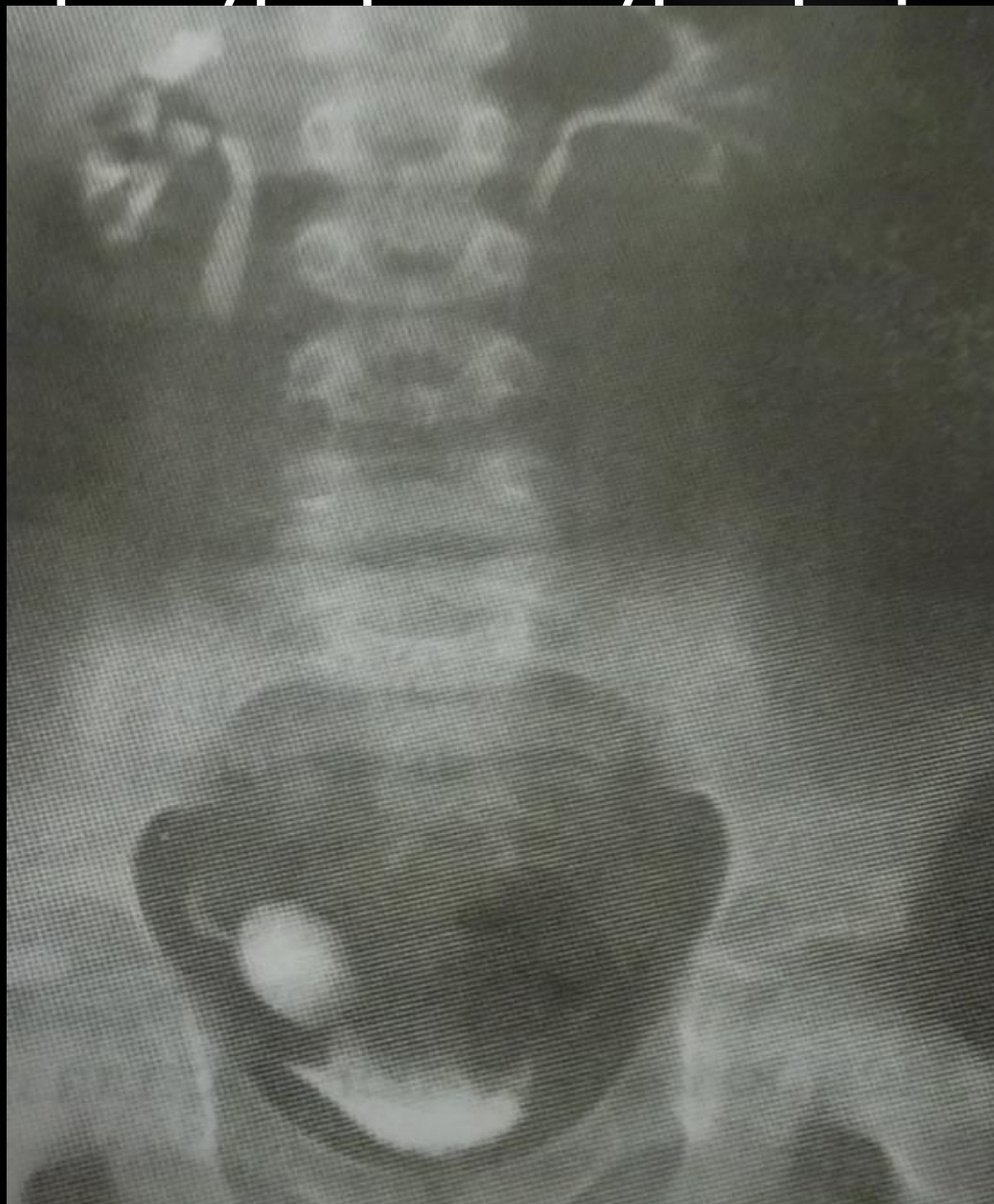Экскреторная урограмма



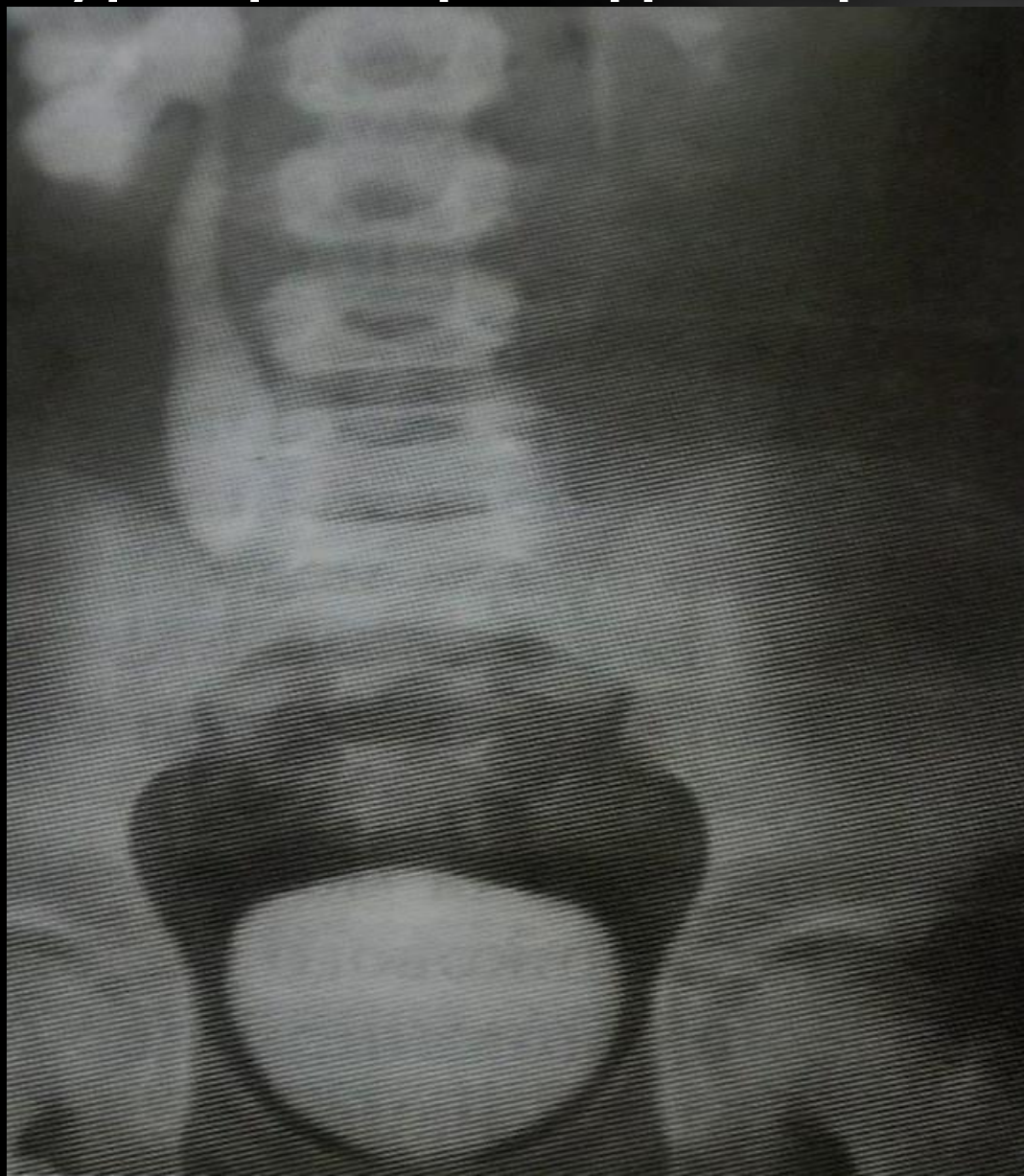
сцинтиграмма



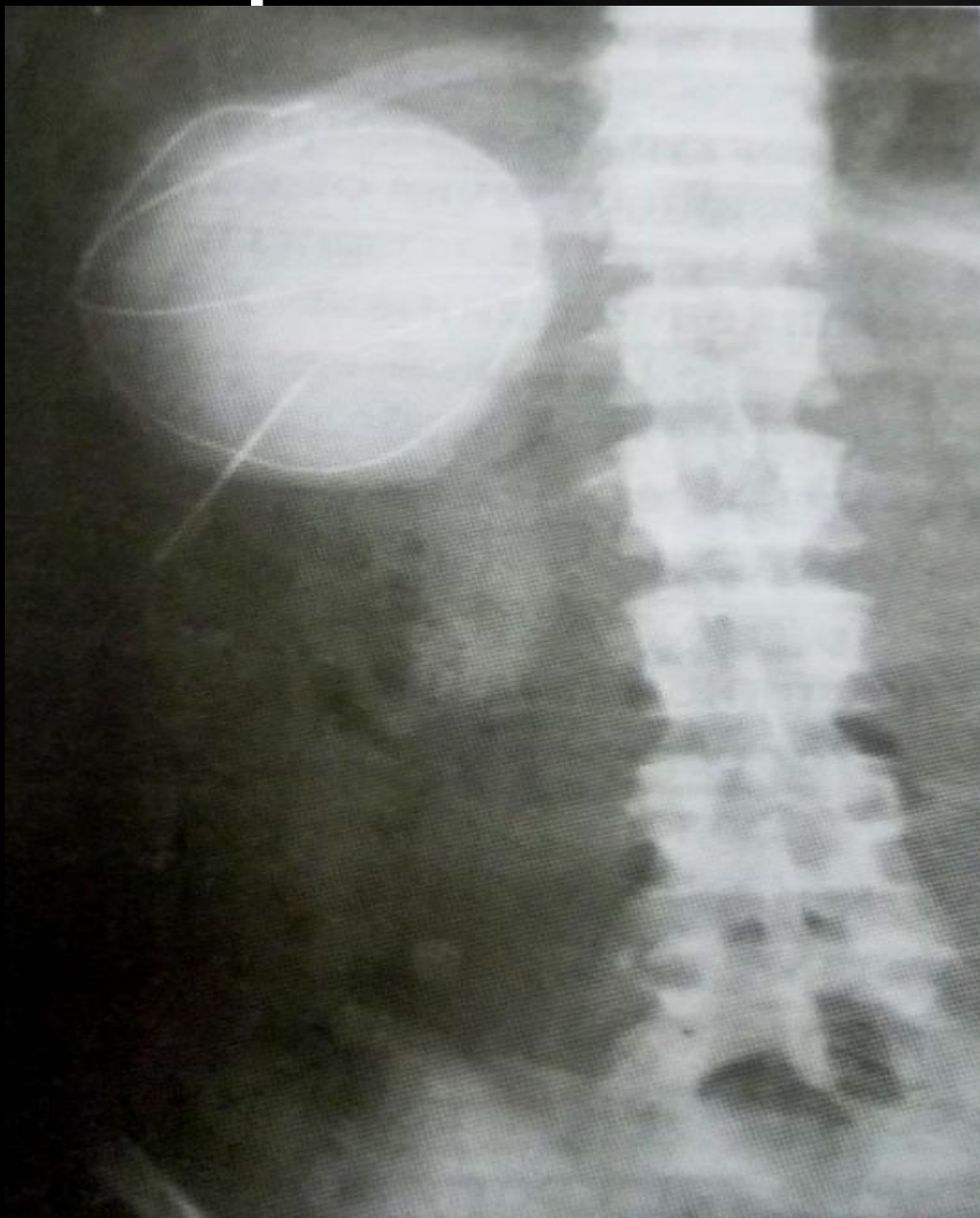
Экскреторная урограмма - уретероцеле справа



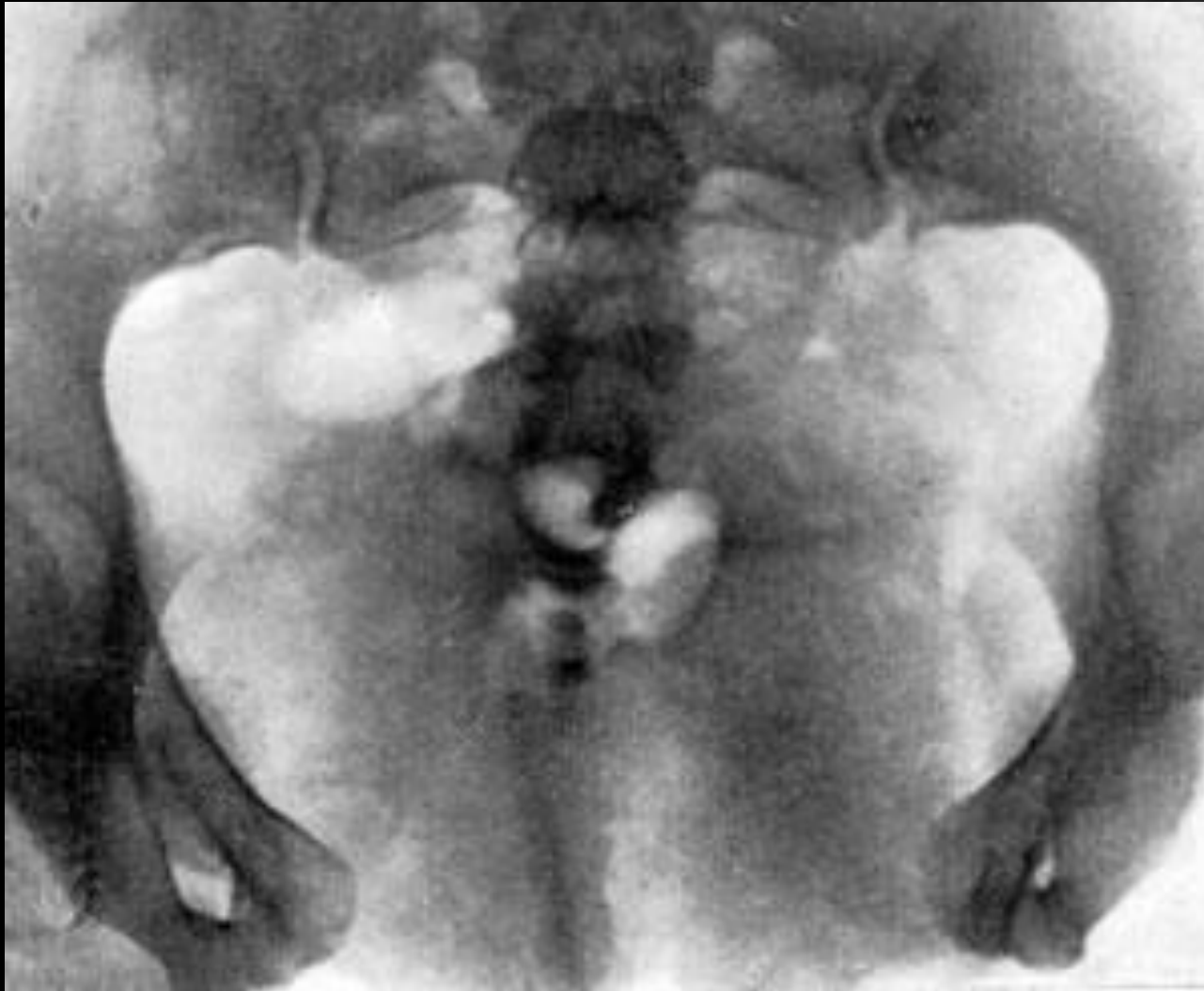Экскреторная урограмма. Ретроилеоцекальный уретерогидронефроз справа



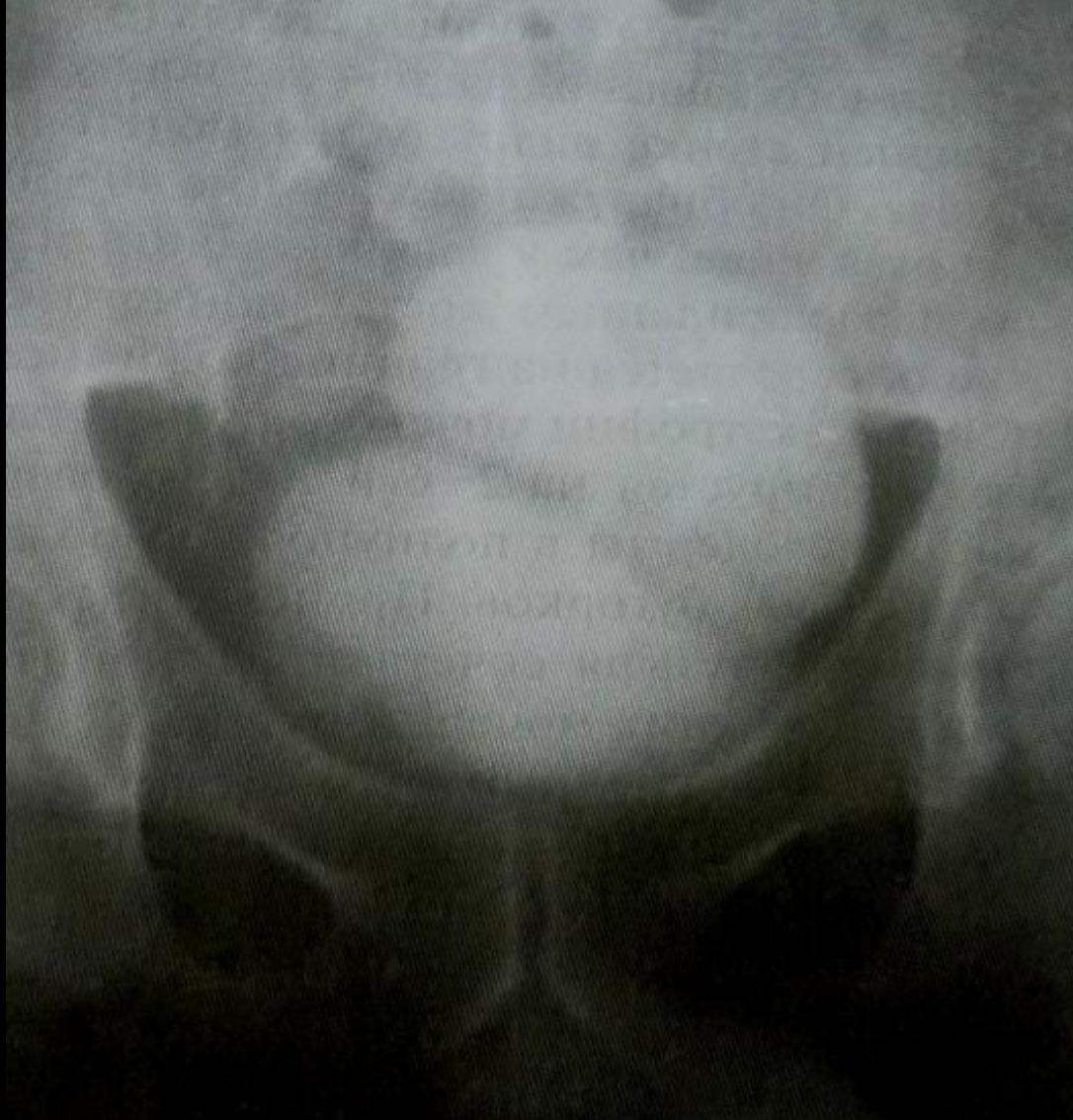Солидарная киста почки



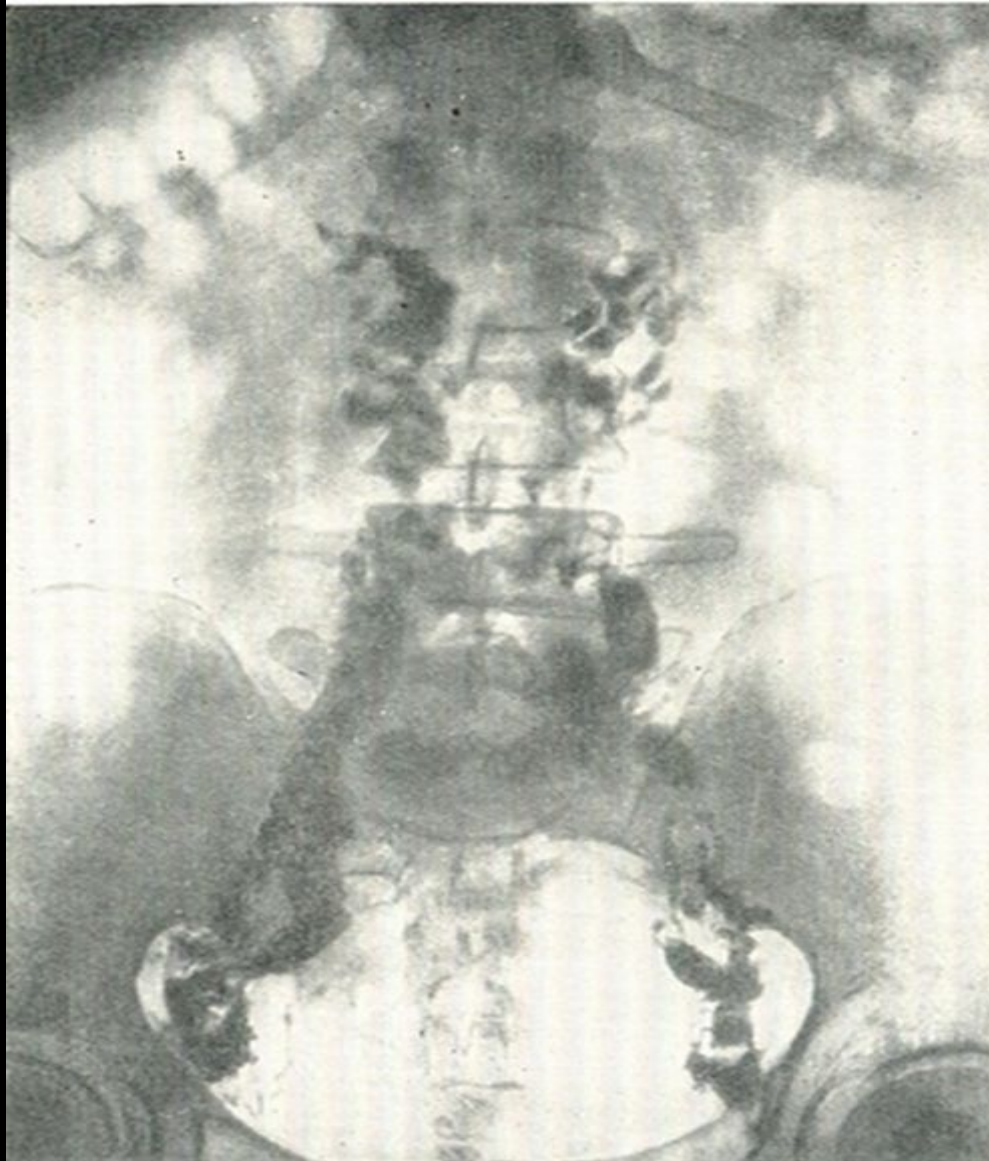
Типичное расхождение лобкового симфиза при экстрофии мочевого пузыря



Цистограмма. Врожденный дивертикул мочевого пузыря



лимфограмма при опухоли мочевого пузыря



Спасибо за внимание!