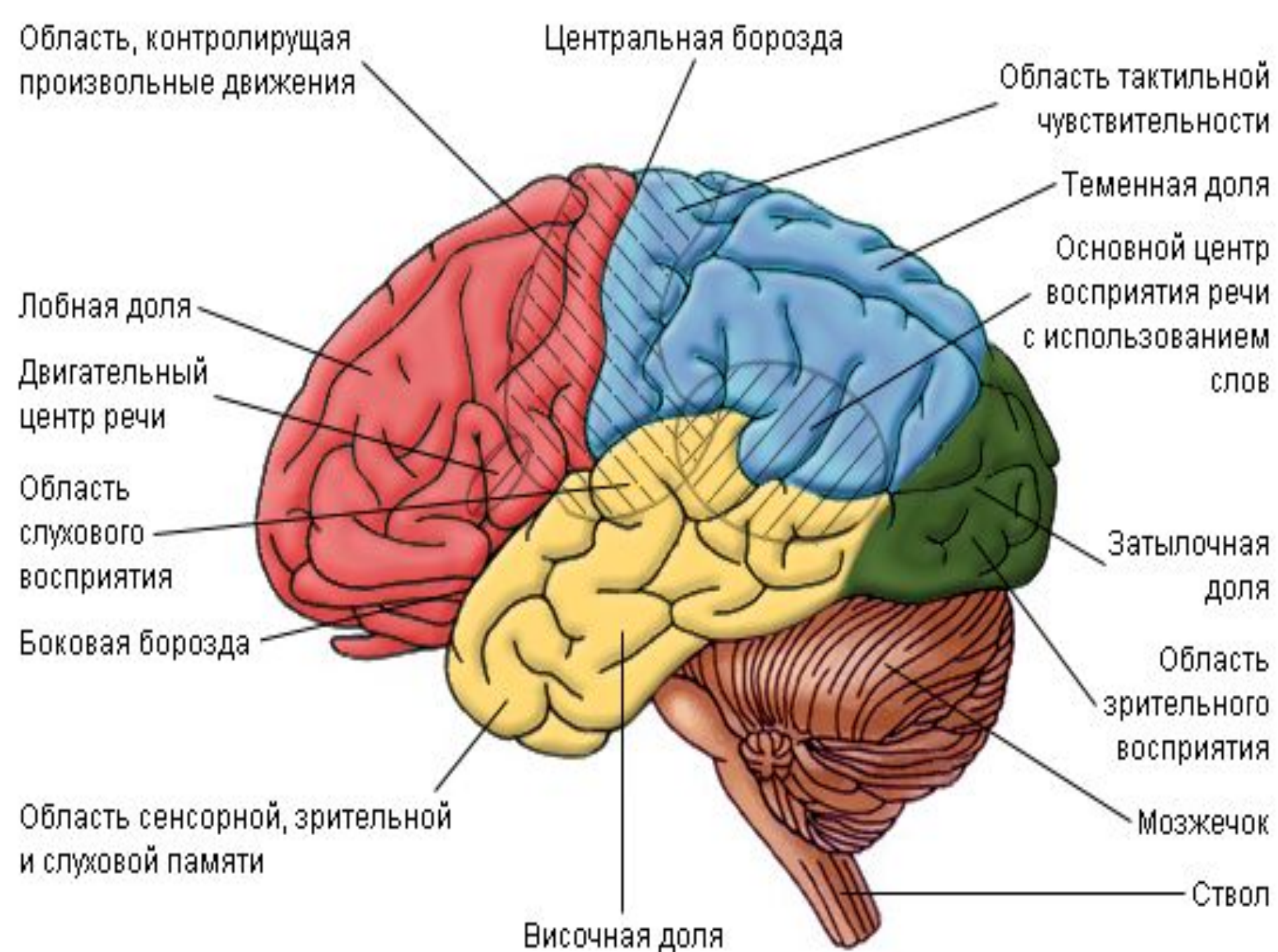


Кора головного мозга. Высшие мозговые функции и их расстройства: афазия, апраксия, агнозия, амнезия. Синдромы поражения отдельных долей и полушарий головного мозга.

Кора головного мозга

Кора головного мозга - поверхностный слой, покрывающий полушария головного мозга, образован преимущественно вертикально ориентированными нервными клетками (нейронами) и их отростками, а также пучками афферентных (центростремительных) и эфферентных (центробежных) нервных волокон. Помимо этого в состав коры входят клетки нейроглии. Микроскопически кора состоит из ряда слоев клеток и волокон. Основной тип строения мозговой коры – шестислойный. Различают молекулярный слой, наружный зернистый, слой малых и средних пирамидных клеток, внутренний зернистый, слой больших пирамидных клеток и слой полиморфных клеток.



Высшие мозговые функции и их нарушения

К высшим мозговым функциям относятся речь, гнозис и праксис, память.

Речевая функция тесно связана с функциями письма и чтения. В их осуществлении принимает участие несколько анализаторов, таких как зрительный, слуховой, двигательный и кинестетический.

- **Дизартрия** – нарушение артикуляции речи. Возникает при расстройстве иннервации речевого аппарата. Это может быть паралич или парез речевого аппарата, поражение мозжечка или стриопаллидарной системы.
- **Дислалия** – неправильное произношение звуков при речи. Она может быть функциональной и исчезать при проведении занятий с логопедом.
- **Алалия** – задержка речевого развития. В норме ребенок начинает говорить к 1–1,5 годам. В некоторых случаях появление речи происходит позднее, хотя до этого времени ребенок понимает речь, обращенную к нему. Иногда алалия возникает в связи со слабоумием, при котором ребенок отстает также в психическом развитии.

● **Гнозис** – узнавание, благодаря которому человек ориентируется в пространстве. При помощи гнозиса человек узнает величину и форму предметов, их пространственное соотношение. Гнозис основан на анализе и синтезе всех импульсов, поступающих от анализаторов, а также на отложении информации в системе памяти. Расстройства гнозиса возникают при нарушении интерпретации поступающих импульсов, а также при нарушении сличения полученных данных с теми образами, которые хранятся в памяти. Расстройства гнозиса носят название агнозий.

АГНОЗИЯ

- Агнозия – расстройства способности узнавания предметов по тем или иным свойствам их.

Агнозия может быть тотальной. При этом отмечается полная дезориентировка в пространстве. Эта патология встречается очень редко. Агнозии могут быть зрительными, сенситивными, вкусовыми и обонятельными.


● **Праксис** - способность выполнять последовательные комплексы движений и совершать целенаправленные действия по выработанному плану. При осуществлении сложных двигательных актов работа скелетной мускулатуры должна происходить в правильной последовательности при одновременно согласованных сокращениях многих мышечных групп.

Апраксия

- Апраксия -это нарушение целенаправленного действия при сохранности составляющих его элементарных движений

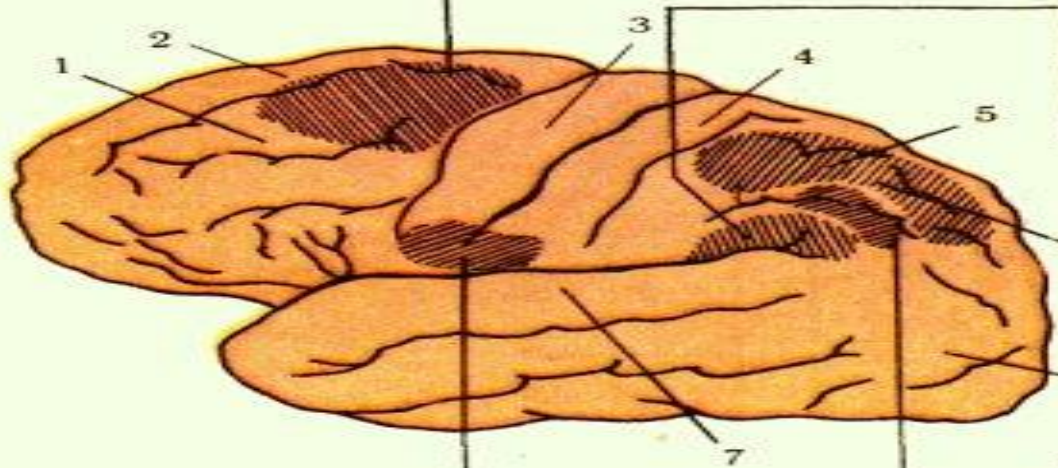
Динамическая апраксия — нарушение последовательности и плавности выполнения двигательного акта при сохранности его идеи или плана

A



Конструктивная апраксия — больной не может из отдельных частей сложить целую фигуру (например, из спичек — треугольник и т. д.)

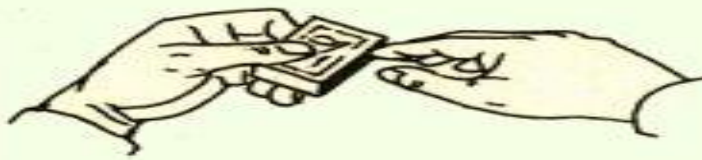
B



Очаг поражения

Апраксия лица — расстройство выполнения сложных двигательных актов мимической мускулатурой лица и языком (высовывание языка, поцелуй, свист и т. д.)

E



Тотальная моторная апраксия — больной теряет способность выполнять привычные действия при полной сохранности мышечной силы, утрачивается подражание

C

Идеаторная апраксия — утрата замысла или плана выполнения сложных двигательных актов, заученных в процессе жизни

D

Таблица 233. Расстройство праксии при поражении различных отделов коры большого мозга (левое полушарие).

Очаг поражения: A — премоторной зоны коры; B — краевой извилины; C — теменной доли; D — нижнезадних отделов теменной доли; E — нижних отделов центральных

Афазия

- Афазия — это расстройство речи, состоящее в утрате способности пользоваться словами и фразами как средством выражения мысли.
- ✓ Моторная афазия
- ✓ Сенсорная афазия
- ✓ Амнестическая афазия
- ✓ Акустико-мнестическая афазия

- **Моторная афазия** - это нарушение экспрессивной речи.
- **Сенсорная афазия** - это нарушение понимания речи вплоть до отсутствия реакции на нее в тяжелых случаях.
- **Амнестическая афазия** - это забывание больными названия предметов
- **Акустико-мнемическая афазия** — это нарушение объёма удержания речевой информации, тормозимость слухо-речевой памяти. В основе оптико-мнестической афазии лежит нарушение зрительной памяти, слабость зрительных образов слов.

Амнезия

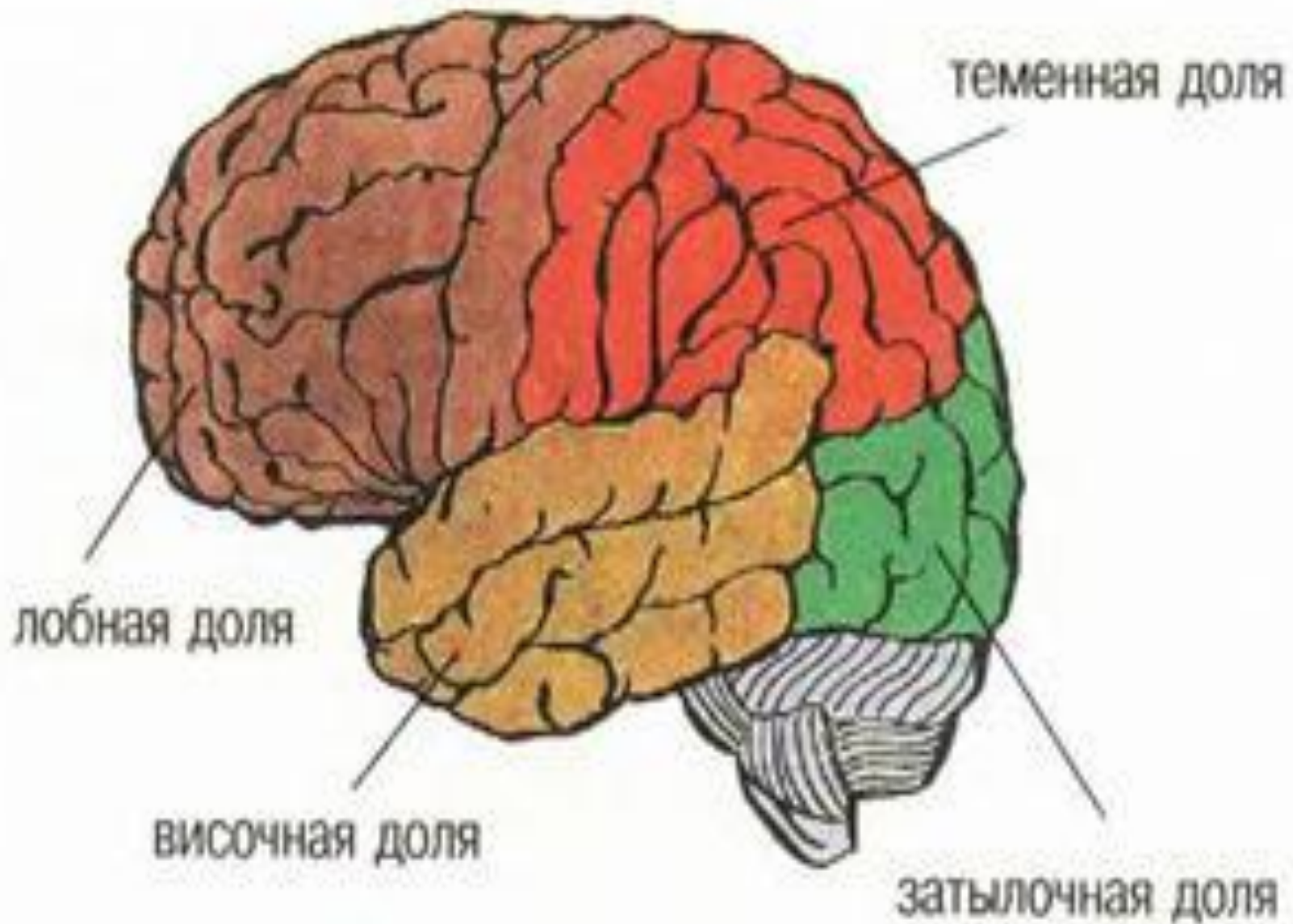
- Амнезия - нарушение, расстройство, потеря, провалы памяти, связанные с пробелами в воспоминаниях человека.

Амнезия может быть обусловлена органическими (физическая травма, сотрясение мозга, нарушение церебральных функций) и психическими (расстройство психических функций) факторами. Она может быть также результатом интоксикации (алкоголь, наркотики) или возрастных изменений в старости.

Виды

Различают:

- ретроградную амнезию (неспособность вспомнить события, предшествующие заболеванию)
- антероградную амнезию (неспособность вспомнить события, имевшие место после начала заболевания)
- парамнезию (расстройство памяти, сопровождающееся смешением реальных событий и фантазий).



Синдромы поражения долей и полушарий Г. М.

- **Синдром нарушения соматосенсорных афферентных синтезов (ССАС)**

Этот синдром возникает при поражении верхней и нижней теменной областей, в основе формирования составляющих его симптомов лежит нарушение фактора синтеза кожнокинестетических (афферентных) сигналов от экстра- и проприоцепторов

Нижнетемной синдром нарушения

ССАС возникает при поражении постцентральных средненижних вторичных областей коры, которые граничат с зонами представительства руки и речевого аппарата.

❖ Симптомы:

- астереогнозис (нарушено опознание предметов на ощупь)
- «тактильная агнозия текстуры объекта» (более грубая форма астерегнозиса)
- «пальцевая агнозия» (неспособность опознать собственные пальцы с закрытыми глазами),
- «тактильная алексия» (неспособность опознания цифр и букв, «написанных» на коже)

Верхнетеменной синдром нарушения

ССАС проявляется расстройствами гнозиса тела, т.е. нарушениями «схемы тела» («соматоагнозия»).

Чаще больной плохо ориентируется в левой половине тела («гемисоматоагнозия»), что обычно наблюдается при поражении теменной области правого полушария.

Иногда у больного возникают ложные соматические образы (соматические обманы, «соматопарагнозия») - ощущения «чужой» руки, нескольких конечностей, уменьшения, увеличения частей тела.

❖ Помимо гностических дефектов в синдромы ССАС при поражении теменной области входят модально-специфические нарушения памяти и внимания.

Нарушения тактильной памяти выявляются при запоминании и последующем узнавании тактильного образца.

Симптомы тактильного невнимания проявляются игнорированием одного (чаще слева) из двух одновременных прикосновений.

Синдром нарушения пространственных синтезов

- "синдром ТРО" — синдром поражения третичных височно-теменно-затылочных отделов коры, которые обеспечивают симультанный (одновременный) анализ и синтез на более высоком надмодальностном уровне («квазипространственном» по Лурия).

Поражение зоны ТРО

проявляется в:

- нарушениях ориентировки во внешнем пространстве (особенно справа — слева)
- дефектах пространственной ориентации движений и наглядно пространственных действий (конструктивная апраксия)

- **В процессе рисования (копирования) больные с поражением зоны ТРО:**
 - правого полушария мозга выполняют рисунок, изображая сначала его отдельные части, и лишь затем доводят до целого
 - при левополушарных очагах зрительно-конструктивная деятельность разворачивается в противоположном направлении: от целого к деталям
- Также, при поражении зоны ТРО появляются симптомы аграфии, зеркального копирования, акалькулии, пальцевой агнозии, речевые расстройства («семантическая афазия», «амнестическая афазия»).

СИНДРОМЫ ПОРАЖЕНИЯ ЗАТЫЛОЧНЫХ ОТДЕЛОВ МОЗГА

- Затылочная область больших полушарий мозга обеспечивает процессы зрительной перцепции. При этом зрительный гнозис обеспечивается работой вторичных отделов зрительного анализатора в их взаимосвязи с теменными структурами.
- При поражении затылочно-теменных отделов мозга, как левого, так и правого полушарий, возникают различные нарушения зрительно-перцептивной деятельности, прежде всего в виде зрительных агнозий.

- при поражении правого полушария чаще бывают цветовая, лицевая и оптико-пространственная агнозии
- при поражении левого полушария чаще бывают буквенная и предметная агнозии.
- ❖ Самостоятельную группу симптомов при поражении теменно-затылочной коры (на границе с височными вторичными полями) составляют нарушения речевых функций в виде оптико-мнестической афазии.

Лобная доля

- Поражение области передней центральной извилины приводит к развитию моноплегии, гемиплегии и недостаточности лицевого и подъязычного нервов центрального типа. При поражении коркового центра зрения, который расположен в области заднего отдела средней лобной извилины, наблюдаются паралич или парез зрения. При этом отмечается невозможность одновременного поворота глазных яблок в сторону поражения.

Центр Брока

- Поражение центра Брока приводит к развитию моторной афазии. Она может протекать в сочетании с аграфией.

Височная доля

- Поражение области слухового анализатора приводит к развитию слуховой агнозии.
- Раздражение коры височной области может вызывать нарушения памяти, сумеречные расстройства сознания.
- Также могут наблюдаться различные галлюцинации: вкусовые, обонятельные, слуховые. Иногда появляются приступы головокружения, что связано с поражением коркового отдела вестибулярного анализатора.

Литература:

Основная:

1. Лурия А.Р. Высшие корковые функции человека и их нарушения при локальных поражениях мозга / А.Р. Лурия. // СПб.: Питер 2007
2. Марютина Т.М. Психофизиология / Т.М. Марютина, И.М. Кондаков // М.: МГППУ 2004
3. Психофизиология. Учебник для вузов / Под ред. Ю.И. Александрова // СПб.: Питер 2001
4. Дунаевский В.В. Электронный учебник «Психиатрия и наркология». // СПб.: Санкт-Петербургский государственный медицинский университет имени академика И.П. Павлова 2006
5. Цветкова Л.С. Афазиология – современные проблемы и пути их решения // М.: Издательство «Институт практической психологии», Воронеж: НПО «МОДЭК» 2002
6. Хомская Е. Д. Х = Нейропсихология: 4-е издание. // СПб.: Питер 2005

Дополнительная

1. Вартамян И.А. Физиология сенсорных систем / И.А. Вартамян. // СПб.: Лань 1999
2. Корсакова Н. К., Московичюте Л. И. Клиническая нейропсихология. // М.: МГУ 1988
3. Бурлакова М.К. Речь и афазия. // М.: Медицина 1997
4. А. Р. Лурия и современная психология / Под ред. Е. Д. Хомской, Л. С. Цветковой, Б. В. Зейгарник. // М.: МГУ 1982

Электронные ресурсы

1. ИБС КрасГМУ
2. БМ МедАрт
3. БД Ebsco
4. БД Медицина



Спасибо за внимание!