

- Специальность: Общая медицина
- Кафедра: Общей врачебной практики
- Дисциплина: Основы общей врачебной практики
- Блок: хирургия в работе ВОП

# САМОСТОЯТЕЛЬНАЯ РАБОТА СТУДЕНТА

На тему: «Профилактика и ранняя диагностика  
признаков нарушения кровообращения в конечностях  
»

Выполнила: Еренжан Кунсая

519 «А» гр.

Проверила: Байгереева С.К.

# План

## Введение

### **Артериальная недостаточность конечностей:**

- ▣ острый тромбоз или эмболия магистральных артерий
- ▣ облитерирующий эндартериит, облитерирующий атеросклероз

### **Венозная недостаточность конечностей:**

- ▣ острый тромбоз магистральных вен
- ▣ варикозное расширение вен, посттромбофлебитический синдром.

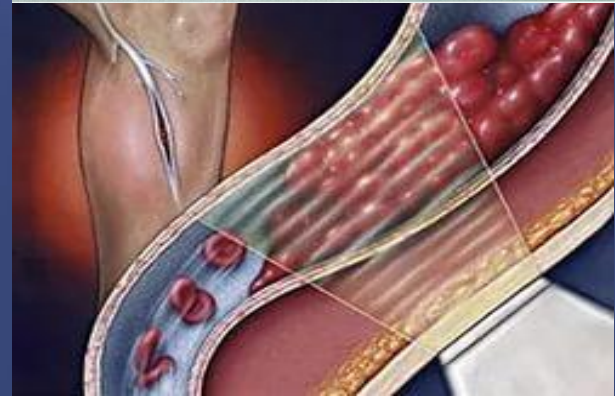
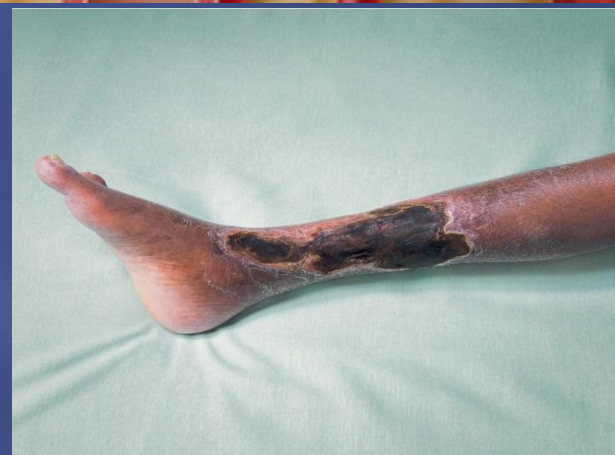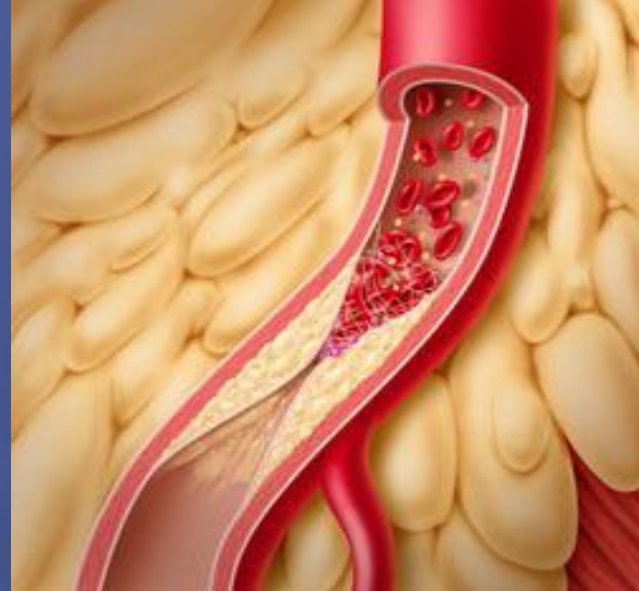## Заключение

## Список использованной литературы

## Введение

Нарушение кровообращения конечностей – это не самостоятельное заболевание, а признак каких-то существенных сбоев в работе организме. Возникает оно вследствие патологии стенок вен или артерий ног, появляющейся по разным причинам. По сути, кровообращение конечностей нарушается из-за перебоев в циркуляции крови по сосудам ног. Перебои, в свою очередь, появляются из-за каких-то препятствий на пути кровотока. Это может быть суженый просвет сосудов, тромбы, бляшки на стенках вен и т.д. В наше время подобное нарушение кровообращения – довольно частое явление. Оно наблюдается у четверти женщин и у пятой части мужчин трудоспособного возраста.

Миллионы людей, по всему миру, проходят **лечение** заболеваний связанных с **нарушением кровообращения**. И ещё миллионы, страдают болезнями кровообращения, при этом даже не догадываются о своём недуге. Что хуже всего, большинство из них просто игнорируют проявляющиеся у них **симптомы нарушения кровообращения**. Как следствие, человеку ставят диагноз слишком поздно, когда организм находится в запущенном состоянии, а в худшем случае, о



К нарушениям кровоснабжения нижних конечностей относятся:

- ❖ **Артериальная недостаточность** нижних конечностей – нарушение артериальной проходимости:
  - острая** - острый тромбоз или эмболия магистральных артерий нижних конечностей,
  - хроническая** - облитерирующий эндартериит, облитерирующий атеросклероз сосудов нижних конечностей.
- ❖ **Венозная недостаточность** нижних конечностей - нарушение венозного оттока:
  - острая** - острый тромбоз магистральных вен нижних конечностей;
  - хроническая** - варикозное расширение вен нижних конечностей, посттромбофлебитический синдром.

# Острый тромбоз или эмболия магистральных артерий нижних конечностей

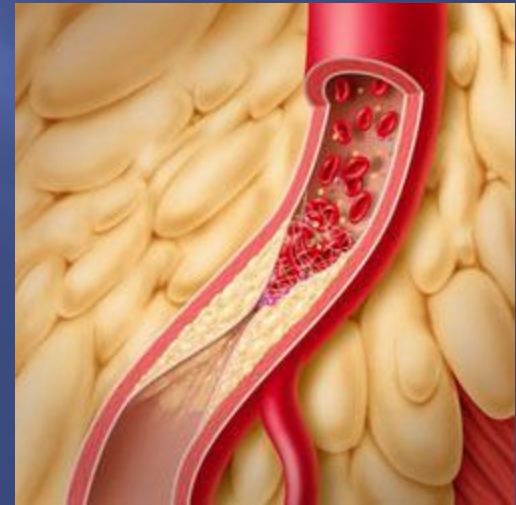
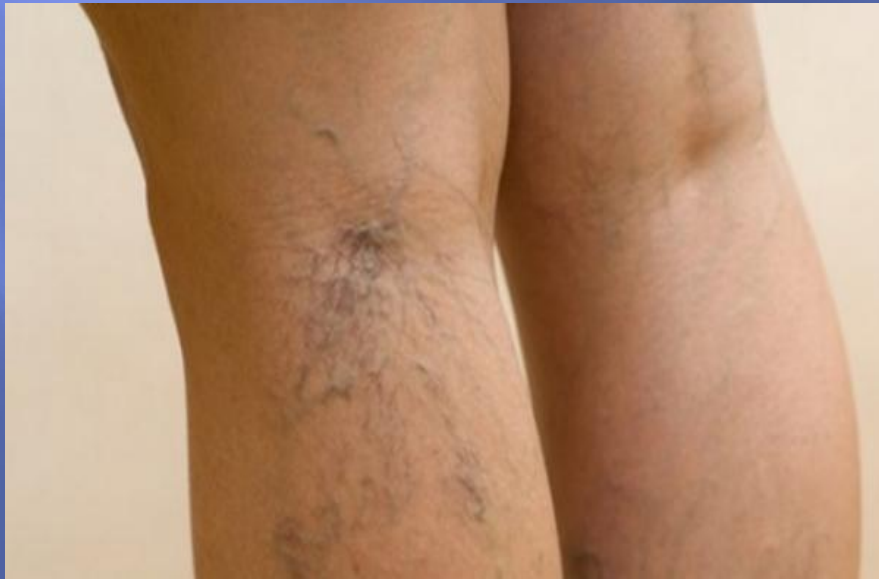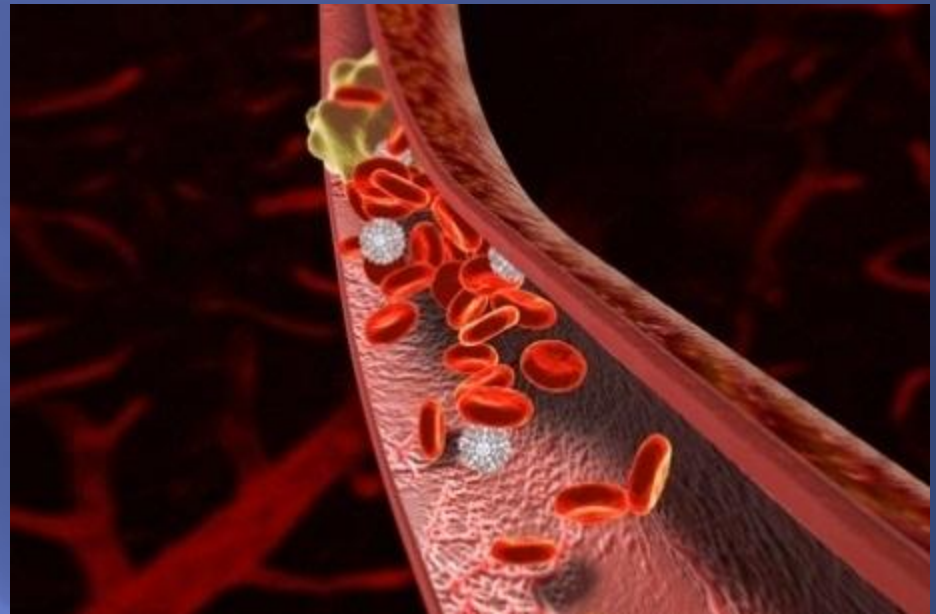
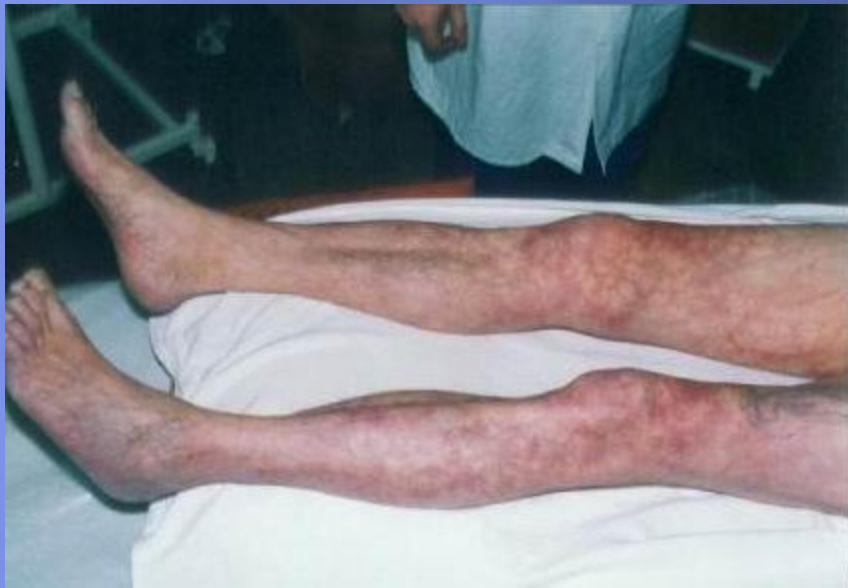## Диагностика:

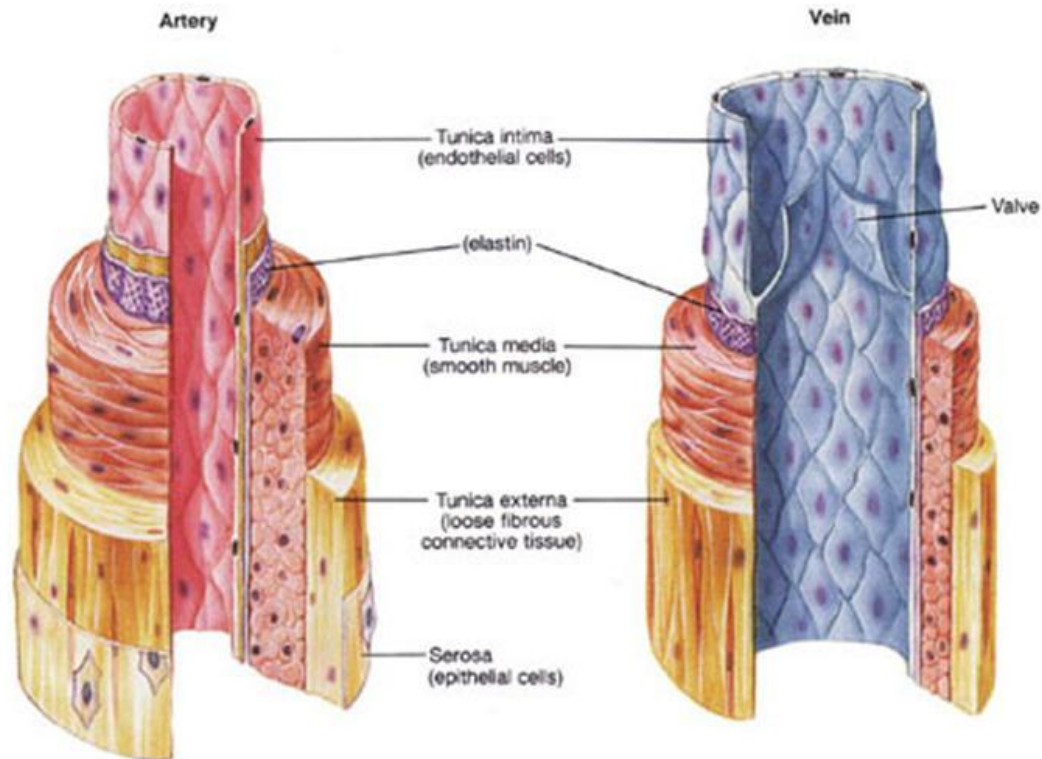
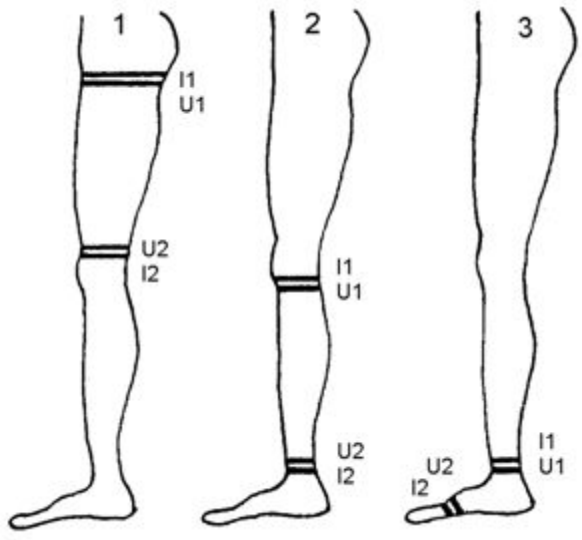
Раньше для определения пульсации артерий широко использовали реографию

- ▣ объемную сфигмографию
- ▣ осциллографию и др.

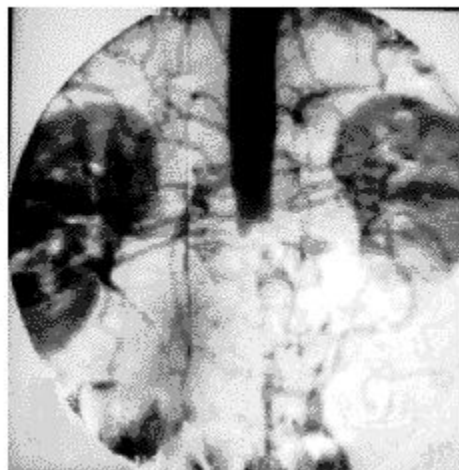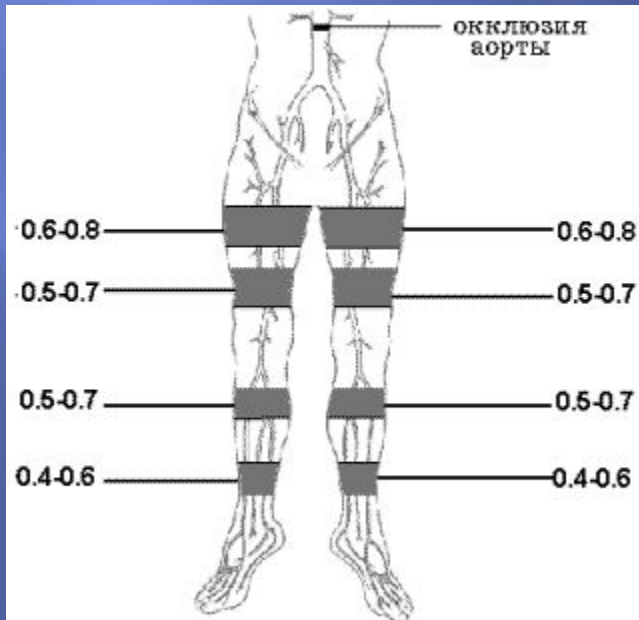
В настоящее время широко используется ультразвуковая и электромагнитная флоуметрия, с помощью которой решаются практически все диагностические трудности.

Ультразвуковая доплерография с цветным изображением еще более расширяет диагностические возможности. В целях дифференциальной диагностики проводится также ангиография.





Source: Fox, Stuart I. Human physiology 4<sup>th</sup> edition, Brown Publishers

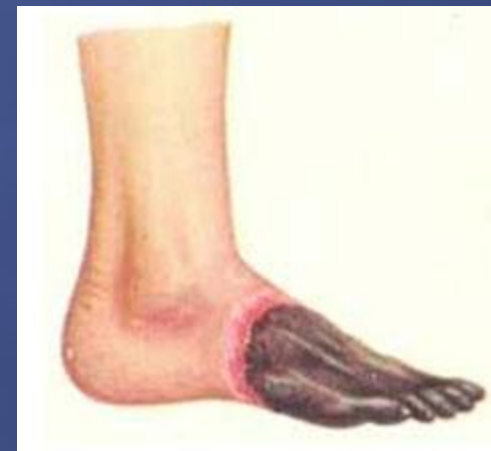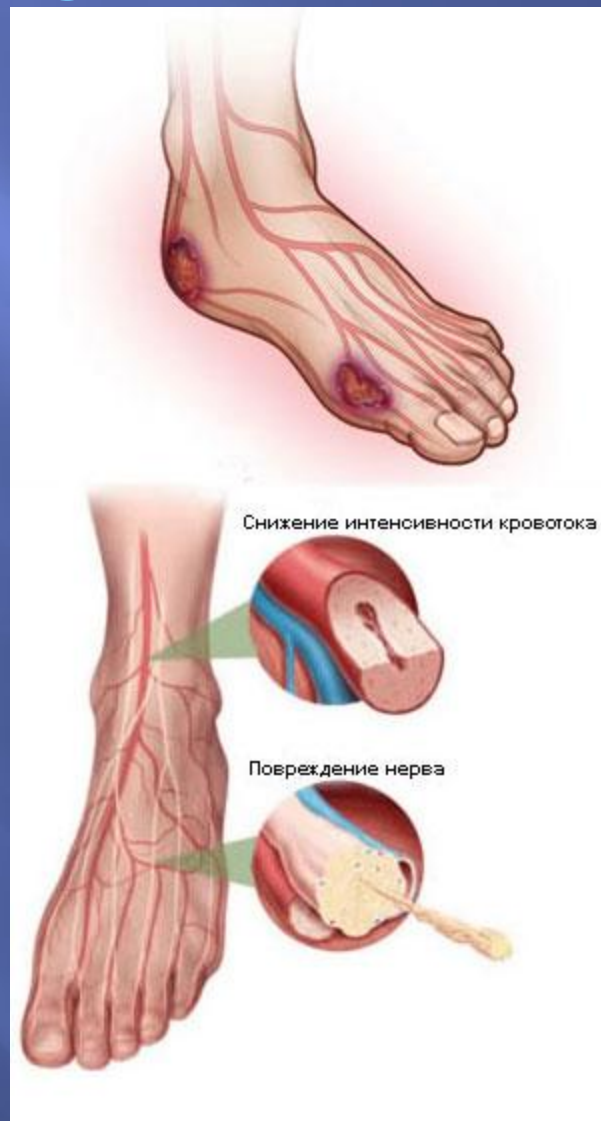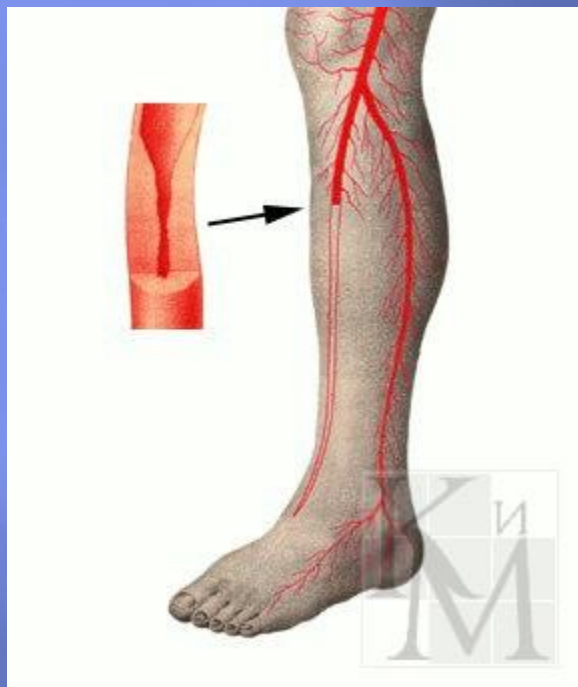


# Профилактика:

К мерам профилактики тромбозов и эмболии относятся своевременное оздоровление хирургическими методами больных с митральным стенозом, хронической облитерацией аорты, ее ветвей и артерий нижних конечностей, медикаментозная профилактика и лечение аритмий, а также коррекция свертывающей системы крови.



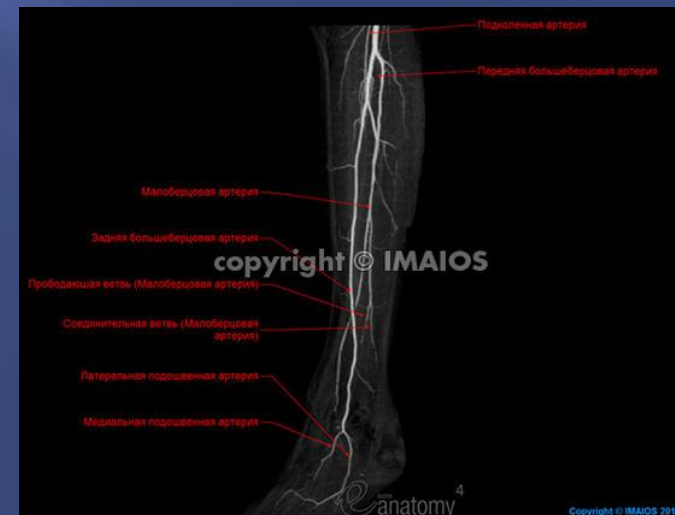# Облитерирующий эндартериит



# Диагностика:

При исследовании больных с облитерирующим эндартериитом важное значение имеет

- артериальная осциллометрия.
- ангиография позволяет судить о состоянии артериального и венозного кровообращения



# Профилактика:

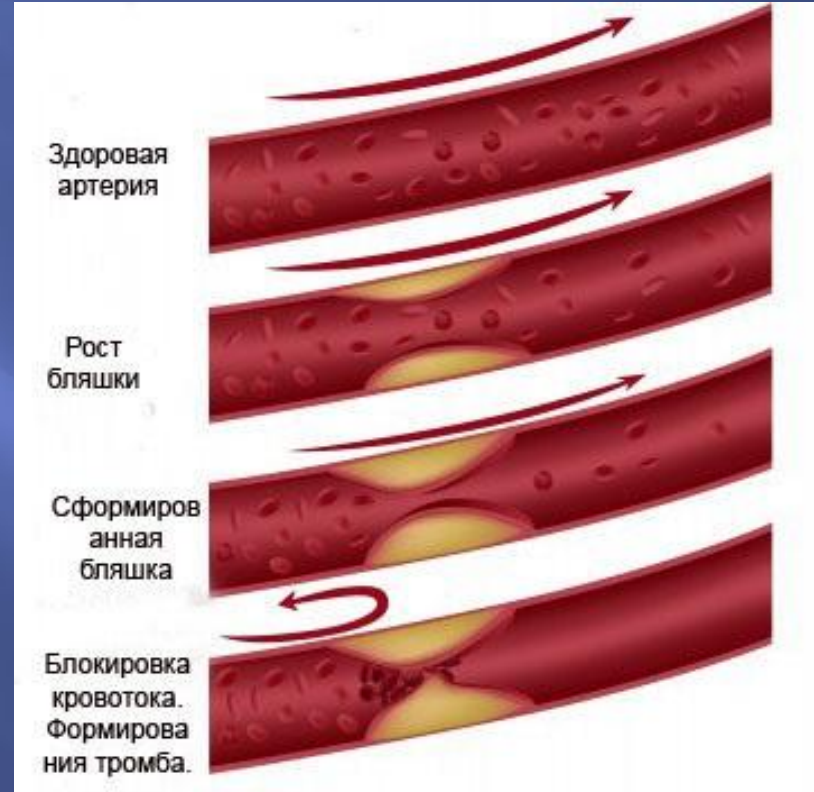
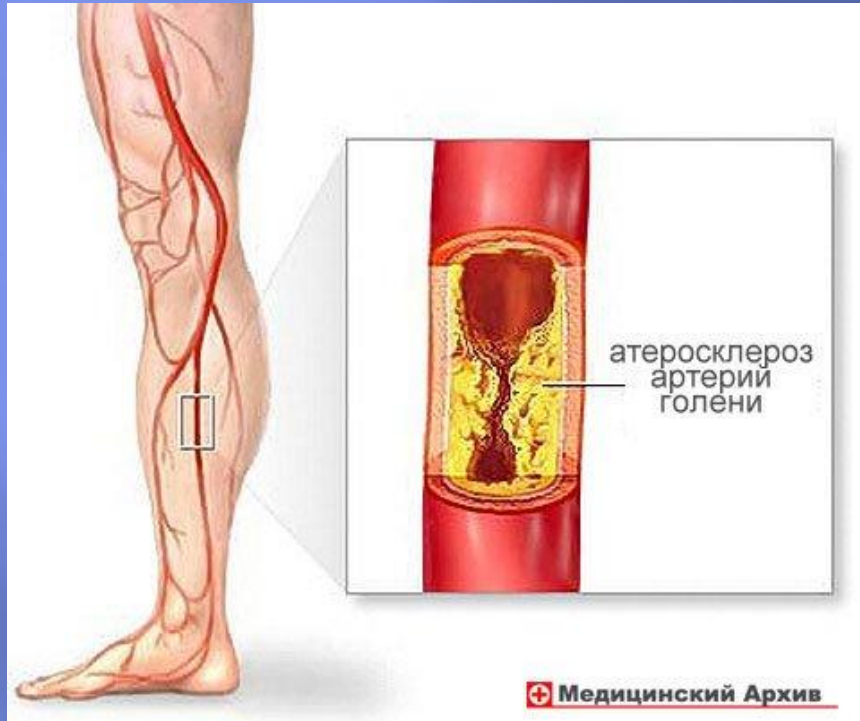
- ▣ Профилактика облитерирующего эндартериита включает устранение всех раздражителей, вызывающих спазм сосудов, применение средств и методов, способствующих понижению сосудистого тонуса, расширению периферических сосудов конечности, усилению в них кровотока. Необходимо соблюдать простейшие гигиенические требования. Противопоказано длительное пребывание в холодном или жарком, но сыром климате, нужно рекомендовать больному всегда держать ноги в тепле, оберегать их от сырости.



- Курение должно быть категорически запрещено. Необходимо предохранять ноги от мелких травм, нужно, чтобы больные пользовались удобной обувью, сшитой по ноге, оберегающей от потертостей и мозолей. Больной должен следить за состоянием кожи на [столе](#) и в межпальцевых складках; рекомендуется ежедневное обмывание ног на ночь теплой водой с мылом с последующим смазыванием вазелином или жирными веществами, а при потливости ног — с протиранием спиртом, одеколоном. Необходимо оберегать больного от нервных раздражений и психических травм. Важным профилактическим мероприятием является установление рационального пищевого режима, богатого витаминами, с ограничением жирной пищи. Больной облитерирующим эндартериитом должен находиться на диспансерном наблюдении, при обострении заболевания больные должны быть направлены на стационарное лечение.

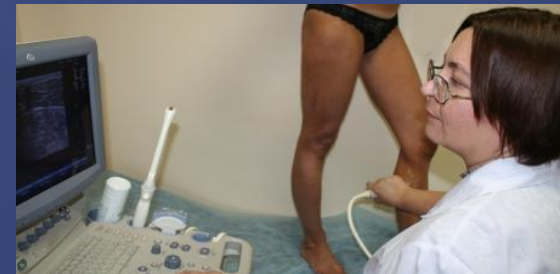
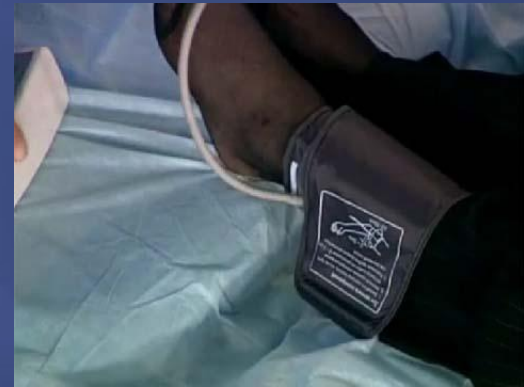
# Облитерирующий атеросклероз

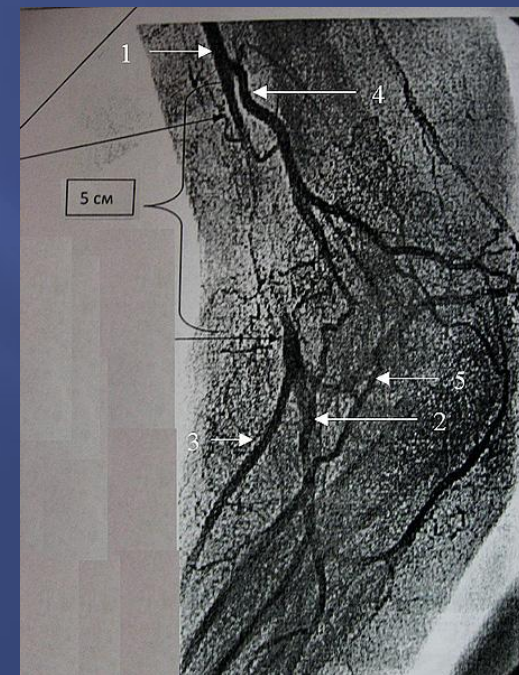
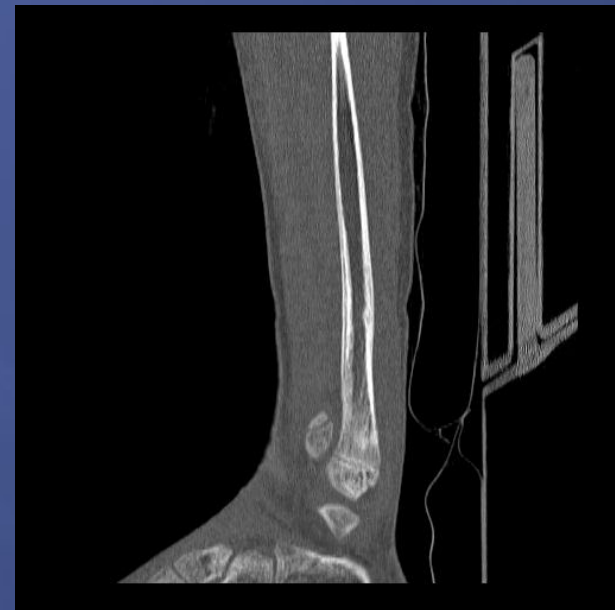

# Диагностика:

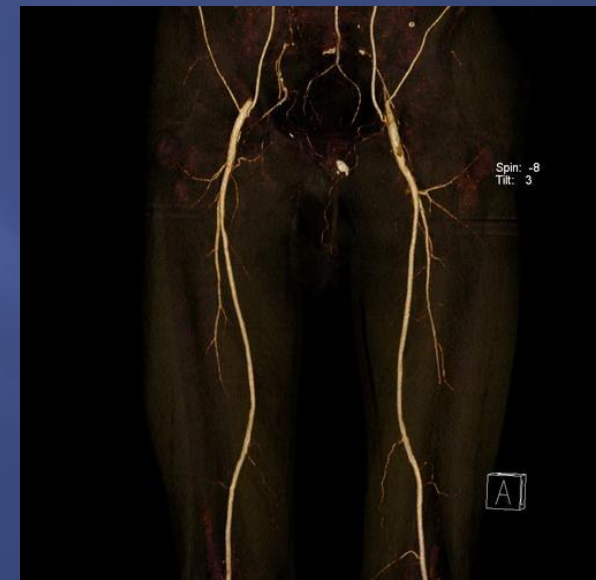
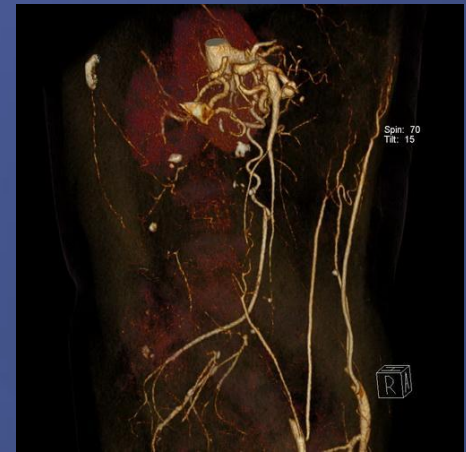
- Осмотр сосудистого хирурга с определением пульсации магистральных артерий конечностей, шеи и брюшной полости, а также выслушивание шумов в проекции крупных сосудов.
- Измерение артериального давления и вычисление лодыжечно-плечевого индекса давления. После измерения артериального давления на руках и ногах с использованием ультразвукового доплера (прибор для определения кровотока) проводится сравнение полученных цифр и делается общее заключение о наличии нарушений кровообращения в ногах.
- Дуплексное (или триплексное) сканирование артерий - ультразвуковое исследование, позволяющее получить двухмерное изображение сосудов, оценить их проходимость и характер кровотока по ним.



- Ангиография (или рентгеноконтрастная ангиография) - наиболее точное исследование сосудов у пациентов с облитерирующим атеросклерозом сосудов нижних конечностей, которое выполняется в случае планирования оперативного лечения. При этом исследовании в артерию (чаще всего на бедре) вводится контраст, который прокрашивает сосуды. С помощью специальной рентгеноскопической установки (ангиограф) производится отслеживание перемещения контраста по сосудам и регистрация полученных результатов. Таким образом, определяется точное местоположение закупорки или сужения артерии на разных уровнях. Рентгеноконтрастная ангиография требует госпитализации в стационар на 1-2 дня.



- Спиральная компьютерная томография или магнитно-резонансная томография в сосудистом режиме (СКТ-ангиография и МР-ангиография) – исследование сосудов, проводимое на спиральном компьютерном томографе или магнитно-резонансном томографе с использованием контрастного вещества, вводимого в подкожную вену руки. СКТ- и МР-ангиография дают схожие результаты с рентгеноконтрастной ангиографией, однако зачастую уступают ей по точности. Большим преимуществом МР- и СКТ-ангиографии является возможность проведения исследования в амбулаторном порядке без госпитализации в стационар.

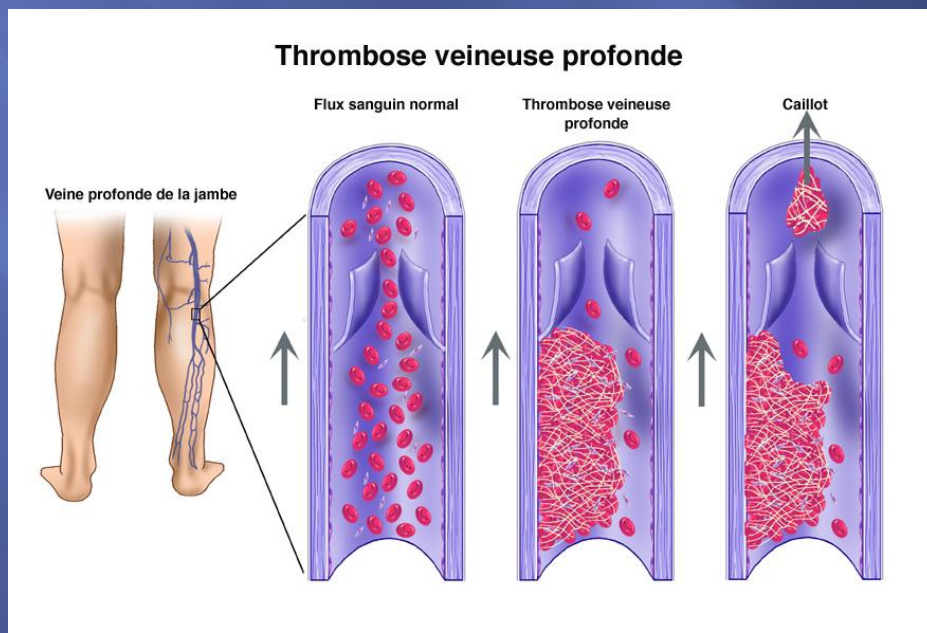
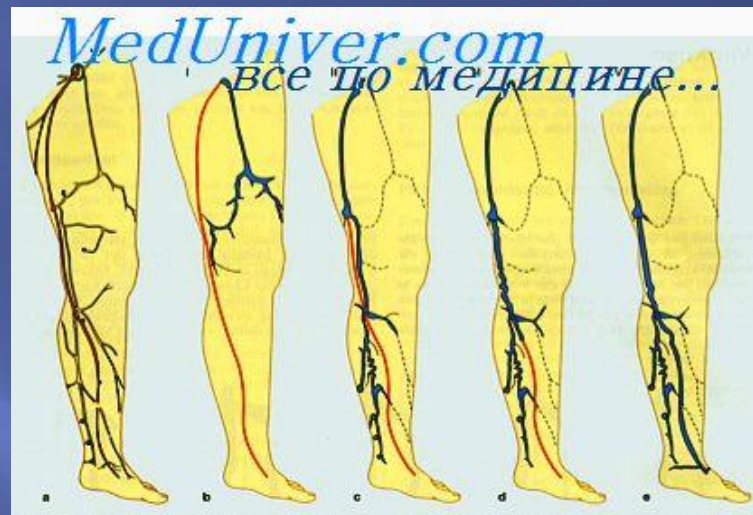
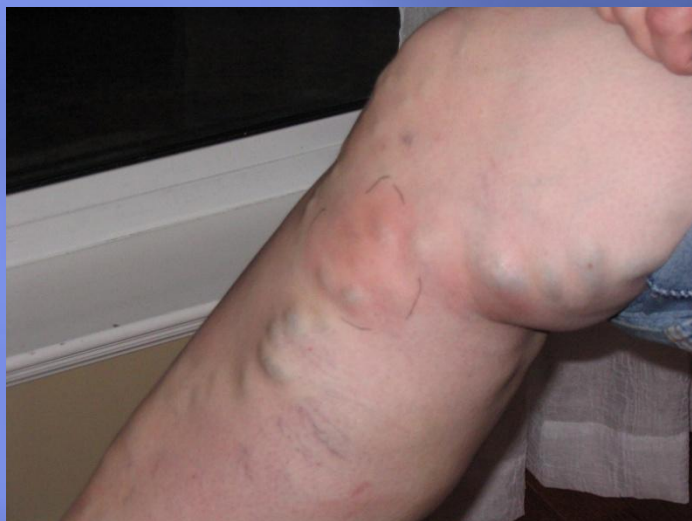



# Профилактика:

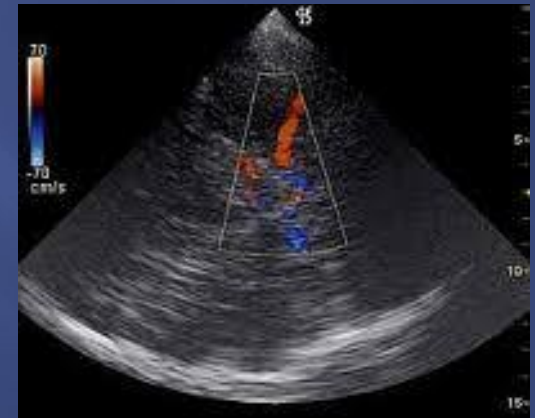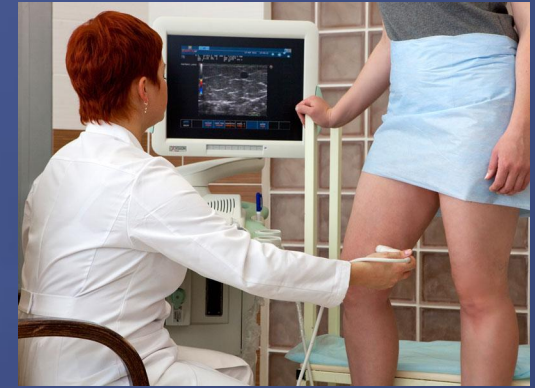- ▣ Коррекция артериальной гипертензии, дислипидемии, гипергликемии у больных сахарным диабетом и пр.
- ▣ Следует подчеркнуть безусловную необходимость прекращения курения.
- ▣ Первостепенное значение придается физической активности. Больные с перемежающейся хромотой должны ежедневно ходить в продолжение 30 – 45 мин — это способствует развитию коллатералей, приводит к нарастанию мышечной силы и увеличению пройденного без боли расстояния. При появлении боли и сжатия в мышцах ноги пациент должен остановиться, а после исчезновения этих ощущений — продолжить ходьбу. Нередко езда на велосипеде или плавание переносятся значительно лучше, чем ходьба (однако не заменяют ее).

# Острый тромбоз магистральных вен нижних конечностей



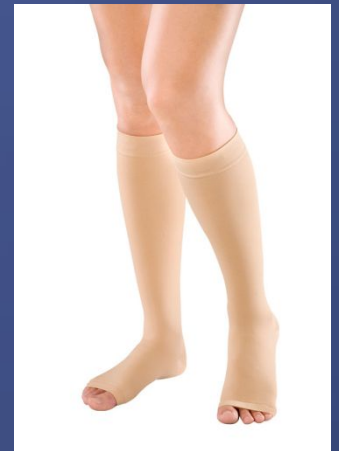# Диагностика:

- Дуплексное ультразвуковое ангиосканирование с использованием цветного доплеровского картирования — метод выбора в диагностике тромбоза ниже уровня паховой связки. Основной признак тромбоза: обнаружение эхопозитивных тромботических масс в просвете сосуда. Эхоплотность возрастает по мере увеличения «возраста» тромба
- Рентгеноконтрастная ретроградная илиокаваграфия применяется в тех случаях, когда тромбоз распространяется выше проекции паховой связки, поскольку УЗИ тазовых сосудов затрудняется из-за кишечного газа. Катетер для подведения контрастного вещества вводится через притоки верхней полой вены.
- Сканирование с использованием  $^{125}\text{I}$  - фибриногена. Для определения включения радиоактивного фибриногена в сгусток крови выполняют серийное сканирование обеих нижних конечностей. Метод наиболее эффективен для диагностики тромбоза вен

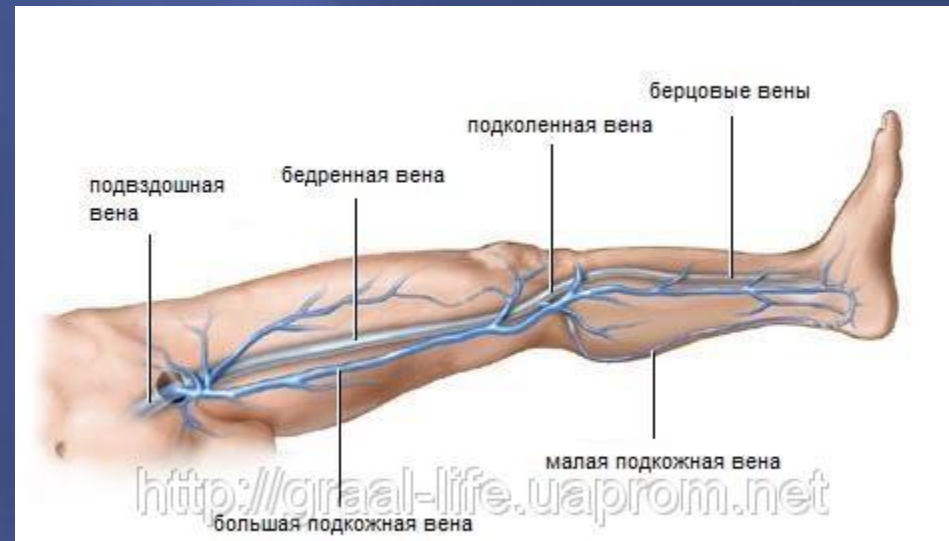
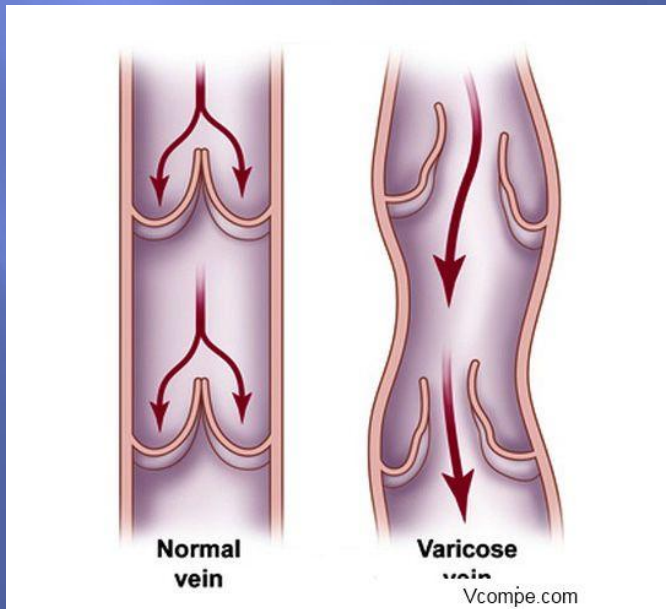
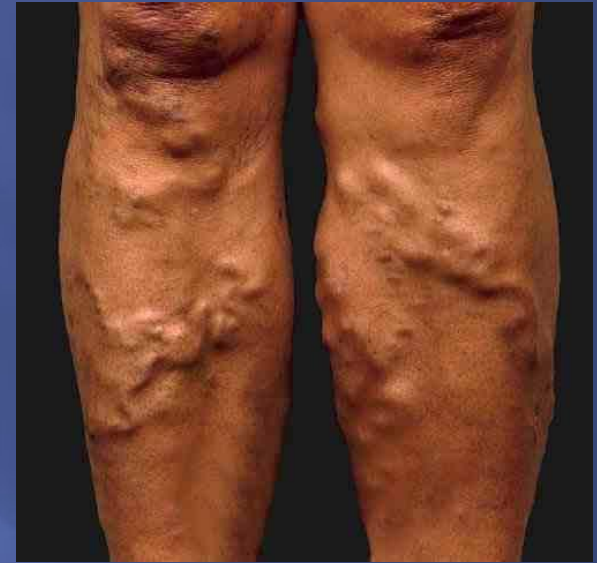
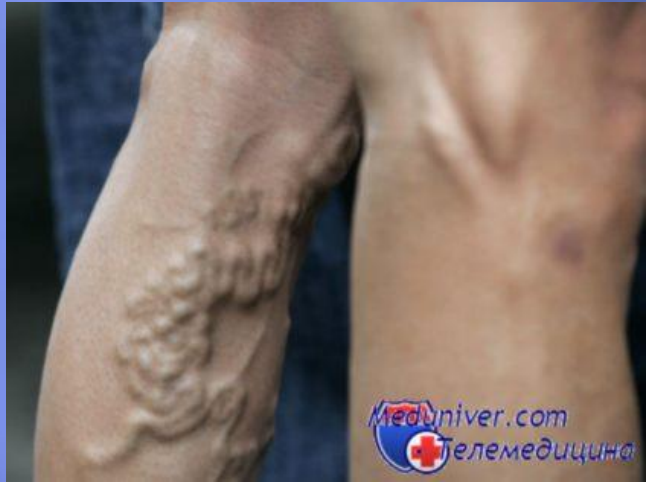
# Профилактика:

- Ранние движения после операции
- Использование эластических чулков, сдавливающих поверхностные вены ноги и увеличивающих кровотоки в глубоких венах
- Периодическая компрессия голени при помощи пневматической манжеты увеличивает скорость кровотока в нижних конечностях и помогает предотвратить стаз крови
- Веноконстрикторы (дигидроэрготамин, детралекс) также увеличивают скорость кровотока по глубоким венам
- Гепарин, назначаемый в профилактических дозах до и после операции (по 2500–5000 ЕД п/к каждые 6–12 ч), эффективно предупреждает тромбоз глубоких вен.

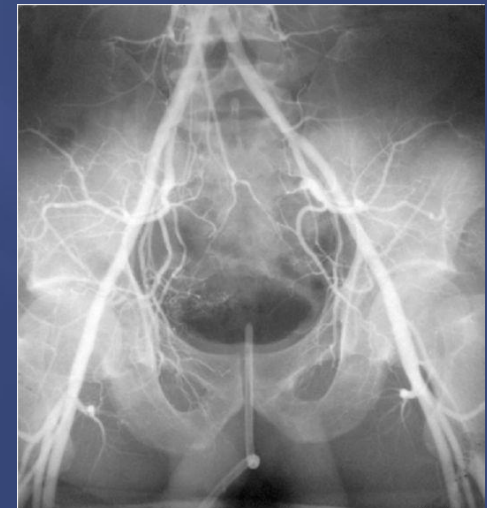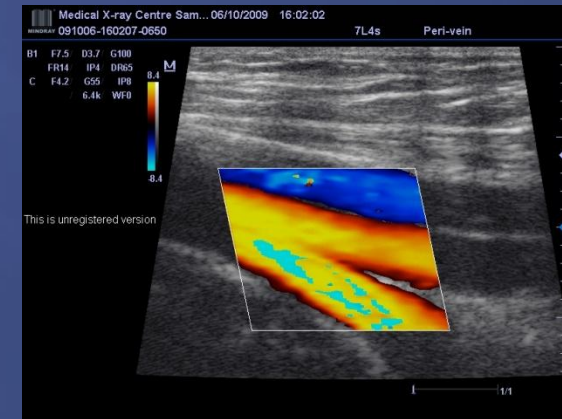

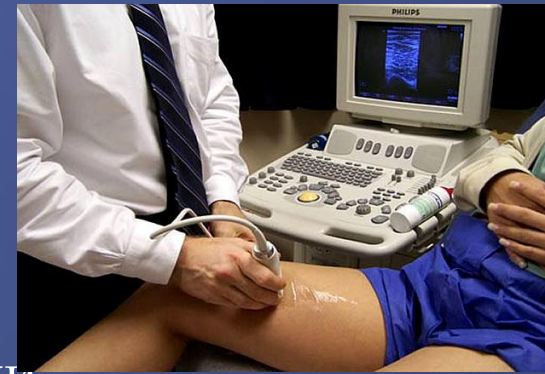
# Варикозное расширение вен НИЖНИХ КОНЕЧНОСТЕЙ



# Диагностика:

- Дуплексное сканирование (УЗИ вен) является наиболее информативным методом диагностики варикозного расширения вен ног. Во время обследования врач может определить степень расширения вен, наличие сгустков крови (тромбов), а также направление тока крови по венам и их проходимость.
- Контрастная венография - это метод обследования, который позволяет увидеть варикозно расширенные вены и определить степень их проходимости для крови. Во время обследования врач вводит в вену специальное контрастное вещество, которое «окрашивает» кровь и позволяет увидеть контуры вен ног на рентгенографическом снимке. В настоящее время данный метод обследования все чаще заменяется дуплексным сканированием.



# Профилактика:

Профилактику варикоза вен следует начинать еще в молодом возрасте. Соблюдение следующих рекомендаций поможет предотвратить развитие варикозного расширения вен на ногах:

- ▣ Занимайтесь спортом: больше ходите пешком, займитесь бегом, плаванием, йогой.
- ▣ Если ваша работа связана с длительным пребыванием на ногах, делайте небольшие перерывы каждые 2 часа. Во время перерывов походите на носочках, затем на пятках, сделайте несколько приседаний.
- ▣ После трудного дня, проведенного на ногах, полезно принять душ, после которого направить на ноги струю прохладной воды.
- ▣ Во время беременности, на поздних сроках женщинам рекомендуется носить специальные чулки.

# Заключение

Комплексное, рано начатое диагностика и профилактика может значительно замедлить прогрессирование процесса, предотвратить потерю конечности. При отсутствии лечения, а так же при невозможности удалить действие провоцирующих факторов (*курение, переохлаждение, стрессы*) прогноз неблагоприятный. Неизбежно развитие гангрены и потеря конечности.



# Литература:

1. Флебология: Руководство для врачей / Савельев В.С., Гологорский В.А., Кириенко А.И. и др.: Под ред. В.С.Савельева – М., Медицина 2001. – 664 с.
2. Результаты эпидемиологического исследования // Ангиол. и сосуд. хир.– 2004.–Т.10.– №1. – С. 77
3. Мазайшвили К.В., Чен В.И.  
Распространенность хронических заболеваний вен нижних конечностей в Петропавловске-Камчатском // Флебология. – 2008. - №4. – Т.2. – С.52-54.
4. <http://zalogzdorovya.ru/>