

# СРС

**на тему: «Аневризма сосудов головного мозга. Артериовенозная мальформация сосудов головного мозга. Каротидно-кавернозное соустье»**

**Подготовила: студентка 518 группы  
лечебного факультета**

# Содержание

## 1. Аневризма сосудов головного мозга

- ▣ **Этиология**
- ▣ **Классификация**
- ▣ **Диагностика**
- ▣ **Лечение**

## 2. Артериовенозные мальформации

- ▣ **Патогенез**
- ▣ **Клиника**
- ▣ **Диагностика**
- ▣ **Классификация**
- ▣ **Лечение**

## 3. Каротидно-кавернозное соустье

- ▣ **Этиология**
- ▣ **Патогенез**
- ▣ **Клиника**
- ▣ **Диагностика**
- ▣ **Лечение**

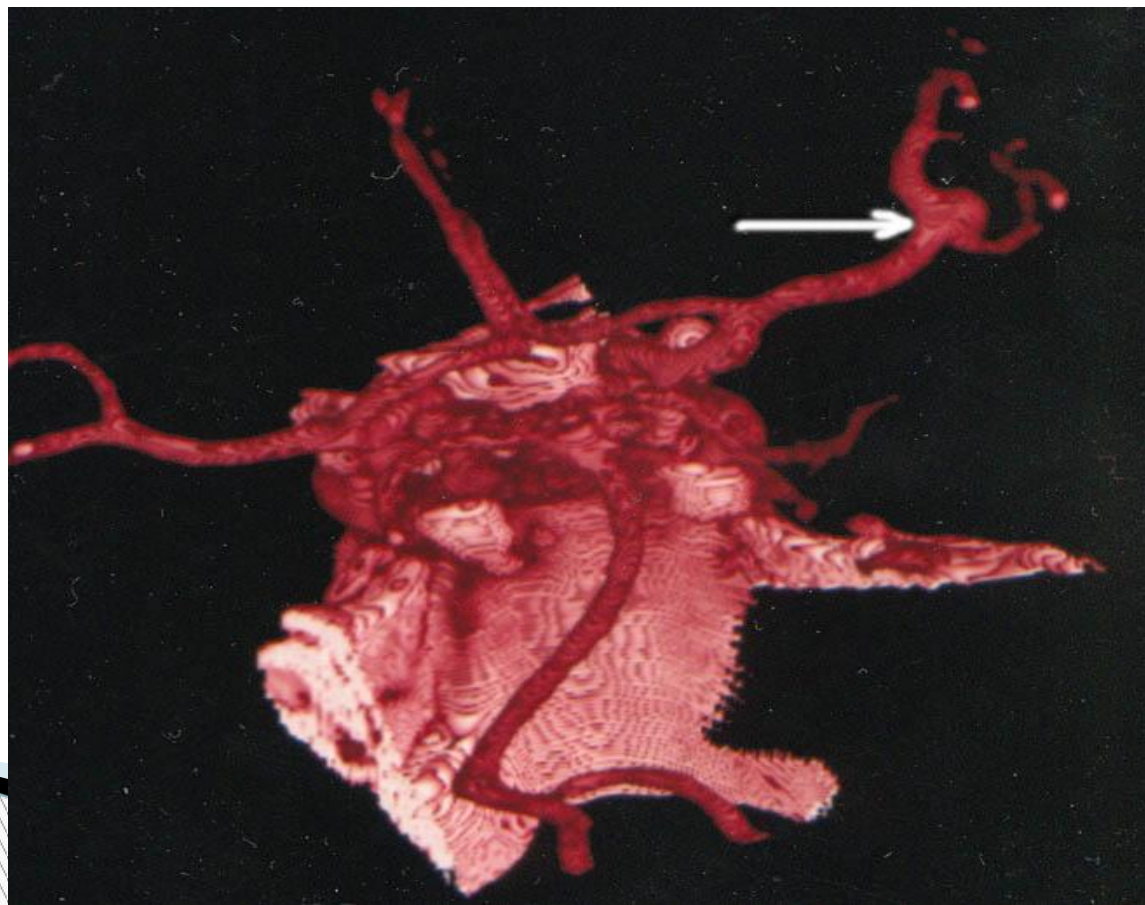
## *Аневризма сосудов головного мозга*

Аневризма - местное расширение просвета артерии вследствие изменения или повреждения ее стенки. Аневризмы сосудов головного мозга являются основной причиной нетравматического субарахноидального кровоизлияния, обуславливая до 85% всех случаев внутричерепных кровоизлияний.

Разрыв аневризмы чаще всего происходит в возрасте от 30 до 50 лет.

### **История**

Е. Moniz в 1927 году выполнил первую церебральную ангиографию при субарахноидальном кровоизлиянии, а спустя 10 лет W.E. Dandy впервые произвел удачное хирургическое вмешательство по поводу разрыва аневризмы.



## Этиология

В настоящее время единой теории происхождения аневризм нет. Большинство авторов считают, что *происхождение аневризм* зависит от двух причин: наличия *дегенеративных изменений* сосудистой стенки и *факторов, их вызывающих*.

### **Дефекты артериальной стенки, лежащие в основе формирования аневризмы:**

- дефект мышечного слоя,
- повреждения внутренней эластической мембраны,
- гиперплазия интимы и атеромы артериального ствола,
- повреждение коллагеновых волокон артерии,
- сочетание возрастающей ригидности стенки артерии с уменьшением ее толщины.

**Гемодинамические факторы** - аневризмы чаще располагаются в области отхождения ветвей от артерии или в месте изгибов артерии, т.к. эти участки испытывают наибольшее гемодинамическое воздействие.

Аневризмы часто сочетаются с пороками развития или заболеваниями, которые приводят к

- артериальной гипертензии (наследственная артериальная гипертензия, коарктация аорты, поликистоз почек)
- повреждению соединительной ткани (фибромускулярная дисплазия, синдром поражения соединительной ткани)
- изменению церебральной гемодинамики (опухоль мозга, АВМ, аномалии развития артериального круга большого мозга)

## **Классификация аневризм.**

Существует множество классификаций аневризм головного мозга, наиболее распространенные из них – **классификация по форме, величине и артерии, на которой они расположены.**


### **Классификация аневризмы по форме.**

1. Мешотчатые (одно- или многокамерные).
2. Веретенообразные (фузиформные).

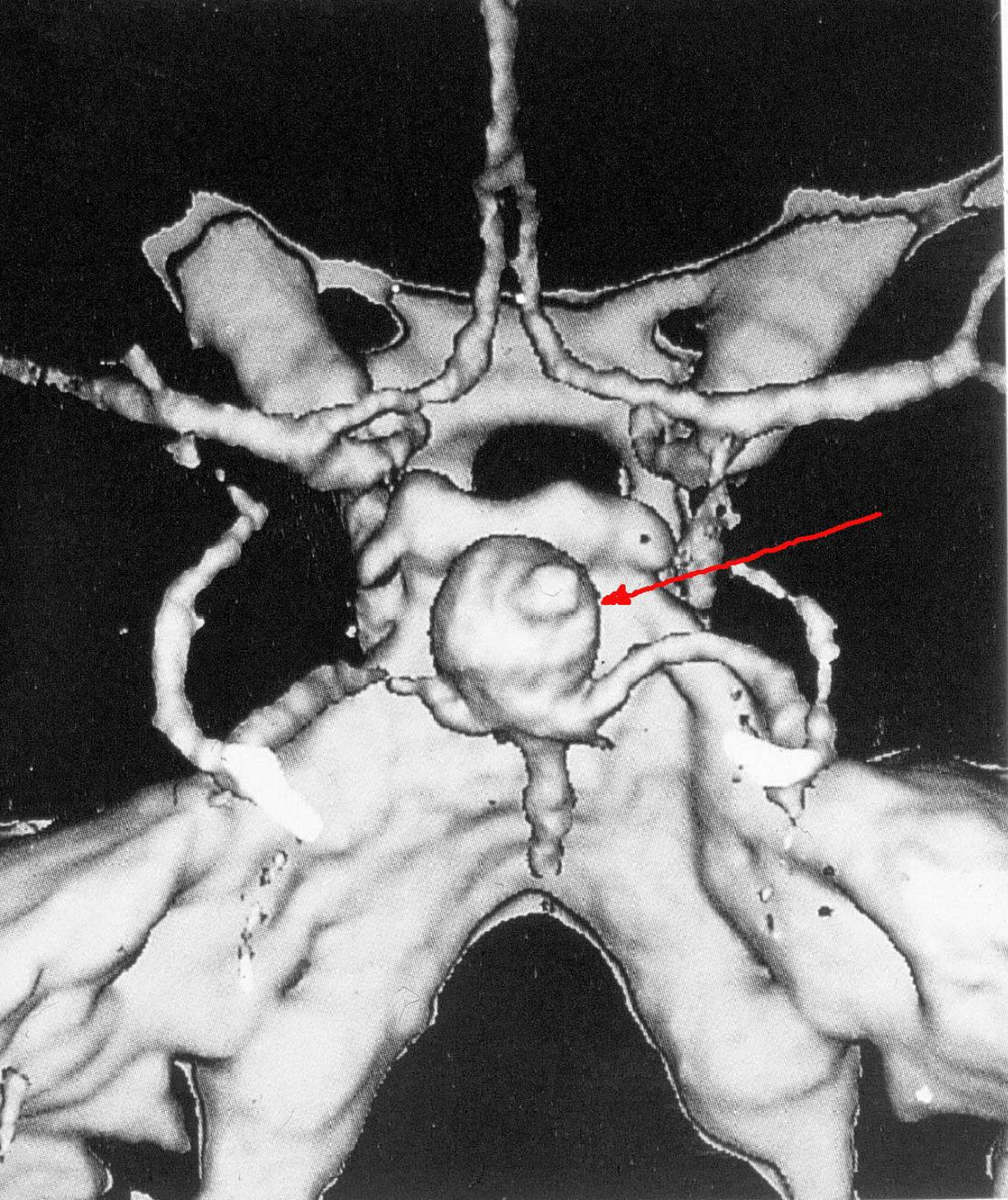
### **Классификация аневризм по артерии, на которой они расположены.**

1. На передней мозговой – передней соединительной артериях (45 %).
2. На внутренней сонной артерии (32%).
3. На средней мозговой артерии (19%).
4. На артериях вертебро-базилярной системы (4%)
5. Множественные аневризмы – на двух и более артериях (13%).

### **Классификация аневризм по величине.**

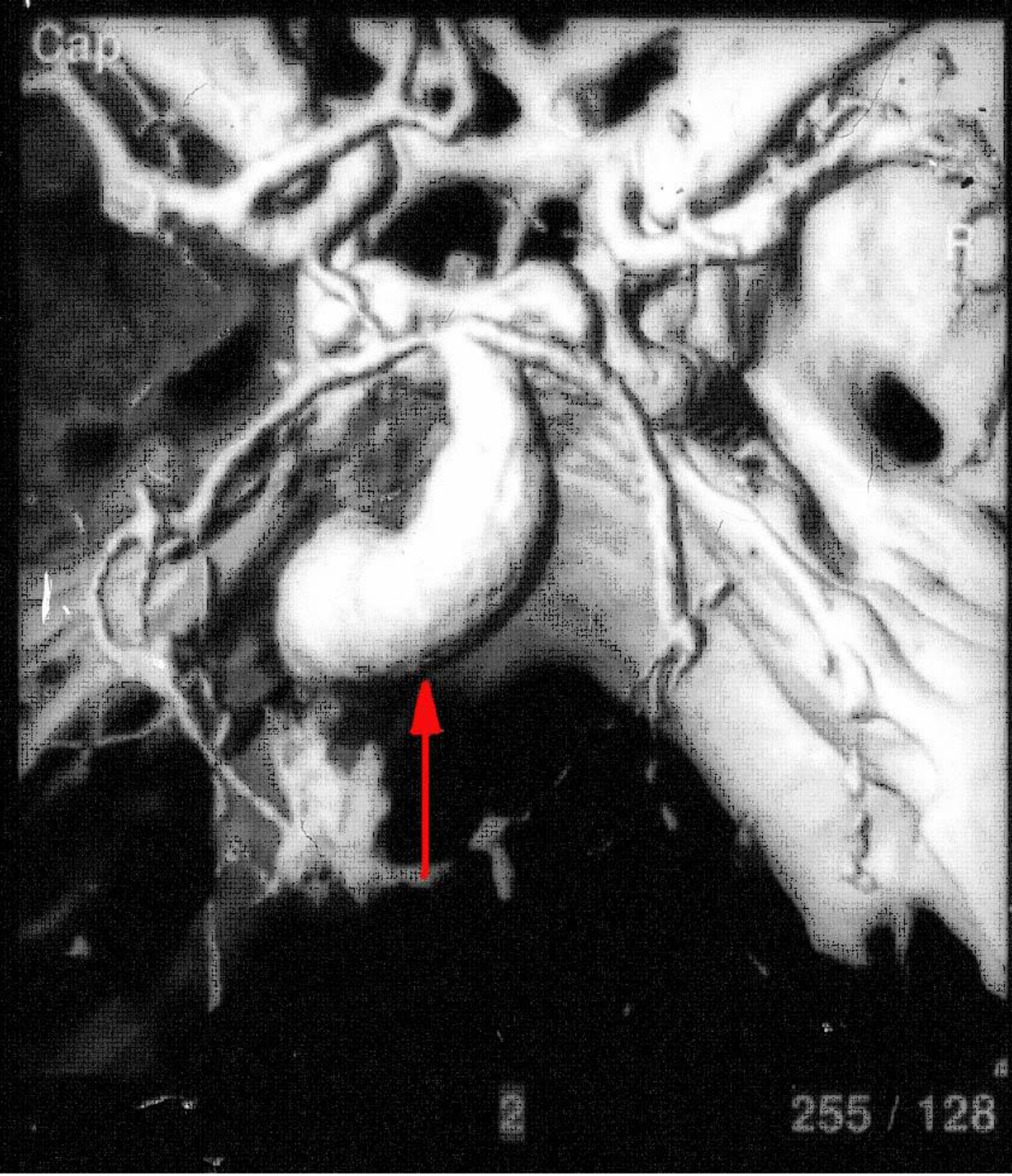
1. До 3 мм – милиарные.
  2. 4 - 15 мм – обычные.
  3. 16 - 25 мм – большие.
  4. Более 25 мм – гигантские.
- 





3D-КТ ангиография - мешотчатая  
аневризма развилки основной  
артерии





3D-КТ ангиография -  
фузиформное расширение  
основной артерии

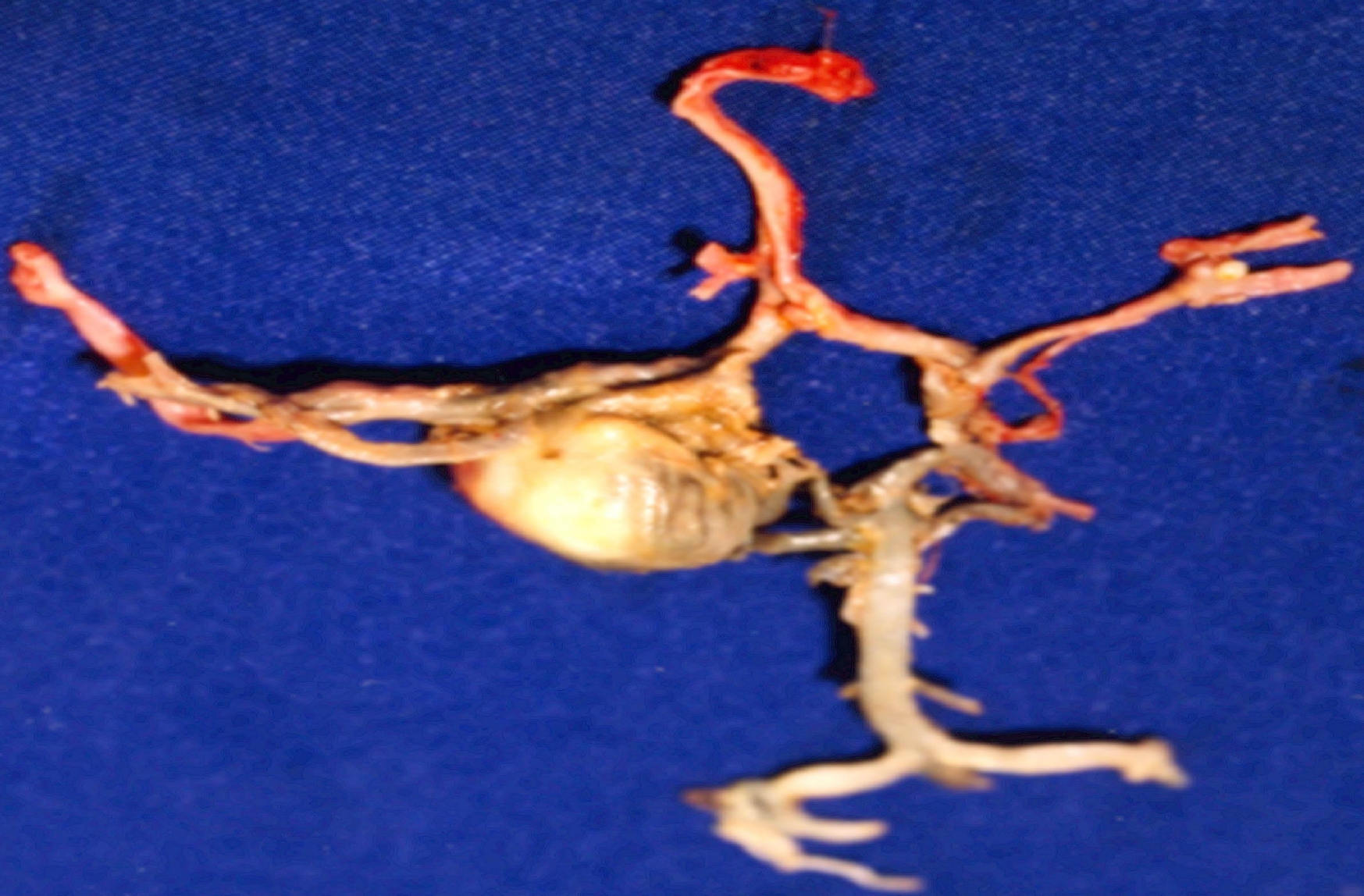## Строение аневризм.

Аневризма состоит из шейки, тела и купола. Шейка – имеет трехслойное строение церебральной артерии, это наиболее прочная часть аневризмы. Тело аневризмы характеризуется отсутствием трехслойной сосудистой стенки (прежде всего мышечного слоя) и недоразвитием эластической мембраны. Купол аневризмы представлен одним слоем интимы, он наиболее тонок, и кровотечение возникает именно отсюда. В области аневризмы практически всегда имеются атероматозные изменения и разрыв ее часто возникает на месте этих изменений.

Риск кровоизлияния из неразорвавшейся аневризмы составляет около 1% в течение года, однако риск повторного кровоизлияния из аневризмы значительно повышается и в первые 2 недели после него составляет 15 - 25%, в течение полугода - 50%.

При аневризмах большого размера возрастает и риск кровоизлияния. При аневризме менее 5 мм риск кровоизлияния составляет 2,5% в течение жизни, аневризма размерами 6-10 мм разрывается в 41% случаев, а при размерах её 11-15 мм кровоизлияние происходит в 87%. Если аневризма имеет размеры более 15 мм в диаметре, то риск кровоизлияния снижается, в связи с формированием сгустков в ее полости. Риск летального исхода при повторном разрыве аневризмы в течение первой недели после кровоизлияния составляет 32%, на второй неделе - 43%, а в течение первого года после кровоизлияния достигает 63% (из-за повторных кровоизлияний, которые, как правило, протекают значительно тяжелее, чем первое).





Велизиев круг (артериальный круг головного мозга) с гигантской аневризмой внутренней сонной артерии (слева)

**Осложнения, развивающиеся в остром периоде разрыва аневризмы, следующие:**

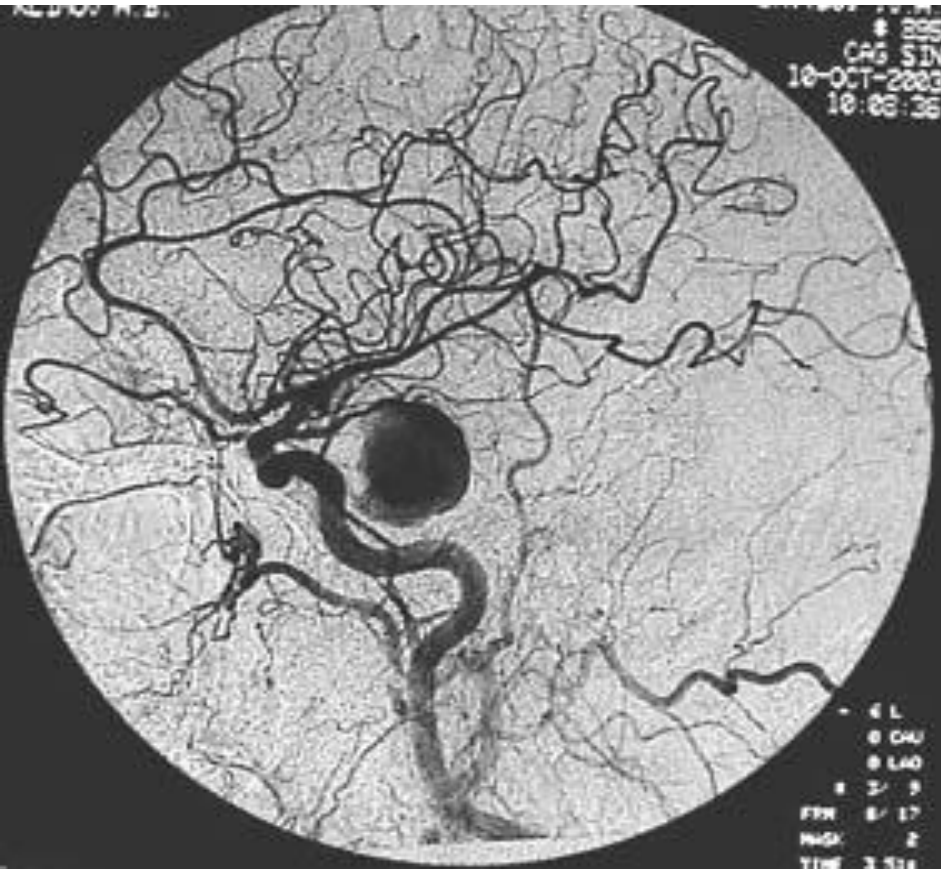
1. Повторное кровотечения из аневризмы.
2. Сосудистый спазм, который развивается в 100% случаев (пик развития спазма на 3-14 сутки), ишемия мозга вследствие ангиоспазма развивается в 64% случаев.
3. Внутримозговая гематома – 22%.
4. Внутривентрикулярное кровоизлияние – 14%. В настоящее время *ведущие нейрохирурги всего мира склоняются к ранним операциям при разрывах аневризм сосудов головного мозга*. Таким образом проводится профилактика повторного кровоизлияния, сосудистого спазма и гидроцефалии.

### **Диагностика аневризмы сосудов мозга**

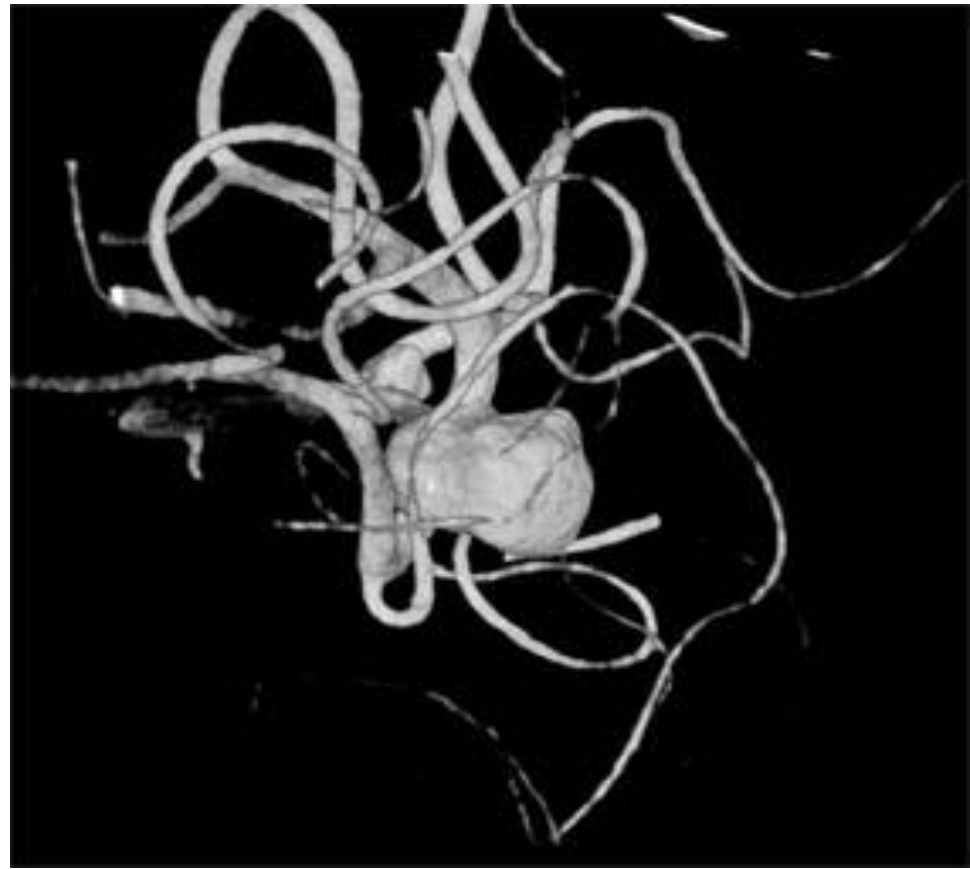
Диагностика аневризмы сосудов мозга начинается с выявления симптомов болезни и жалоб больного. Этот этап диагностики имеет ценность только в случае наличия эпизода внутримозгового кровотечения в истории болезни больного, в противном случае на основе одних только симптомов болезни установить диагноз аневризмы невозможно. Для уточнения диагноза проводят исследование сосудов головного мозга (ангиография) которое позволяет определить наличие аневризмы, ее расположение и размеры. Так же для этих целей используются компьютерная томография (КТ) и ядерно-магнитная резонансная томография (ЯМРТ).

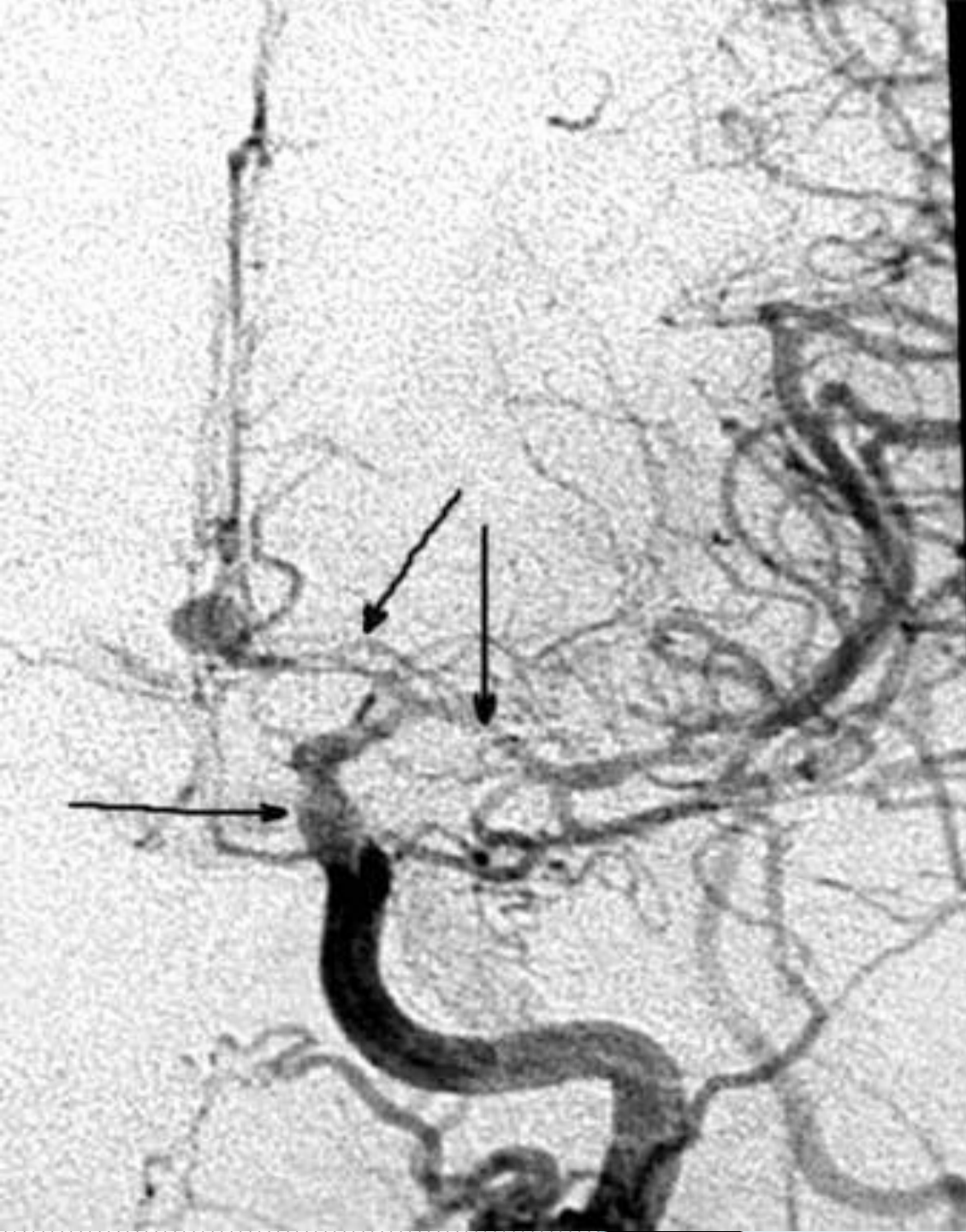


Каротидная ангиограмма больного  
с гигантской аневризмой



3D-КТ ангиограмма больного с аневризмой  
средней мозговой артерией





Левосторонняя каротидная ангиограмма. Аневризма передней соединительной артерии. Сегментарный спазм супраклиноидного отдела левой внутренней сонной артерии, передней и средней мозговых артерий (показаны стрелками)



## Методы лечения аневризм сосудов головного мозга.

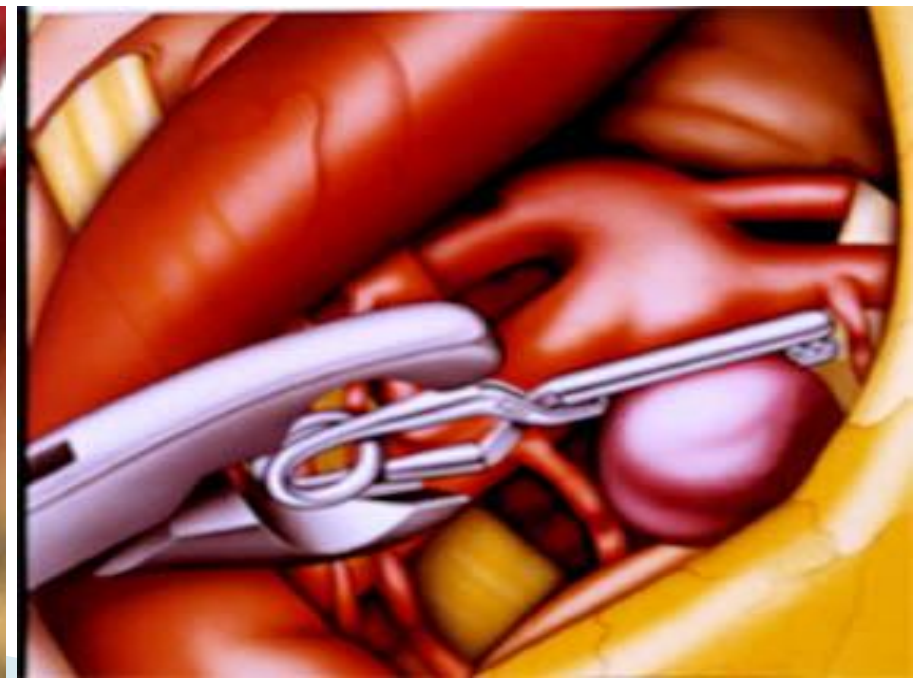Определение аневризмы сосудов мозга является прямым показанием к проведению лечения, которое является исключительно хирургическим:

- клипирование аневризмы (открытые вмешательства),
- эндоваскулярное вмешательство

**Клипирование аневризмы.** Целью *внутричерепного (открытого) вмешательства на аневризме* является *выключение ее из кровотока* при сохранении проходимости несущего и окружающих сосудов, удаление крови из субарахноидального пространства. Эти операции относятся к ряду наиболее сложных операций в нейрохирургии.

Операция должна быть минимально травматична, что обеспечивается выполнением оптимальных хирургических доступов, микрохирургической техники и одномоментным клипированием шейки аневризмы. Для выполнения операции используется операционный микроскоп, специальный микрохирургический инструмент.

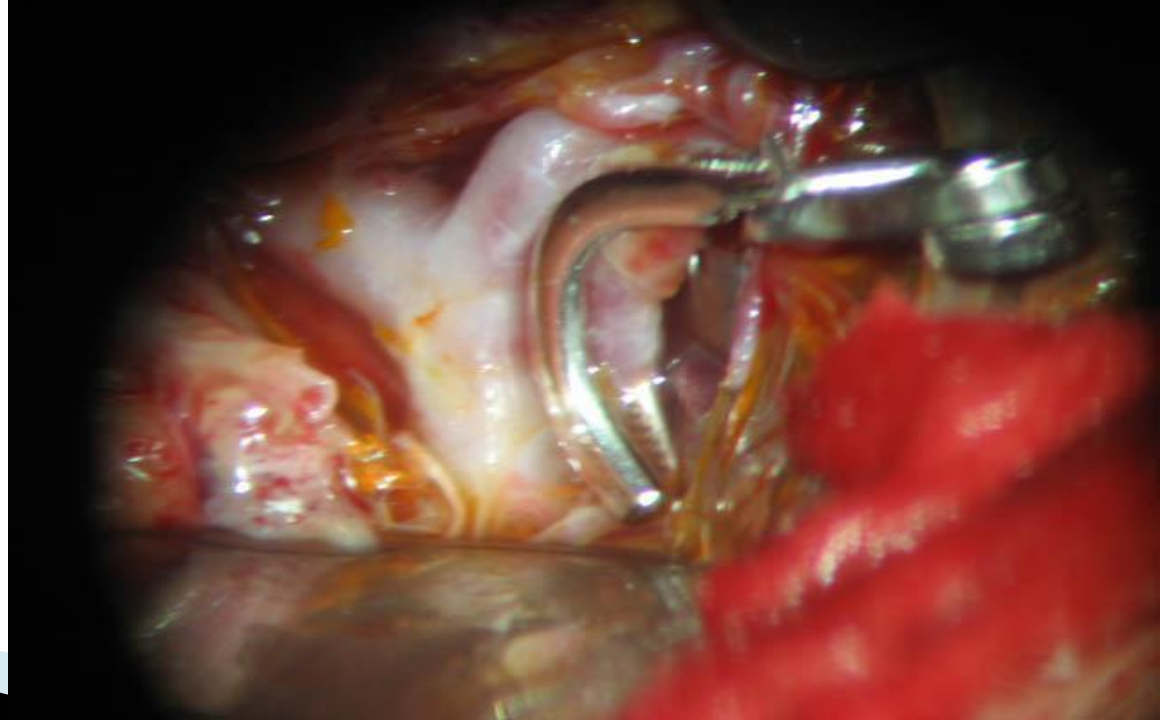
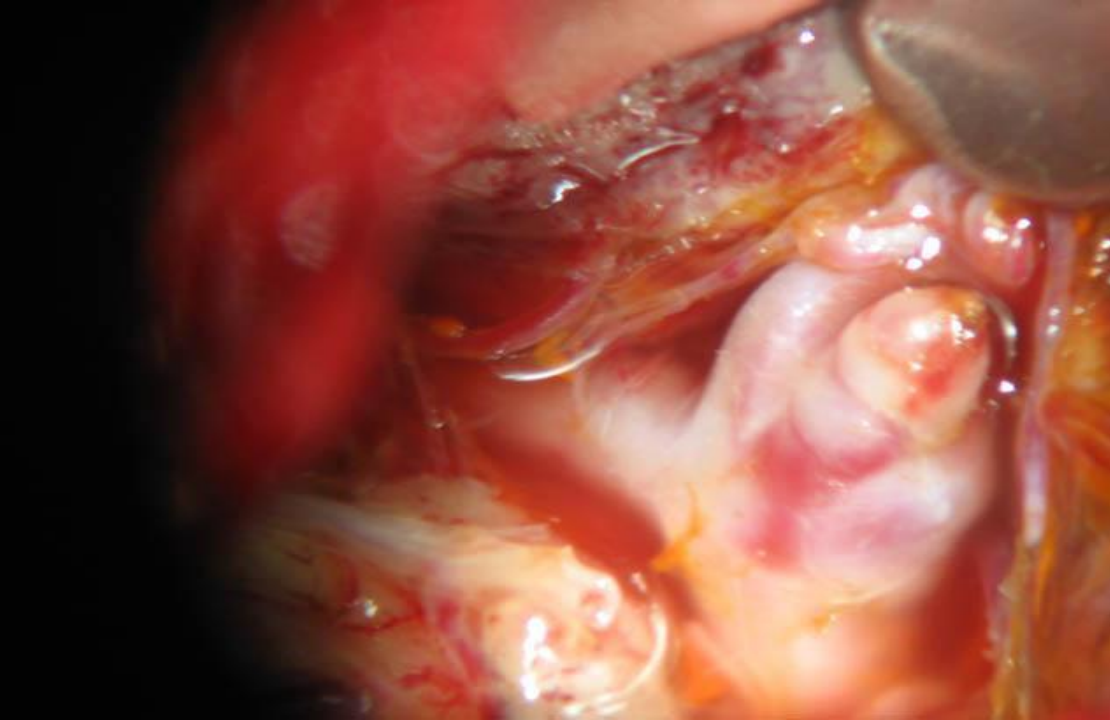
При открытом вмешательстве, проведенных в условиях специализированных отделений крупных центров, летальность после операции в остром периоде кровоизлияния составляет 8-16%, а в холодном периоде кровоизлияния (через 1 месяц после него) – не более 2-3%.

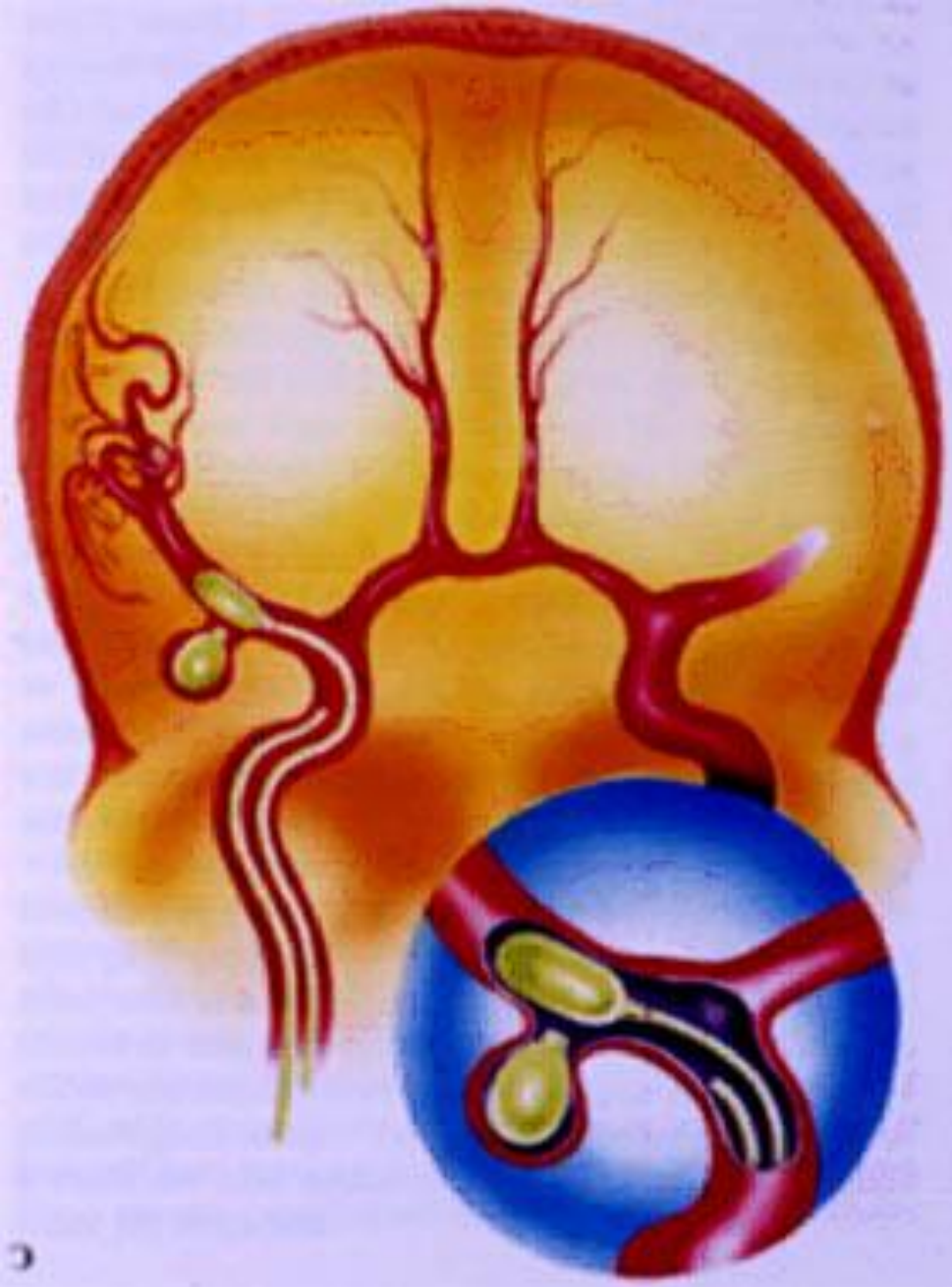


Интраоперационная фотография.  
Двухкамерная аневризма развилки  
средней мозговой артерии.



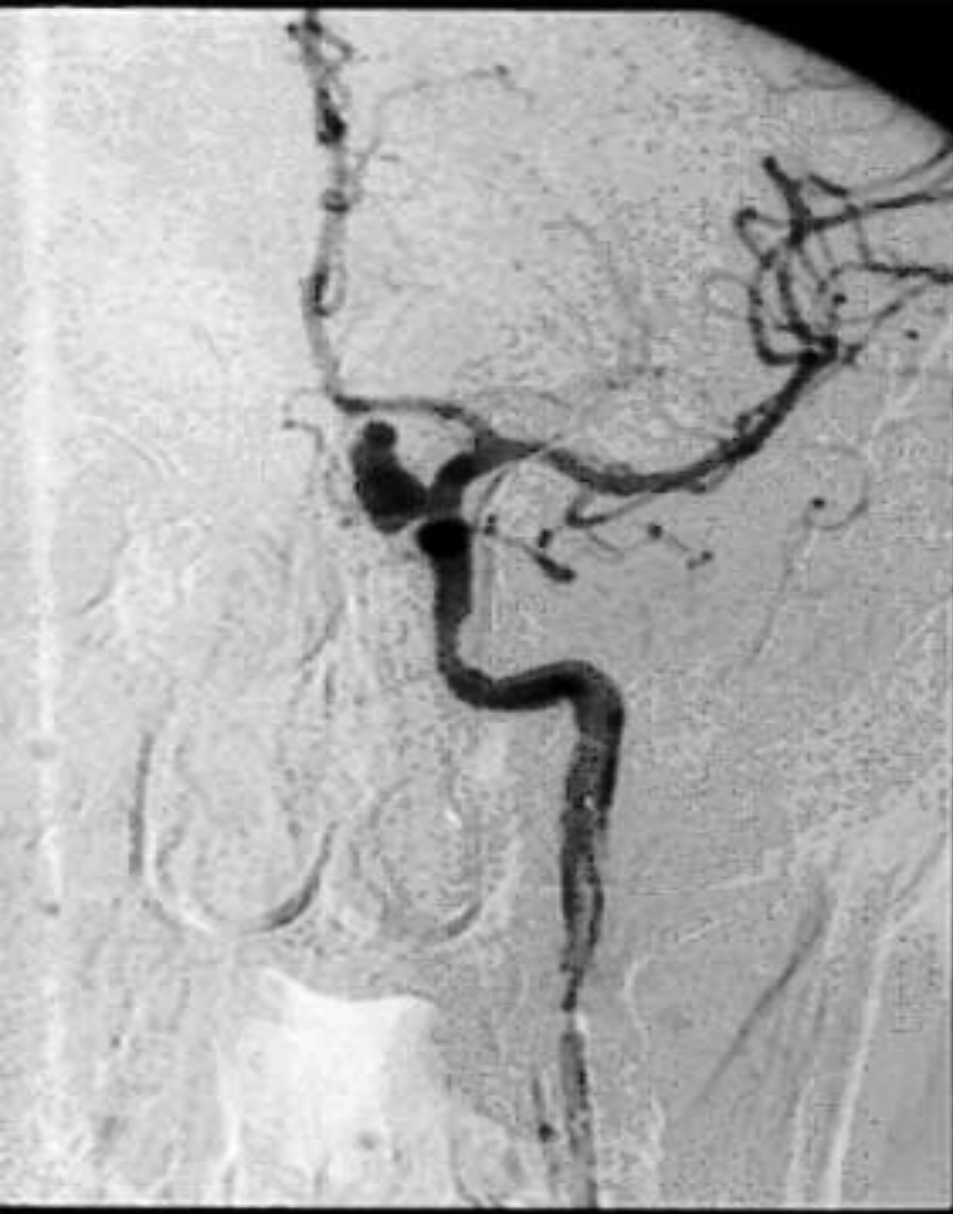Аневризма клипирована,  
клипс лежит на шейке аневризмы.



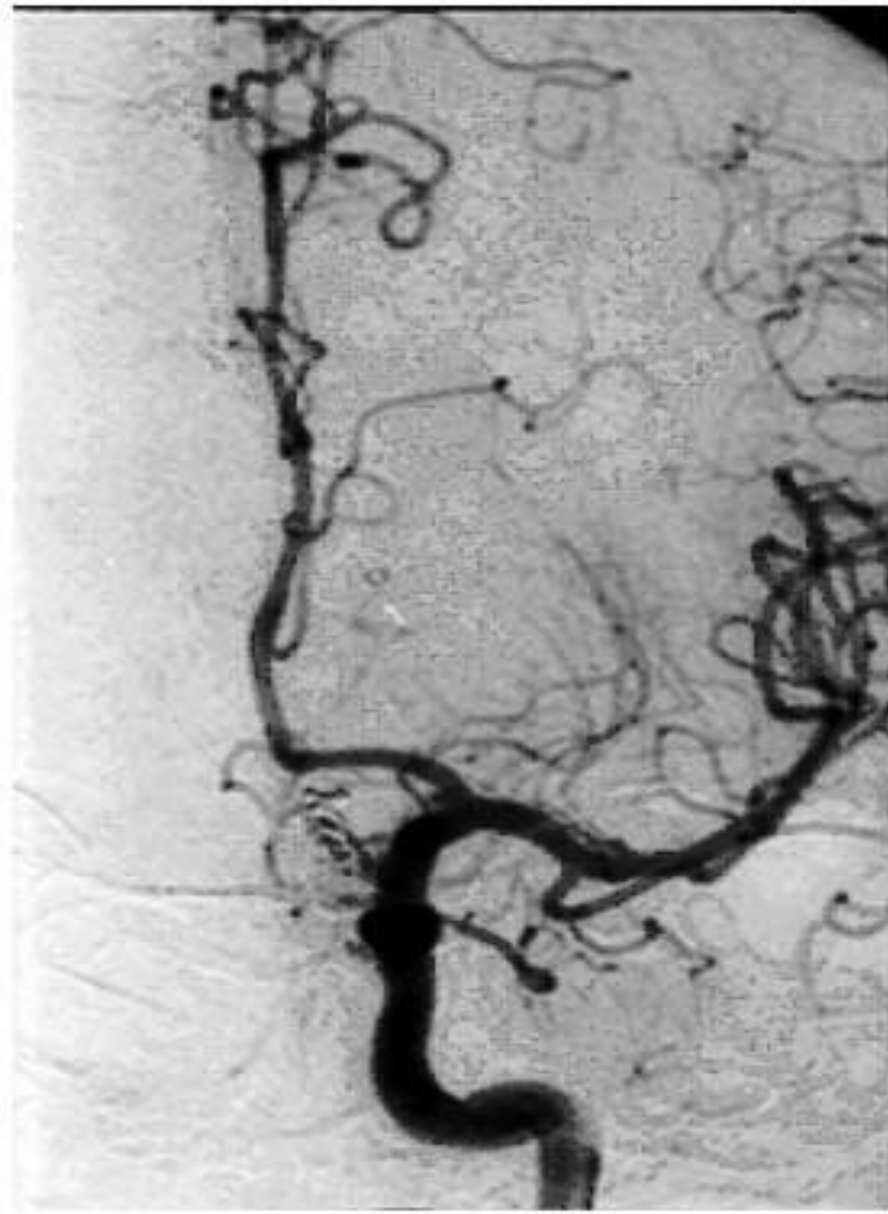


ства. Суммарный  
гаций варьирует  
от анатомической  
этих операциях  
оводятся и  
чные агенты  
, в результате чего  
ся и, следовательно, она  
ния.





Ангиограмма больного X. до операции  
(аневризма внутренней сонной артерии)



Ангиограмма того же больного после  
эндоваскулярной операции  
(аневризма не заполняется)



## *Артериовенозная мальформация сосудов головного мозга - АВМ*

- являются врожденной аномалией развития сосудистой системы головного мозга и представляют собой различной формы и величины клубки, образованные вследствие беспорядочного переплетения патологических сосудов.

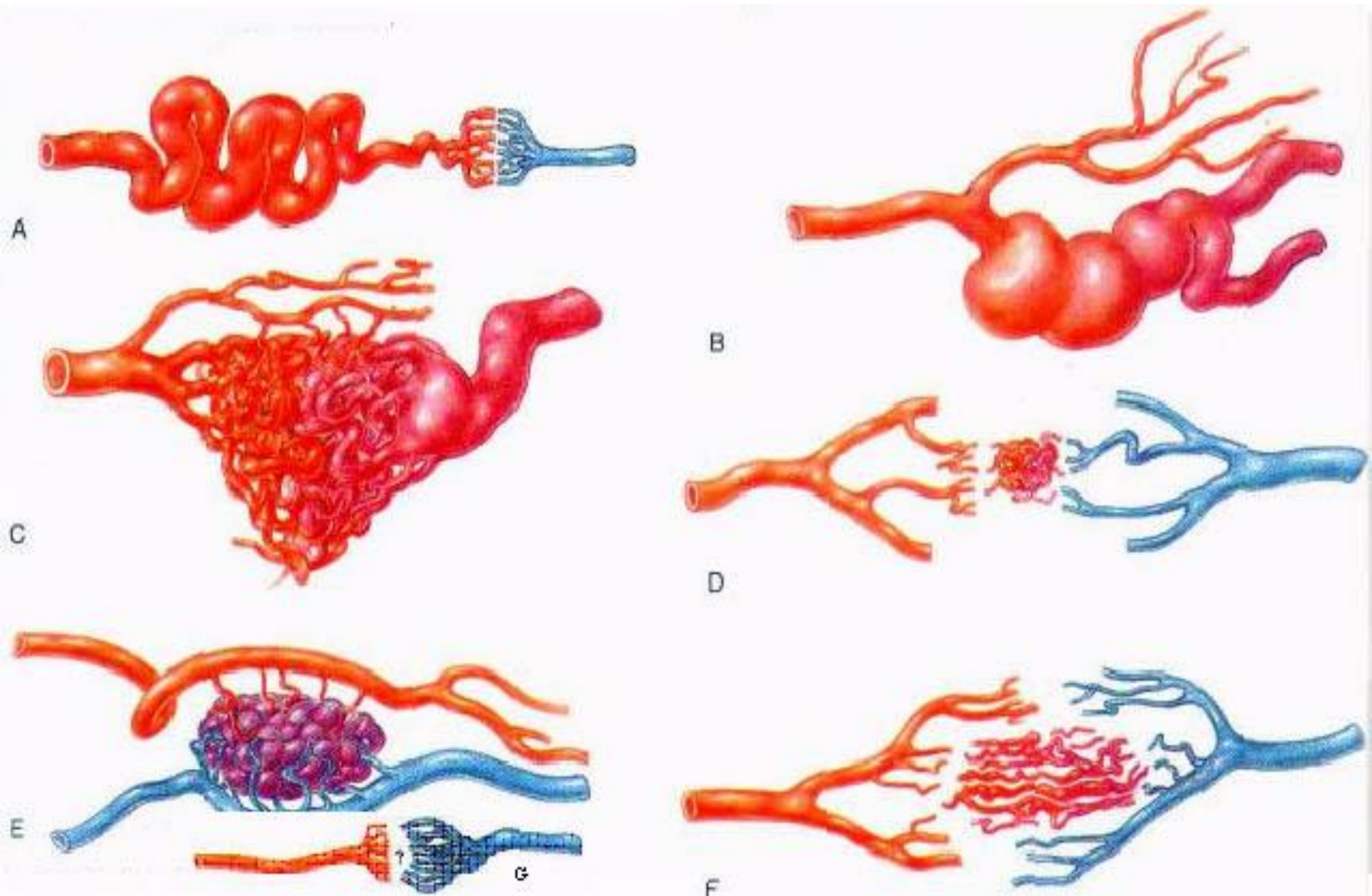
Суммарная частота ангиоматозных пороков развития составляет 19 на 100000 населения в год.

Артериовенозные мальформации (АВМ) в 5% - 10% являются причиной нетравматического субарахноидального кровоизлияния.

Разрыв АВМ, обычно, происходит в возрасте 20 - 40 лет.

В артериовенозных мальформациях, чаще всего, отсутствует капиллярная сеть, вследствие чего осуществляется прямое шунтирование крови из артериального бассейна в систему поверхностных и глубоких вен.

# Типы сосудистых мальформаций.



## Клиника артериовенозных мальформаций.

1. **Геморрагический тип течения заболевания** – в 50 – 70 % случаев. Для этого типа течения характерно наличие у больного артериальная гипертензия, небольшой размер узла мальформации, дренаж ее в глубокие вены, а так же АВМ задней черепной ямки.
2. **Торпидный тип течения**, характерен для больных с АВМ больших размеров, локализацией ее в коре, кровоснабжение ветвями средней мозговой артерии.

Большинство симптомов артериовенозных мальформаций связаны с неправильной гемодинамической ситуацией. Прямой анастомоз артерий и вен создает высокий поток, неустойчивый шунт.

Думается, что первоначально, в отсутствие всякого капиллярного сопротивления в артериовенозных мальформациях, давление в питающих сосудах уменьшено. Это создает “всасывающий” эффект, что увеличивает кровоток и вызывает расширение артерий, питающих мальформацию. В свою очередь, это уменьшенное внутрисосудистое давление вызывает дальнейшее увеличение притока в артериовенозную мальформацию. Этот же эффект способствует “вербовке” дополнительных сосудов для питания мальформации.

Увеличенный кровоток через артериовенозную мальформацию и патологические изменения в питающих артериях, как полагают, увеличивает вероятность мешотчатых аневризм у пациентов с этими образованиями. Десять - пятнадцать процентов пациентов с мальформациями, как обнаружено, имеют аневризмы, преимущественно на сосудах гемодинамически связанных с артериовенозным уродством. Эти аневризмы уменьшаются в размере или даже исчезают после эмболизации АВМ.

Вышесказанное объясняет клинические проявления мальформаций :

**Внутричерепные кровоизлияния.** А также субарахноидальные и внутрижелудочковые кровоизлияния. Это наиболее частое проявление, встречается в 50% - 70% случаев, возрастной пик 20 - 40 лет. В среднем ежегодный риск кровоизлияния составляет около 3%. В течение первого года после кровоизлияния риск повторного - 6%, затем риск снижается снова до 3%. Наличие небольшого узла, единственной дренажной вены, наличие аневризм на питающих сосудах, наличие варикозного расширения на дренажной вене или , наоборот, сужение её, глубокая локализация мальформации – увеличивают риск кровоизлияния.

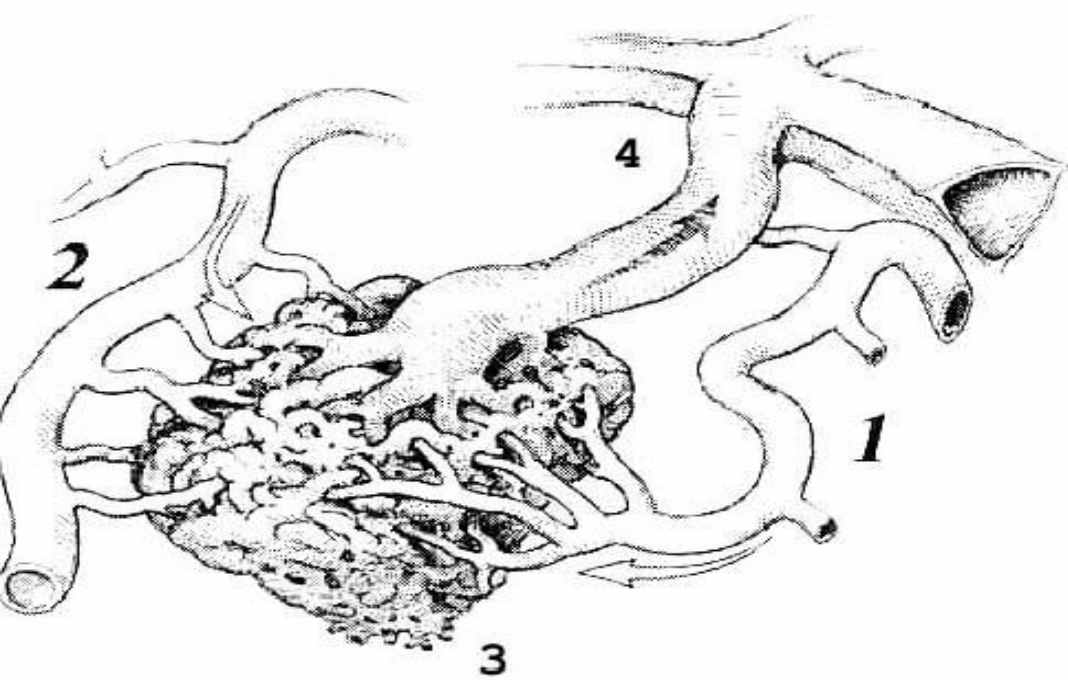
**Судорожные припадки** примерно в 30% - 40% случаев.

**Прогрессирующий неврологический дефицит** в связи с давлением на окружающие структуры, как при опухоли головного мозга, или в связи с ишемическими нарушениями из-за синдрома “обкрадывания”.

**Головные боли**

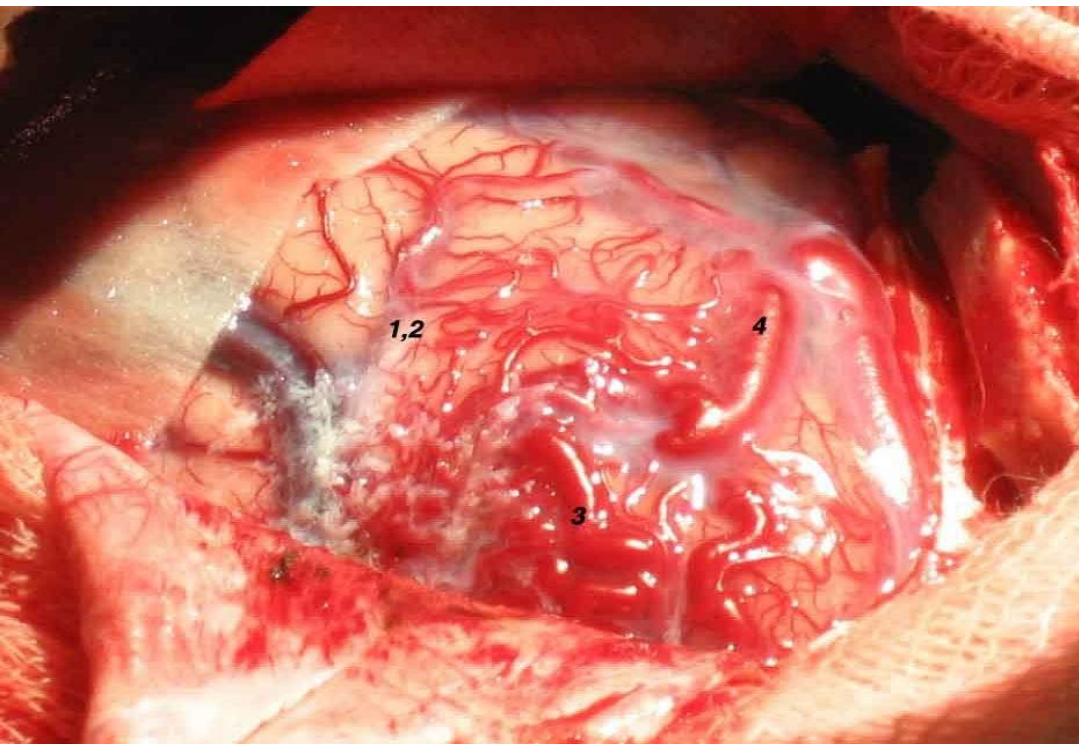






Все артериовенозные мальформации (АВМ) имеют типичное строение:

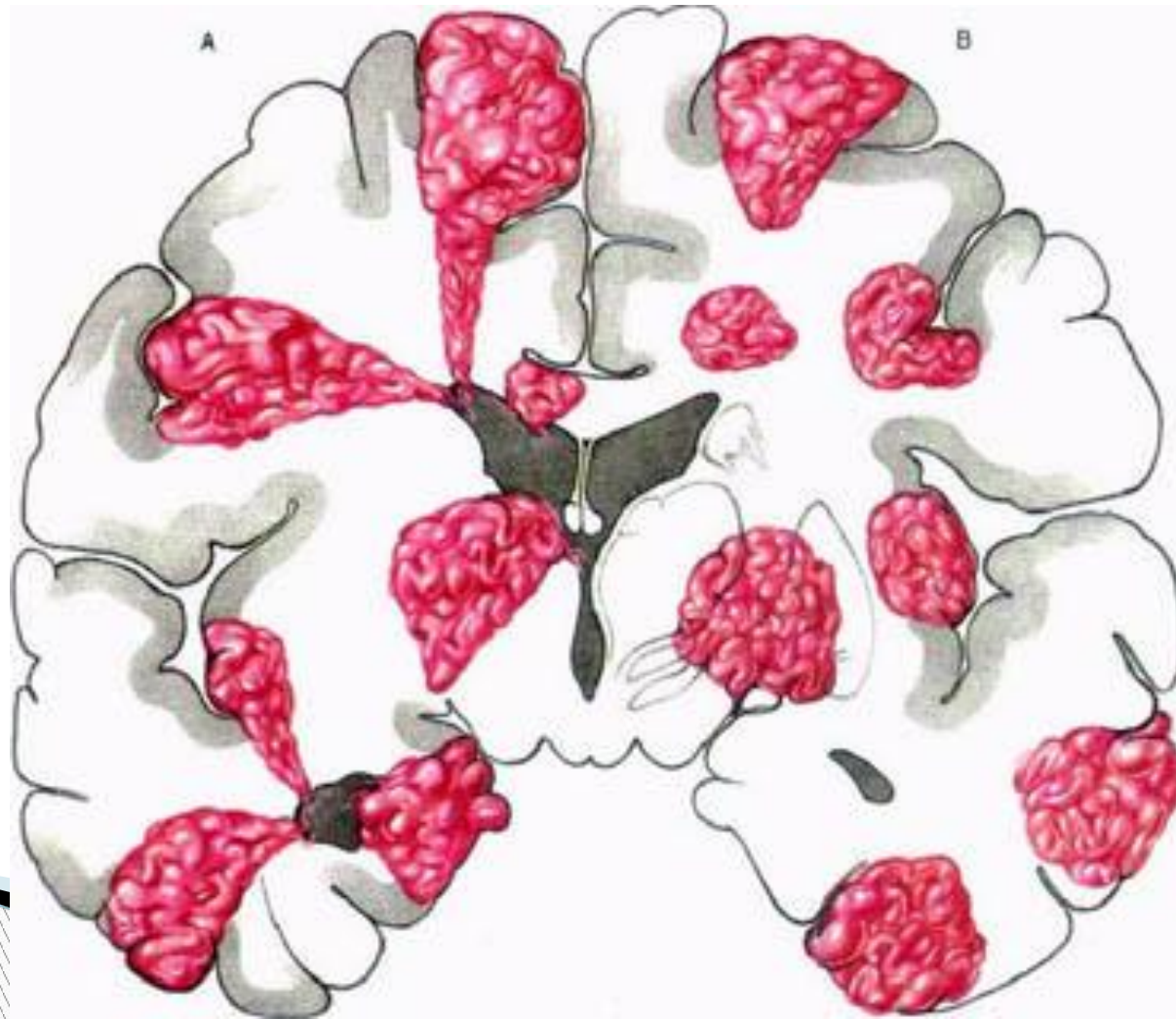
- 1,2 - **приводящие артерии**(концевого и транзитного типов)
- 3 - **клубок измененных сосудов** (ядро)
- 4 - **дренирующая вена**



Основные механизмы патологического влияния артериовенозной мальформации на головной мозг:

- Разрыв патологически измененных сосудов клубка или аневризм артерий, питающих АВМ.
- Хроническая недостаточность кровообращения, вызванная артериовенозным шунтированием.
- Синдром прорыва нормального перфузионного давления.

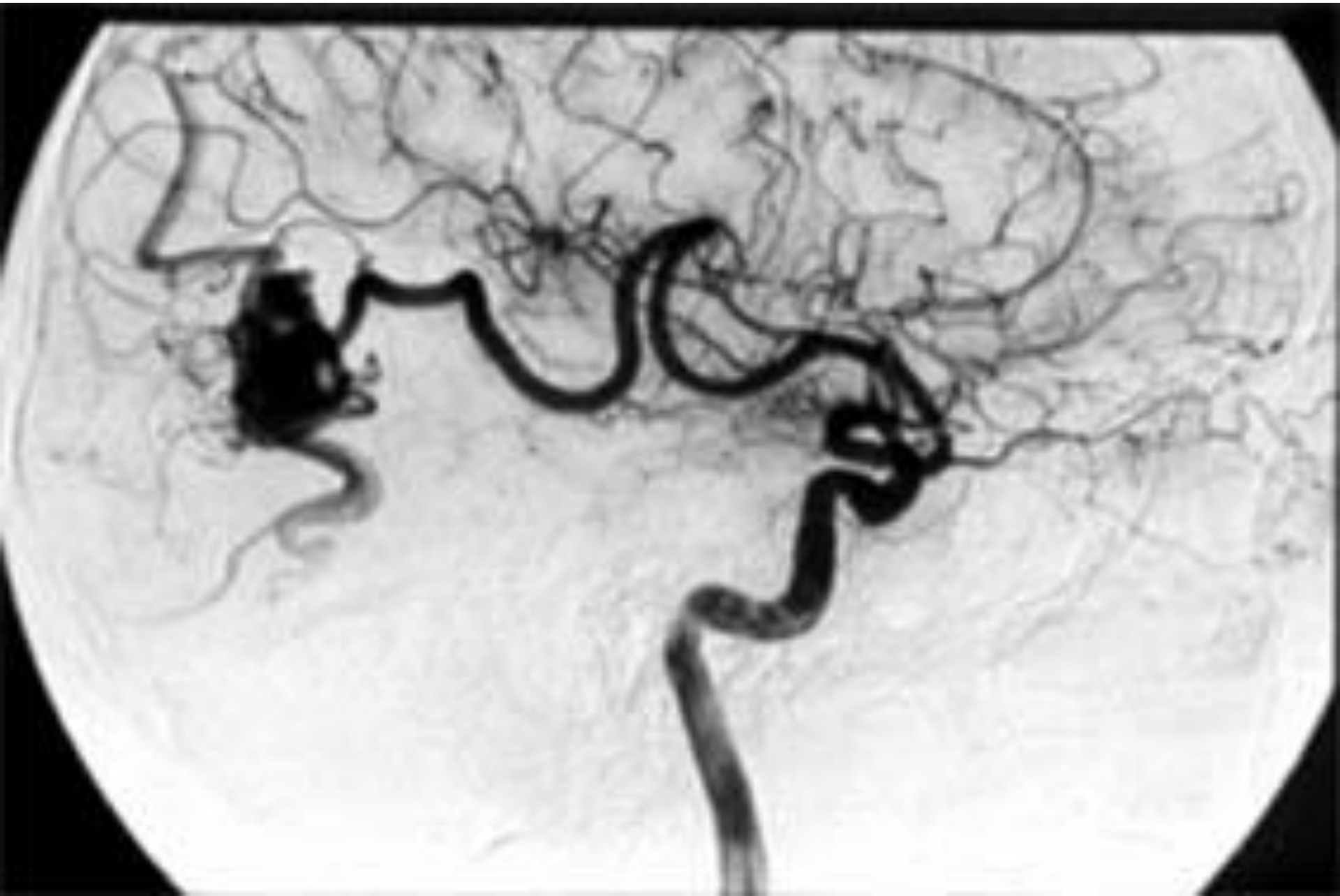
**Типичная локализация артериовенозных мальформаций головного мозга.**







# Ангиограмма



## Классификация артериовенозных мальформаций.

Существует множество классификаций АВМ головного мозга (по размерам, локализации, морфологическому признаку и др.), но наиболее часто в клинике применяют следующую:

### Классификация АВМ (по Spetzler-Martin, 1986)

▣ *По размеру:*

Менее 3 см – 1 балл

3 – 6 см – 2 балла

Более 6 см – 3 балла

▣ *По локализации:*

Вне функционально значимой зоны\* – 0 баллов

В пределах функционально значимой зоны – 1 балл

▣ *Подразделение АВМ по характеру дренирования:*

Отсутствие глубоких дренирующих вен – 0 баллов

Наличие глубоких дренирующих вен\*\* – 1 балл

По этой классификации большинством нейрохирургов определяется **степень операбельности мальформации.**

**Существует 5 градаций мальформации:** при I (1 балл) градации риск оперативного вмешательства незначительный, при V градации (5 баллов) – возникают большие технические сложности, высок риск глубокой инвалидизации и летального исхода.


\* Функционально значимые зоны – сенсомоторная зона, центры Брока и Вернике, затылочные доли, таламус, глубинные структуры височной доли, ствол.

\*\* Глубокие венозные коллекторы – дренирующие вены, впадающие в систему большой вены мозга, прямого синуса.

## **Методы лечения артериовенозных мальформаций.**

1. Хирургические: открытые операции, эндоваскулярные вмешательства
2. Консервативное
3. Радиохирургическое

### **Принципы оказания хирургической помощи больным с АВМ.**

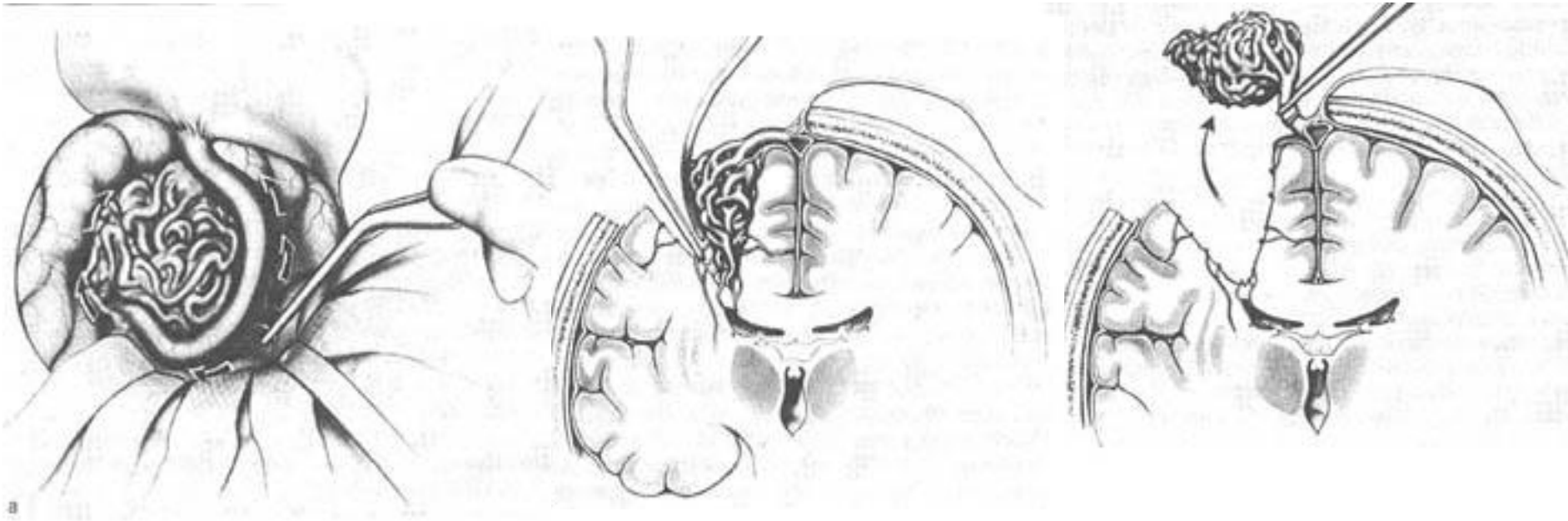
1. Полноценное лечение больных с АВМ требует возможности проведения трех основных вариантов лечения – хирургического, эмболизации, радиохирургического.
  2. Решение о лечебной тактике и хирургическое вмешательство на АВМ должен осуществлять хирург, имеющий личный опыт в этой области.
  3. При обсуждении вопроса о показаниях к активным методам лечения больных с АВМ исходят из соотношения риска спонтанного течения заболевания и риска осложнений того или иного способа лечения.
  4. Основная задача любого вида вмешательства является полная облитерация мальформации для профилактики внутричерепных кровоизлияний.
- 



## Хирургическое лечение.

- Риск операции должен быть соотнесен с риском естественного течения заболевания.
- Целью операции является полное иссечение АВМ, т.к. даже при оставленных фрагментах риск кровоизлияния сохраняется и даже возрастает.

Классический способ удаления АВМ.

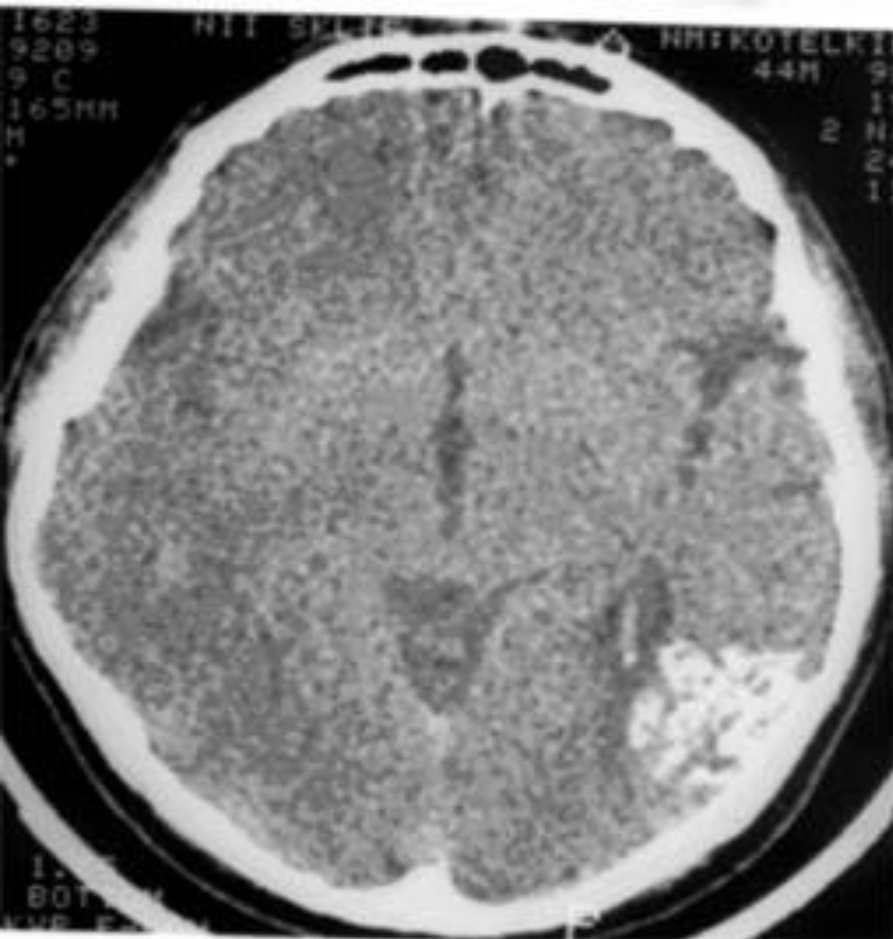


Коагуляция афферентов.

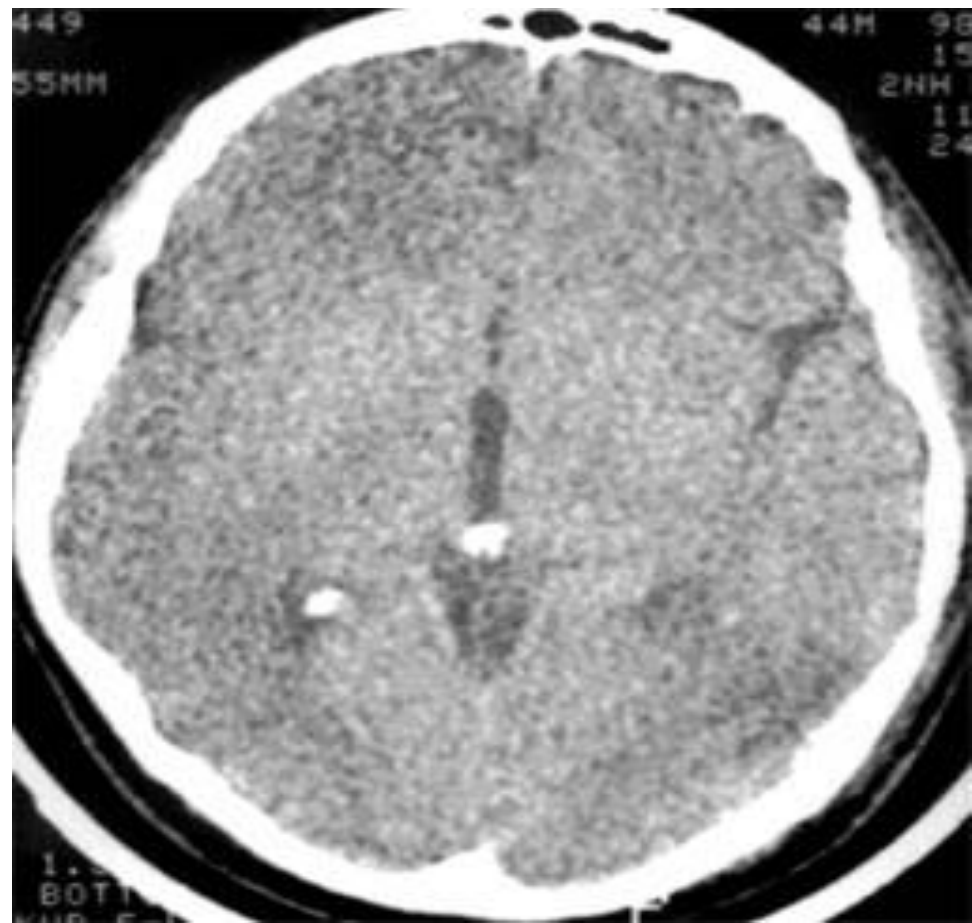
Выделение узла АВМ.

Перевязка эфферентных сосудов  
и удаление АВМ

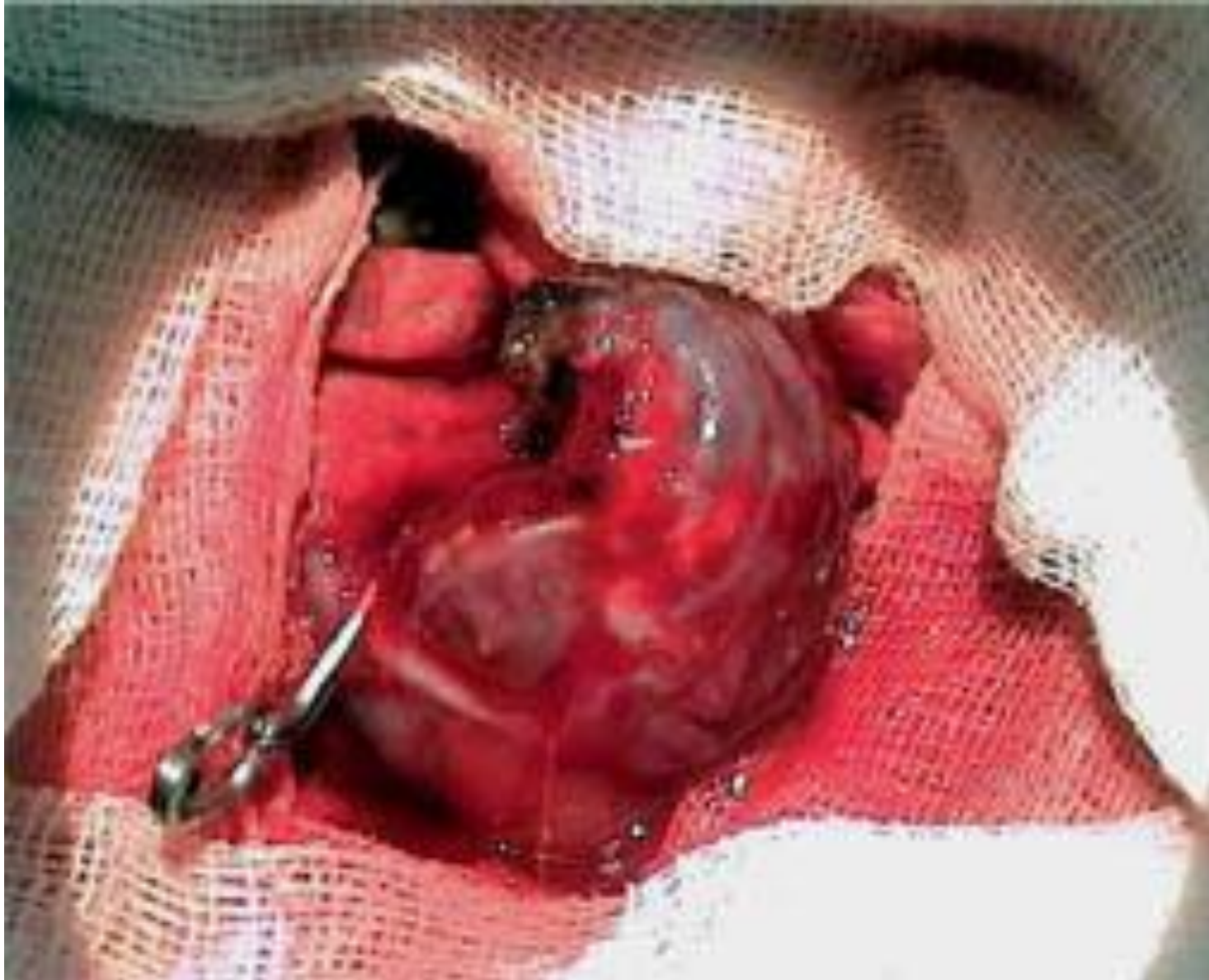
## Пример удаления АВМ правой затылочной доли



КТ головного мозга больного К. до операции  
(в правой затылочной доле определяется узел  
АВМ)



КТ головного мозга больного К. на 7 сутки после  
операции (в правой затылочной доле определяется  
послеоперационный отек)



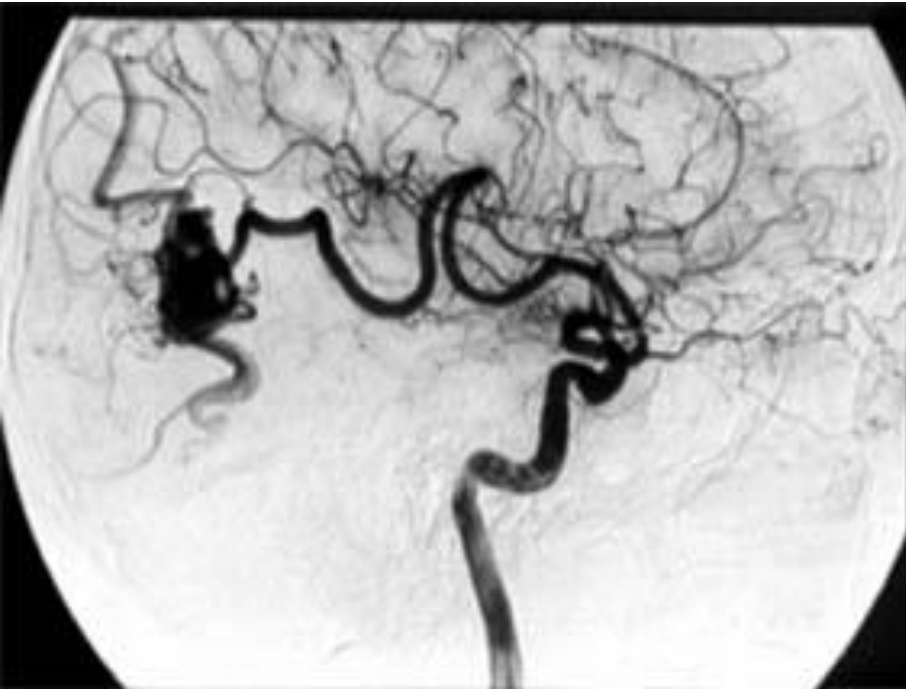
Интраоперационная фотография (выделен узел АВМ, клипирована главная приводящая артерия)



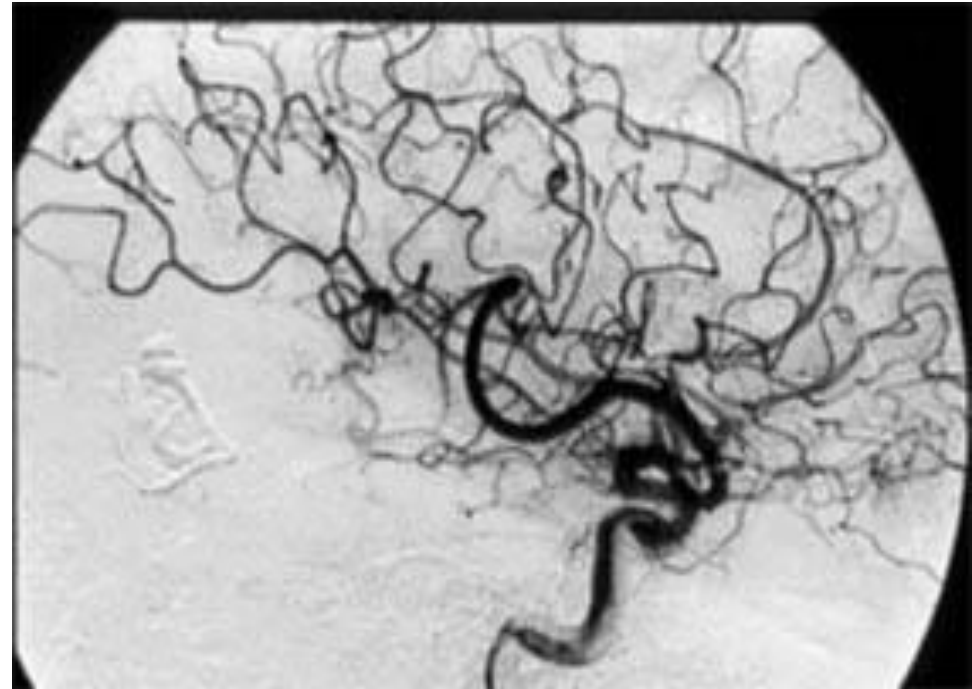
## Эндоваскулярные операции.

### Виды внутрисосудистой эмболизации АВМ

1. Эмболизация в потоке (неуправляемая).
2. Стационарная баллон-окклюзия питающих артерий СМ.
3. Комбинация временной или постоянной баллон-окклюзии с эмболизацией в потоке.
4. Суперселективная эмболизация или тромбирование АВМ. (N-бутилцианоакрилат (Hystoacryl) + жирорастворимое контрастное вещество).



Ангиограмма больной В. с АВМ левой височной доли до операции.



Контрольная ангиограмма той же больной после эмболизации АВМ

## Радиохирургическое лечение.

Показания к радиохирургии:

1. Мальформации диаметром менее 3 см, недоступные для прямого хирургического удаления.
2. Остатки АВМ того же размера после прямых или эндовазальных операций.

Степень радикальности различных методов лечения АВМ

- Хирургическое лечение – технически осуществима радикальная экстирпация АВМ объемом до 100 мл.
- Эмболизация – радикальное выключение АВМ из кровотока возможно у 10-40% больных, в остальных случаях – облитерация АВМ происходит на 15 – 75 %.
- Радиохирургическое лечение – возможна полная облитерация СМ диаметром менее 3 см у 85% больных (на протяжении 2 лет). В настоящее время активно применяются комбинированные методы лечения (эмболизация + хирургия и/или радиохирургия и др. комбинации). Это позволяет значительно снизить риск осложнений и увеличить радикальность вмешательства.

## *Каротидно-кавернозное соустье*

- приобретённая внутричерепная сосудистая аномалия с возникновением сообщения между внутренней сонной артерией или одной из её ветвей и пещеристым синусом, через которое артериальная кровь сбрасывается в венозную систему.

Клиническая картина каротидно-кавернозного соустья (ККС) в форме пульсирующего экзофтальма впервые была описана Travers в 1813 году, однако патологическая сущность заболевания была еще не известна. Только в 1856 году Henry обнаружил на секции у больного с пульсирующим экзофтальмом соустье между внутренней сонной артерией и кавернозным синусом.

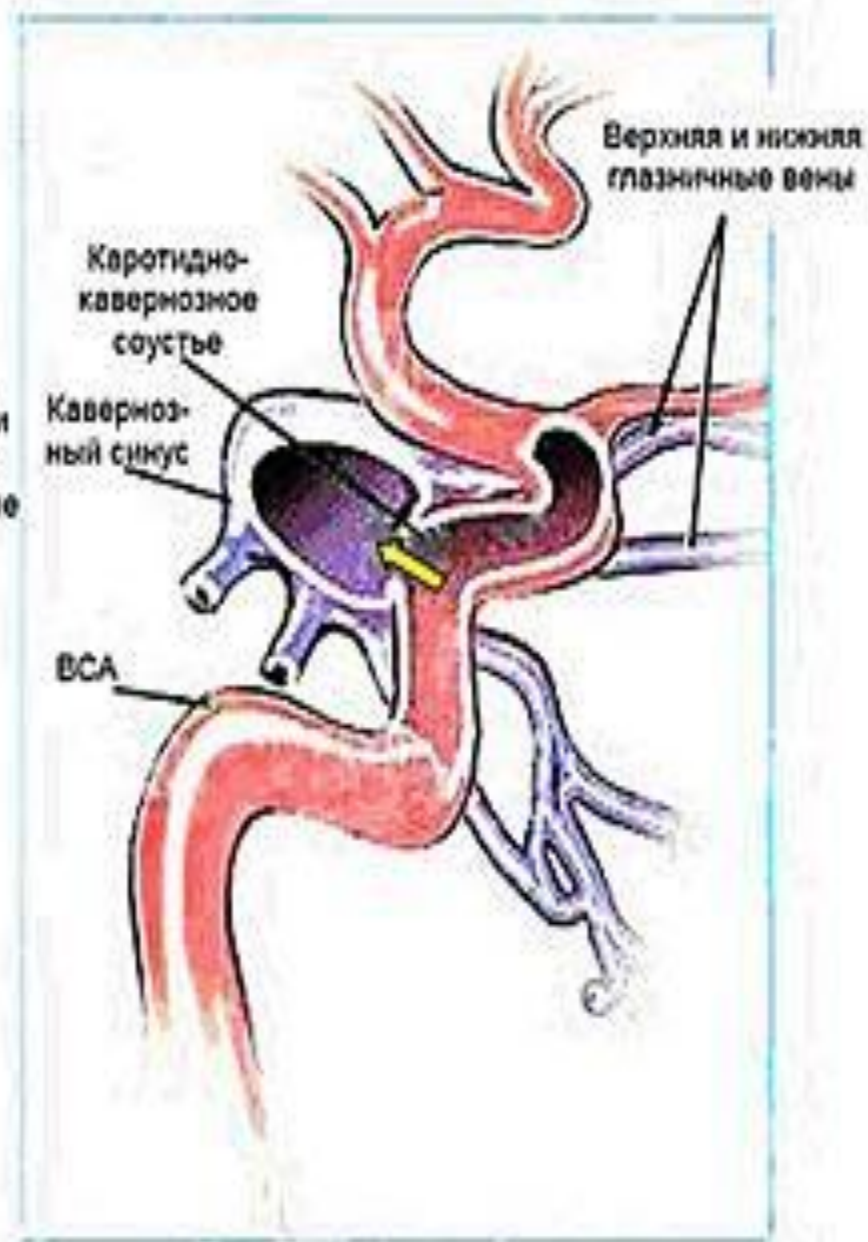
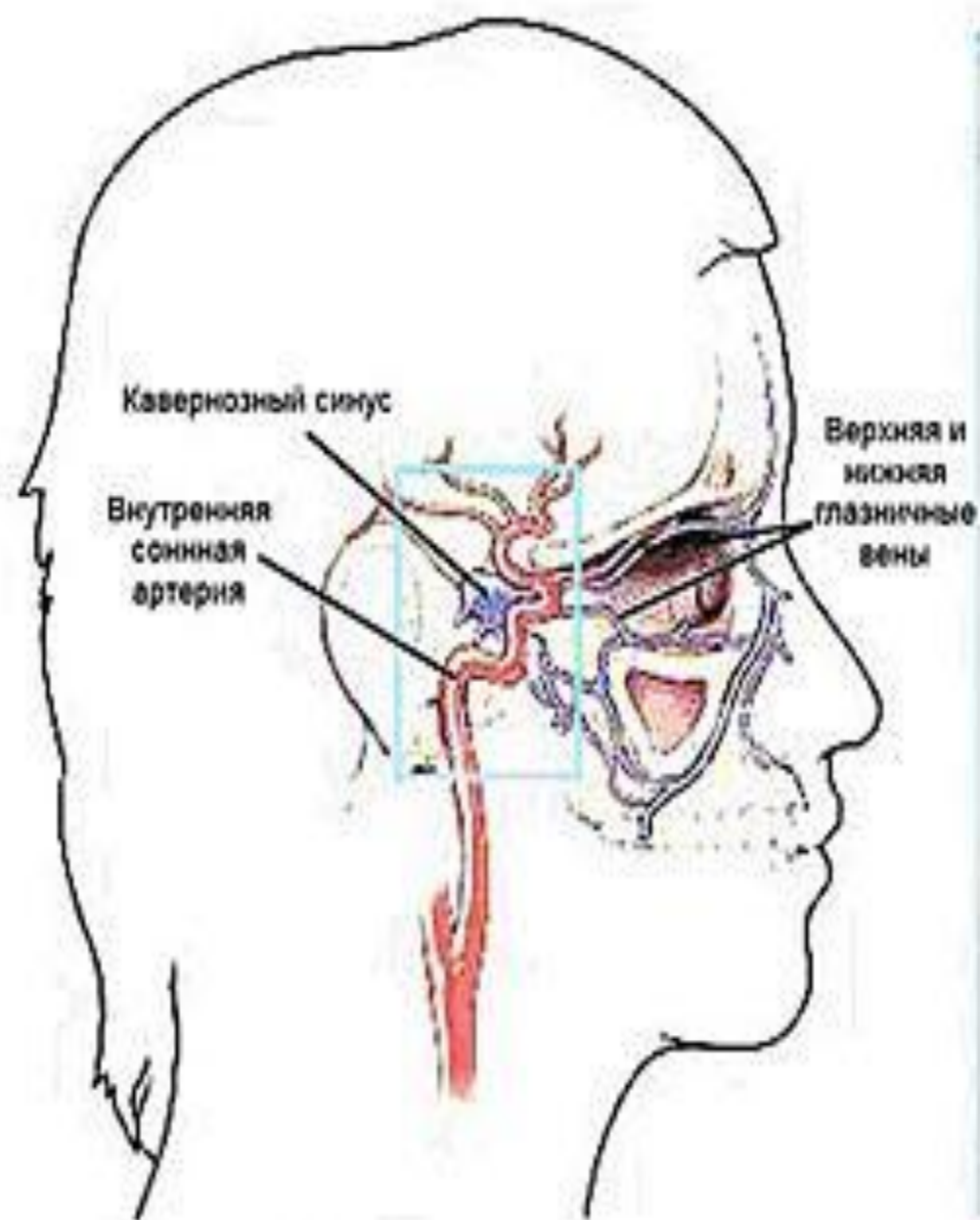
МКБ-10 • Q28 Другие врождённые аномалии (пороки развития) системы кровообращения.

Синонимы: каротидно-кавернозный свищ, сонно-пещеристое соустье.

Каротидно-кавернозное соустье входит в структуру такой нозологической единицы как артериосинусные соустья в области кавернозного синуса, которое подразделяются на :

- прямые (каротидно-кавернозное соустье)
- не прямые (дуральная артериовенозная мальформация (ДАВМ) в области кавернозного синуса)

# Каротидно-кавернозное соустье





## **Причина повреждения артерии:**

- чаще всего является травма
- значительно реже такое соустье возникает самопроизвольно вследствие инфекционного процесса, атеросклероза, аномалий сосудов, аневризмы кавернозной части внутренней сонной артерии

Соотношение травматических и спонтанных ККС равно 4:1, причем травматические значительно чаще наблюдаются у мужчин в возрасте от 16 до 40 лет, а нетравматические - у женщин среднего и пожилого возраста.

Большое значение имеет и тот факт, что в пещеристой части внутренней сонной артерии плохо развиты мышечный слой и эластический каркас. Стенка артерии здесь оказывается наиболее тонкой и непрочной. Кроме того, резкие изгибы артерии создают условия для гидравлического удара по ее стенке.

Нарушение целостности стенки артерии возникает чаще в месте отрыва отходящей от нее ветви в полости пещеристого синуса или в месте прикрепления к артерии соединительнотканного тяжа, удерживающего артерию. Артериальная кровь под большим давлением устремляется в пещеристый синус и дальше против тока венозной крови во впадающие в синус вены. Чем больше размеры соустья, тем больше крови поступает в синус и соответственно меньше в среднюю и переднюю мозговые артерии. Со временем кровотоки все больше смещаются в сторону соустья, через вены, дренирующие синус, происходит ретроградный отток артериальной крови, нарастает недостаточность кровоснабжения мозга. Нарушается венозный отток с застоем в глазнице и головном мозге. Сам синус заметно растягивается и увеличивается в размере, сдавливаются проходящие через него черепные нервы — III, IV, VI и первая ветвь V (тройничного) нерва.

## Клиническая картина

Характерны:

- головная боль
- головокружение
- шум в голове (который синхронен пульсу, дующий, часто напоминающий шум паровоза, мучительно переносимый больными)
- пульсирующий экзофтальм
- лагофтальм, хемоз
- снижение зрения
- поражение глазодвигательных нервов

На основании этих симптомов в большинстве случаев можно поставить правильный диагноз.

Шум отчетливо определяется аускультативно над глазницей, височной областью и над сосцевидным отростком. Он исчезает при пережатии сонной артерии в области шеи на стороне соустья.

Пульсирующий экзофтальм обычно хорошо определяется при пальпации глазного яблока. Описаны лишь единичные наблюдения, когда при наличии соустья экзофтальма не было. В некоторых случаях, в связи с тромбозом верхней глазничной вены на стороне соустья, экзофтальм развивается только на противоположной стороне. Выраженность экзофтальма может быть самой разнообразной - от 2 до 20 мм, чаще от 5 до 10 мм. Экзофтальм бывает незначительным, когда отток из кавернозного синуса происходит главным образом в системы нижнего каменистого синуса.

Отмечается выраженное расширение вен в области лба, век. Как было указано выше имеются застойные явления в глазнице и глазном яблоке, сопровождающиеся лагофтальмом, хемозом, переполнением сосудов конъюнктивы и радужки.

В результате застоя крови в венах конъюнктивы и склеры появляется:

- отечность тканей, достигающая такой степени, что веки оказываются вывороченными
- конъюнктивa приобретает буро-красный цвет, становится похожей на грануляционную ткань, надвигается на роговицу, оставляя обнаженной только центральную ее часть
- повышается внутриглазное давление, иногда развивается острая глаукома, что приводит к снижению зрения и слепоте
- вследствие поражения глазодвигательных нервов нарушается подвижность глазного яблока

Нарушение подвижности глазного яблока при ККС встречается более чем в половине общего числа случаев. Наиболее часто страдают отводящий и глазодвигательный нервы, реже блоковый и первая ветвь тройничного нерва. Иногда наблюдается наружная или полная офтальмоплегия.

Расстройство мозгового кровообращения нередко вызывает снижение памяти, работоспособности и даже психические нарушения.

В результате повышенного давления в венах, впадающих в пещеристый синус, могут возникать кровотечения из сосудов глазного яблока и носа.


Офтальмоскопическое исследование выявляет:

- расширение вен сетчатки, часто их пульсацию
- в ряде случаев имеют место отек дисков зрительных нервов и даже кровоизлияния на глазном дне

Согласно данным Самотокина Б.А., Хилько В.А. (1973г.) все симптомы ККС в зависимости от патогенеза разделяются на три группы:


- симптомы, непосредственно связанные с ККС
- вторичные симптомы, обусловленные длительно существующими застойными явлениями в кавернозном синусе, глазнице и венозной системе мозга
- симптомы, вызванные не самим соустьем, а теми причинами, которые вызвали его образование

К первой группе (симптомам соустья) относятся:

- 1.аневризматический шум
  - 2.экзофтальм
  - 3.пульсация глазного яблока
  - 4.расширение и пульсация вен лица и свода черепа
  - 5.дрожание (вибрация) расширенных вен лица и свода черепа
  - 6.явления застоя крови в глазном яблоке, отек конъюнктивы (хемоз), расширение ее вен, застой крови в сосудах радужки и сетчатки
  - 7.повышение внутриглазного давления
  - 8.нарушение подвижности глазного яблока
  - 9.диплопия
  - 10.опущение верхнего века (птоз)
  - 11.нарушение иннервации зрачков
  - 12.расстройства чувствительности и трофической иннервации роговицы
  - 13.нарушение чувствительности в зонах иннервации тройничного нерва
  - 14.застой крови в венах носовой полости
  - 15.нарушение мозгового кровообращения
- 



К симптомам второй группы (вторичным, зависящим от нарушения венозного оттока и трофики) относятся:

1. атрофия ретробульбарной клетчатки
  2. кровоизлияния в ретробульбарную клетчатку
  3. язвы роговицы
  4. помутнение прозрачных сред глаза
  5. паноптальмит
  6. тромбоз вен глазницы и острая глаукома
  7. атрофия соска зрительного нерва
  8. понижение зрения и слепота
  9. кровоотечение из сосудов глазного яблока
  10. носовые кровотечения
  11. сдавление перекреста зрительных нервов и зрительных трактов расширенным пещеристым синусом
  12. атрофия прилежащих участков костной ткани;
  13. осложнения, зависящие от нарушения мозгового кровообращения (психоз, деменция и др.)
- 

Симптомы третьей группы (зависящие от травмы или заболевания, обусловившего развитие соустья):

- 1.повреждение зрительного нерва (слепота)
- 2.повреждение глазодвигательных нервов
- 3.повреждение тройничного нерва
- 4.общемозговые симптомы, связанные с последствиями травмы черепа и головного мозга
- 5.симптомы, обусловленные выраженным атеросклерозом мозговых сосудов

В клиническом течении ККС следует выделить 3 периода:

- 1)**острый** - когда образуется соустье и появляются основные симптомы
- 2)**период компенсации** - нарастание симптомов прекращается, и они частично подвергаются обратному развитию
- 3)**период суб- и декомпенсации** - когда происходит медленное или быстрое нарастание явлений, могущих привести к потере зрения, смертельным кровотечениям, к недостаточности мозгового кровообращения и психическим нарушениям

В зависимости от течения заболевания Ф.А. Сербиненко (1968) выделяет три вида соустьев:

- компенсированные
- декомпенсированные
- декомпенсированные в стадии стабилизации

Периоды компенсации и суб- и декомпенсации могут сменять друг друга, но обычно при ККС отмечается постепенное прогрессирование заболевания, нарастание гемодинамических и трофических изменений, в первую очередь в орбите и в головном мозгу. Истончение стенок кавернозного синуса приводит в некоторых случаях к их разрыву и обычно смертельному внутримозговому или мозговому кровотечению.

**Прогноз** спонтанного течения заболевания при ККС неблагоприятен. Выздоровление от спонтанного тромбоза соустья наступает лишь в 5-10% случаев, 10-15% больных погибают от внутричерепных и носовых кровотечений, а 50-60% становятся инвалидами в связи с потерей зрения и психическими нарушениями.

## Диагностика

**Распознавание ККС на основе клинических данных** обычно не вызывает затруднений. Наличие пульсирующего экзофтальма, шума в голове, застойных явлений в орбите, ограничение подвижности глазного яблока дают основания для постановки правильного диагноза.

Определенные трудности диагностики появляются в остром периоде черепно-мозговой травмы, когда больной находится в бессознательном состоянии и не может предъявить жалоб на шум в голове. В таких случаях особенно велико значение аускультации головы.

На догоспитальном этапе диагноз ККС может быть подтвержден **транскраниальной доплерографией**, выявляющей артериовенозное шунтирование во внутренней сонной артерии, нарушение венозного оттока в системе верхних глазничных и базальных вен мозга.

Несмотря на то, что в большинстве наблюдений ККС может быть распознано на основании клинических данных, **ангиографическое исследование** имеет решающее значение для диагностики типа соустья, дифференциальной диагностики с такими заболеваниями как:

- каротидно-югулярный анастомоз
- артериовенозная мальформация глазницы
- соустья между ветвями наружной сонной артерии и сигмовидным, каменистым, поперечным синусами

**Данные ангиографии имеют решающее значение для выбора способа оперативного вмешательства и которую (ангиографию), по возможности, совмещают с проведением внутрисосудистой операции.**

На ангиограммах виден переход контрастного вещества из внутренней сонной артерии в кавернозный синус, затем в глазную вену и через лицевую вену в наружную яремную вену.

**В соответствии с данными ангиографии все соустья в области кавернозного синуса делятся на два типа:**  
**тип А** - высокоскоростные (собственно ККС или соустья большого потока). Типичные ККС, формирующиеся в результате, как правило, травматического разрыва сонной артерии в кавернозном синусе, или спонтанного разрыва аневризмы этой же локализации.

**тип В** - низкоскоростные (ДАВМ в области кавернозного синуса). Соединение каротидной системы и кавернозного синуса происходит посредством ветвей ВСА в кавернозной части и ветвей наружной сонной артерии.

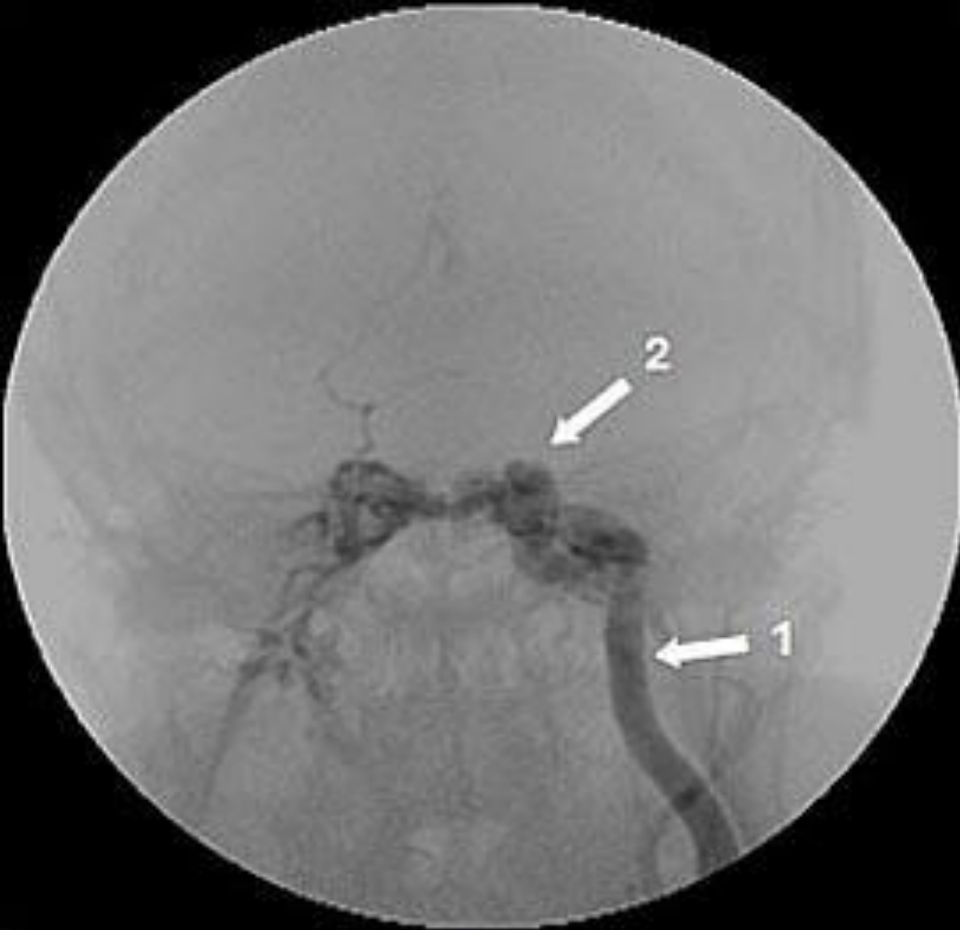**Тип "В" имеет несколько подтипов:**

- В1 - вовлечены только ветви кавернозного сегмента ВСА (наблюдается крайне редко)
- В2 - вовлечены только ветви НСА. Наблюдается в 9-12%
- В3 - вовлечены ветви как ВСА, так и НСА (наиболее частый тип, встречающийся в 90% наблюдений ДАВМ в области кавернозного синуса)

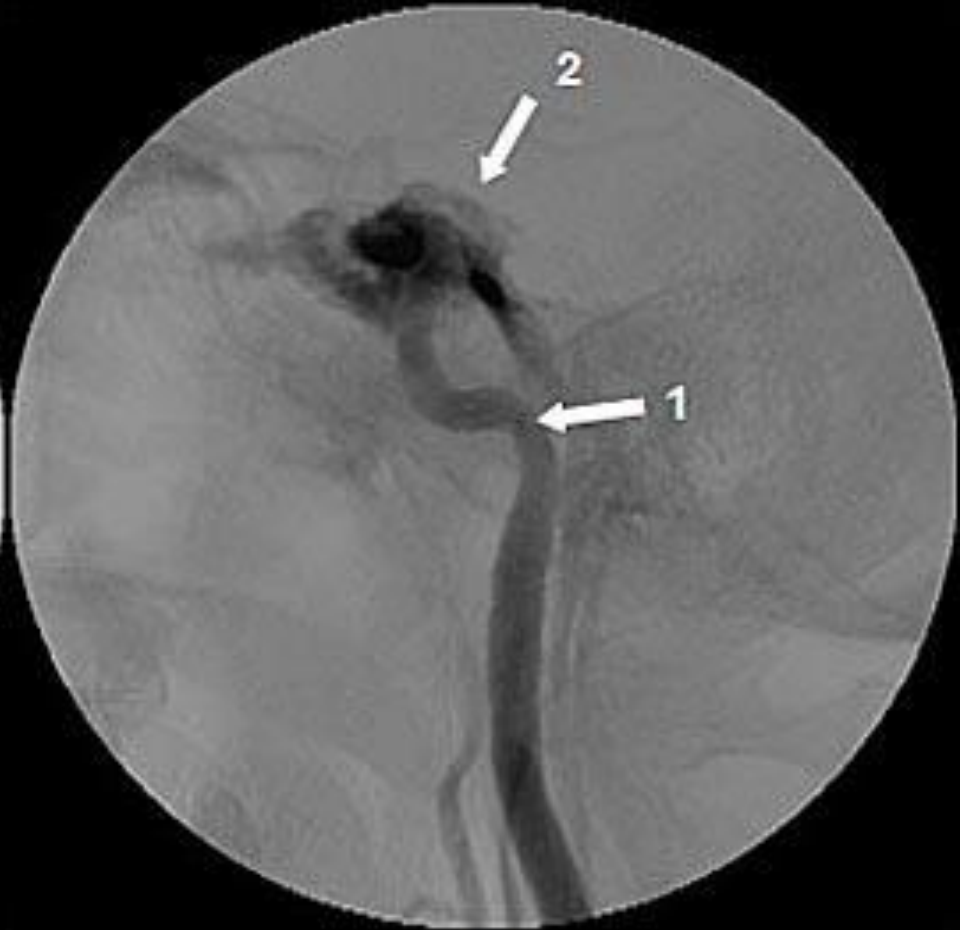**Ангиографическое обследование решает следующие задачи:**

- оценка состояния бифуркации ОСА
- исключение атеросклеротической бляшки или деформации ВСА
- тип, размер и локализация соустья
- состояние венозного оттока из полости кавернозного синуса, наличие сброса в систему корковых и базальных вен
- степень обкрадывания сосудов мозга (гемодинамический тип ККС)
- состояние артериального круга большого мозга - возможности коллатеральной компенсации
- участие ветвей НСА в кровоснабжении соустья





**А.**

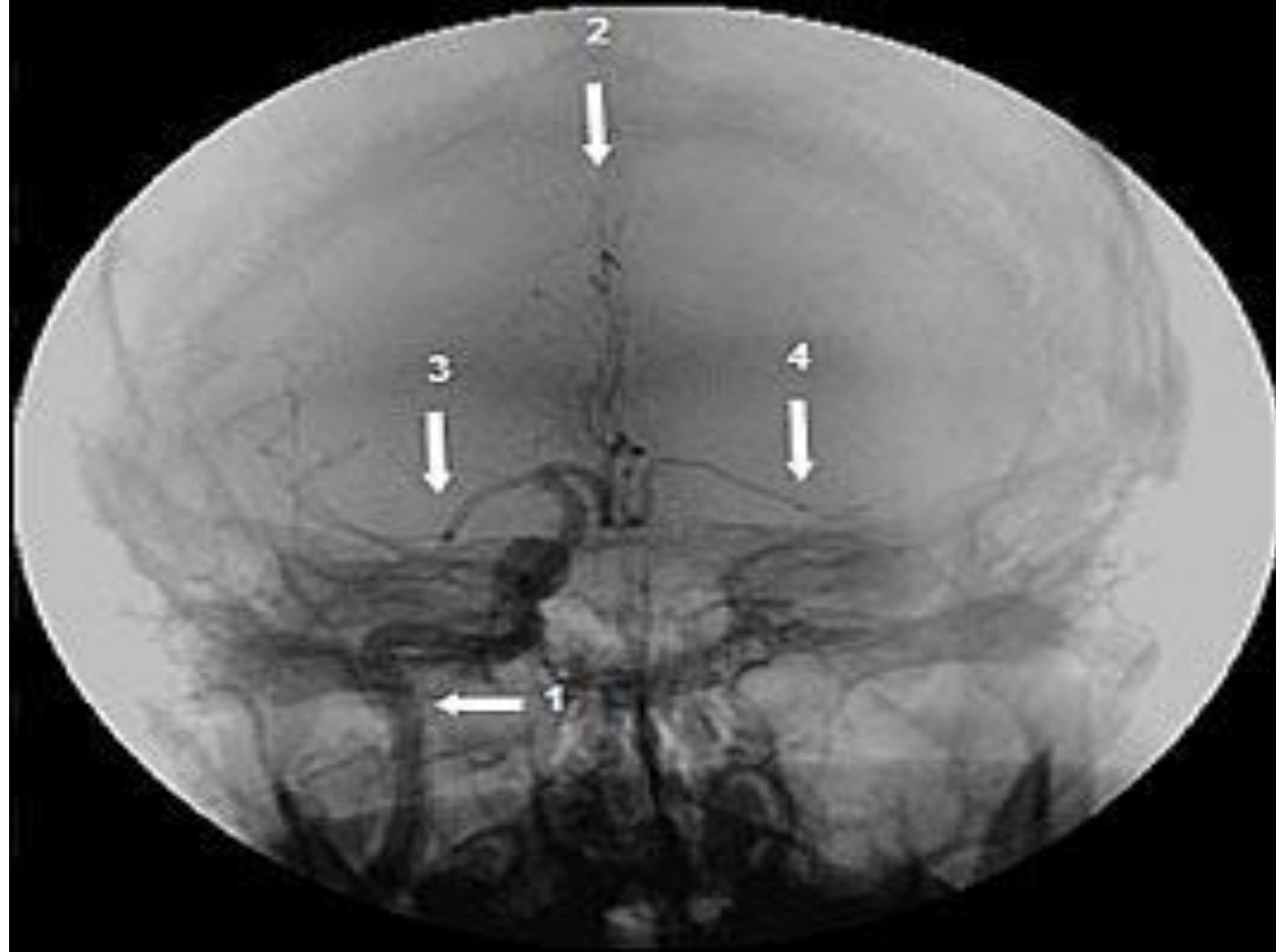


**Б.**

Селективная ангиография левой ВСА.

А. - прямая проекция; Б. - боковая проекция.

1 - левая внутренняя сонная артерия; 2 - кавернозный синус.



Селективная ангиография правой ВСА, прямая проекция.

- 1 - правая внутренняя сонная артерия; 2 - левая и правая передние мозговые артерии;  
3 - правая средняя мозговая артерия; 4 - левая средняя мозговая артерия.

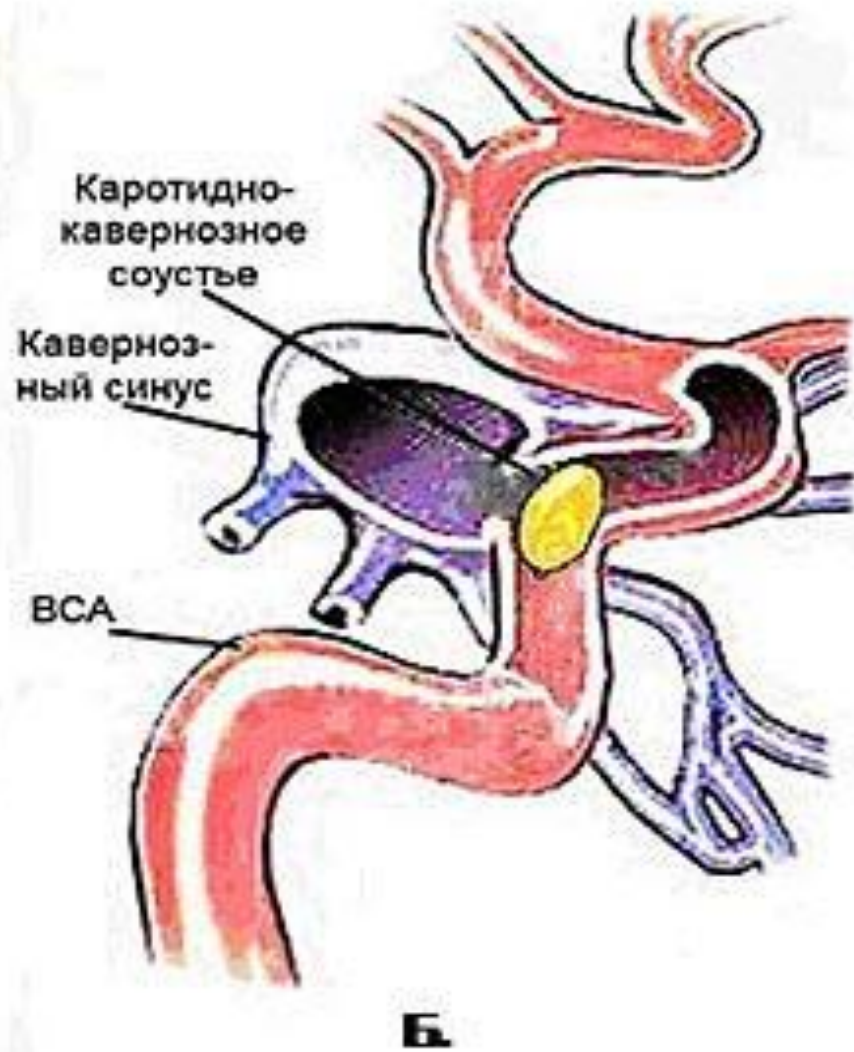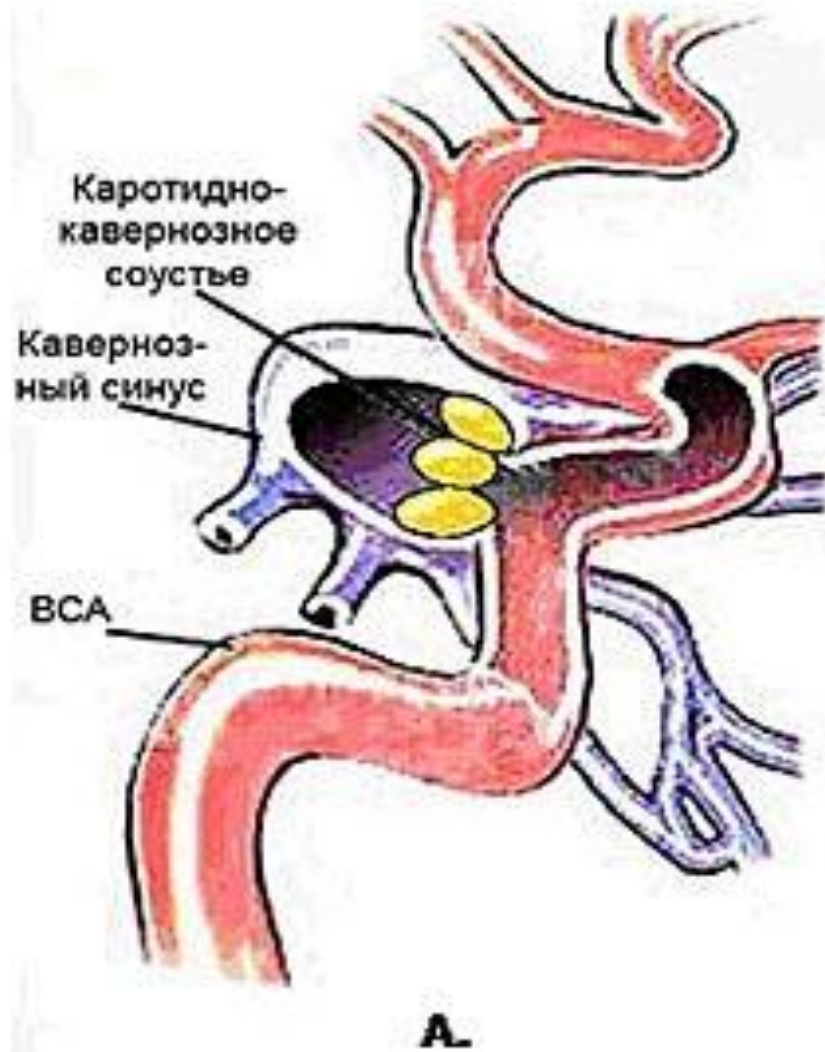# Лечение

При каротидно-кавернозном соустье применяют **консервативные** и **хирургические** методы лечения.

Консервативные методы, направленные на тромбирование каротидно-кавернозного соустья с помощью таких средств, как желатина, викасол, кальция хлорид, кислота аминаокапроновая, а также путем временного пережатия общей сонной артерии, оказались малоэффективными.

Хирургические методы направлены на частичное или полное выключение соустья из кровообращения.

- Одной из первых была предложена операция перевязки общей или внутренней сонной артерии на шее. Однако результаты оказались неудовлетворительными, поскольку кровь из артериального круга большого мозга ретроградным путем забрасывалась в соустье.
- Затем операцию дополнили интракраниальным клипированием внутренней сонной артерии ниже места бифуркации на переднюю и среднюю мозговые артерии. Однако и эта операция часто оказывалась неэффективной, так как кровь к области соустья поступала обратным током через ветви внутренней сонной артерии и прежде всего через глазную артерию.
- Следующим этапом было проведение внутрисосудистых вмешательств. Вначале при этом использовали мышечный эмбол (первым такую операцию произвел Брукс в 1931 г.). Но и этот способ не получил широкого распространения.



Схемы эндоваскулярных операций при каротидно-кавернозном соустье.  
А. - Реконструктивная операция; Б. - Деструктивная операция.



В настоящее время наиболее перспективной является внутрисосудистая окклюзия соустья с помощью баллона-катетера, который вводят во внутреннюю сонную артерию и продвигают к области соустья. Баллон заполняют быстро твердеющей массой — силиконом и сбрасывают. Таким образом, соустье выключается из кровообращения при сохранении проходимости сосуда. Метод окклюзии каротидно-кавернозного соустья баллоном-катетером является на современном этапе наиболее совершенным, безопасным и эффективным.

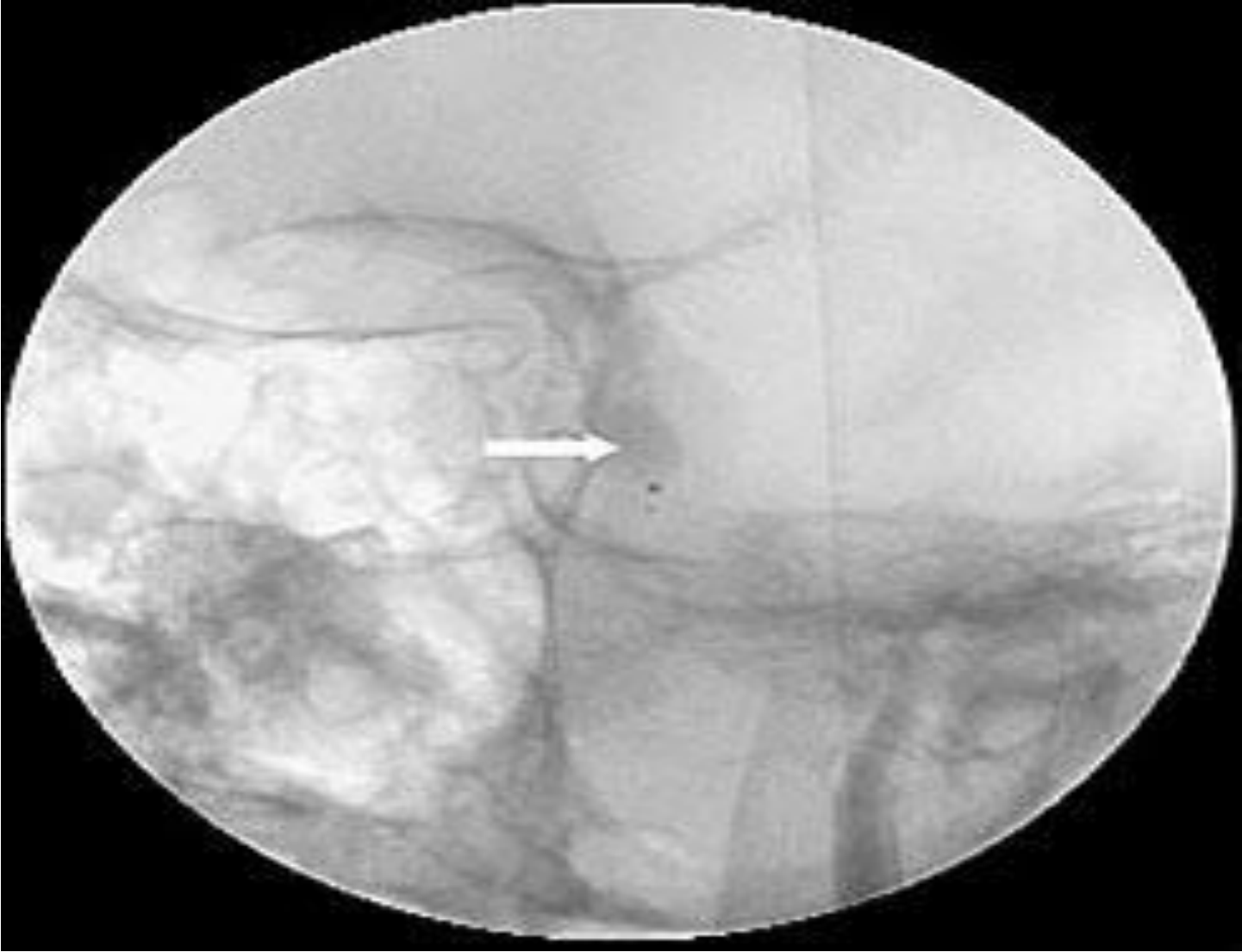
**В типичных случаях соустья типа «А» осуществляют трансфemorальную (реже каротидную) катетеризацию пораженной ВСА катетером диаметром 8-9F (1F = 0.33мм). Через него в сосудистое русло вводят пару баллон-катетеров. Один (или несколько) баллонов последовательно вводятся в полость кавернозного синуса через разрыв в стенке артерии и после раздувания твердеющим силиконовым композитом сбрасываются в полость синуса, обтурируя соустье снаружи, сохраняя просвет ВСА. При невозможности реконструктивной операции выполняют либо баллон-окклюзию ВСА на уровне соустья, либо ликвидируют фистулу иным способом.**

**При соустьях типа «В» радикальность хирургического лечения существенно ниже, что связано с полиафферентным строением фистулы. Существует пять способов вмешательства, как правило, используемых в комбинации:**

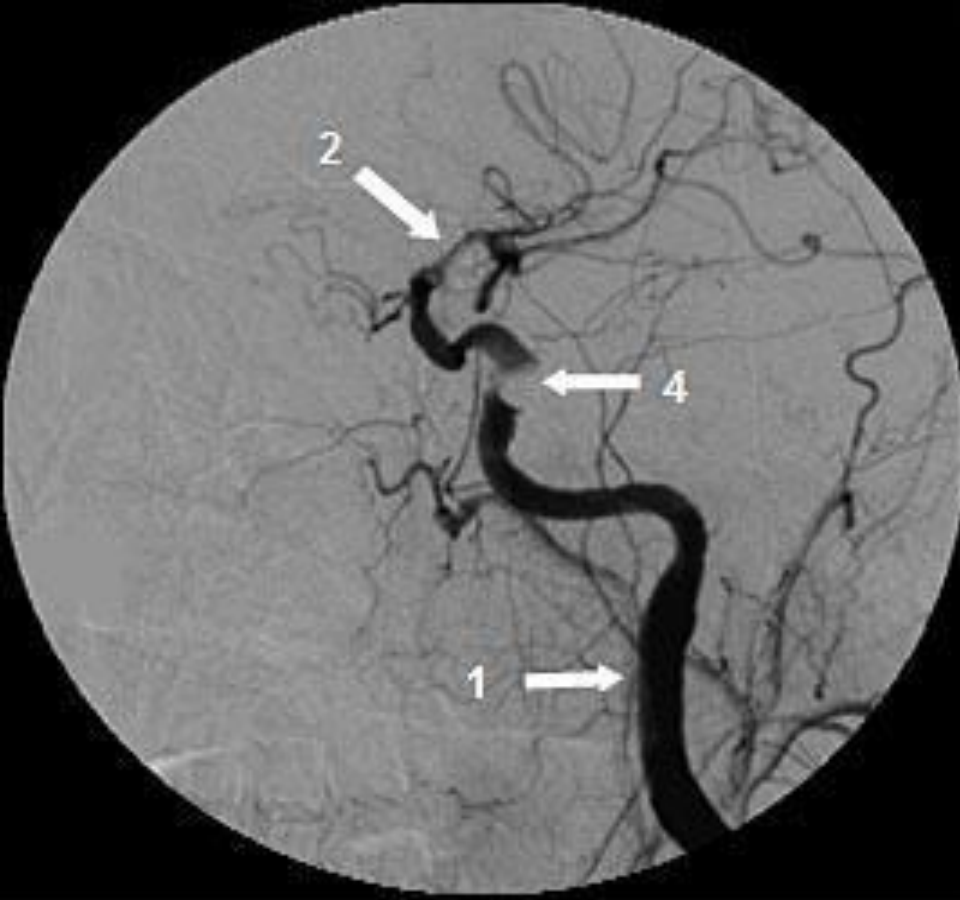- 1. каротидо-югулярная компрессия** (одномоментная компрессия в течение 10-30с одноименной сонной артерии и яремной вены на шее 4-6 раз в час на протяжении 4-6 недель)
- 2. трансартериальная эмболизация ветвей НСА** (при соустьях типа В2-3)
- 3. трансвенозная эмболизация**
- 4. эмболизация ветвей ВСА в кавернозном отделе**
- 5. радиохирургическое лечение** - облучение соустья узким пучком протонов, наведенных при помощи стереотаксической техники

**Динамика регресса симптомов ККС** после окклюзии соустья зависит от их выраженности перед операцией, полноты выключения соустья из кровотока, степени развития коллатерального мозгового кровообращения. Сразу после выключения соустья еще на операционном столе, прекращается шум в голове, уменьшается экзофтальм и застойные явления в орбите. У трети больных с офтальмоплегией сразу появляются незначительные движения глазных яблок. Через 1-2 недели экзофтальм полностью регрессирует, увеличивается подвижность глазного яблока, уменьшаются зрительные нарушения.

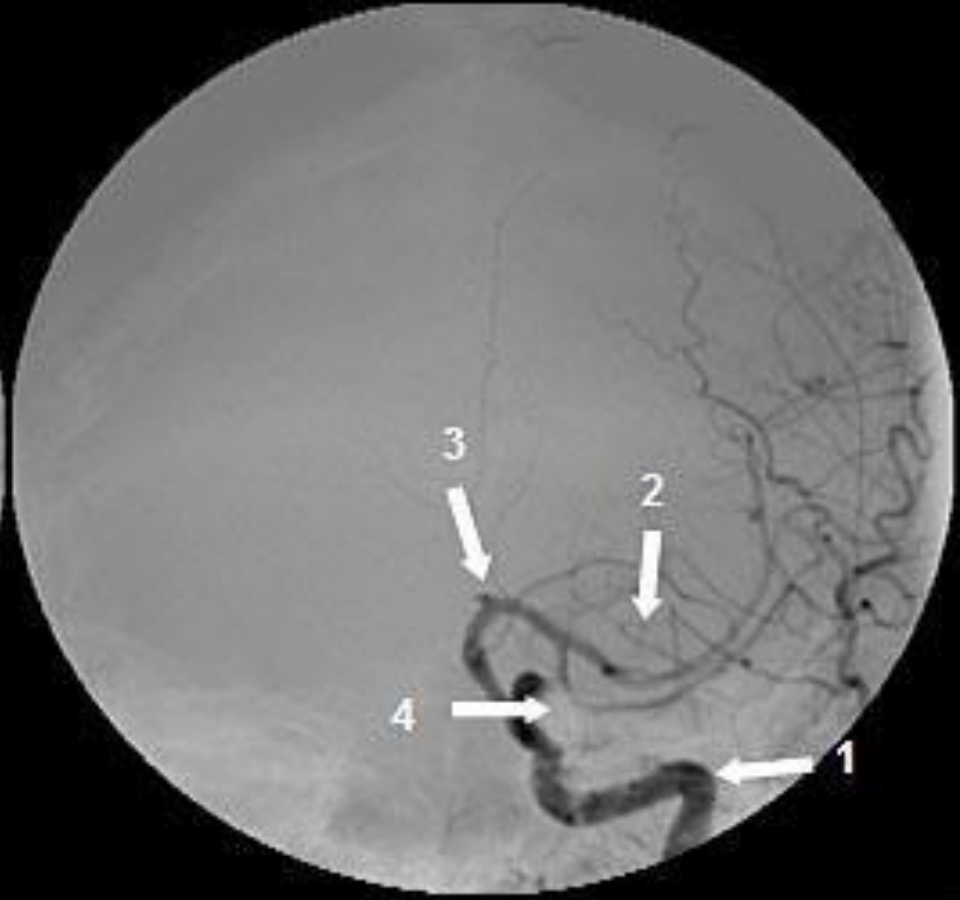\*



На ангиограмме контрастируется отделяемый баллон (боковая проекция).



**А.**



**Б.**

Селективная ангиография левой ВСА после эмболизации ККС.

А - боковая проекция, Б - прямая проекция;

1 - левая внутренняя сонная артерия; 2 - левая средняя мозговая артерия;  
3 - сегмент А1 левой передней мозговой артерии; 4 - отделяемый баллон.



## Список литературы:

1. Асатурян Г.А. Интраоперационные осложнения в хирургии аневризм головного мозга: дис. ... д-ра мед. наук / Г.А. Асатурян. - СПб., 2003.-316 л.
2. Белоусова О.Б. Катамнез больных, оперированных в острой стадии разрыва артериальных аневризм / О.Б. Белоусова, Ю.М. Филатов, С.Б. Буклина, Ш.Ш. Элиава и др. // Журн. Вопр. нейрохирургии. - 2004. - № 3. - 8-13.
3. Буров А. Хроническая гидроцефалия после нетравматических субарахноидальных кровоизлияний: автореф. дис. ... канд. мед. наук / А. Буров. - М., 2003. - 37 с.
4. Гайдар Б.В. Лучевая диагностика внутричерепных кровоизлияний / Б.В. Гайдар, Г.Е. Труфанов, Т.Е. Рамешвили и др. - СПб.: ЭЛБИ-СПб., 2007. -280 с.
5. Гайдар Б.В. Практическая нейрохирургия / Б.В. Гайдар. - СПб.: Гиппократ, 2002. - 648 с.
6. Гайдар Б.В. Транскраниальная доплерография в нейрохирургии / Б.В. Гайдар, В.Б. Семенютин, В.Е. Парфенов, Д.В. Свистов. - СПб.: Элби, 2008.-281 с.
7. Дашьян В.Г. Раннее хирургическое лечение артериальных аневризм головного мозга, сопровождающихся внутричерепной гематомой: автореф. дис. ... канд. мед. наук / В.Г. Дашьян. - М., 2001. - 27 с.
8. Дзяк Л.А. Артериальные аневризмы и артериовенозные мальформации головного мозга / Л.А. Дзяк, Н.А. Зорин, В.А. Голик, Ю.Ю. Скребец. - Дншроперовськ: Пороги, 2003. - 138 с.
9. Злотник Э.И. Аневризмы сосудов головного мозга / Э.И. Злотник - Минск: Беларусь, 1967. - 296 с.
10. Зубков Ю.Н. Лечение больных с внутричерепными артериальными аневризмами в геморрагический период: автореф. дис. ... д-ра мед. наук / Ю.Н. Зубков. - М., 1989. - 50 с.
12. Иванов А.Ю. Результаты и осложнения внутрисосудистого лечения аневризм головного мозга с помощью отделяемого баллон-катетера: автореф. дис. ... канд. мед. наук / А.Ю. Иванов. - СПб., 1998. - 24 с.
13. Коновалов А.Н. Хирургическое лечение артериальных аневризм головного мозга/ А.Н. Коновалов. - М.: Медицина, 1973. - 328 с.
14. Самотокин Б.А. Аневризмы и артериовенозные соустья головного мозга / Б.А. Самотокин, В.А. Хилько. - Л.: Медицина, 1973. - 287 с.
15. Крылов В.В. Интраоперационное кровотечение при хирургическом лечении аневризм сосудов головного мозга / В.В. Крылов, Г.Ю. Евзиков, А.С. Сарибекян и др. // Журн. Вопр. нейрохирургии. - 1996. -№ 2. - С. 3-6.