

Операции, исправляющие положения и предлежания плода

- Операции, исправляющие неправильные положения плода, называются акушерским поворотом. Посредством акушерского поворота плод из поперечного или косого переводится в физиологическое продольное положение. Акушерский поворот может выполняться и при продольном положении плода, в этом случае его целью является изменение предлежания плода.**

Существуют две разновидности акушерских поворотов: наружные и наружновнутренние (комбинированные). Наружным поворотом называются операции, выполняемые с помощью только наружных приемов, осуществляемых через переднюю брюшную стенку. При наружновнутреннем повороте одна рука акушера вводится в матку, а другая (наружная) помогает производить поворот через переднюю брюшную стенку.

Акушерские повороты производятся на головку или на тазовый конец. Поворот на головку может быть произведен только при наружном акушерском повороте. Поворот на тазовый конец выполняется посредством двух разновидностей акушерских поворотов. Наружный поворот на тазовый конец возможен при косом положении плода, в случаях когда тазовый конец плода лежит ближе к входу в таз. Комбинированный наружно-внутренний поворот всегда производится на тазовый конец, точнее, на ножку плода. Другие варианты поворотов на тазовый конец: поворот на обе ножки плода и поворот на ягодицы — выполняются крайне редко.

Наружный акушерский поворот на головку. Показаниями к наружному акушерскому повороту на головку являются следующие: поперечное и косое положения и тазовое предлежание плода.

Для выполнения поворота необходимы следующие условия: 1) срок беременности 34—36 нед.; 2) удовлетворительное состояние беременной и плода; 3) податливость брюшной стенки и отсутствие напряжения матки; 4) достаточная подвижность плода, отсутствие признаков маловодия и тем более излития вод.

Противопоказаниями к выполнению наружного поворота являются следующие: осложнения беременности (поздний гестоз, угроза прерывания беременности, многоводие, маловодие, аномалии расположения плаценты); отягощенный акушерский анамнез (выкидыши, преждевременные роды), многоплодие; сужение таза II степени и более; патология матки (пороки развития, рубцы после операций, миома матки); заболевания сердечно-сосудистой системы, почек.

Наружный поворот производится натошак, накануне операции очищается кишечник, перед операцией опорожняется мочевой пузырь. Беременная лежит на твердой кушетке в горизонтальном положении. Врач садится с правой стороны от беременной. Определяется положение, позиция, вид и предлежание плода. Общим правилом для наружного поворота является производство поворота плода смещением ягодиц в сторону спинки, спинки — в сторону головки, головки — к брюшной стенке плода.

Техника операции наружного поворота на головку при поперечном и косом положениях плода. Руки акушера располагаются на головке и тазовом конце плода. Головку плода медленно смещают в подвздошную область, затем ко входу в малый таз. Вторая рука смещает тазовый конец плода к дну матки.

В случаях поперечного или косо́го положения, когда спинка плода обращена ко входу в малый таз, поворот плода на головку приведет к ее разгибанию и формированию разгибательного вставления головки. Чтобы избежать этого, поворот производится на тазовый конец или продолжается дальше на 270° , и операция заканчивается поворотом на головку.

Техника операции наружного профилактического поворота на головку при тазовом предлежании плода (рис. 104). Наружный поворот на головку при тазовом предлежании плода предложен Б. А. Архангельским для профилактики осложнений родов, возникающих при тазовых предлежаниях плода.

Показанием для операции является наличие тазового предлежания плода. Необходимо соблюдение условий и исключение противопоказаний для наружного акушерского поворота. Поворот производится соответственно общему правилу — в направлении от тазового конца в сторону спинки, спинки — в сторону головки и головки — ко входу в малый таз по стенке матки, противоположной позиции плода.

Первый момент операции состоит в охватывании рукой ягодиц плода и отведении их от входа в малый таз, чтобы добиться их подвижности. После этого ягодицы смещаются в сторону, соответствующую позиции плода: при первой позиции — в сторону левой подвздошной области, при второй — в сторону правой подвздошной области. Начинать поворот со смещения головки не рекомендуется, так как давление, оказываемое на головку, передается на тазовый конец плода, который при этом опускается ко входу в таз и

После отведения ягодиц от входа в малый таз другой рукой акушер охватывает головку со стороны подзатылочной области и смещает ее в сторону, противоположную позиции плода. При первой позиции левая рука акушера охватывает головку и смещает ее в правую сторону матери, правая рука поднимает тазовый конец плода по левому ребру матки. При второй позиции правая рука акушера смещает головку в левую сторону матери, а левая рука поднимает тазовый конец по правому ребру матки. . При второй позиции правая рука акушера смещает головку в левую сторону

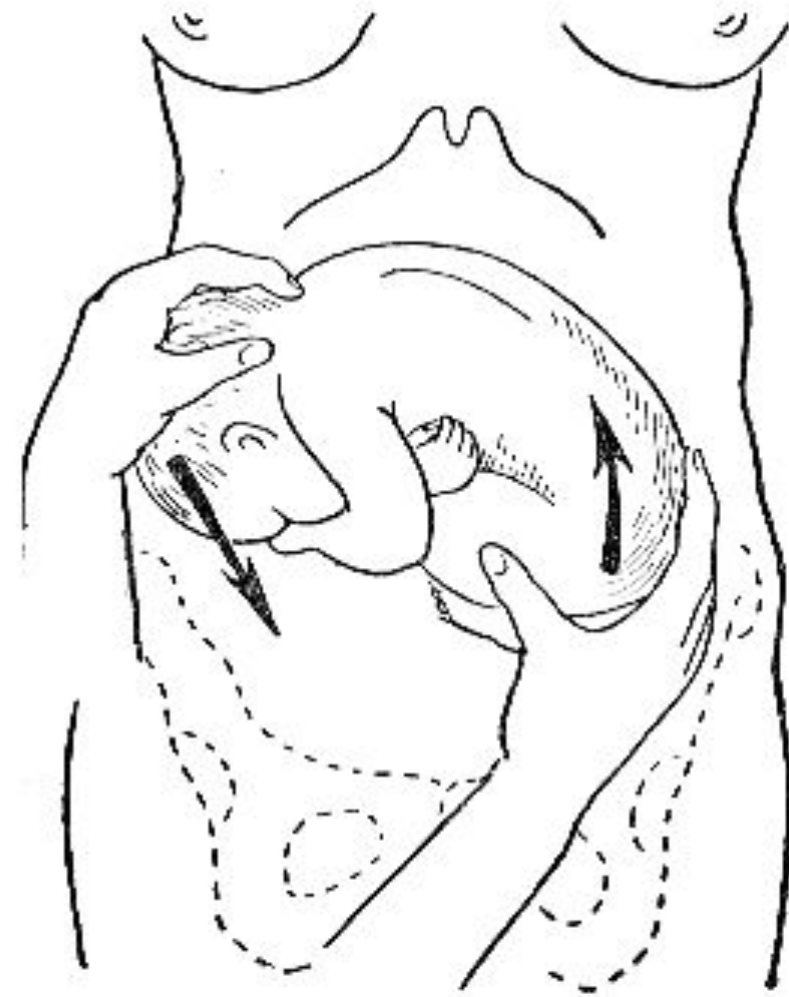
При возникновении напряжения матки манипуляции временно прекращаются, руки акушера при этом остаются в том же положении, чтобы закрепить выполненную часть поворота. Момент операции, когда плод оказывается в положении, близком к поперечному, является наиболее ответственным. Его необходимо производить при полном расслаблении матки и брюшной стенки, чтобы более бережно преодолеть поперечное положение и продолжить поворот на головку. Когда головка оказалась над входом в таз, руки акушера перемещаются на боковые стороны живота, как при втором акушерском приеме. При этом выполняются движения от пупка кзади, одновременно

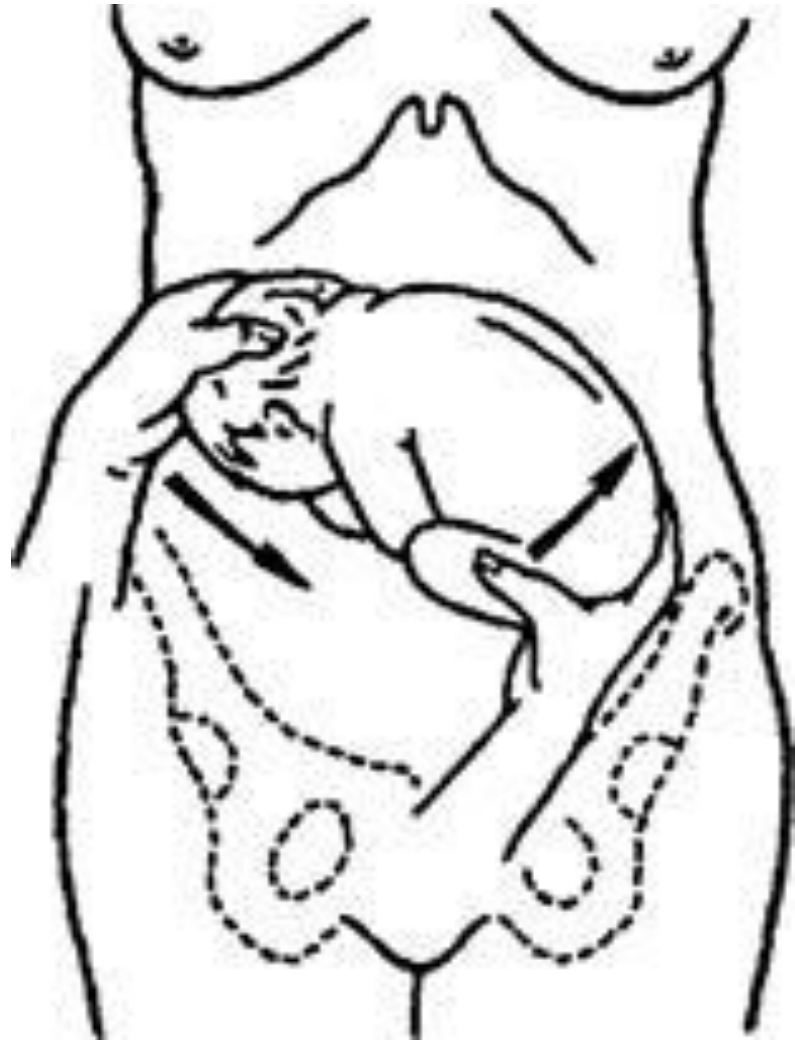Наружный профилактический поворот

а — отведение ягодиц от входа в таз; б — отведение ягодиц в сторону левой подвздошной области;

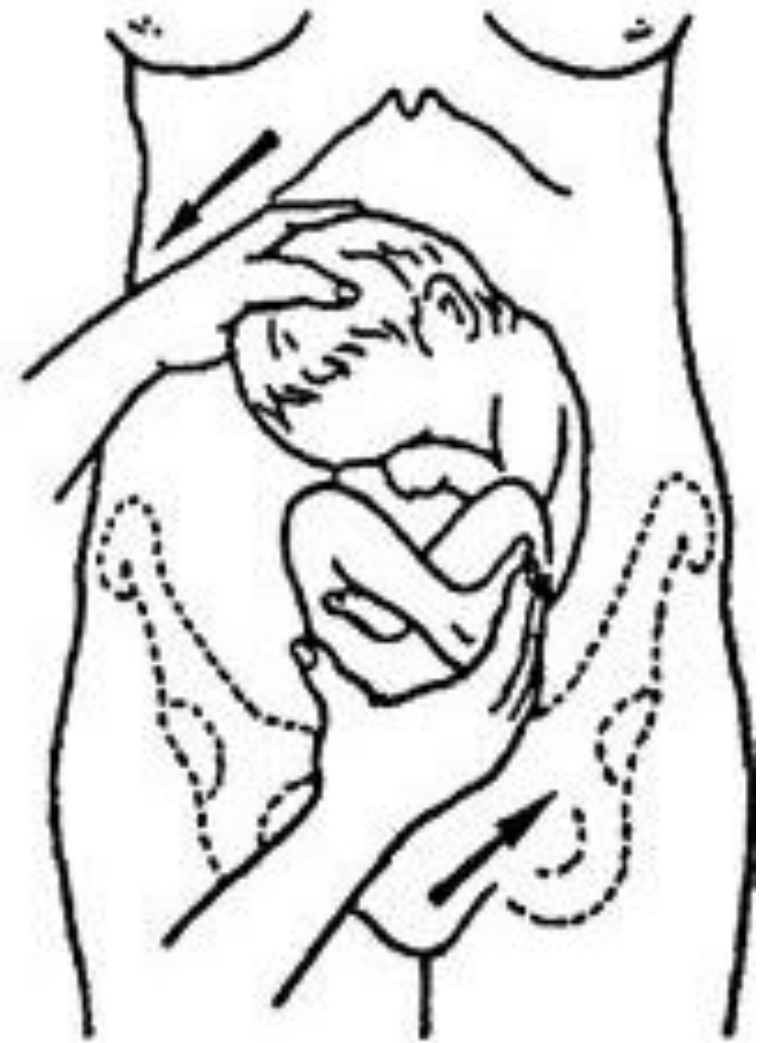в — смещение ягодиц по левой поверхности матки вверх, а головки — в противоположном направлении; г — смещение ягодиц в сторону почки и захват головки;

д — охват головки при заднем





a



Техника поворота при заднем виде тазового предлежания более простая, так как головка обращена к брюшной стенке и легче захватывается рукой акушера. После выполнения поворота необходимо проверить сердцебиение плода.

В современном акушерстве операция наружного профилактического поворота выполняется редко в связи с недостаточной ее эффективностью (рецидивы тазового предлежания) и опасностью осложнений (преждевременная отслойка нормально расположенной плаценты, преждевременные роды,

Внутренний поворот плода. Внутренний поворот плода, при котором рука акушера вводится в матку или во влагалище, может быть выполнен в двух вариантах: при полном и неполном раскрытии маточного зева. При полном открытии маточного зева выполняется классический наружновнутренний (комбинированный) акушерский поворот плода на ножку. В отличие от других вариантов акушерского поворота эта операция имеет практическое значение в современном акушерстве. При неполном раскрытии маточного зева в матку вводится только 2 или 3 пальца и выполняется ранний комбинированный поворот (по Брекстону—Гиксу) плода на

Классический акушерский поворот плода на ножку при полном открытии маточного зева. В современном акушерстве показанием для этой операции является наличие поперечного или косого положения плода. Поворот может быть выполнен при наличии следующих условий: 1) полное раскрытие маточного зева;

2) подвижность плода в матке (плодный пузырь цел или только что произошло его вскрытие);

3) соответствие размеров плода и таза матери;

Противопоказаниями к выполнению классического акушерского поворота являются следующие:

- угрожающий разрыв матки, запущенное поперечное положение плода, наличие рубца на матке, анатомически узкий таз (I степень и более) или другие препятствия для родоразрешения через естественные родовые пути (гидроцефалия плода, стриктуры влагалища).**

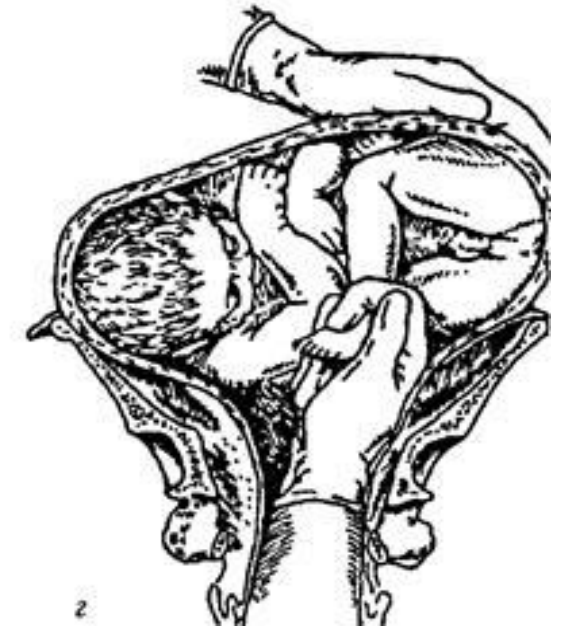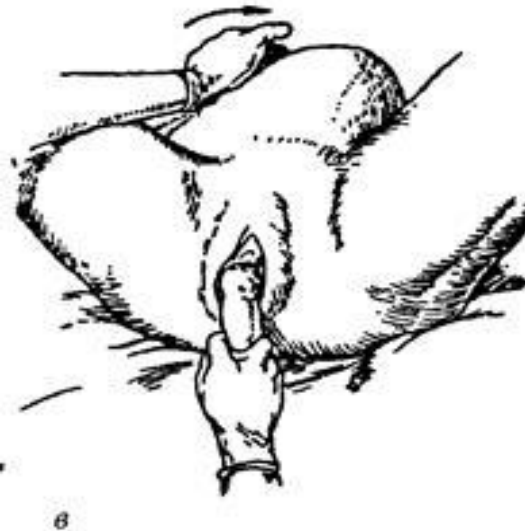
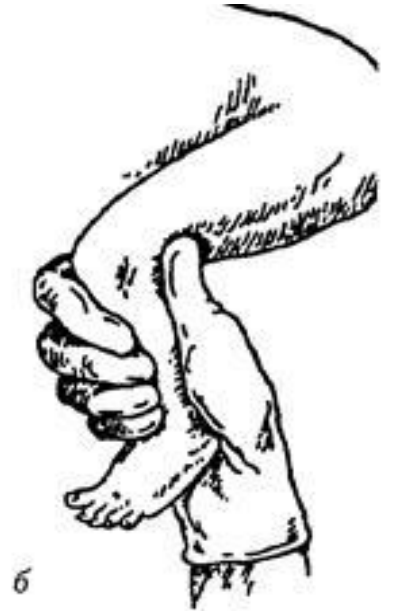Подготовка к операции включает мероприятия, необходимые для влагалищных операций. Беременную укладывают на рахмановскую кровать или операционный стол в положении на спине с согнутыми в тазобедренных и коленных суставах ногами. Проводится тщательная дезинфекция наружных половых органов, внутренних поверхностей бедер и передней брюшной стенки. Руки акушера обрабатываются как для полостной операции. С помощью наружных приемов и влагалищного обследования подробно изучаются положение, позиция, вид плода и состояние родовых путей. В случае, если околоплодные воды целы, плодный пузырь вскрывается непосредственно перед проведением поворота. Поворот производится под наркозом, который должен обеспечить

Техника операции. Операция комбинированного акушерского поворота плода на ножку включает 3 этапа: 1) выбор внутренней руки и ее введение в матку; 2) нахождение и захват ножки плода; 3) собственно поворот.

I этап. В матку может быть введена любая рука акушера, однако более легко производится поворот при введении руки, одноименной позиции плода: при первой позиции — левой руки, а при второй — правой. Кисть руки вводится сложенной в виде конуса (пальцы вытянуты, концы их касаются друг друга). Другой рукой раздвигают половую щель. Сложенную внутреннюю руку вводят во влагалище в прямом размере выхода таза, затем легкими винтообразными движениями рука переводится из прямого размера в поперечный, одновременно

Комбинированный акушерский поворот плода на т

- а — ножка захвачена двумя пальцами;
- б — ножка захвачена всей рукой;
- в — ножка выведена до колена;
- г — захватывание вышележащей ножки при заднем виде поперечного положения



II этап. Продвижению руки в полости матки может препятствовать плечико плода (при поперечном положении) или головка (при косом положении плода). При этом необходимо внутренней рукой переместить головку плода в сторону спинки или захватить плечико и осторожно отодвинуть его в сторону головки.

Производя II этап операции, следует помнить, что в настоящее время принципиально принято производить поворот на одну ножку. Неполное ножное предлежание плода является более благоприятным для течения родового акта, чем полное ножное, так как согнутая ножка и ягодицы плода представляют более объемную часть,

Выбор ножки, которую следует захватить, определяется видом плода. При переднем виде захватывается нижележащая ножка, при заднем — вышележащая. При соблюдении этого правила поворот завершается в переднем виде плода. Если ножка выбрана неправильно, то рождение плода будет происходить в заднем виде, что потребует поворота в передний вид, так как роды в заднем виде при тазовых предлежаниях плода через естественные родовые пути невозможны.

Существуют два способа отыскивания ножки: короткий и длинный. При первом рука акушера продвигается непосредственно со стороны животика плода к тому месту, где предположительно находятся ножки плода. Более точным является длинный способ отыскивания ножки. Внутренняя рука акушера постепенно скользит по боковой поверхности туловища плода до ягодичной области, далее к бедру и голени. При этом способе рука акушера не теряет связи с частями плода, что позволяет хорошо ориентироваться в полости матки и правильно отыскивать нужную ножку. В момент отыскивания ножки наружная рука лежит на тазовом конце плода, стараясь

После отыскания ножки ее захватывают двумя пальцами внутренней руки (указательным и средним) в области лодыжек или всей кистью. Захват ножки всей кистью является более выгодным, так как ножка при этом прочно фиксируется, а рука акушера не так быстро устает, как при захватывании двумя пальцами. При захвате голени всей кистью акушер располагает вытянутый большой палец вдоль икроножных мышц таким образом, чтобы он достигал подколенной ямки, а остальные четыре пальца обхватывают голень спереди. Голень таким образом как бы заключается в шину по всей длине, что предупреждает ее перелом.

III этап. Производится собственно поворот, который осуществляется путем низведения ножки после ее захватывания. Наружной рукой одновременно головка плода отводится к дну матки. Тракции проводятся в направлении проводной оси. Поворот считается законченным, когда из половой щели выведена ножка до коленного сустава и плод принял продольное положение. После этого роды могут быть предоставлены естественному течению, если нет показаний для срочного окончания родового акта. Однако чаще вслед за поворотом выполняется извлечение плода за тазовый конец.

При выполнении поворота может возникнуть ряд трудностей и осложнений:

1. Ригидность мягких тканей родового канала, спазм маточного зева, которые устраняются применением адекватного наркоза, спазмолитиков, перинеотомии.

2. Выпадение ручки, выведение ручки вместо ножки. В этих случаях вправление ручки является ошибочным, на ручку надевается петля, с помощью которой ручка отодвигается во время поворота в сторону головки.

3. Разрыв матки является наиболее опасным осложнением, которое может возникнуть во время поворота. Строгий учет противопоказаний к выполнению операции, тщательное обследование роженицы (высота стояния пограничной борозды), применение наркоза являются необходимыми для профилактики этого грозного осложнения.

4. Выпадение петли пуповины после окончания поворота требует обязательного последующего извлечения плода.

5. Острая гипоксия плода, родовая травма, интранальная гибель плода — частые осложнения внутреннего акушерского поворота, которые обуславливают в целом неблагоприятный прогноз этой операции для плода. В связи с чем в современном акушерстве классический наружновнутренний поворот выполняется редко, в основном в случаях, когда невозможна операция кесарева сечения.

6. Инфекционные осложнения, которые могут развиваться в послеродовом периоде, также ухудшают прогноз внутреннего акушерского поворота.