

# Ортодонтическая и ортопедическая помощь детям при врожденных пороках лица



Выполнил:

Студент пятого курса  
стоматологического

факультета,

Курнаков Даниил Сергеевич.

1 группа

- ◎ Классификация дефектов ЧЛО
- ◎ Врожденные пороки губы и неба
- ◎ Приобретенные повреждения ЧЛО
- ◎ Классификация ортопедических аппаратов, применяемых при повреждениях ЧЛО

- Частота врожденных пороков развития в популяции является важной характеристикой состояния здоровья населения. В 2000 г. в России пороки зарегистрированы у 18,7 на 1000 родившихся. Среди прочих пороков одними из самых частых являются поражения челюстно-лицевой области. Наиболее часто встречаются расщелины верхней губы и неба. В различных регионах их популяционная частота у новорожденных составляет от 1 : 1000 до 1 : 700 в год.

**Клинико-хирургическая классификация дефектов и деформаций полости рта, челюстей, лица может быть представлена следующим образом.**

**По этиологии и патогенезу:**

- Врожденные дефекты и деформации.
- Травма (бытовая, производственная, спортивная, хирургическая и др.).
- Одонтогенная инфекция (не специфическая или специфическая).
- Неодонтогенная инфекция (специфическая или не специфическая).
- Асептическое воспаление (ошибочные инъекции, аллергия).
- Старческие деформации кожи лица, носа, губ, щек, век, шеи.
- Сочетание нескольких этиологических факторов.

**По локализации:**

- Мягкие ткани лица.
- Мягкие ткани и кости лица (челюсти, скуловые, носовые, лобная кости).
- Мягкие ткани полости рта и челюсти.
- Мягкие ткани лица, полости рта и кости лица.
- Мягкие ткани лица и хрящи носа.
- Мягкие ткани лица, хрящи носа и слизистая оболочка полости рта, кости лица.

**По характеру нарушений функций:**

- Нарушение косметического благообразия лица и мимики.
- Невозможность или затруднение открывания рта и откусывания пищи.
- Невозможность или затруднение разжевывания пищи и формирования пищевого комка.
- Затруднение или невозможность глотания.
- Затруднение или невозможность речи.
- Затруднение или невозможность дыхания; резкий храп во сне.
- Нарушение всех перечисленных функций.



*Врожденные дефекты и деформации челюстно-лицевой области подразделяют на следующие классы:*

- ◎ несращение фрагментов губ (одно - и двустороннее; частичное или полное, комбинированное с другими дефектами лица и челюстей);
- ◎ колобомы лица или несращения частей лица (угла рта, щеки, века) односторонние, двусторонние; полные, частичные; комбинированные;
- ◎ несращение неба (частичное; полное; скрытое; комбинированное с дефектами губ, щек и др.);
- ◎ макро-, микростомия;
- ◎ микроотия, анотия;
- ◎ несращение частей носа (комбинированное; подкожное или скрытое);
- ◎ деформация носа (горб, искривление и др.);
- ◎ сочетание перечисленных дефектов

## Врожденные пороки губы и неба

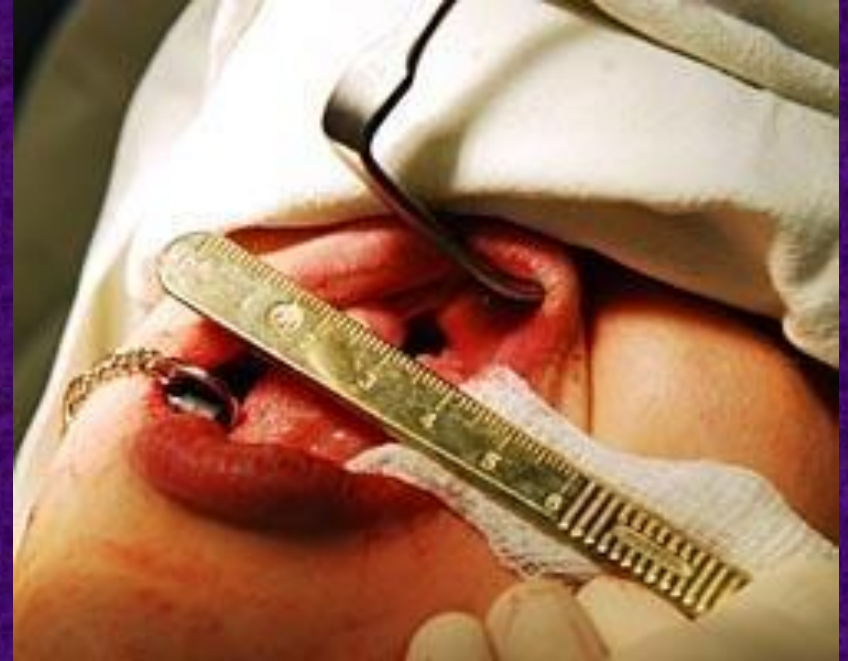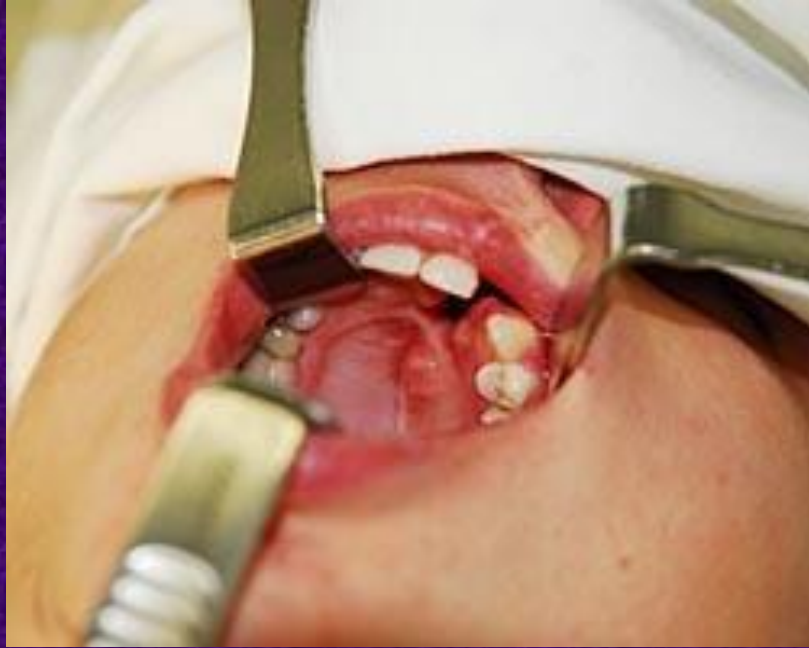- **Расщелины губы и неба** возникают в результате незаращения щелей лица в зародышевом периоде. Каузальный генез уродств, в том числе и расщелин неба, полностью не выяснен. На основании литературных и экспериментальных данных, причины уродств у человека можно представить в следующей схеме (Ю. В. Гулькевич, Г. И. Лазюк)

### **ЭКЗОГЕННЫЕ ПРИЧИНЫ:**

1. Физические факторы: а) механические; б) термические; в) радиационные.
2. Химические факторы: а) гипоксия; б) неполноценное питание; в) гормональные дискорреляции; г) тератогенные яды.
3. Биологические факторы: а) вирусы; б) бактерии и их токсины; в) простейшие.
4. Психические факторы.

### **ЭНДОГЕННЫЕ ПРИЧИНЫ:**

1. Наследственность.
2. Биологическая неполноценность половых клеток.
3. Влияние возраста и пола.





- ◎ **Клиника расщелин.** Различают односторонние и двусторонние расщелины, полные и неполные, изолированные и комбинированные, симметричные и несимметричные. При неполной расщелине щель захватывает только мягкие ткани, при полной — альвеолярный отросток, твердое небо и т. д. (комбинированные расщелины).
- ◎ **Классификация расщелин верхней губы.** 1. Скрытая расщелина, когда верхняя губа пересечена вдавленной полоской от красной каймы до основания носа. 2. Неполная, или частичная, расщелина. 3. Полная расщелина. Расщелины верхней губы сопровождаются типичным изменением краев и дна грушевидного отверстия, альвеолярного отростка, зубов, хрящевого, а иногда и костного скелета наружного носа.
- ◎ **Наличие врожденной расщелины вызывает нарушение следующих функций:** 1) сосания; 2) удержания пищи; 3) захватывания пищи; 4) осязания и температурной чувствительности; 5) удаления из полости рта посторонних предметов; 6) дыхания; 7) словообразования; 8) мимической функции; 9) выключается участие губ в формировании, верхней челюсти и языка.



- **Расщелины неба** часто являются продолжением боковой расщелины верхней губы и альвеолярного отростка и располагаются между лобными и верхнечелюстными отростками. При односторонней расщелине сошник на одной стороне соединяется с небным отростком, на другой — имеется щель, через которую сообщается носовая и ротовая полости. При двусторонней расщелине обе носовые полости сообщаются с полостью рта, а нижний край сошника остается свободным по середине расщелины.
- **Все виды расщелины неба могут быть представлены в следующей классификации:**
  1. Неполные расщелины
    - 1) Язычок
    - 2) Язычок и мягкое небо срединные
    - 3) Скрытая расщелина
    - 4) Язычок, мягкое и твердое небо — односторонние.
  - II. Полные расщелины
    - 1) Мягкое, твердое небо и альвеолярный отросток — односторонние.
    - 2) Мягкое и твердое неба, альвеолярный отросток и губа — односторонние и двусторонние.
- **Функциональные расстройства**, связанные с расщелиной неба, состоят в следующем. У новорожденных и в грудном возрасте на первый план выступают расстройства дыхания и питания. При развитии речи появляется • гнусавость, не устраняемая никакими активными сокращениями мышц неба и глотки. Нарушение артикуляции, т. е. звукообразовательной функции языка и губ. Образование взрывных звуков (Б, П, Д, Т) невозможно вследствие отсутствия достаточного напора струи воздуха. Другие взрывные и проточные звуки (Г, К, Р) не удаются, так как отсутствует опора в небе для контакта с языком. Нарушено образование губо-зубных (В, Ф) и зубо-зубных (С, З) звуков.

## Приобретенные дефекты челюстно-лицевой области

- Приобретенные дефекты челюстно-лицевой области имеют самую разнообразную локализацию, протяженность и глубину, начиная от небольших изъянов поверхностного слоя кожи и кончая полным отсутствием всех костей лица и прилежащих к ним мягких тканей, век, глазных яблок и ушных раковин (такие раненые очень редко попадают в руки хирурга).

### Этиологические факторы:

- Этиологические факторы приобретенных дефектов и деформации челюстно-лицевой области можно разделить на следующие основные группы:
- механические травмы (бытовые, производственные, огнестрельные, транспортные, повреждения при укусе животным или человеком);
- термические травмы (ожоги пламенем или горючими смесями и др., обморожения);
- химические травмы (жидкими кислотами, едкими щелочами);
- перенесенные инфекции (нома, волчанка, сифилис, остеомиелит, оспа, рожа и др.) и некрозы тканей на почве выраженных расстройств кровообращения;
- операции по поводу новообразований;
- повреждение тканей в результате лучевой терапии;
- татуировка кожи;
- сочетание нескольких из перечисленных факторов.



## ○ **КЛАССИФИКАЦИЯ ОРТОПЕДИЧЕСКИХ АППАРАТОВ, ПРИМЕНЯЕМЫХ ПРИ ЛЕЧЕНИИ БОЛЬНЫХ С ТРАВМОЙ ЧЕЛЮСТЕЙ И ЛИЦА.**

Ортопедическая терапия травмы челюстно-лицевой области, так же как различные операции, предпринимающиеся для ликвидации ее последствий, сопровождается применением различных конструкций ортопедических аппаратов. В зависимости от их функций, лечебного значения, места и характера прикрепления, конструкции и др. все аппараты можно разделить на группы.

**Соответственно функции ортопедические аппараты делятся на:**

- вправляющие (репонирующие),
- закрепляющие (фиксирующие);
- формирующие,
- комбинированные
- замещающие.
- К репонирующим относятся аппараты, с помощью которых можно поставить в правильное положение отломки поврежденной челюсти.

После сопоставления отломков их нужно закрепить и тем самым содействовать заживлению перелома. Аппараты, применяемые для этих целей, называются фиксирующими, или закрепляющими.

При лечении повреждений или заболеваний челюстно-лицевой области прибегают и к операциям. Цели их весьма разнообразны, например замещение изъяна подбородка кожным трансплантатом, формирование верхней или нижней губы и т. п. Для придания кожному лоскуту определенной формы и предупреждения его сокращения пользуются ортопедическими аппаратами соответствующей конструкции. Такие аппараты называют формирующими. Эти аппараты могут быть также названы поддерживающими.



# Ортопедическая помощь при врожденных расщелинах твердого и мягкого неба

## Обтуратор по Ильиной-Маркосян

- Обтуратор по Ильиной-Маркосян. Это обтуратор твердого и мягкого неба, состоящий из двух частей: небной пластинки и обтурирующей части. Небную пластинку изготавливают из твердой пластмассы АКР-7, фиксирующейся с помощью кламмеров. Она покрывает расщелину в задней трети твердого неба и отчасти мягкое небо со стороны ротовой полости. Эту часть пластинки изготавливают из слабоэластичной пластмассы (смесь АКР-7 и ЭГмасс-12). Обтурирующую часть изготавливают из ЭГмасс-12. Она имеет вид тонкой пластинки, покрывающей всю расщелину мягкого неба со стороны носовой полости. Обтурирующая и фиксирующая части соединяются металлической кнопкой.
- В качестве слепочных масс лучше применять эластичные массы, например альгеласт, кальцинат и др.

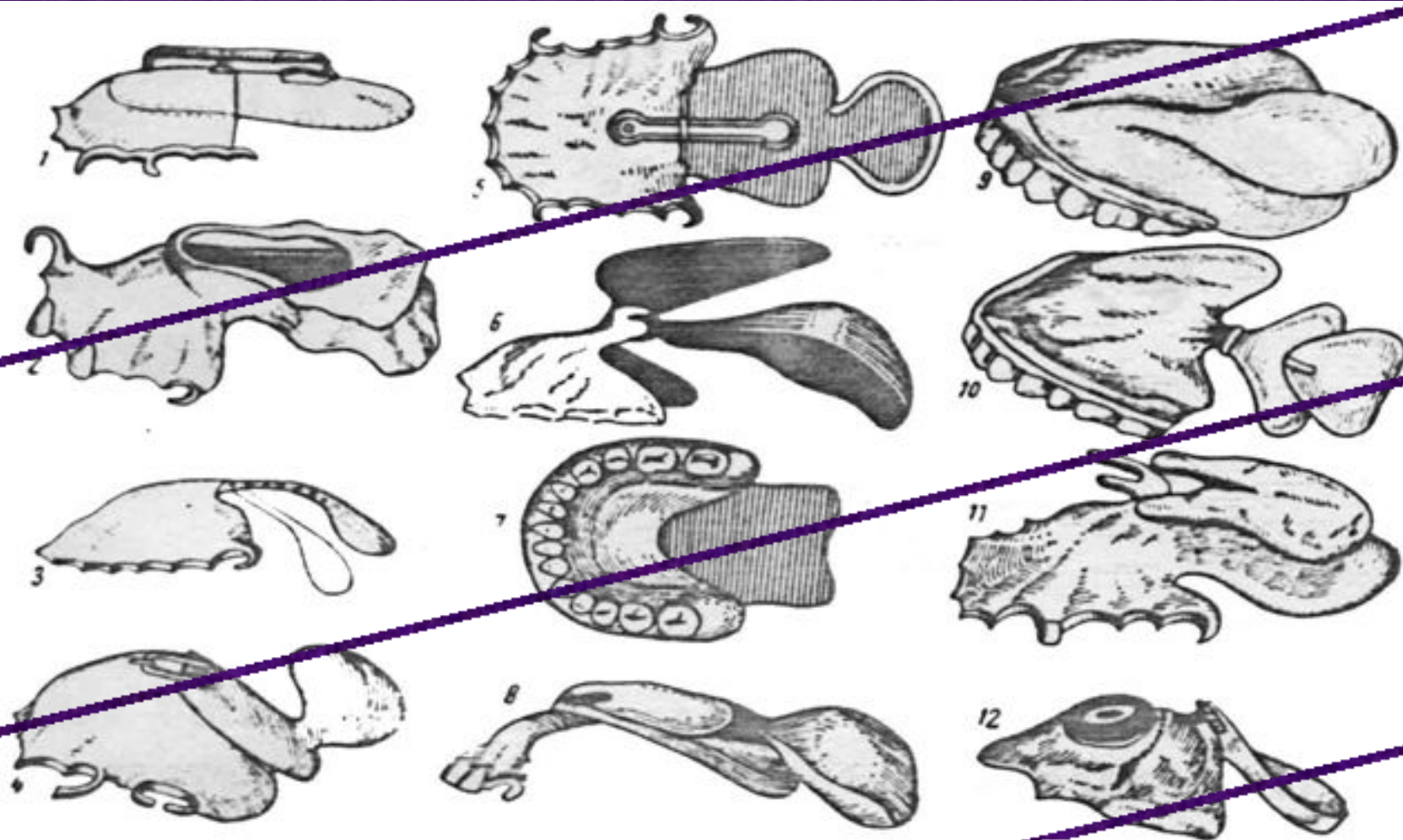


Рис. 168. Обтураторы с подвижной небной занавеской: 1) Kingsley, 2) Brugger, 3) Guerini, 4) Delair, 5) Ruppe-Chastel, 6) Mitchell, 7) Sercomb, 8) Hennis, 9) Хрущева, 10) Kingsley, 11) Martin, 12) Warnekros.



- ◎ Аппарат Сюерсена (аппарат с неподвижным соединением obturатора с небной пластинкой)
- ◎ Аппарат Сюерсена (аппарат с неподвижным соединением obturатора с небной пластинкой). Оттиск снимают термопластической массой (масса ММСИ-В) и стандартной оттискной ложкой, удлиненной кзади. К небной выпуклости стандартной ложки припаивают небольшую металлическую пластинку кзади для получения отпечатка мягкого неба. По полученной модели готовят небную пластинку из пластмассы с кламмерами в области жевательных зубов для фиксации ортопедического аппарата. При дефекте зубного ряда к небной пластинке прибавляют искусственные зубы для замещения дефекта. На задней границе небной пластинки моделируют отросток, направленный в сторону дефекта неба, доводя его до задней стенки глотки. Отросток из пластмассы обволакивают размягченной черной гуттаперчей, с помощью которой получают отпечаток границ дефекта мягкого неба и задней стенки глотки.



- Если не достигнуто достаточно плотное прилегание obturatora к краям дефекта неба и ясность речи не восстановлена, то спиливают слой пластмассы на толщину 0,5—1 мм с помощью фрезы, покрывают obturator небольшим слоем быстротвердеющей пластмассы стиракрил и вводят его в полость рта. При этом предлагают больному делать глотательные движения для точного отпечатка границ дефекта мягкого неба в функциональном состоянии. Через 1—2 минуты obturator удаляют. После затвердения пластмассы ортопедический аппарат отделяют, и он готов для пользования.




Рис. 7.25. Обтураторы, применяемые при дефектах мягкого нёба:  
 а — фиксирующая часть обтуратора; б — общий вид обтуратора; в, г — по Шильдскому;  
 д — по Ильиной-Маркосян; е — по Померанцевой-Урбанской; ж, з — аппарат Сьюерсена

- ◎ Ортопедические мероприятия при возмещении дефектов лица
- ◎ Причинами дефектов лица могут быть злокачественные и доброкачественные опухоли, бытовые и огнестрельные травмы, инфекционные, кожные и другие заболевания (сифилис, туберкулез, волчанка, нома и др.), ожоги. Кроме того, дефекты и деформации лица могут быть врожденными
- ◎ Классифицируют дефекты лица на изолированные (нос: спинка, кончик, крыло, 2/3, тотальное отсутствие носа; глазница; ухо; мягкие ткани приротовой области и др.) и сочетанные, при которых имеет место одновременное поражение двух и более анатомических областей лица.



- Санкт-петербургская школа стоматологов-ортопедов (Б.К.Костур, В.А.Миняева и др.) выделяет общие и специальные этапы ортопедического лечения при возмещении дефектов лица с помощью лицевых протезов (эктопротезы).
- **К общим этапам ортопедического лечения** относят получение слепка с лица, моделирование восковой композиции лицевого протеза на модели, примерку восковой композиции протеза с функциональным оформлением его краев на тканях лица, замену воска пластмассой соответствующего цвета, отделку, шлифовку и полировку протеза. Так, например, моделирование восковой репродукции эктопротеза при протетическом возмещении дефектов мягких тканей приротовой области проводится на модели, полученной по слепку нижнего отдела лица. При этом нижняя челюсть должна обязательно находиться в состоянии «физиологического покоя». Это позволяет на модели точно воспроизвести конфигурацию губ и челюсти и моделировать эктопротез в соответствии с формой и истинными размерами дефекта. Окончательное оформление границ проводится на больном с учетом изменения тканей во время мимических и жевательных движений. Такая методика позволяет в данном случае не только обеспечить хороший эстетический результат, но и восстановить нарушенные функции, в том числе герметизм ротовой полости.
- **К специальным этапам ортопедического лечения** относят подбор протеза глаза и его установку (монтаж) в восковую композицию при дефектах глазницы, получение слепка с уха близкого родственника больного для получения восковой модели композиции при дефектах уха; тщательное функциональное оформление краев восковой композиции к тканям дефекта лица, особенно при дефектах, локализующихся в приротовой области, а также изготовление зубочелюстного протеза при одновременном поражении тканей лица и наличии дефекта челюстей (сочетанные дефекты).

- Для повышения эстетических свойств лицевых протезов для их изготовления наряду с обычной твердой пластмассой соответствующего цвета можно использовать эластичные пластмассы. Кроме того, следует применять хорошо зарекомендовавшие себя методы маскировки эктопротезов, к которым относят расположение краев протеза в естественных складках лица, а также использование для этого очковой оправы, ресниц, бровей, прически, у мужчин — усов и бороды.



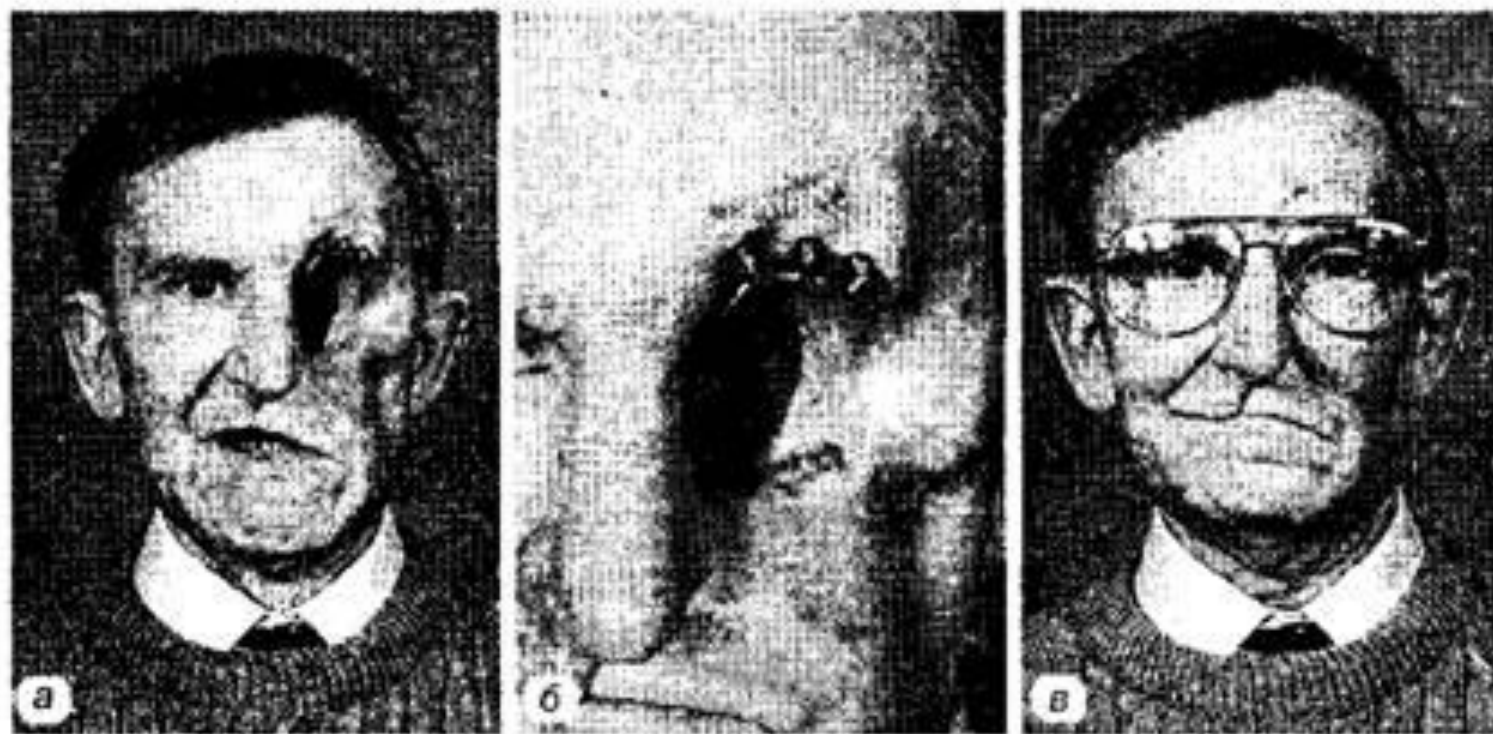


Рис. 7.32. Протез орбиты [Томас К., 1996]:

а, б — фиксирующие элементы (имплантаты со штангой Дольдера); в — пациент с протезом орбиты



- ◎ Ортопедические методы возмещения дефектов верхней челюсти
- ◎ Основными причинами, приводящими к появлению дефектов и деформаций верхней челюсти, являются травмы (огнестрельные и неогнестрельные), различные заболевания и патологические процессы (остеомиелиты, специфические воспалительные процессы, доброкачественные и злокачественные новообразования, лейкозы, нома, эпюлиды, последствия лучевой терапии или хирургических вмешательств и др.).

Опыт практической работы по устранению дефектов и деформаций верхней челюсти ортопедическими методами подтвердил целесообразность применения в клинической практике для описания дефектов верхней челюсти в зависимости от клинической картины классификации Л.В.Горбаневой-Тимофеевой с дополнениями Б.К.Костур и В.А.Миняевой (1985), которые выделяют семи классов приобретенных дефектов, а именно:

- ◎ дефекты альвеолярной дуги без проникновения в верхнечелюстную пазуху ;
- ◎ дефекты альвеолярной дуги с проникновением в верхнечелюстную пазуху ;
- ◎ дефекты твердого неба: передний, средний, боковой отделы, не заходящие на альвеолярную дугу челюсти ;
- ◎ дефекты твердого неба с захватом бокового отдела альвеолярной дуги челюсти с одной стороны, с захватом альвеолярной дуги с двух сторон, с захватом переднего участка челюсти;
- ◎ дефект твердого и мягкого или только мягкого неба ;
- ◎ дефект, образовавшийся после резекции правой или левой верхней челюсти;
- ◎ дефект, образовавшийся после резекции обеих верхних челюстей.
- ◎ Авторы классификации отмечают, что при всех классах дефектов, кроме первого, имеется нарушение герметизации полости рта. При первом классе обычно имеет место ограниченный дефект верхней челюсти, не сообщающийся с верхнечелюстной пазухой и полостью носа. При этом на первый план выступает не обезображивание лица или нарушение функции речи и глотания, а главным образом функция жевания, степень нарушения которой зависит от количества удаленных зубов и их групповой принадлежности.



- Изготовление зубных протезов больным с дефектами верхней челюсти 1 класса практически не отличается от традиционных методов зубного протезирования. В месте дефекта альвеолярной дуги для профилактики западения губы или щеки располагают базис съемного протеза. По необходимости (при наличии острых костных выступов челюсти и т.п.) базис делают двухслойным с мягкой эластичной подкладкой из пластмасс ПМ-1 или ортосил-М.
- В тех случаях, когда протяженность дефекта зубного ряда не превышает 3-4 зубов, можно изготавливать мостовидные протезы, желательно с большим числом опорных зубов (по несколько опорных зубов с каждой стороны дефекта). При этом для повышения эстетичности целесообразно тело мостовидного протеза выполнить с искусственной десной из пластмассы (керамики) розового цвета при обязательном сохранении промывного пространства.
- При дефектах верхней челюсти 2-го и 3-го классов обычно изготавливают съемные зубные протезы с obtурирующей частью, которая частично заходит в область дефекта и существенно улучшает фиксацию и стабилизацию съемных протезов.
- Отметим, что дефекты, в диаметре не превышающие 10 мм, при получении слепка лучше не тампонировать, а покрывать 1-2 слоями марли, смоченной в антисептическом растворе или воде. При этом диаметр марли должен в 2,5 раза превышать диаметр дефекта верхней челюсти. Для получения слепка лучше использовать эластичные слепочные материалы.



- ◎ Проведение восстановительных операций не всегда приводит к желаемому результату либо вовсе неосуществимо.
- ◎ При помощи ортопедического лечения можно достигнуть положительного функционального и эстетического эффекта, что удовлетворительно влияет на психику больных и благоприятно сказывается на сроках их социальной реабилитации.

- ⦿ Методы и средства устранения дефектов ЧЛО?
- ⦿ Роль ортопедического лечения при дефектах и повреждениях ЧЛО?