


Адамның тұқым
қуалайтын аурулары.
Хромосомалық аурулар





**Қабылдаған:
Тастемирова Б
Орындаған:
Есімханова Г
Тобы: ЖМ-203**

Жоспары

Кіріспе

Тұқым қуалайтын аурулар

Негізгі

*1. Геномдық мутацияға байланысты
қалыптасатын аурулар*

*2. Аутосомалық хромосомалар жүйесіндегі
аномалиялар*

Қорытынды

*Жыныс (гоносомиялық) хромосомалар
жүйелерінің аномалиялары*



Тұқым қуалайтын аурулар деп этиологиялық факторлары мутация болатын аурулар айтады. Адамның кез келген белгілерінің көп түрлілігі мутацияның нәтижесінде пайда болады, мысалы: мұрынның пішіндері, көздің нұрлы қабығының түсі, қанның топтары және т.б. Мутациялар адамзат популяциясының полиморфтығын және гетерогендігін жоғарылатады, бірақ кейде мутациялар тіршілікте маңызы бар функцияларды зақымдайды, ол кезде ауруға әкеледі. Сонымен, тұқым қуалайтын аурулардың немесе патологиялық белгілердің пайда болуы негізінде де мутация жатыр.

Тұқым қуалайтын аурулар кез келген жаста байқалуы мүмкін және ұзаққа созылады. Бұл процесс көптеген мүшелерді қамтиды және олардың емдеуі де қиыншылық тудырады. Бұл аурулардың көпшілігі туа салысымен пайда болады. Мысалы: ахондроплазия, ихтиоз, хромосомалық аномалиялар және т.б. Кейбір тұқым қуалайтын сипаты бар аурулар, ересек кезде және қартайған кезде байқалады. (Гентингтон хорреясы, т.б. және Альцгеймер ауруы)

Тұқым қуалайтын аурулардың түрі өте көп, сондықтан олар кез келген мамандықтағы дәрігерлердің тәжірибесінде кездеседі. Нақтырақ айтар болсақ, педиатрдың, хирургтің, терапевттің, психиатрдың, ортопедтің, окулистің, гематологтың және т.б. дәрігерлердің мамандықтарында көптеп кездесетін жайт.



Тұқым қуалайтын аурулар

Клиникалық жіктеу-

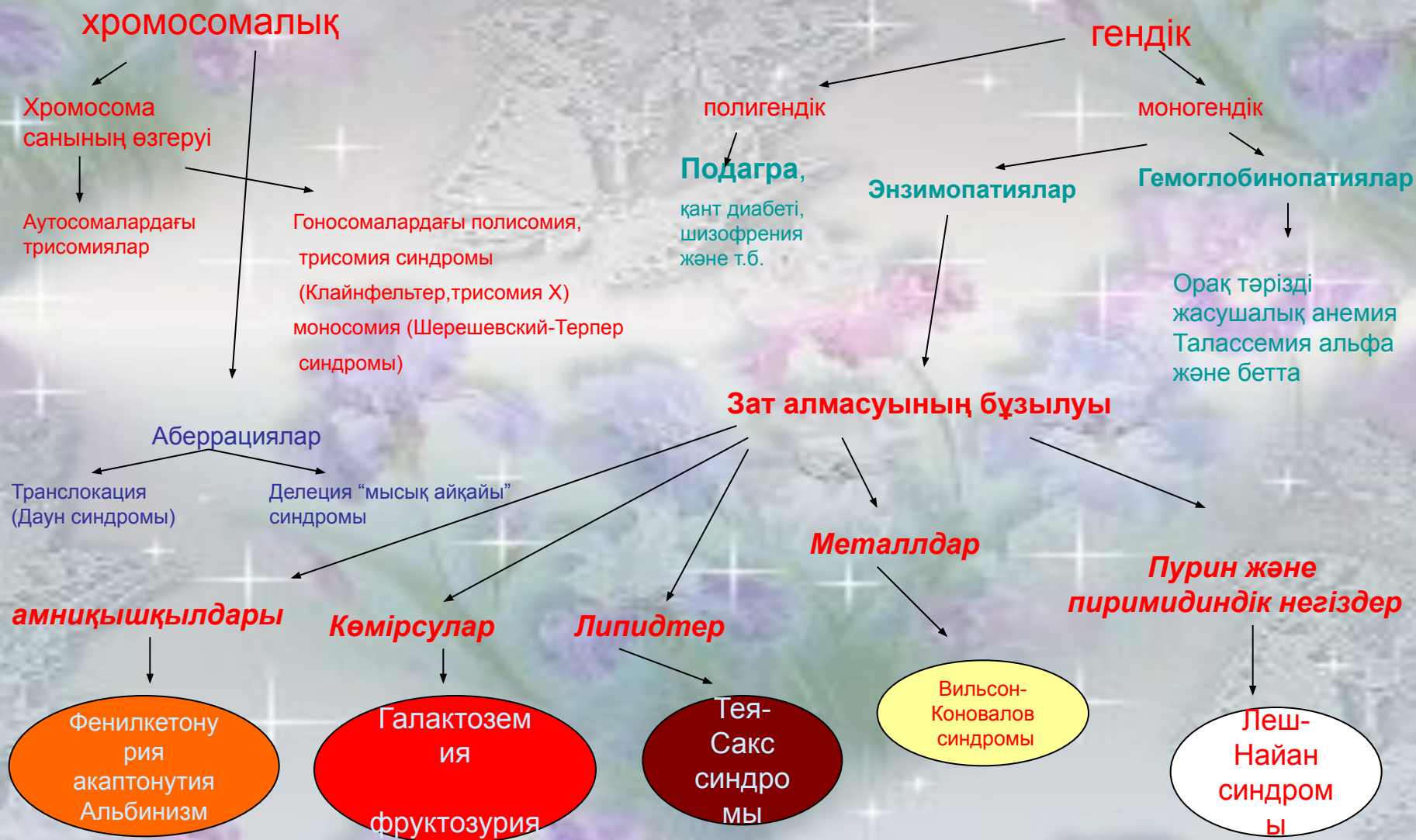
зат
алмасуының
типіне,
мүшелер
және мүшелер
жүйесінің
зақымдалу
принципіне
және т.б.
байланысты
жүргізіледі

Генетикалық тұрғыдан

тұқым
қуалайтын
аурулардың
жіктелуі,
мутациялардың
жіктелуіндей,
себебі мутация
аурулардың
этиологиялық
(қоздырушы)
факторлары
болады.

Тұқым қуалайтын аурулардың генетикалық жіктелуі


Тұқым қуалайтын аурулар



Аутосомалық хромосомалар жүйесіндегі аномалиялар.

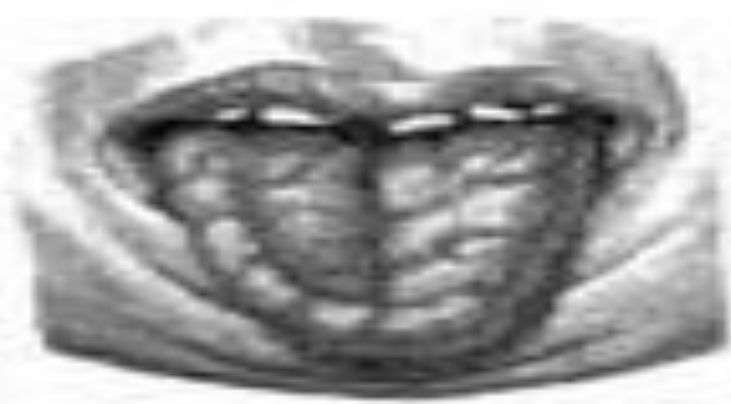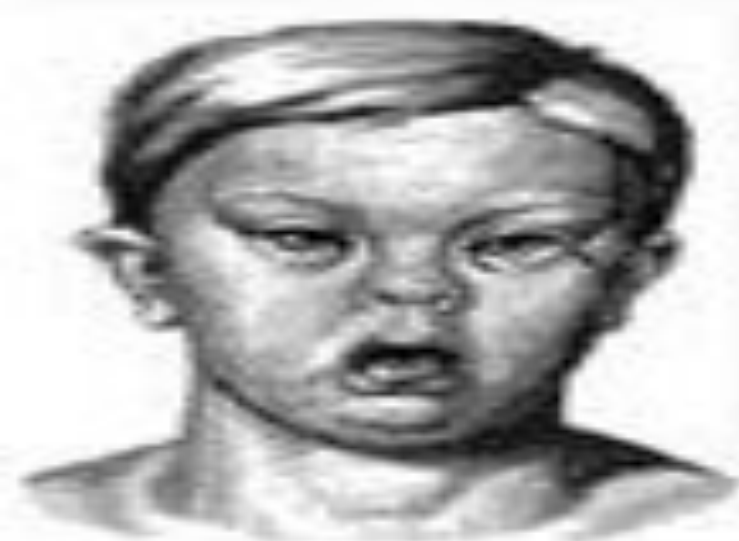Аутосомалар бойынша өзгерістер өлімге әкелетін немесе тіршілікке бейімділікті төмендететін күрделі даму ақаулықтарын тудырады.

21-ші жұп хромосома бойынша трисома (Даун синдромы) ақыл-естің жетілмеуімен, брахицефалиямен, шүйденің және беттің жалпақтануымен, қысқа мұрынмен, тістеу аномалиясымен, қаңқа құрылысы аномалиялармен (алақан және табан сүйектерінің қысқалағы), алақанында терең көлденең сызықтың болуымен (жалпы популяциядағы кездесуі 1%, наурулардағы-40%) сипатталады. Бұл аномалиясы бар балалардың фенотиптері бәрінде ұқсас.

The image features a central parchment scroll with a decorative, torn-edge border. The scroll is unrolled, revealing text in a Cyrillic font. To the left of the scroll, there is a quill pen with a dark inkwell. The background is a textured, golden-brown surface, possibly representing a book cover or a historical document. The overall aesthetic is that of an old, handwritten manuscript.

Патологоанатомиялық зерттеулерде: аурулардың ми көлемі және массасы аз, мишықтары кішкентай, алдыңғы ми сыңарларының жүлгелері мен иірімдері толық жетімеген. Даун синдромымен ауруларда жүрек-тамыр жүйелерінің (қарыншалар арасындағы қалқанның дефектісі, Боталл түтігінің бітіспеуі) көптеген даму ақаулықтары, бүйректің, зәр шығару, ас қорыту жодарының жетілуіндегі кемтарлықтар, естудің бұзылуы болады. Иммундық жүйенің дефектісіне байланысты жұқпалы аурулар мен зілді ісіктер жиі кездеседі.

Бұл ауруды емдеудің әсері аз, көбінде симптомдық (витаминдер, гормондық препараттар, логопедтік сабақтар, массаж және т.б.) қолданылады.



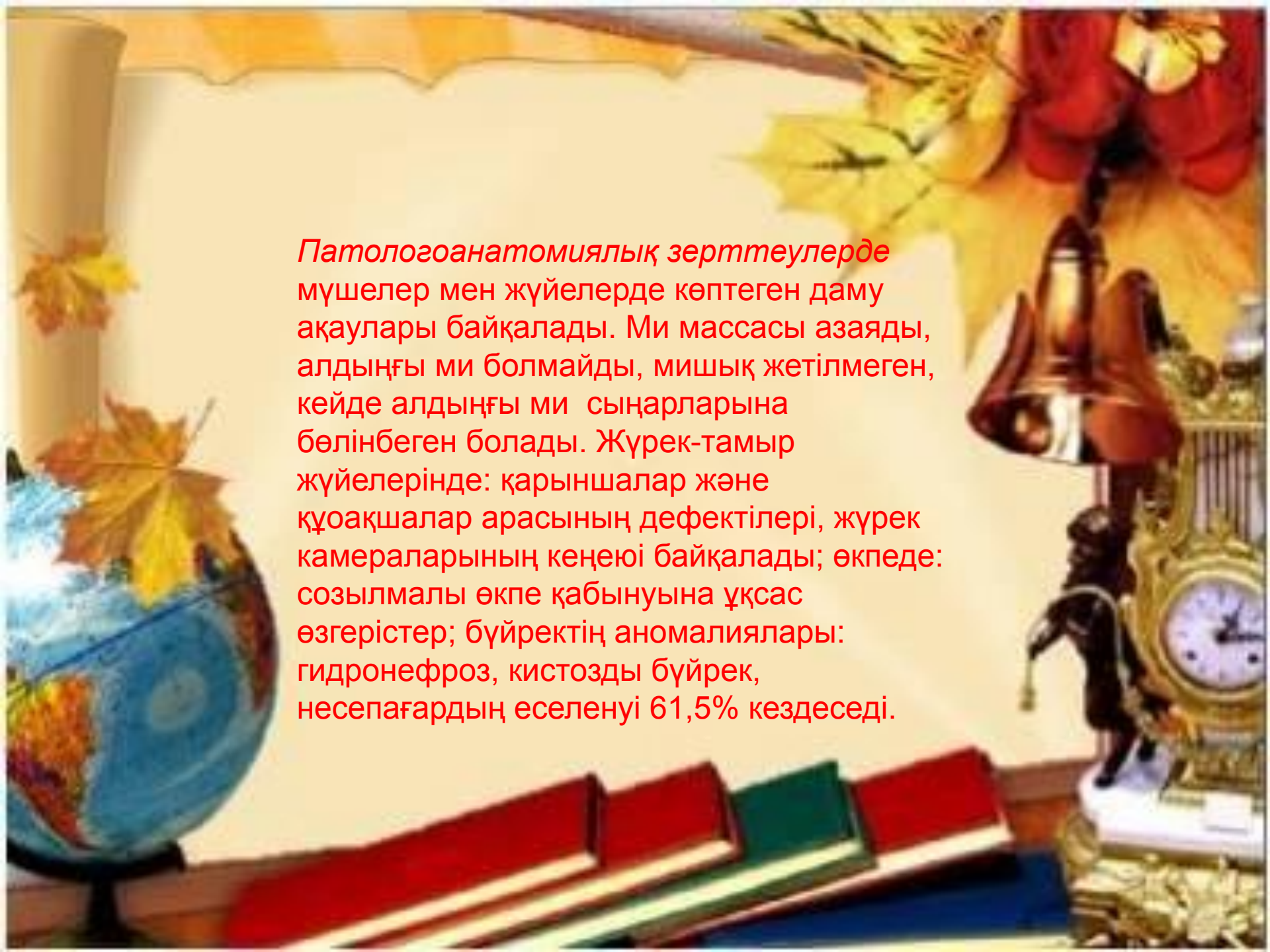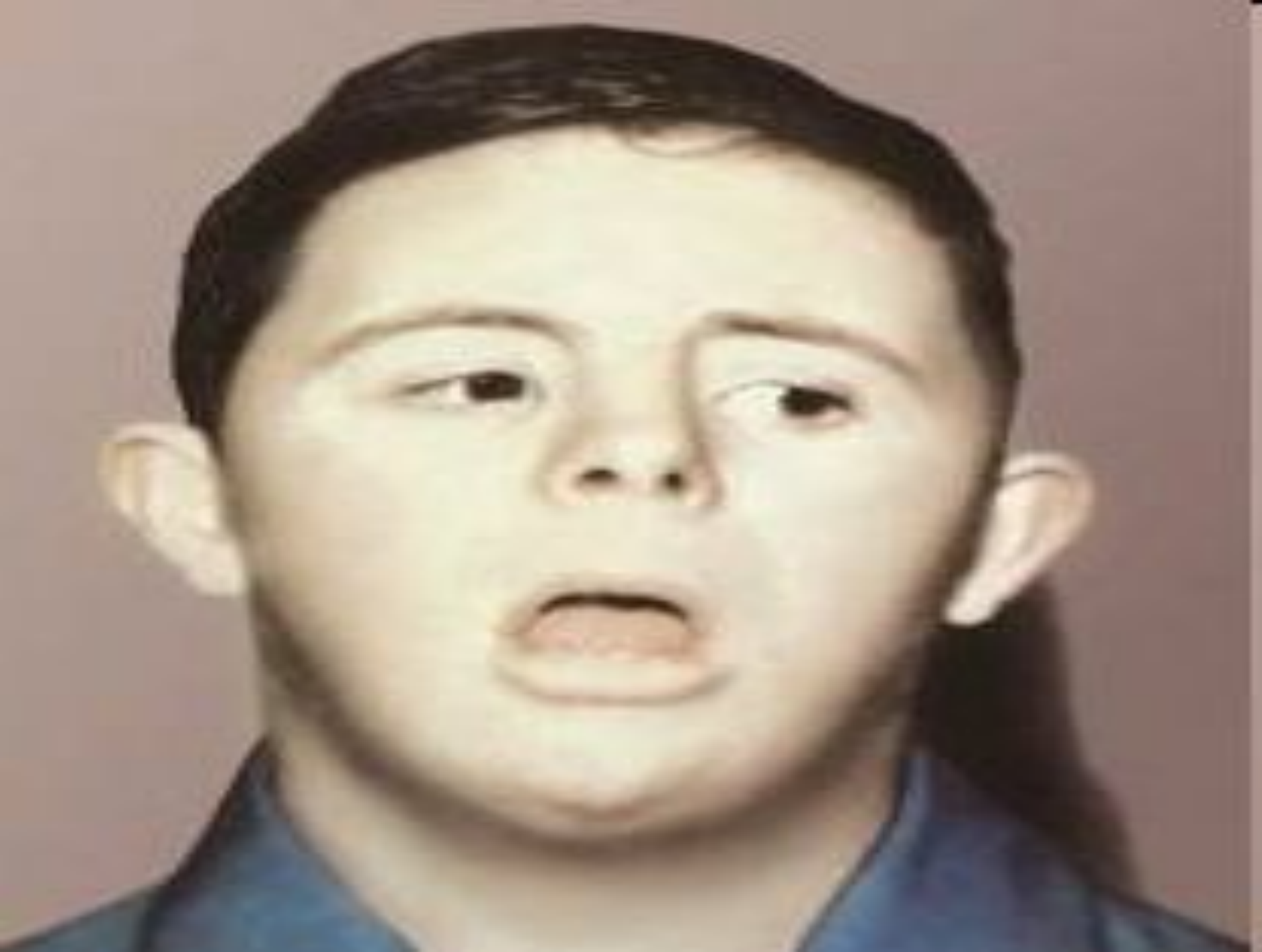






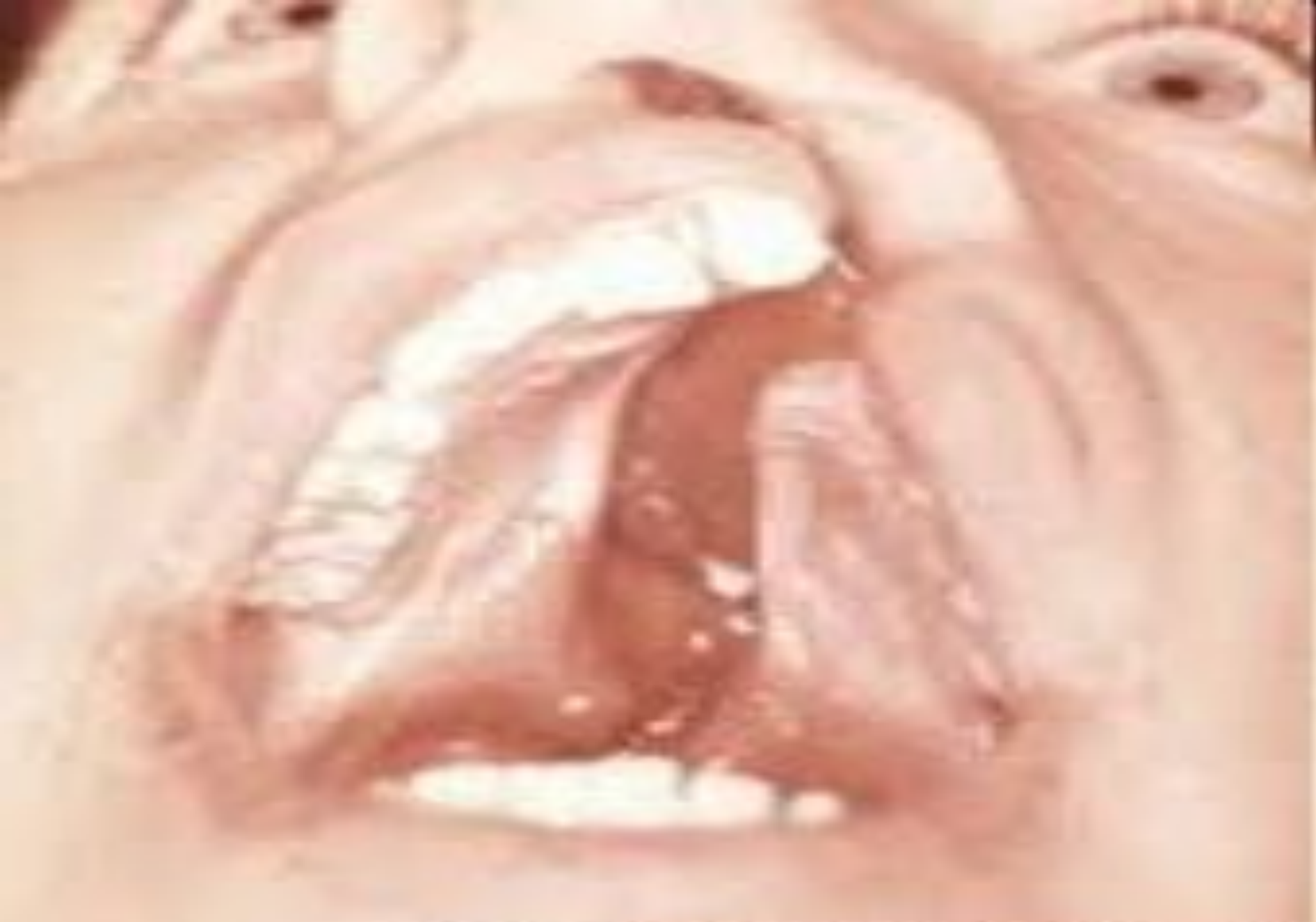Рис. 12.7
Внешний вид больного с синдромом Дауна

13-15 хромосома жұптары бойынша трисомия (Патау синдромы). Бұл ауруда ішкі мүшелердің жетіспеушіліктері (аяқ-қол аномалиялары, “қасқыр таңдайлық” - таңдай жырықтығы, микроцефалия, тереңдік, анофтальмия) байқалады, олар тіршілікке бейімділікті төмендетеді. Патау синдромы бар нәрестелер туылысымен немесе өмірінің алғашқы айларында қайтыс болады.

The background is a collage of various elements. On the left, there is a globe with autumn leaves scattered around it. Above the globe is a scroll. In the top right corner, there are more autumn leaves and a red flower. On the right side, there is a large bell and a clock with a small figure on top. At the bottom, there are several books stacked on a surface.

Патологоанатомиялық зерттеулерде мүшелер мен жүйелерде көптеген даму ақаулары байқалады. Ми массасы азаяды, алдыңғы ми болмайды, мишық жетілмеген, кейде алдыңғы ми сыңарларына бөлінбеген болады. Жүрек-тамыр жүйелерінде: қарыншалар және құоақшалар арасының дефектілері, жүрек камераларының кеңеюі байқалады; өкпеде: созылмалы өкпе қабынуына ұқсас өзгерістер; бүйректің аномалиялары: гидронефроз, кистозды бүйрек, несепардың еселенуі 61,5% кездеседі.





downsyndrome.at.ua

микрорефалия

отсутствие бровей

расщепление губы
и (или) нёба

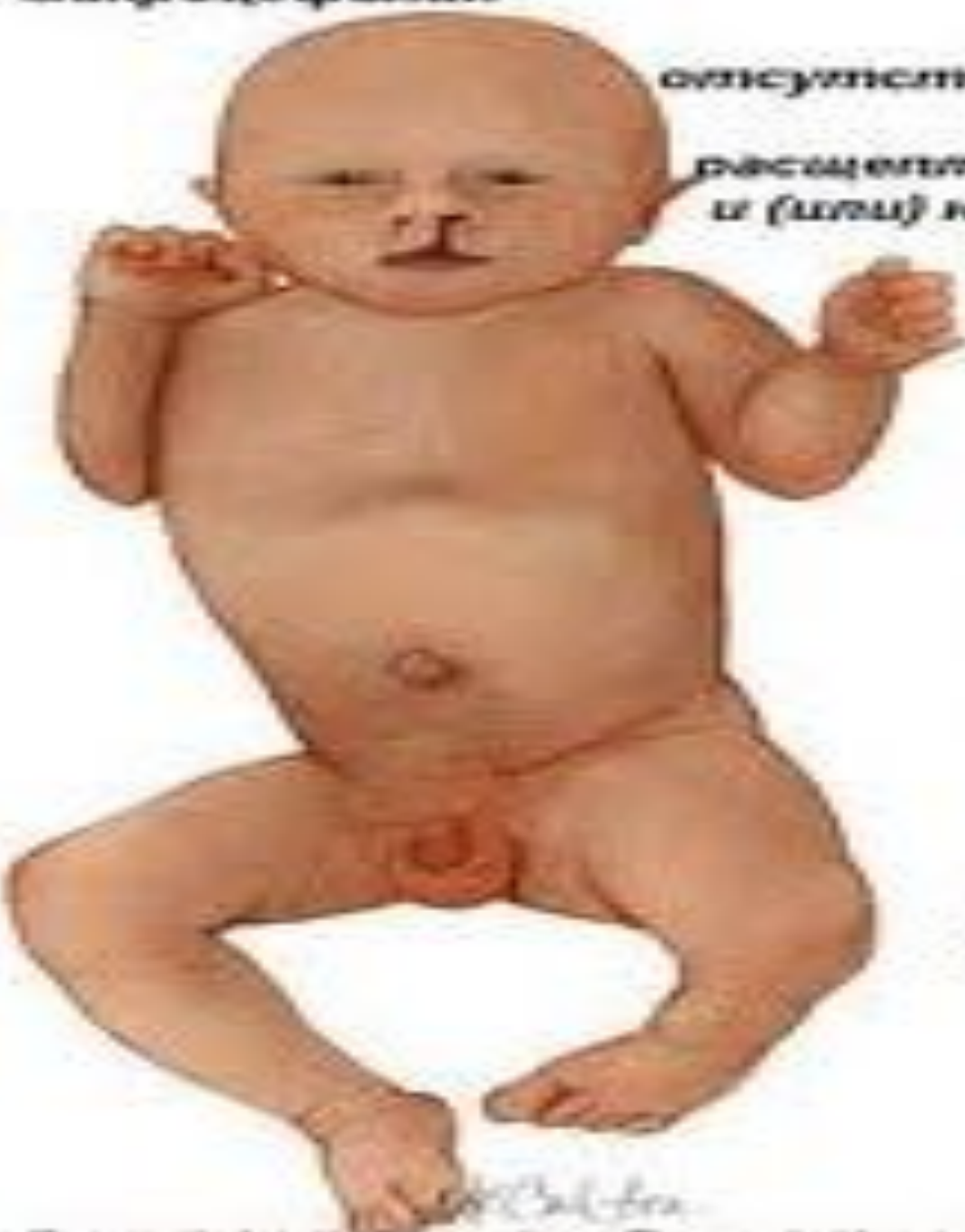

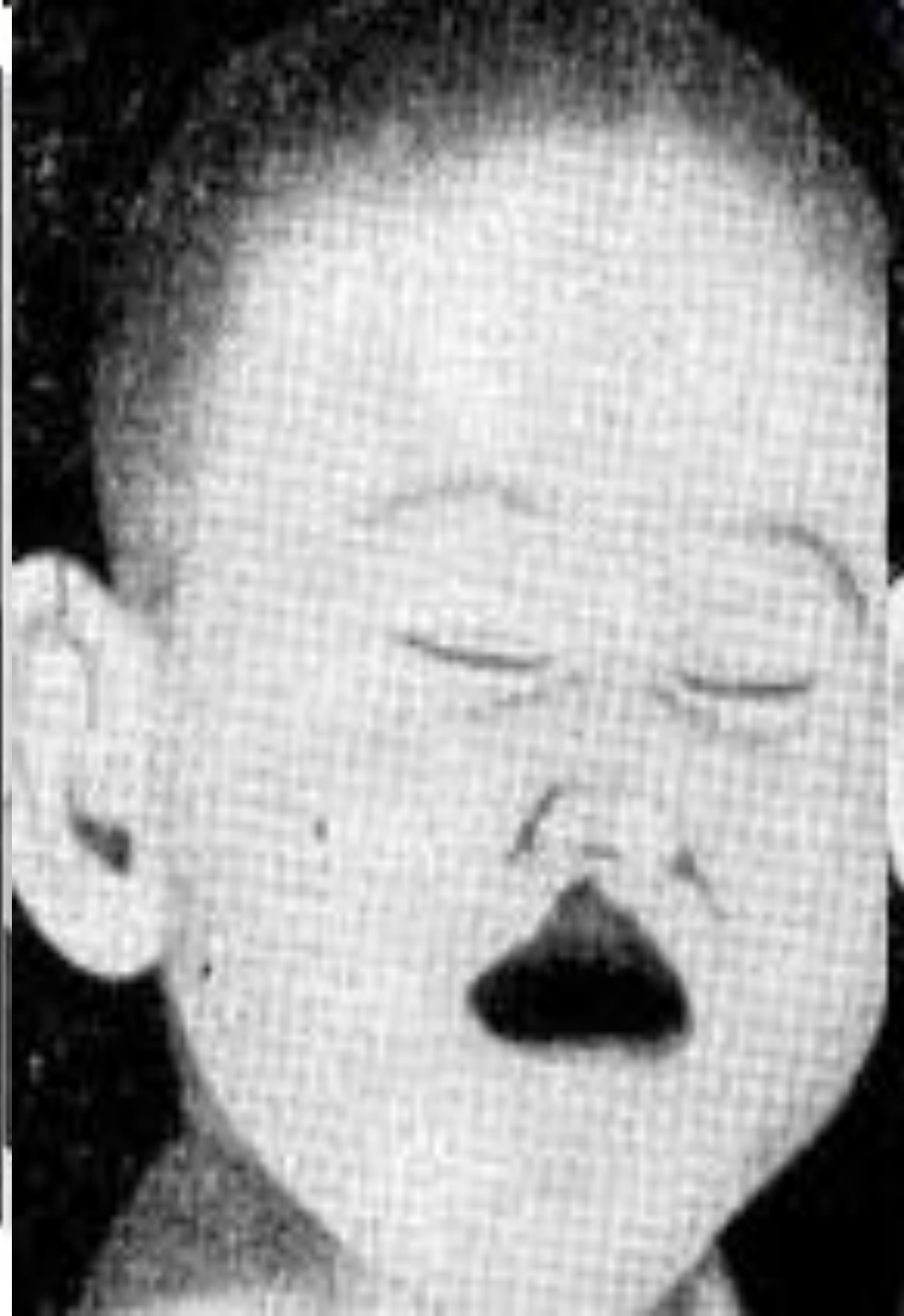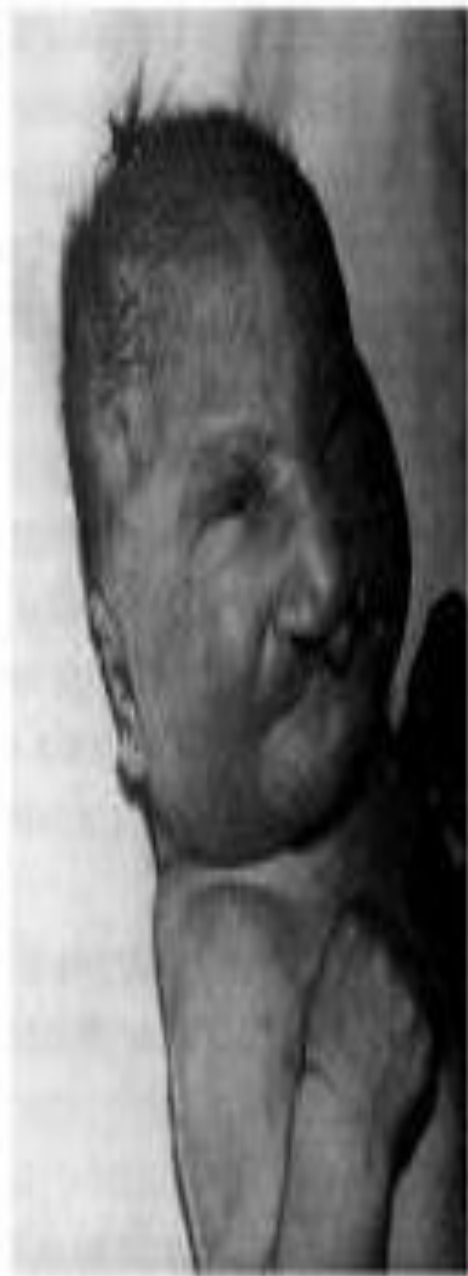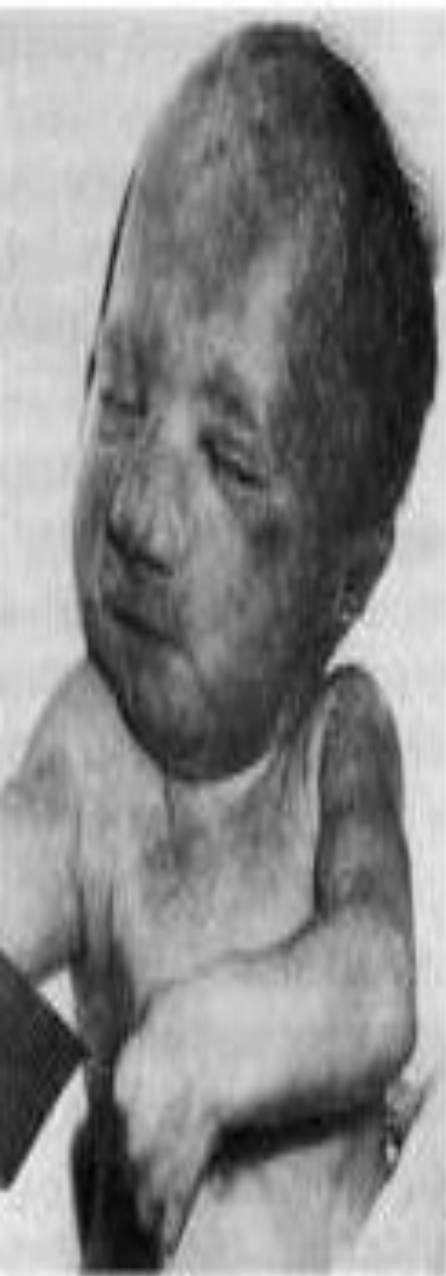деформированные
ушные раковины




полидактилия
(лишние пальцы)

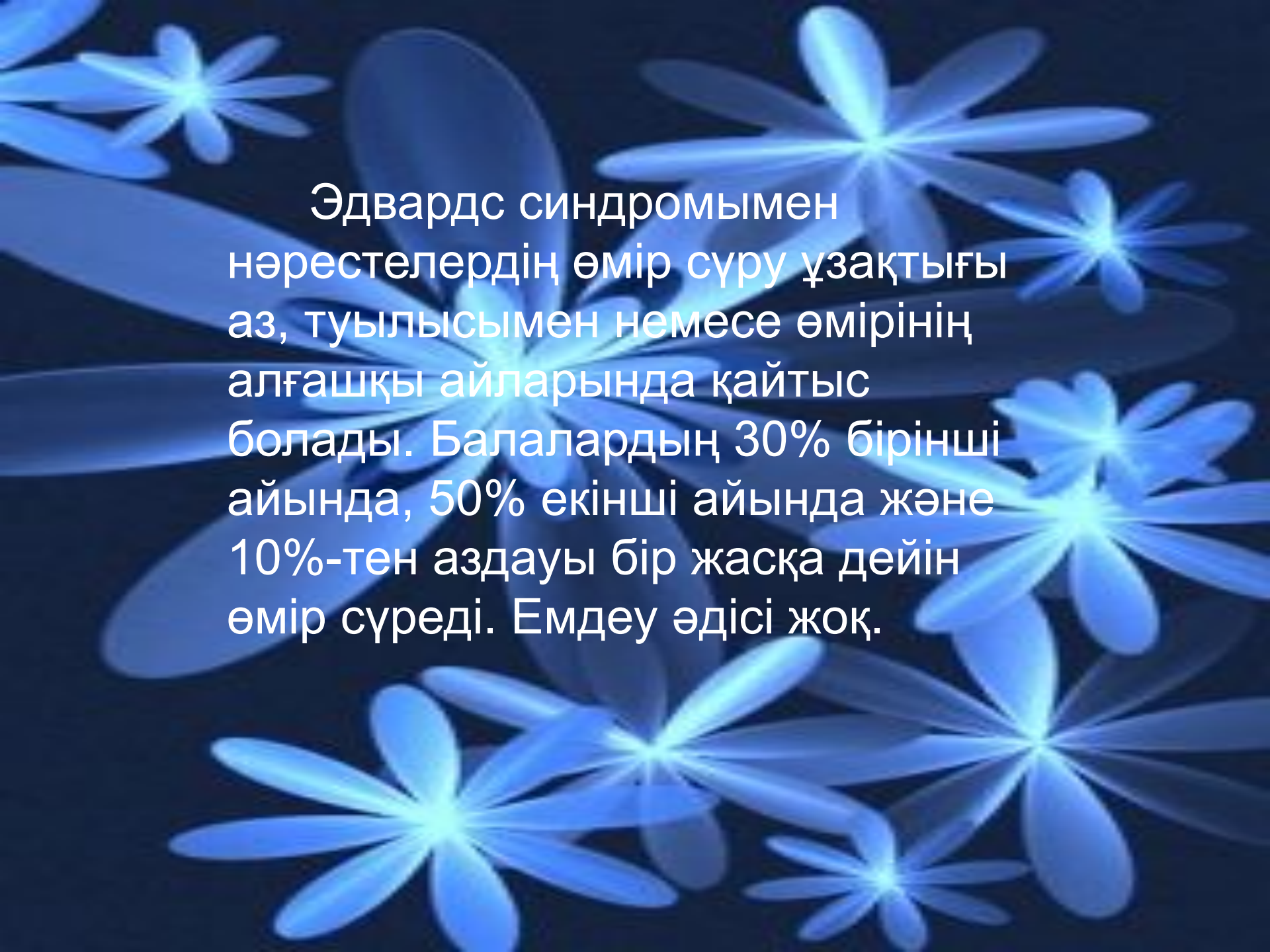
аномальное
сращивание



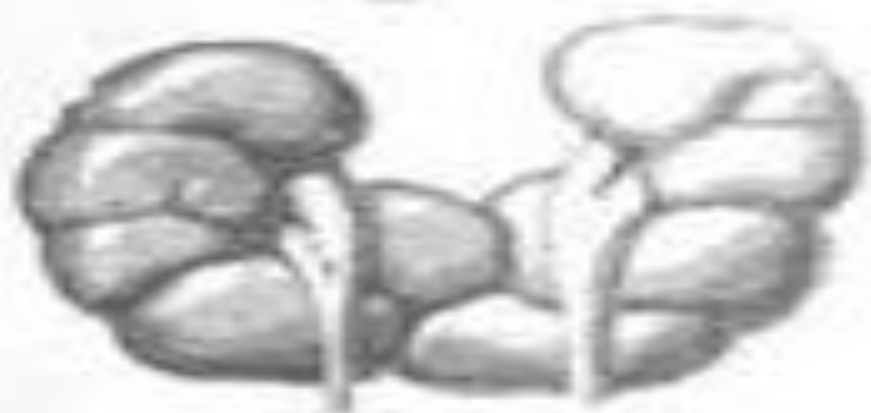
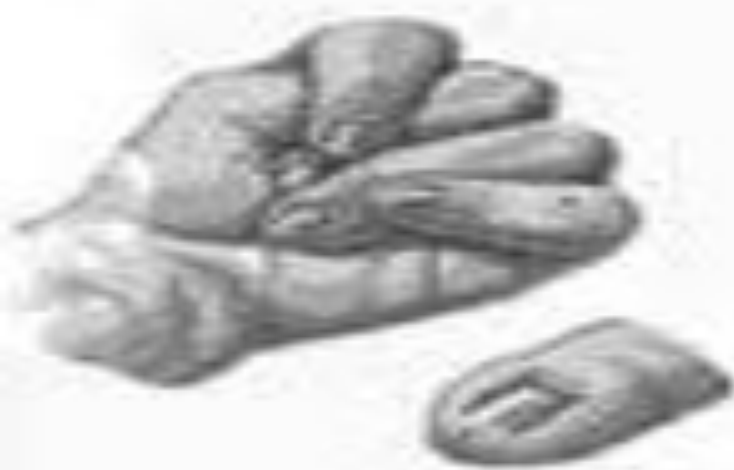
The background of the slide features several yellow lily flowers in various stages of bloom, set against a solid black background. The flowers are illuminated by bright, starburst-like light effects, creating a dramatic and high-contrast visual. The petals are a vibrant yellow, and the green sepals and stems are also visible. The overall aesthetic is clean and modern, with a focus on the natural beauty of the flowers.

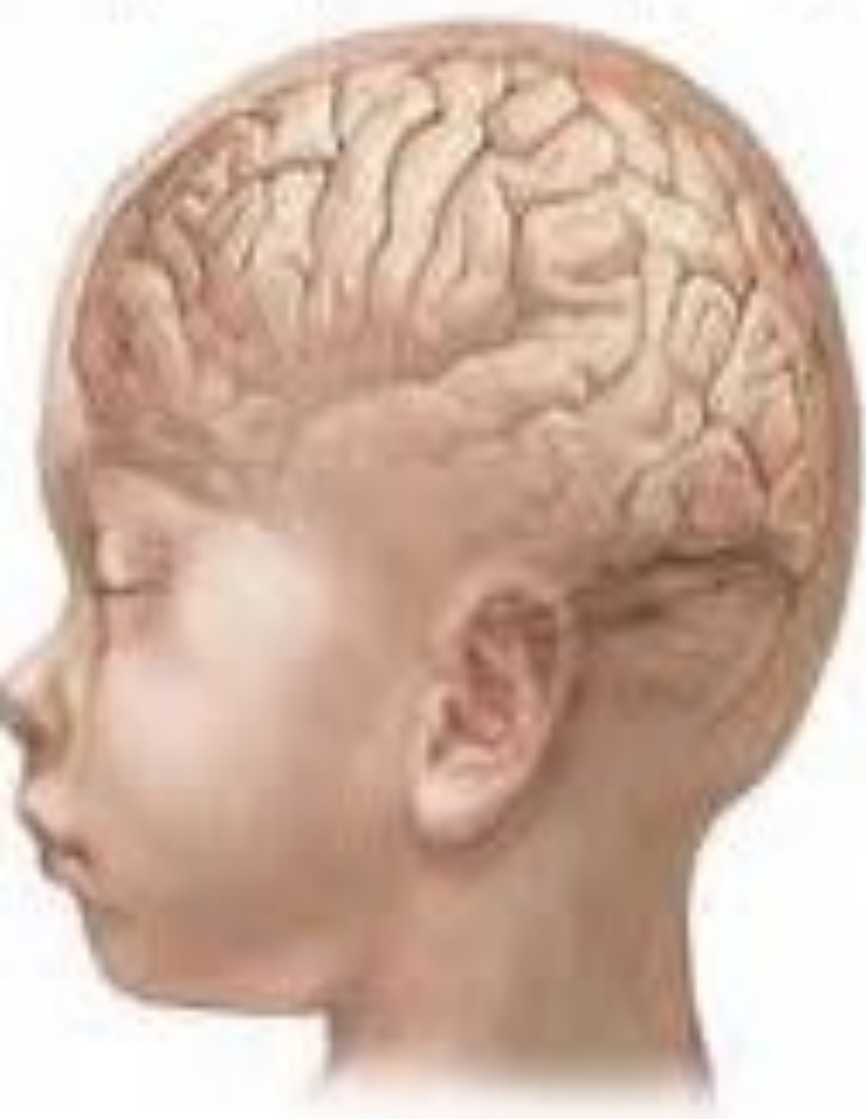16-18 жұп хромосомалар бойынша трисомия, Эдвардс синдромы. Бұл синдромда микроцефалия, қыли көз, синдактилия байқалады. Саусақтардың орналасу (45%) ерекшелігі, аяқтары жіңішке және томпақ, жамбастың таюы (30%), жылқы табандық ішкі маймақтықпен кездеседі, жамбастың қозғалуы нашар, тар бөкселік байқалады.



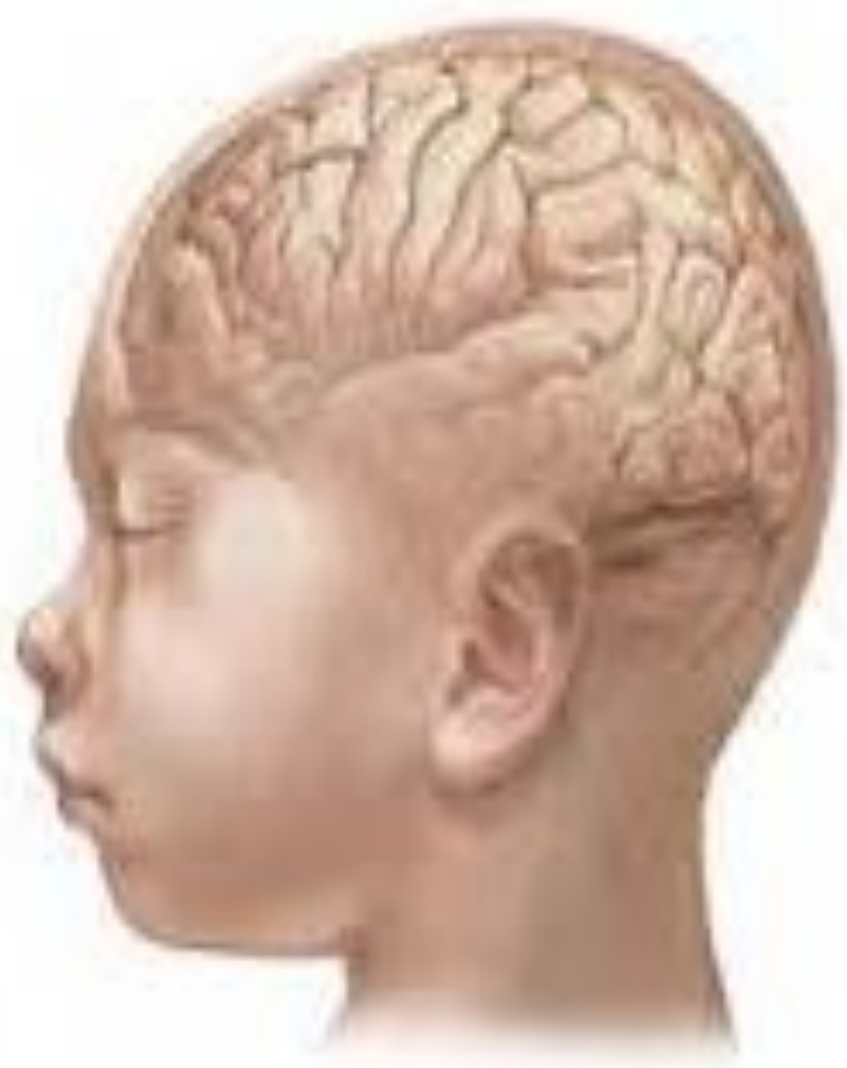Эдвардс синдромымен нәрестелердің өмір сүру ұзақтығы аз, туылысымен немесе өмірінің алғашқы айларында қайтыс болады. Балалардың 30% бірінші айында, 50% екінші айында және 10%-тен аздауы бір жасқа дейін өмір сүреді. Емдеу әдісі жоқ.

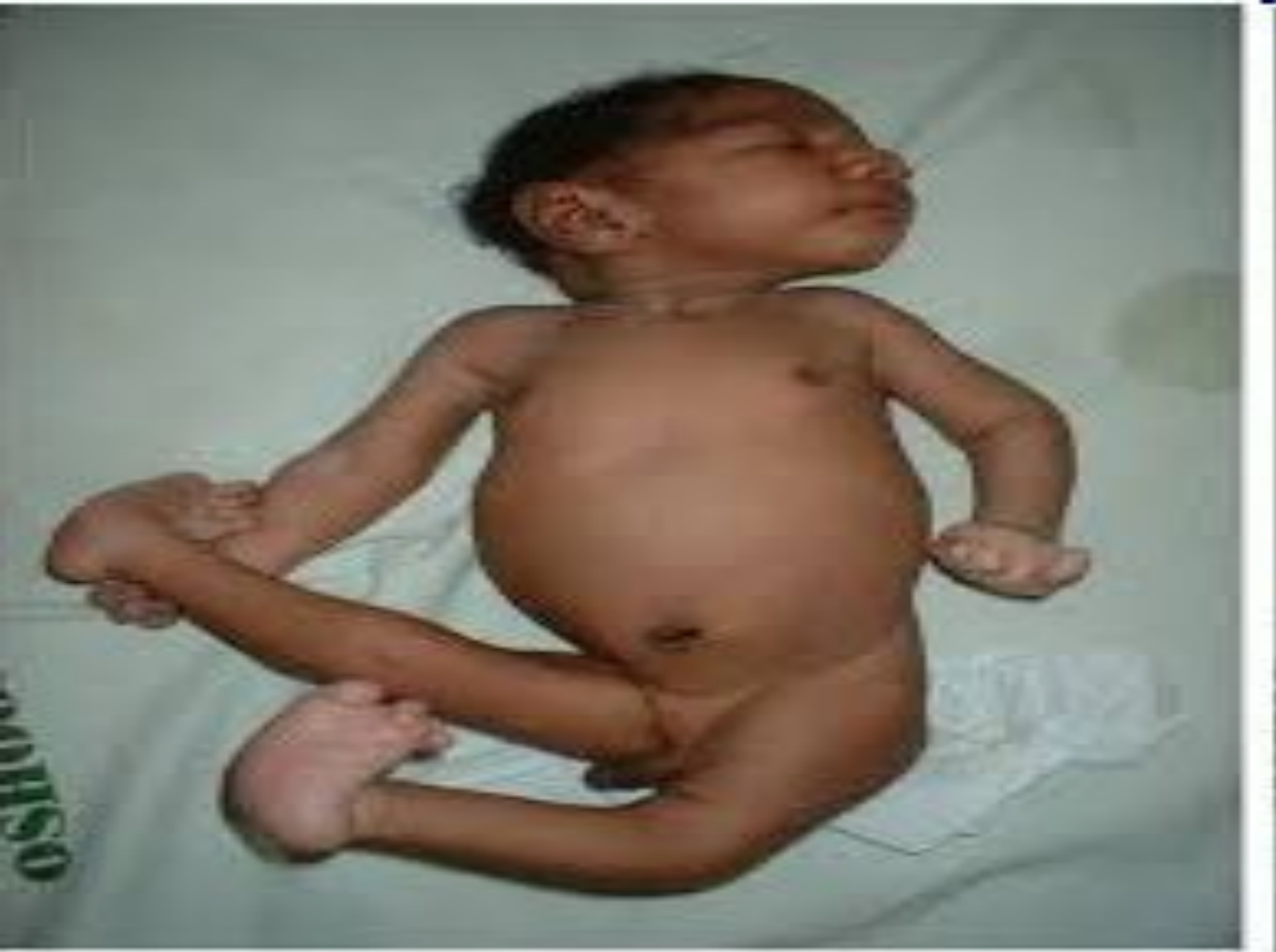

Череп нормального размера



Микроцефалия



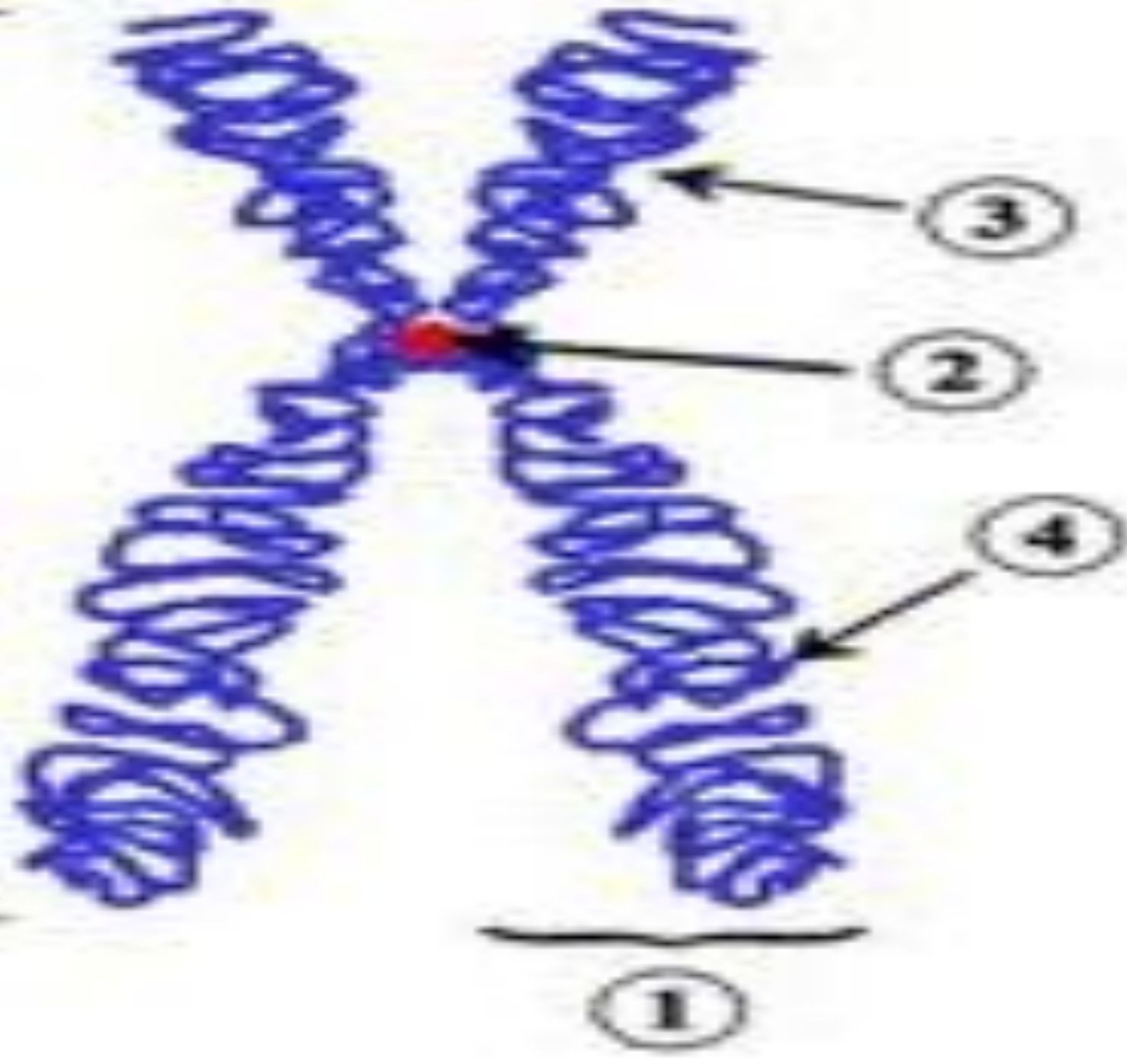


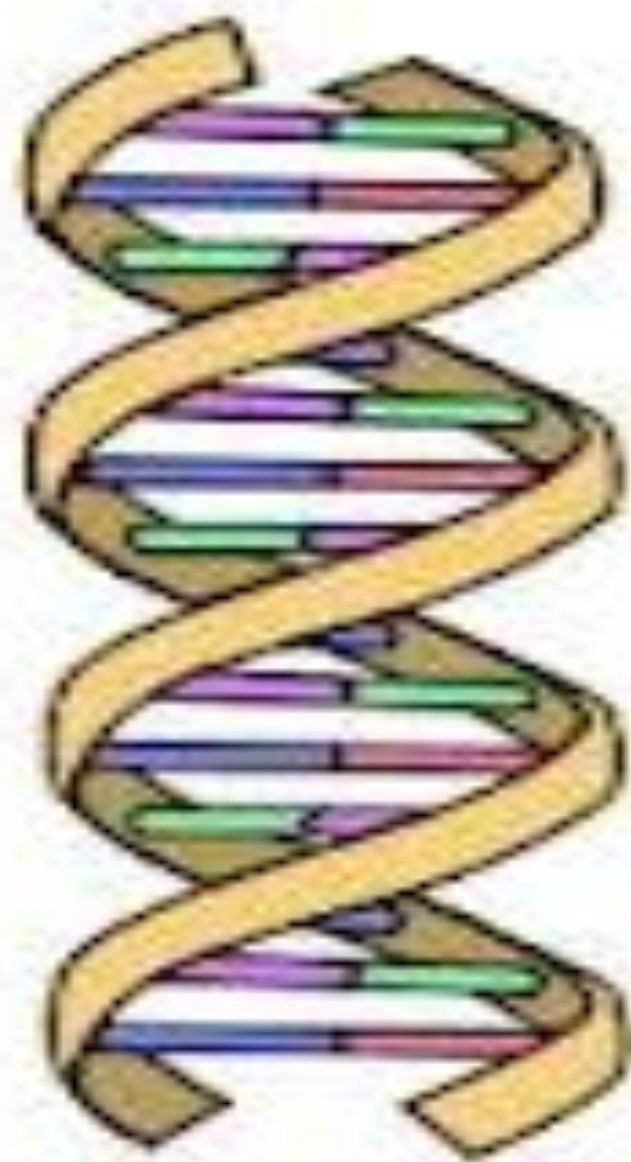
Жыныс (гоносомалық) хромосомалар жүйелерінің аномалиялары.

Клайнфельтер синдромы – 23 жұп хромосомалардың трисомиясы немесе полисомиясы (47 ХХУ, 49ХХХУ және басқалар). Синдромды 1942 ж дәрігер Клайнфельтер сипаттаған. Оның хромосомалық конституциясын 1959 ж Планкетт, Барр осы синдроммен ауру еркектің ауыз қуысының кілегейлі қабығының жасушаларының ядросынан жыныстық хроматин денешіктерін тапқан болатын.

Бұл синдромда бойдың ұзындығы, қол-аяқтарының ұзаруы, эвнухоидизм, сперматогенездің бұзылуы, бедеулік, эстрогендік гормондардың көп бөлінуі, екінші реттік жыныс белгілерінің жетілмеуі байқалады. Артық жыныс хромосомасының болуы аурулардың ақыл-есінде өзгерістерге әкеледі: жігерсіздік, баяулық, кінәмшілдік, ақыл-естің жетіспеушілігі (көбінде дебильдік) және т.б.

0.2--20 μm





DNA

-  = Adenine
-  = Thymine
-  = Cytosine
-  = Guanine
-  = Phosphate backbone

К ь К

Х И

К И К Г И Ж Х

И И И И Г И

И И И И И И

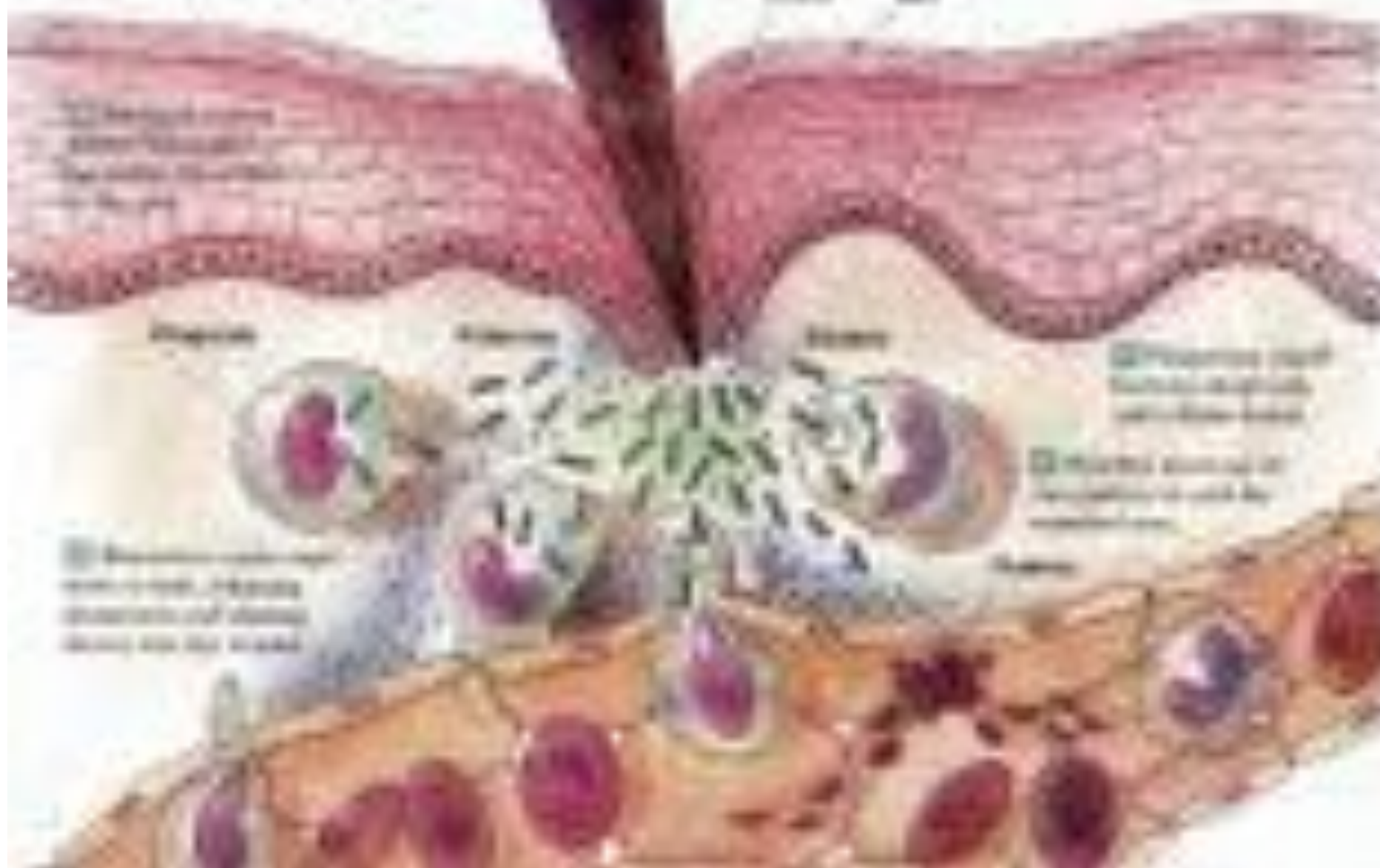Клайнфельтер синдромының
клиникалық көріністері
ұлдардың жыныстық жетілу
кезінде ғана басталады.
Диагностикасында аса қиыншылық
жоқ, кейде жыныс хроматинін
анықтаудың өзі жеткілікті.
Екінші реттік жыныс белгілерін
жетілдіру үшін андрогендік
гармондармен емдеу
қолданылады.

X-трисомия синдромы-кариотипі 47XXX, алғашқы клиникалық белгілерін 1959 ж Патриция Джекобс қызметкерлерімен сипаттаған.

Клиникалық көрініс әртүрлі. Психиатр, эндокринолог, гинекологтари бұл синдромның нақты клиникалық көрінісімен қатар, кейде нашар байқалатын формаларын да кездестіруі мүмкін.

Мұндай аурулардың үштен бірінде генеративтік функциясы сақталады және қалыптағы балалары болады. Бұл синдроммен ауруларда: жыныс безінің жетілмеуі, жатырдың гипоплазиясы, 2-ші реттік аменорея (етек кірінің болмауы), кейде климакстың ерте басталуы байқалады. Мұндай әйелдердің интеллекті төмендеу болады. Бұл синдром психопатиялық белгілері және шизофрения типтес өзгерістерге бейімділігі бар адамдарда бірнеше рет жиірек кездеседі. Трисомия-X синдромының бастапқы диагнозы жыныс хроматинін анықтауға негізделеді.

Epithelium
 The epithelium, composed of a single layer of cells, is attached to the underlying connective tissue by a basement membrane. It is a protective barrier that allows for the exchange of substances between the body and the environment.



Mucosa
 The mucosa is the innermost layer of the organ wall, composed of the epithelium and the underlying connective tissue.

Epithelium


Connective tissue

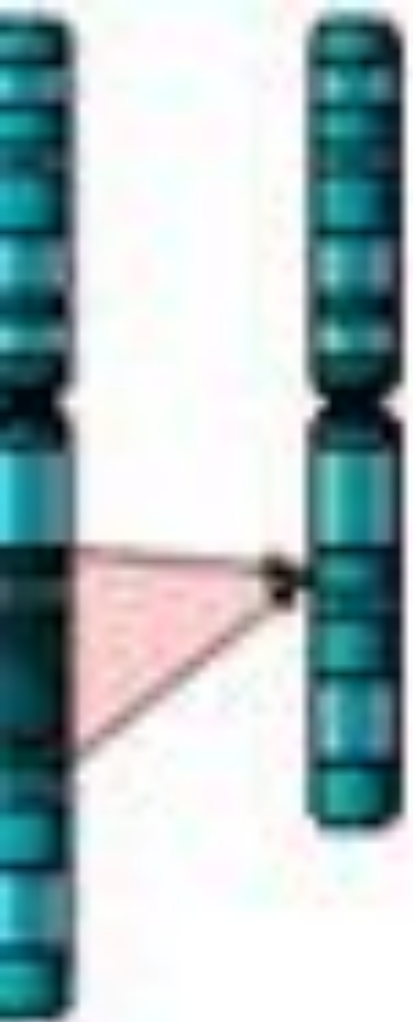
Muscularis mucosae

Submucosa
 The submucosa is a layer of loose connective tissue that supports the mucosa and contains small blood vessels.

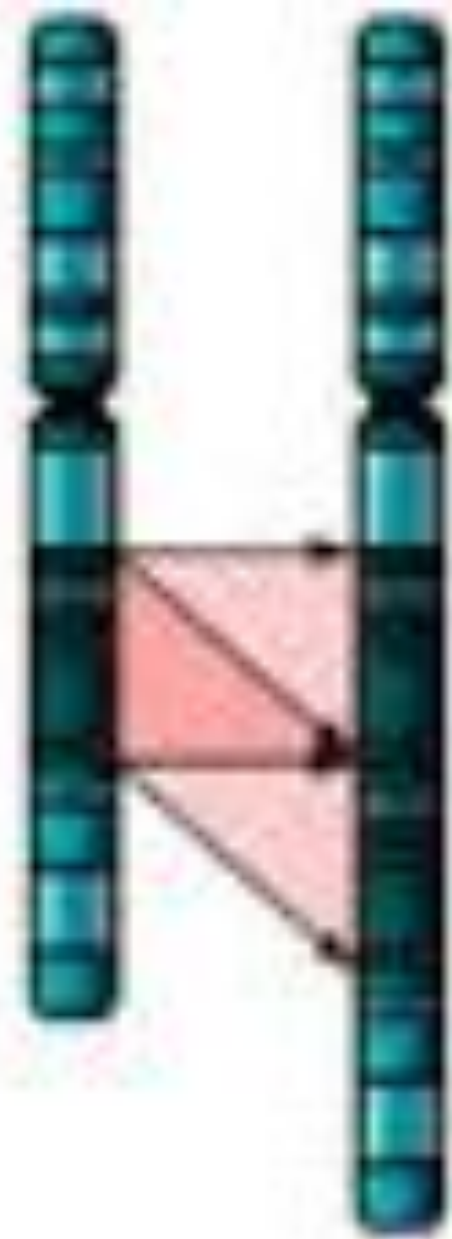
Muscularis externa
 The muscularis externa consists of two layers of smooth muscle: an inner circular layer and an outer longitudinal layer.

Serosa
 The serosa is the outermost layer of the organ wall, composed of a thin layer of connective tissue covered by a simple mesothelium.

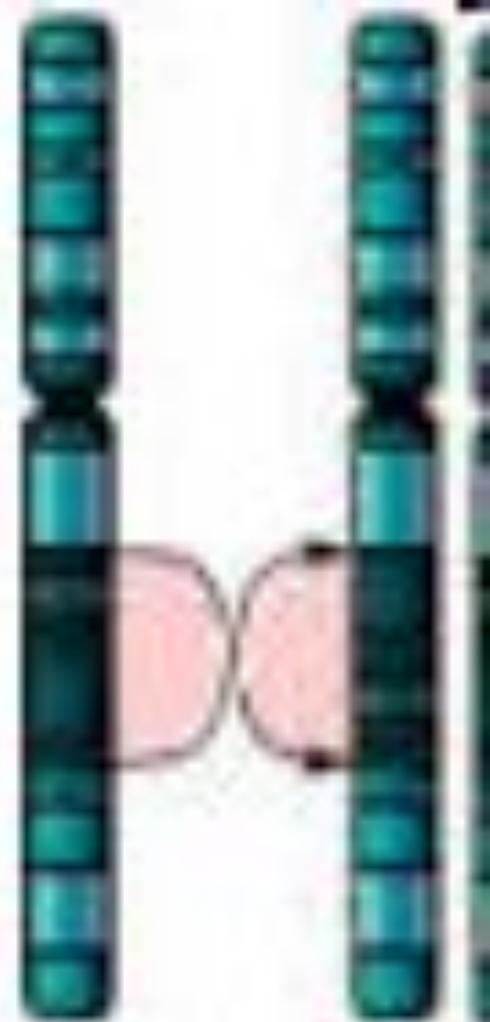



1



2



3



НАЗАР
АУДАРЫП
ҚАРАҒАНЫҢЫЗҒА
КӨП-КӨП
РАХМЕТ
!!!!