

*Осмотр, пальпация и перкуссия
сердца*



Окраска кожи

- Цианоз (синюшность) при нарушениях кровообращения является периферическим, поскольку обусловлен замедлением кровотока в тканях.
- Цианоз у больных с сердечной патологией чаще носит характер акроцианоза, так как он преимущественно наблюдается на кистях и стопах, губах, кончике носа, щеках. При акроцианозе кожа имеет красноватый оттенок, на ощупь холодная.
- При выраженных пороках сердца с наличием артерио-венозного сообщения интенсивность и распространенность цианоза более значительны (разлитой, фиолетового или черно-синего цвета).

Цвет кожных покровов и слизистых оболочек

- Бледный, если СН развивается у больных с аортальными пороками сердца (стеноз устья аорты и недостаточность аортальных клапанов), инфекционным эндокардитом, коллапсом и обильными кровотечениями
- Желтушная окраска кожи и слизистых оболочек - у больных с тяжелой правожелудочковой сердечной недостаточностью от застойных явлений в печени или цирротических процессов в ней.

Лицо

- ◆ «Лицо Корвизара» - при СН.
- ◆ У больных с сужением левого атриовентрикулярного отверстия (митральный стеноз) наблюдается цианотичный румянец щек, цианоз губ, кончика и спинки носа, ушей.
- ◆ Такое расположение цианоза на спинке носа и щеках напоминает летящую бабочку («митральная бабочка»), а лицо такого больного называется *митральным*.



Пульсация сонных артерий

- «Пляска каротид» наблюдается у больных с недостаточностью клапанов аорты.
- При этом отмечается непроизвольное покачивание головой (симптом Мюссе), которое возникает вследствие резкой пульсации сонных артерий с перепадами максимального и минимального давления.

Венный пульс

- Набухание и спадение яремных вен за время одного сердечного цикла, обусловленное динамикой оттока крови в правое предсердие в разные фазы систолы и диастолы
- На шее больных, у которых затруднен отток венозной крови в правое предсердие, венный пульс легко обнаруживается при обычном осмотре.
- Если во время систолы наблюдается спадение яремных вен — это *отрицательный венный пульс*, который свидетельствует об ускорении оттока крови из яремных вен в правое предсердие в период систолы желудочков.
- Пульсация яремных вен, совпадающая по времени с систолой желудочков, называется *положительным венным пульсом* и свидетельствует о недостаточности трехстворчатого клапана.

Осмотр шеи

- Набухание и расширение шейных вен в вертикальном положении наблюдается при экссудативном и слипчивом перикардите, эмфиземе легких, пневмотораксе, сдавлении верхней полой вены опухолью или аневризмой аорты, а также при тромбозе верхней полой вены.
- Резкое расширение вен шеи с одновременным резким отеком ее (воротник Стокса) наблюдается при сдавлении верхней полой вены

Осмотр области сердца

- Позволяет определить верхушечный толчок, сердечный толчок, деформацию грудной клетки в области сердца.
- У больных с СН при слабых сокращениях сердца верхушечный толчок может быть не виден.

В норме ВТ

на **1-2** см кнутри от СКЛ в **V** м.р



- Смещение верхушечного толчка кнаружи от левой срединно-ключичной линии и ниже пятого межреберья (влево и вниз) свидетельствует о гипертрофии или расширении левого желудочка.
- Это может наблюдаться при аортальных пороках сердца, гипертонической болезни, недостаточности митрального клапана, кардиосклерозе и **резком расширении правого желудочка, который оттесняет левый желудочек влево.**
- Верхушечный толчок смещается также при правостороннем экссудативном плеврите, гидротораксе, пневмотораксе, когда средостение смещается влево.

Отрицательный верхушечный толчок

- Отмечается при сращении обоих листков перикарда между собой или наружного листка перикарда с грудной стенкой и плеврой (слипчивый перикардит).
- Следует помнить о возможности появления ложного отрицательного верхушечного толчка, например, у худощавых людей

Сердечный толчок

- При возбужденной деятельности сердца (различного рода эмоции, тяжелые физические напряжения, тиреотоксикоз), в особенности у худощавых людей с тонкой грудной стенкой, видна разлитая пульсация всей сердечной области
- При заболеваниях сердца сердечный толчок отражает в основном работу **правого желудочка**. При его гипертрофии и расширении появляется резко выраженная видимая невооруженным глазом пульсация в нижней части грудной и надчревной области.
- Разлитая пульсация в области сердца .может наблюдаться при опухолях заднего средостения и ряде других заболеваний, когда сердце по тем или иным причинам смещается кпереди.

Пульсация в области сердца

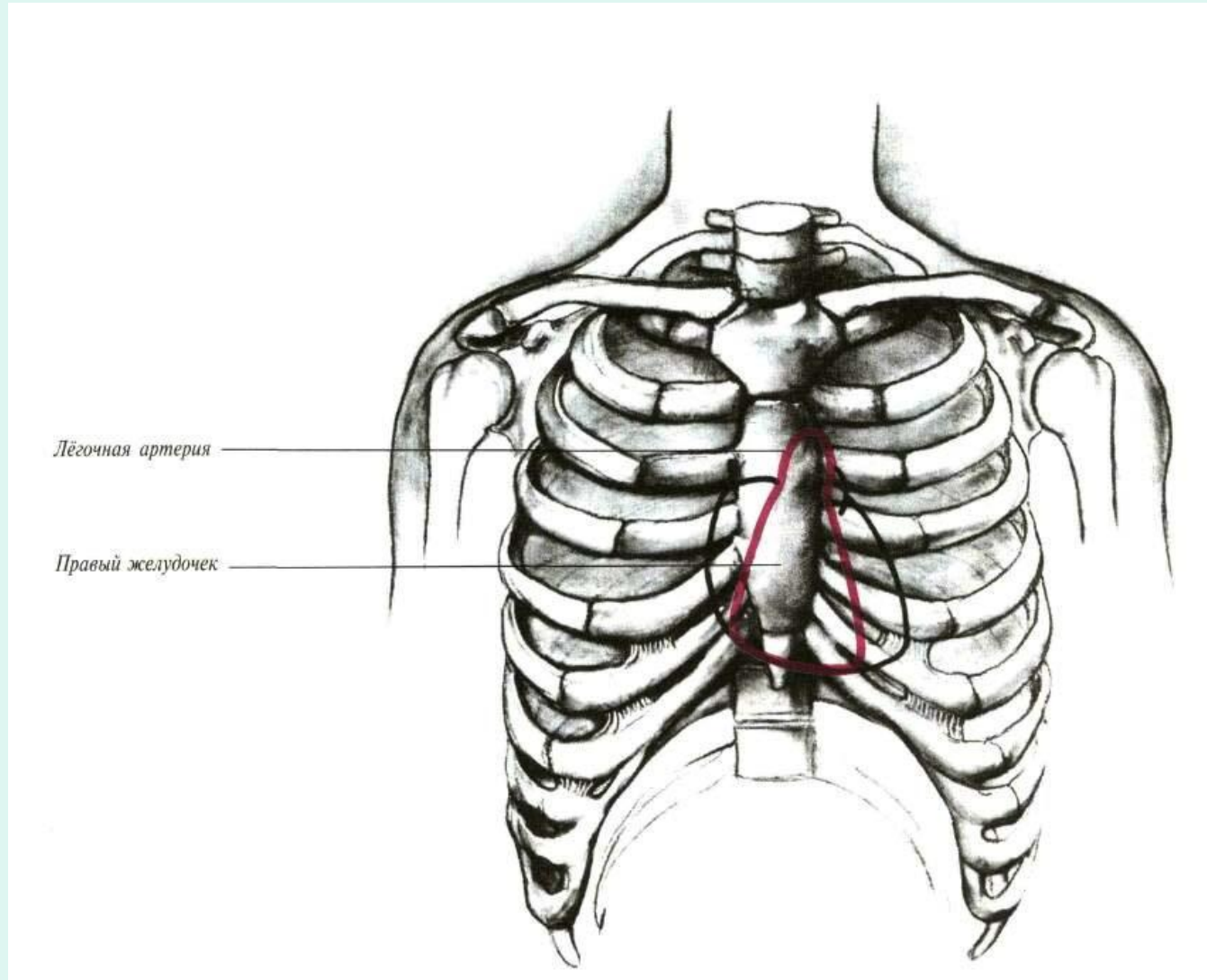
- Во 2-м межреберье справа от грудины можно выявить пульсацию аорты, которая появляется либо при ее резком расширении (аневризма восходящей части и дуги аорты, недостаточность аортальных клапанов), либо при сморщивании края правого легкого, ее покрывающего.
- Во 2-м и 3-м межреберьях слева видимая на глаз пульсация вызывается расширенным легочным стволом (например, при митральном стенозе).
- Пульсация в 3- и 4-м межреберьях слева от грудины может обуславливаться аневризмой сердца у больных, перенесших инфаркт миокарда
- «Сердечный горб» при ВПС

- Осмотр живота – асцит
- Осмотр нижних конечностей – отеки
- Различают несколько степеней сердечных отеков.
- Скрытые отеки не обнаруживаются при осмотре и пальпации, а выявляются путем взвешивания больного, наблюдением за его диурезом и специальными пробами (например, проба Мак-Клюра — Олдрича).
- *Пастозность* — при надавливании пальцем на внутреннюю поверхность голени остается небольшая ямка, которая улавливается в основном на ощупь.
- *Явные (выраженные) отеки* — хорошо видна дефигурация суставов и тканей и при надавливании пальцем остается ясно видимая ямка.
- *Анасарка* — это массивные, распространенные отеки подкожножировой клетчатки туловища и конечностей с одновременным скоплением жидкости в серозных полостях (гидроторакс, асцит и т.д.).

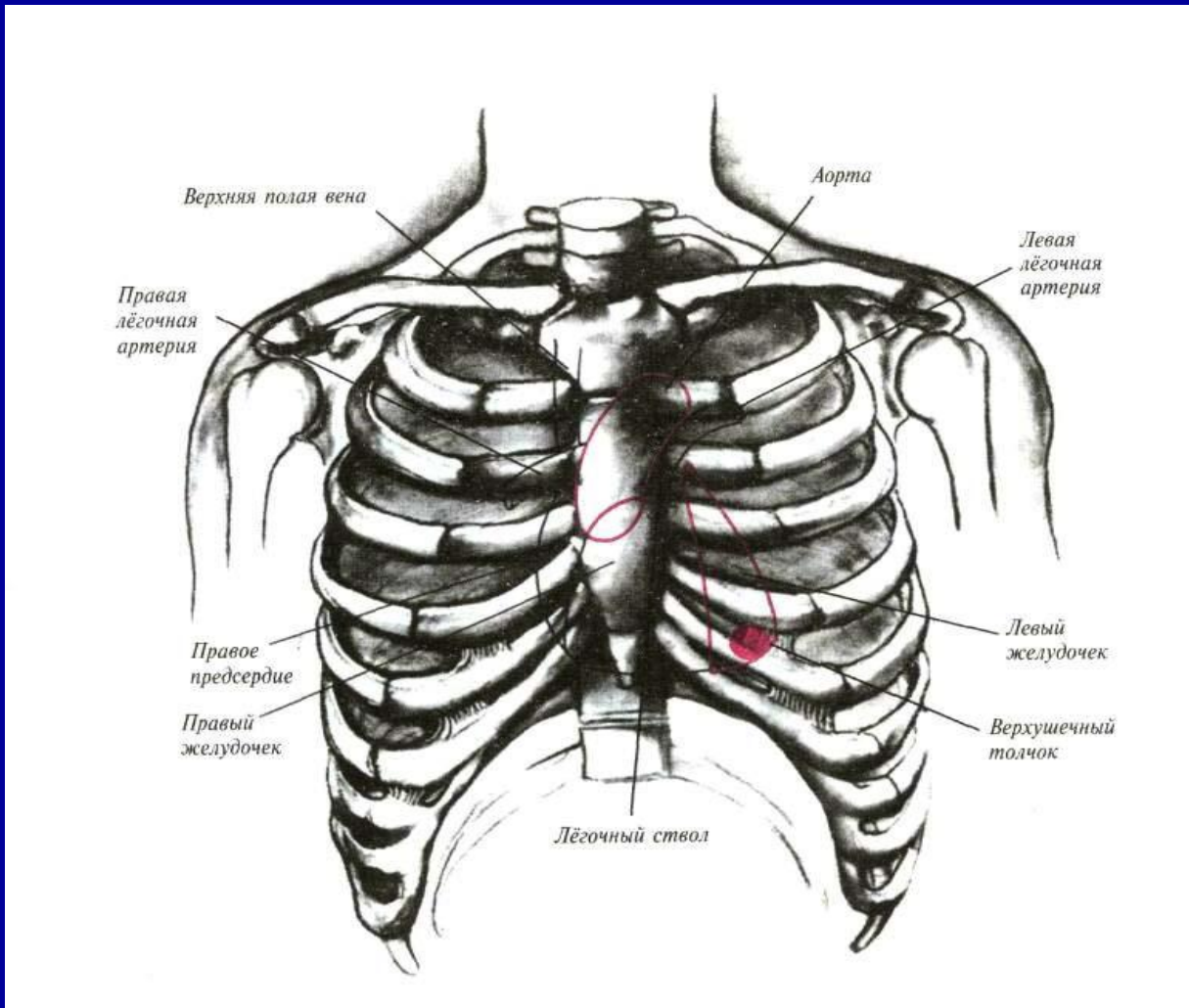
Пальпация сердца и сосудов



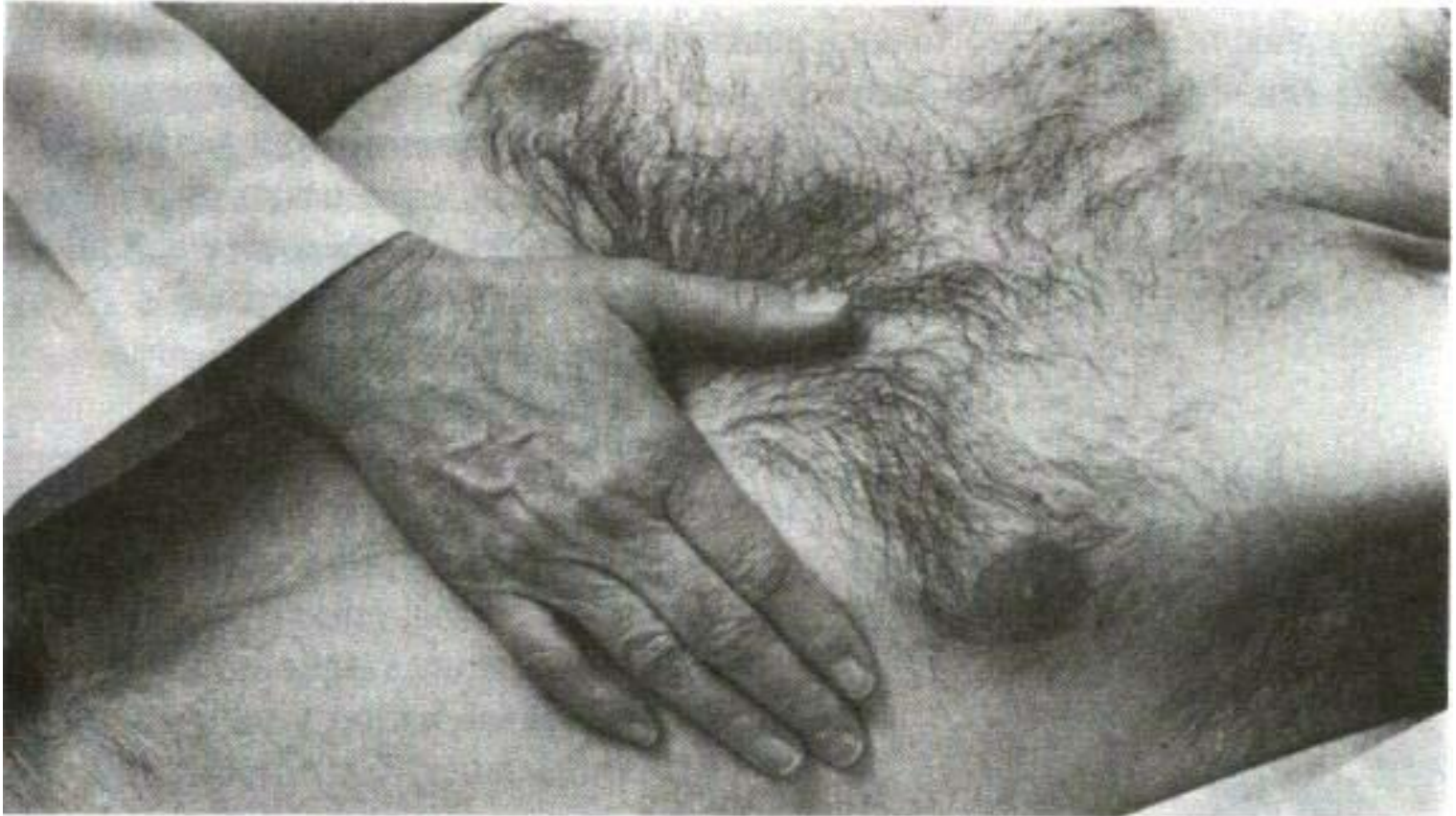
Правый желудочек занимает почти всю переднюю поверхность сердца



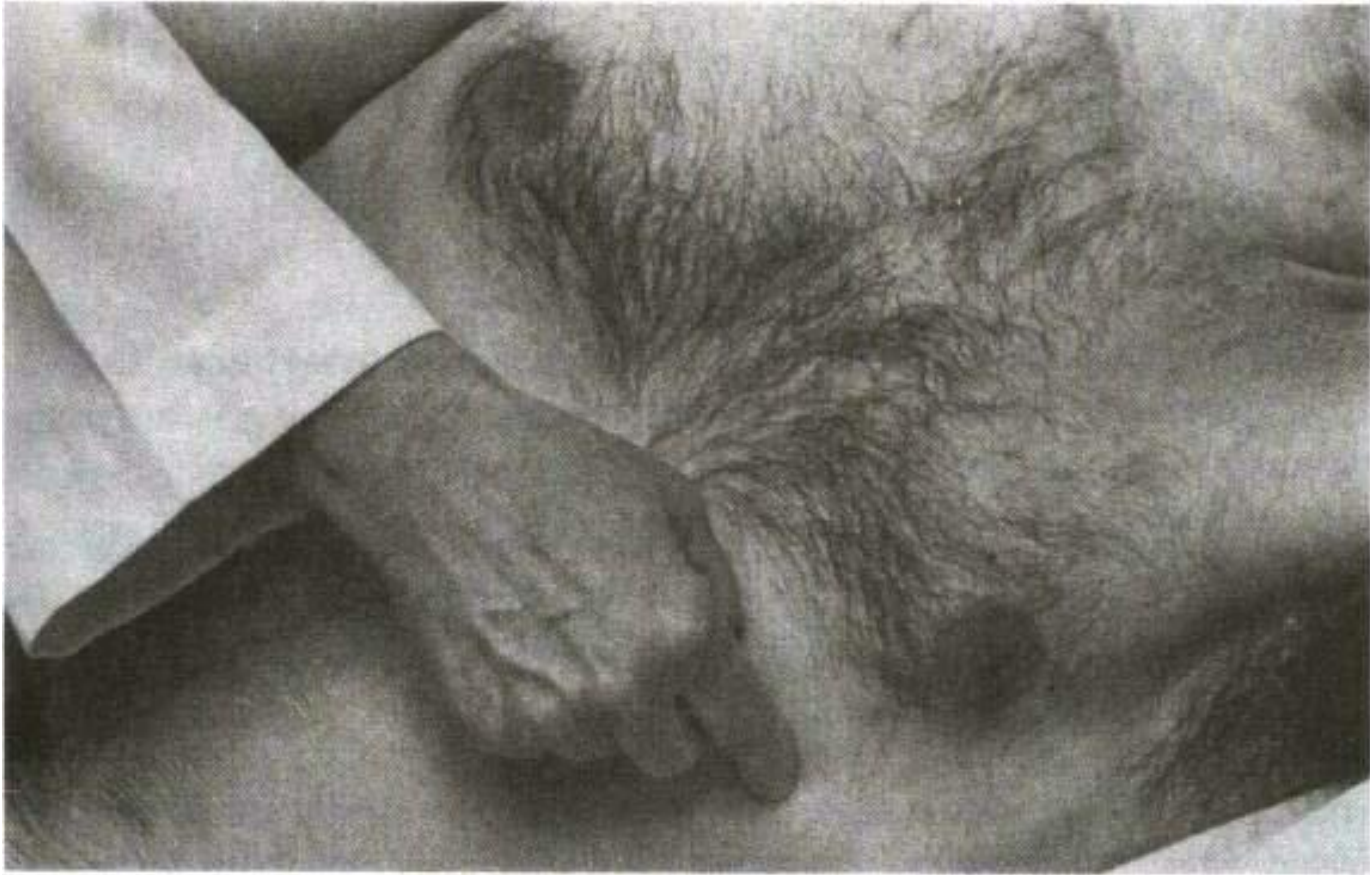ЛЖ занимает лишь небольшую часть передней поверхности сердца, формирует левую границу и является источником верхушечного толчка



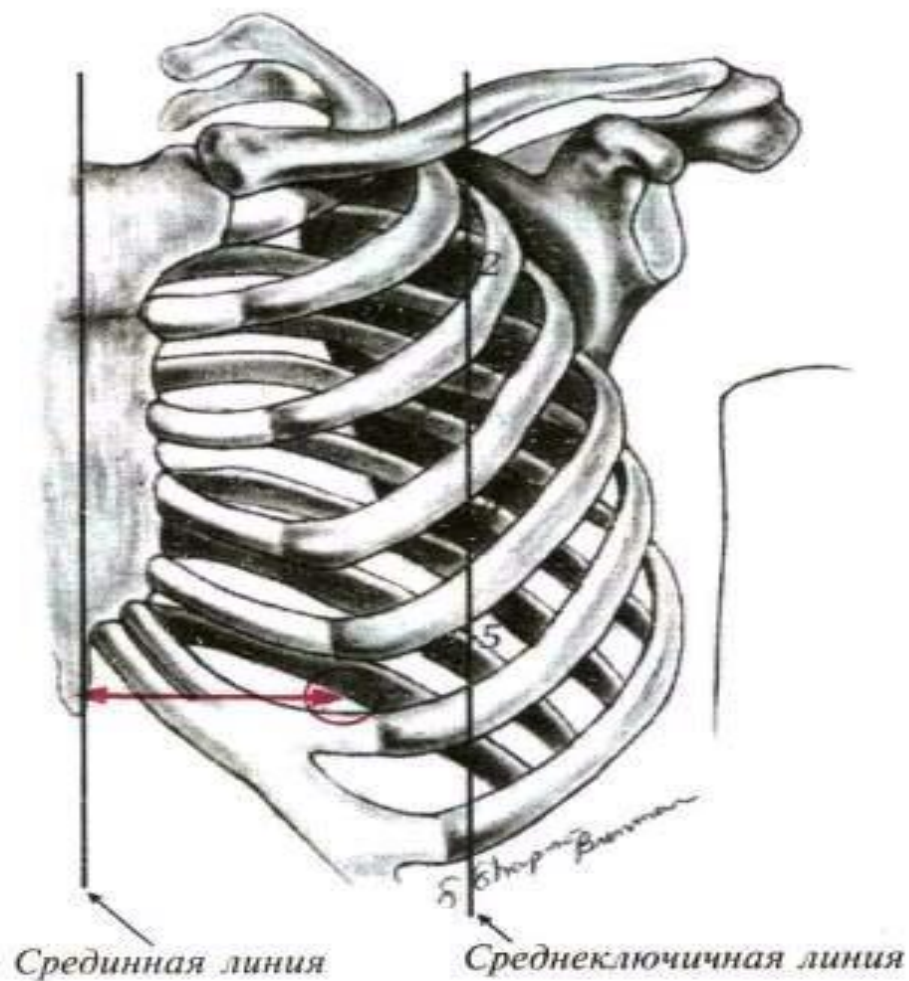
Пальпация верхушечного толчка



Пальпация верхушечного толчка



Топография верхушечного толчка



Характеристики ВТ

- Ширина верхушечного толчка определяется величиной площади, которую занимает движение грудной стенки, вызванное верхушечным толчком.
- Если площадь его меньше 1,5 — 2 см², он называется *ограниченным* и нередко наблюдается при эмфиземе легких, при низком стоянии диафрагмы, когда сердце прилегает к грудной клетке меньшей поверхностью, чем в норме.

- Верхушечный толчок больше 2 см^2 называется *разлитым* и обычно обусловлен увеличением размеров сердца и особенно левого желудочка (например, при недостаточности митрального и аортального клапанов, артериальной гипертонии), когда сердце своей большей частью прилегает к грудной клетке.
- Разлитой верхушечный толчок может иметь место при сморщивании легких, высоком стоянии диафрагмы, при опухоли заднего средостения.

- Величина или высота верхушечного толчка — это величина размаха (амплитуда колебания), совершаемого грудной стенкой под влиянием верхушечного толчка.
- В зависимости от амплитуды колебания грудной стенки в области верхушки сердца различают высокий и низкий верхушечный толчок, что находится в обратно - пропорциональной зависимости от толщины грудной клетки и расстояния от нее до сердца.

Усиленный вершечный толчок

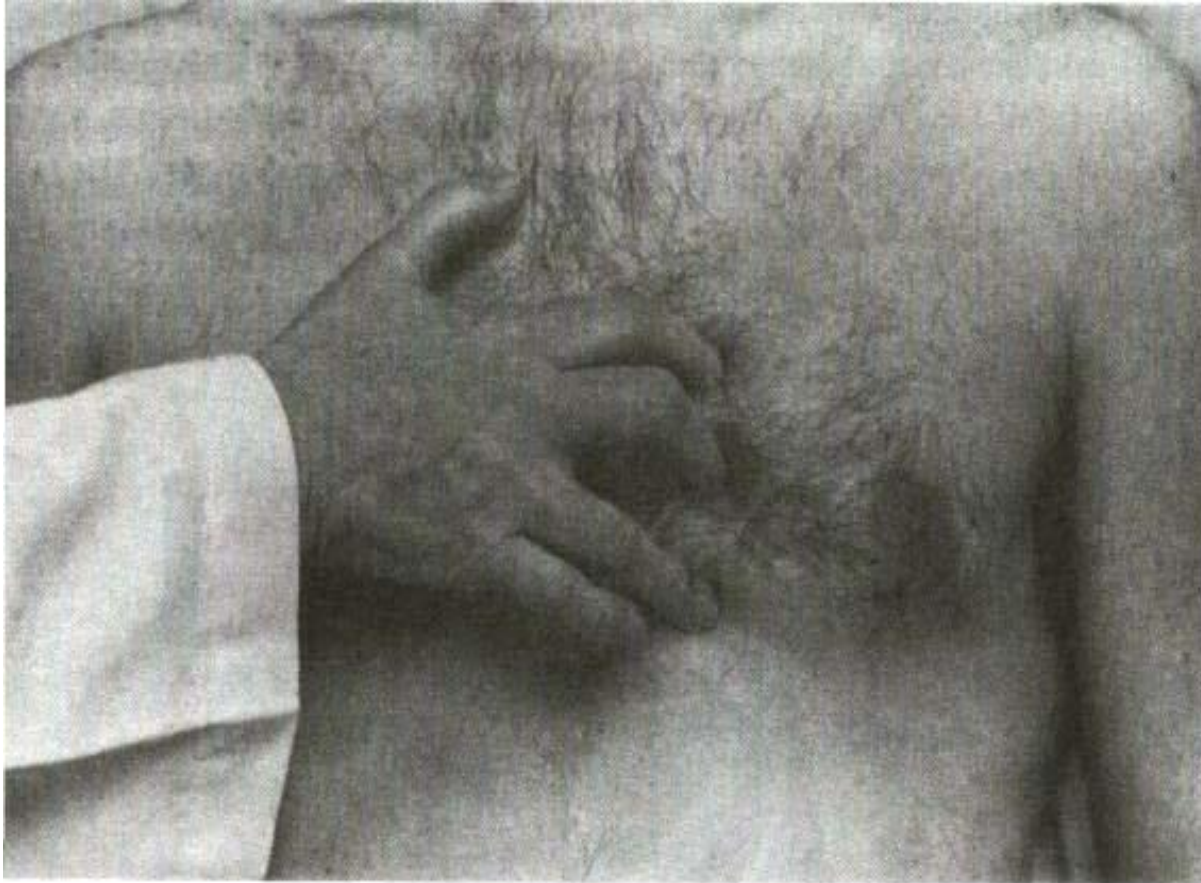

- Сила, или резистентность, верхушечного толчка — это то сопротивление, которое ощущается пальпирующими пальцами при попытке воспрепятствовать верхушечному толчку
- Если левый желудочек не только гипертрофирован, но и расширен, то толчок становится сильным, высоким и широким. При пальпации такой толчок дает ощущение плотного и упругого купола («куполообразный» верхушечный толчок) и наблюдается при аортальном пороке сердца.

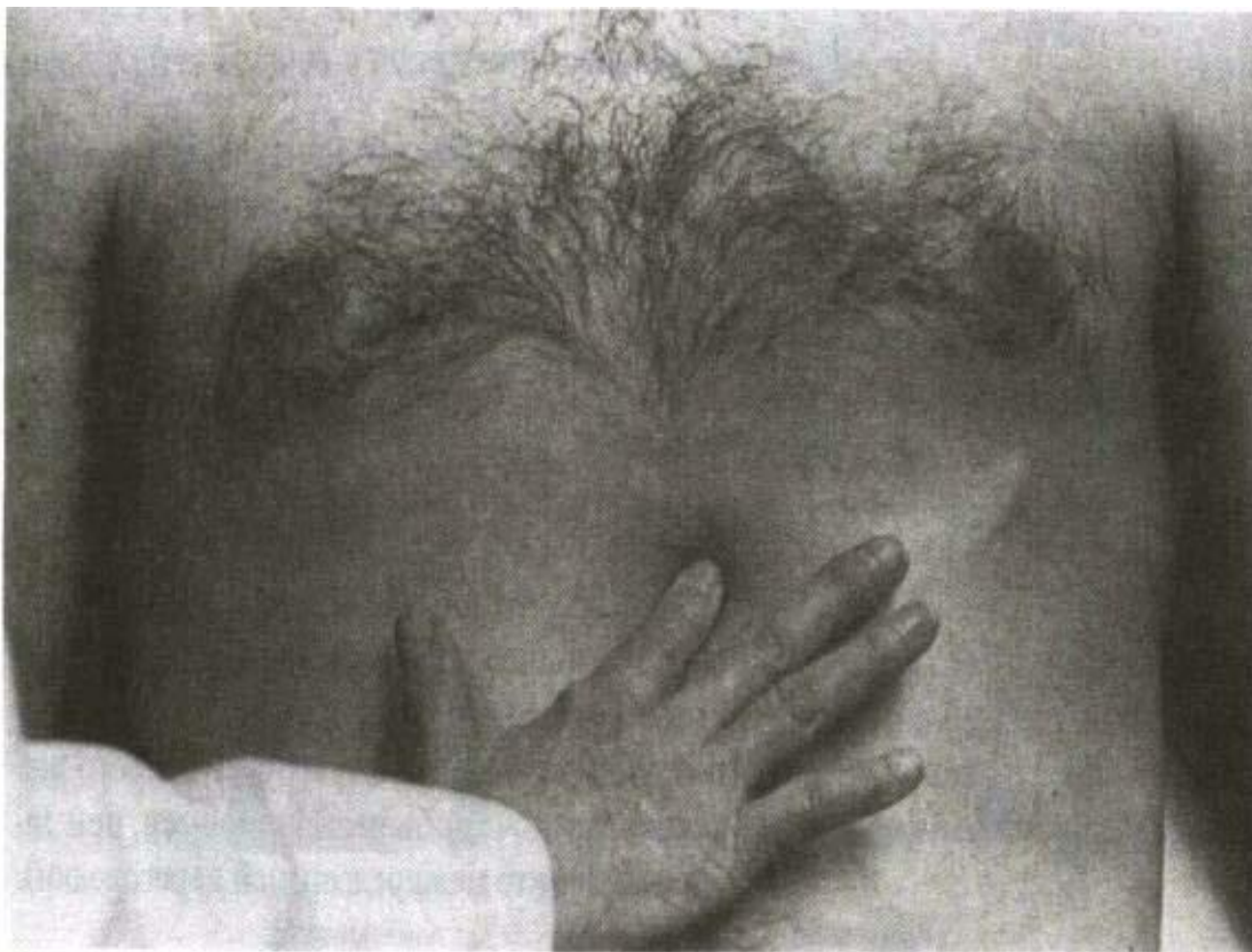Разлитой, куполообразный,
приподнимающий верхушечный толчок



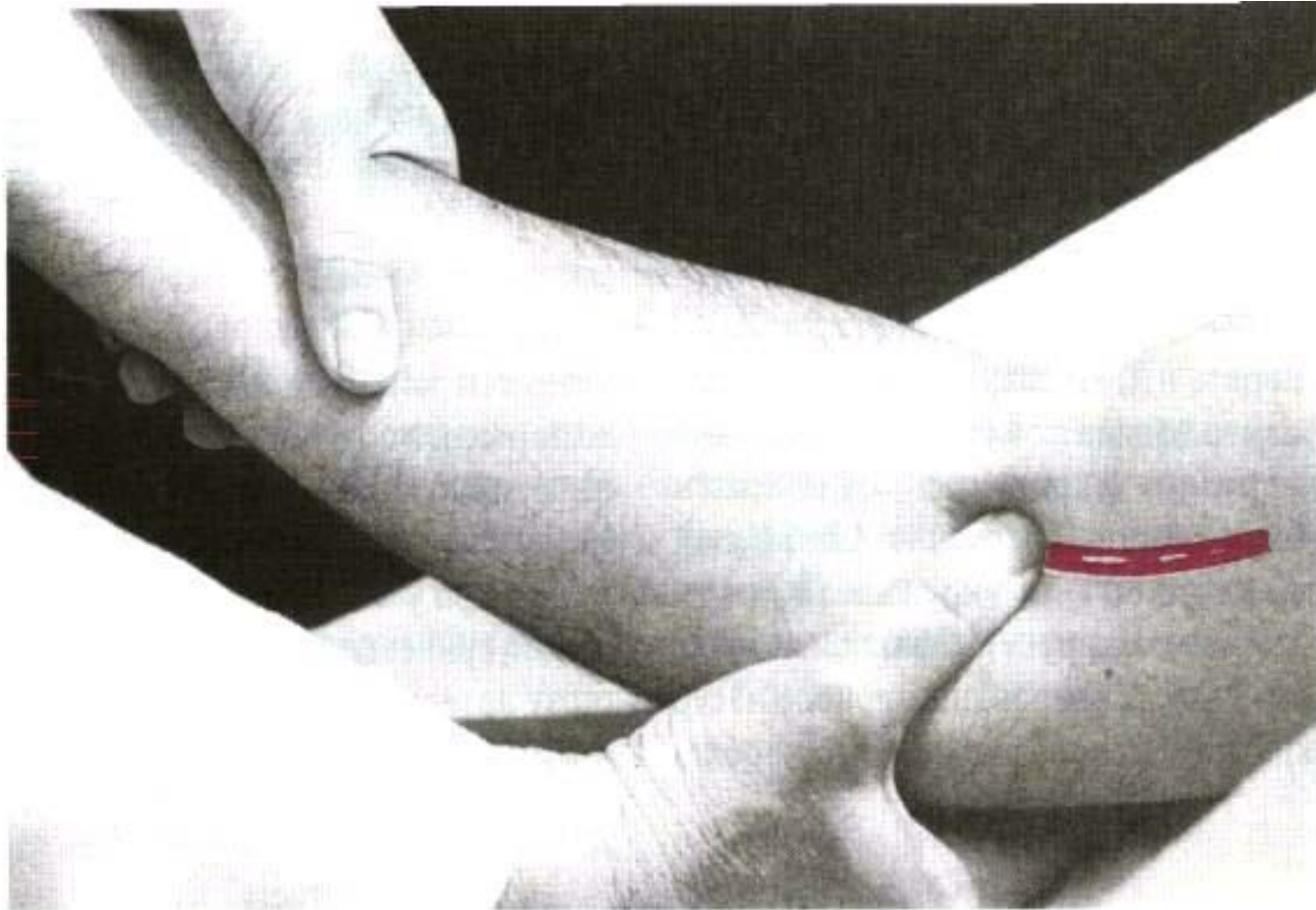
Пальпация правого желудочка при его патологии



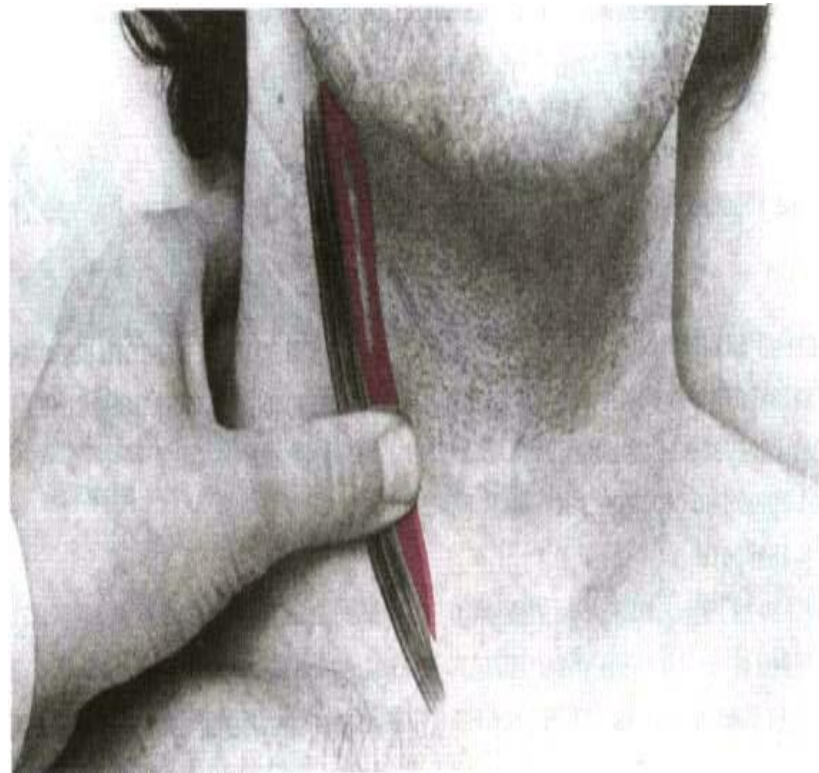
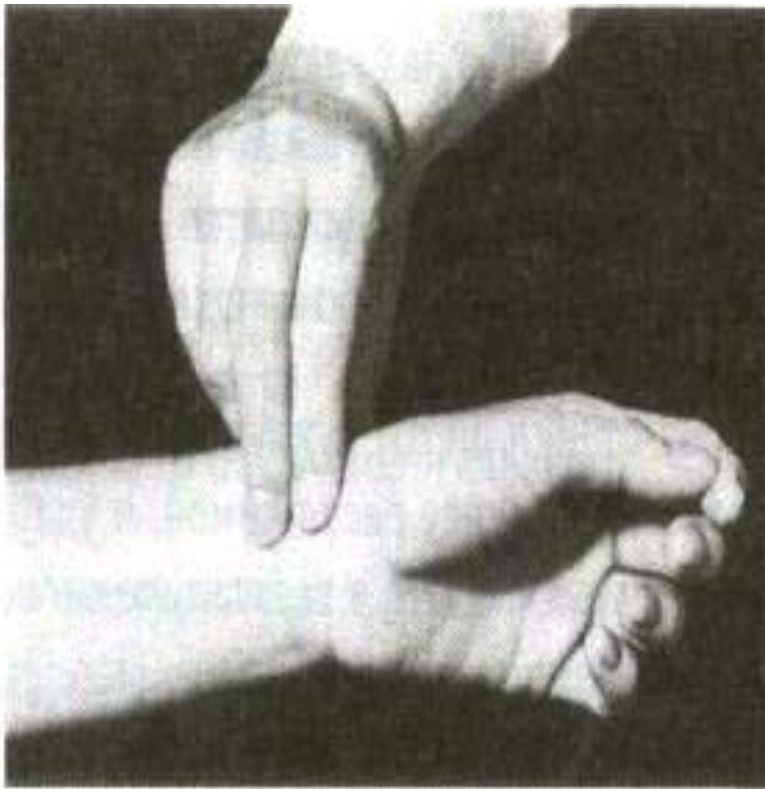Пальпация эпигастральной области при патологии ПЖ



Пальпация пульса



Пальпация пульса



Свойства артериального пульса и изменение при патологии – см.учебник!

1. Частота
2. Регулярность
3. Наполнение
4. Напряжение
4. Высота
6. Форма пульсовой волны

Сфигмография – метод графической регистрации движения стенки сосуда



Капиллярный пульс

- Видимая пульсация белого пятна в середине ногтя большого (его получают, слегка нажав на кончик ногтя) или пульсация пятна гиперемии, вызванного растиранием кожи груди или лба
- Признак аортальной недостаточности

Перкуссия



Методика и нормы – см.
учебник и практические
занятия!

Нормальная конфигурация сердца

- Правая граница относительной тупости сердца начинается верхней полой веной в правом межреберье и идет вертикально вниз вдоль правого края грудины или на 0,5 см кнаружи от него до верхнего края III ребра. Затем она, образуя тупой угол, идет в виде дуги, выпуклой кнаружи, соответственно контуру правого предсердия до крайней правой точки относительной тупости сердца в 4-м межреберье.

Нормальная конфигурация сердца

- Слева **сверху** граница сердечно-сосудистого контура начинается выбухающей частью дуги аорты, затем идет вниз и во 2-м межреберье образует незначительную выпуклость соответственно контур дуги легочной артерии.
- На уровне III ребра граница огибает ушко левого предсердия и далее идет влево и вниз, образуя дугу левого желудочка, до крайней левой точки относительной тупости сердца в 5-м межреберье

Границы абсолютной и относительной тупости сердца

- Зависят от высоты стояния диафрагмы, увеличения самого сердца и изменений в легких.
- При этом может происходить как увеличение или уменьшение размеров относительной и абсолютной тупости сердца, так и смещение ее границ в ту или другую сторону.

Увеличение размеров относительной тупости сердца

- У лиц с неизменными размерами сердца возможно при высоком стоянии диафрагмы (гиперстенический тип телосложения, беременность, метеоризм, асцит). При этом сердце принимает более горизонтальное положение и ближе прилежит к грудной клетке.
- При увеличении самого сердца - происходит чаще всего за счет расширения (дилатации) полостей сердца и лишь в небольшой степени обуславливается утолщением (гипертрофией) миокарда.
- Одна лишь гипертрофия мышцы сердца, за редким исключением, не может обусловить значительного расширения контуров относительной тупости сердца, которое бы обнаруживалось с помощью перкуссии.

Расширение сердца вправо


- Увеличение правой границы относительной тупости сердца - наиболее часто наблюдается при расширении правого предсердия и (или) правого желудочка, смещающего вправо правое предсердие.
- Это может иметь место при:
 - недостаточности трехстворчатого клапана,
 - сужении устья легочной артерии,
 - поздних стадиях недостаточности митрального клапана,
 - при легочной гипертензии

Расширение сердца влево

- увеличение относительной тупости влево происходит при дилатации и гипертрофии левого желудочка.
- Это встречается при стойком повышении артериального давления в большом круге кровообращения (например, при гипертонической болезни и симптоматических артериальных гипертензиях),
- при аортальных пороках сердца (часто и вниз до 6 — 7-го межреберья - при недостаточности клапана аорты),
- начальных стадиях недостаточности митрального клапана,
- аневризме передней стенки левого желудочка и восходящей части аорты.

Расширение сердца вверх

- Увеличение относительной тупости сердца вверх обусловлено, в основном, значительным расширением левого предсердия.
- Это встречается при:
 - сужении левого атриовентрикулярного отверстия (митральный стеноз),
 - недостаточности митрального клапана.



Увеличение границ относительной тупости в обе стороны (влево и вправо)

- определяется при диффузном поражении миокарда (миокардиты, миокардиосклероз, кардиомиопатии).
- при скоплении в полости перикарда жидкости (например, экссудативный перикардит), при котором границы относительной и абсолютной тупости сливаются, а форма тупости напоминает усеченный треугольник или трапецию, обращенные основанием книзу

- Уменьшение размеров относительной тупости сердца происходит при опущении диафрагмы (астенический тип телосложения, эмфизема легких, энтероптоз).
- В таком случае сердце не только смещается вниз, но и принимает более вертикальное положение (так называемое висячее, или капельное, сердце).

Увеличение площади абсолютной тупости сердца

- Отмечается при рубцевании, сморщивании или воспалительном уплотнении передних краев легких.
- происходит также при смещении сердца кпереди, например, опухолью средостения, высоком стоянии диафрагмы (метеоризм, асцит, большая опухоль или киста в брюшной полости и т.д.).
- Увеличение площади абсолютной тупости сердца, зависящее от изменения самого сердца, в основном, связано с увеличением размеров правого желудочка, а также с накоплением жидкости в полости перикарда.
- Увеличение размеров сердца приводит к увеличению площади абсолютной тупости.

Уменьшение абсолютной тупости сердца

- Наблюдается при:
- повышенной воздушной легочной ткани (например, эмфизема легких, приступ бронхиальной астмы),
- пневмотораксе, когда растянутый газом плевральный синус покрывает переднюю поверхность сердца;
- накоплении воздуха в полости перикарда (пневмоперикард);
- подкожной эмфиземе в области сердца;
- низком стоянии диафрагмы;
- энтероптозе.

Конфигурация сердца

- Может быть неизменной (нормальной),
- митральной,
- аортальной
- треугольной (или трапециевидной)

Митральная конфигурация сердца

- Встречается при митральных пороках (недостаточность митрального клапана, далеко зашедшие стадии митрального стеноза)
- Может быть и при других поражениях сердца.
- **Митральная конфигурация** отличается от нормальной шарообразной формой, при которой отсутствует угол между сосудистым пучком и силуэтом сердца.
- В таких случаях говорят о **сглаживании «талии сердца»** за счет резкого увеличения левого предсердия, левого желудочка и правых отделов сердца.

Аортальная конфигурация сердца

- Встречается при поражениях аортальных клапанов, самой аорты, а также при выраженных формах гипертонической болезни.
- Характеризуется значительным расширением границы сердца влево за счет изолированного увеличения левого желудочка.
- «Талия сердца» становится подчеркнутой за счет изменения угла между верхней частью левого сердечного контура (образованного сосудистым пучком и ушком левого предсердия) и нижней частью его (образованного левым желудочком).
- При нормальной конфигурации сердца этот угол тупой и выражен нерезко, а при аортальной оказывается почти прямым.
- Сердце приобретает вид \«сапога» или «сидячей утки».

Треугольная форма сердца

- Наблюдается при скоплении большого количества жидкости в перикарде.
- Границы относительной тупости сердца принимают треугольную форму с широким основанием внизу и постепенным сужением вверх по направлению к сосудистому пучку.
- Конфигурация сердца в этом случае напоминает фигуру крыши с дымовой трубой