

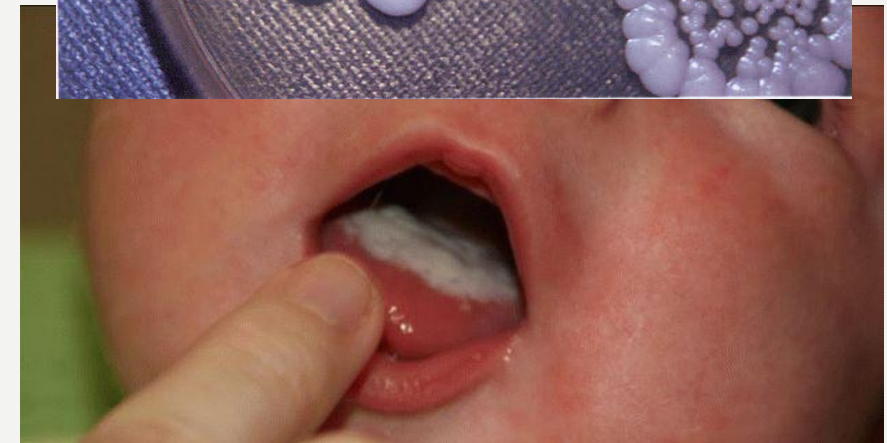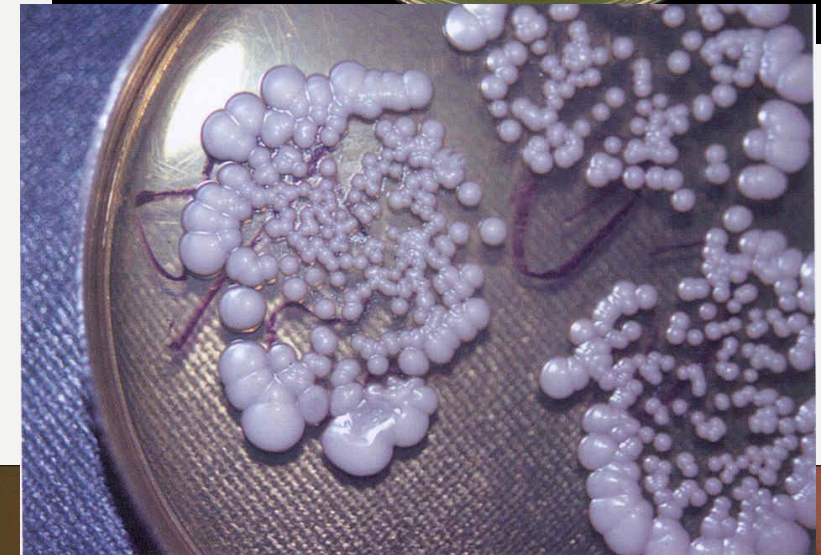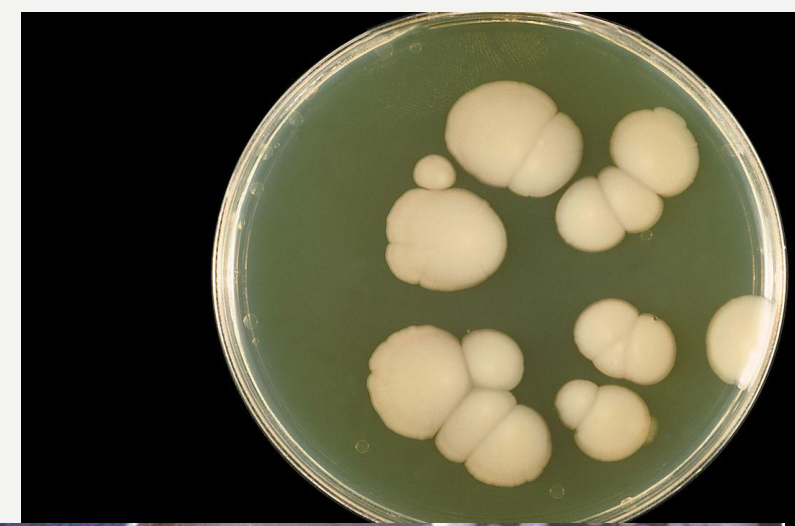КАНДИДОЗНАЯ ИНФЕКЦИЯ У ДЕТЕЙ

ПРИНЯЛА: АЙНУР ОРДАБЕКОВНА

ВЫПОЛНИЛА: АРАЙЛЫМ БАУЫРЖАНОВНА

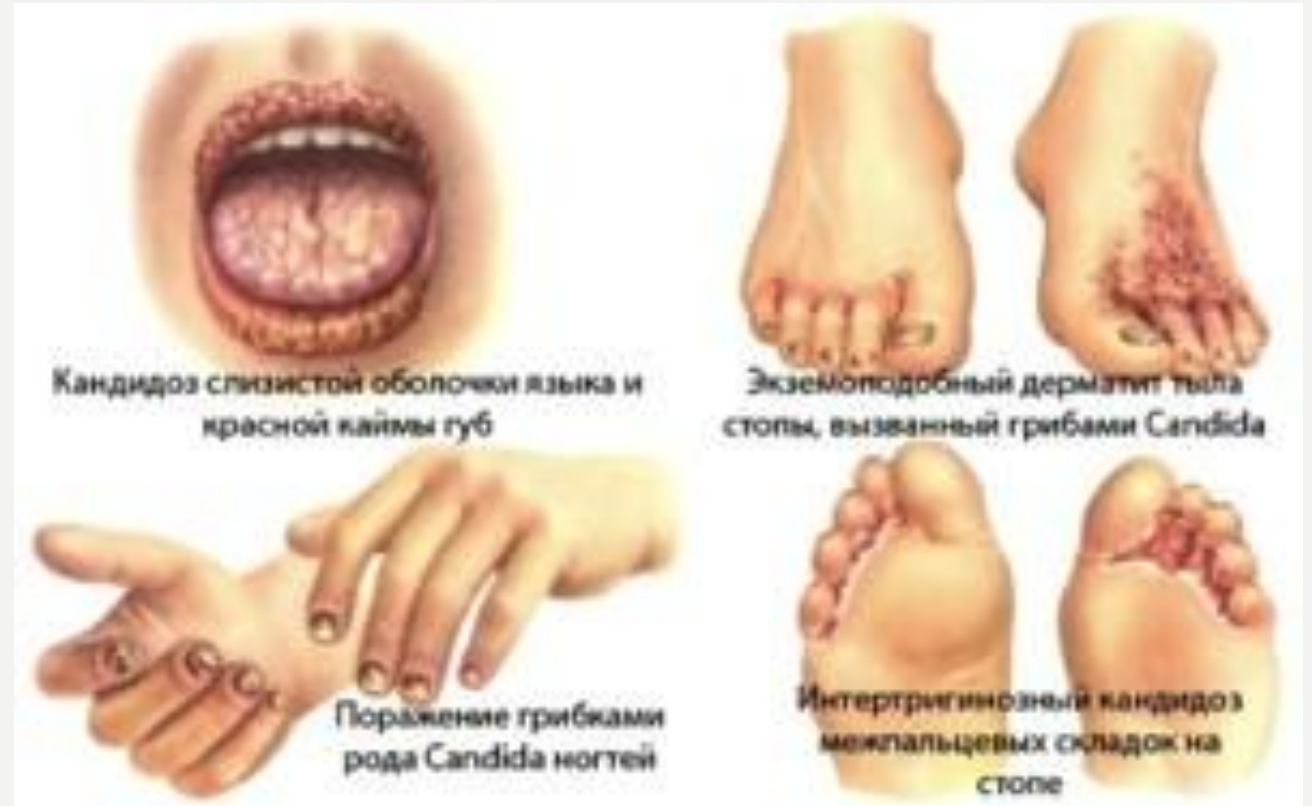ОПРЕДЕЛЕНИЕ:

- Широко распространенное название кандидоза – молочница. Также болезнь известна как кандидамикоз или кандидозная инфекция.
- Молочница у детей – это болезнь, что вызвана дрожжеподобными грибами из рода *Candida*. Возбудитель имеет свойство распространяться по крови, что приводит к поражению многих органов и систем



СОГЛАСНО МЕЖДУНАРОДНОЙ КЛАССИФИКАЦИИ, РАЗЛИЧАЮТ ТАКИЕ ВИДЫ:

- кандидоз кожи и ногтей;
- кандидозный стоматит (молочница);
- легочный кандидоз;
- кандидоз висцеральных органов;
- кандидоз других урогенитальных локализаций;
- кандидозный эндокардит;
- кандидозный менингит;
- кандидозная септицемия и пр.

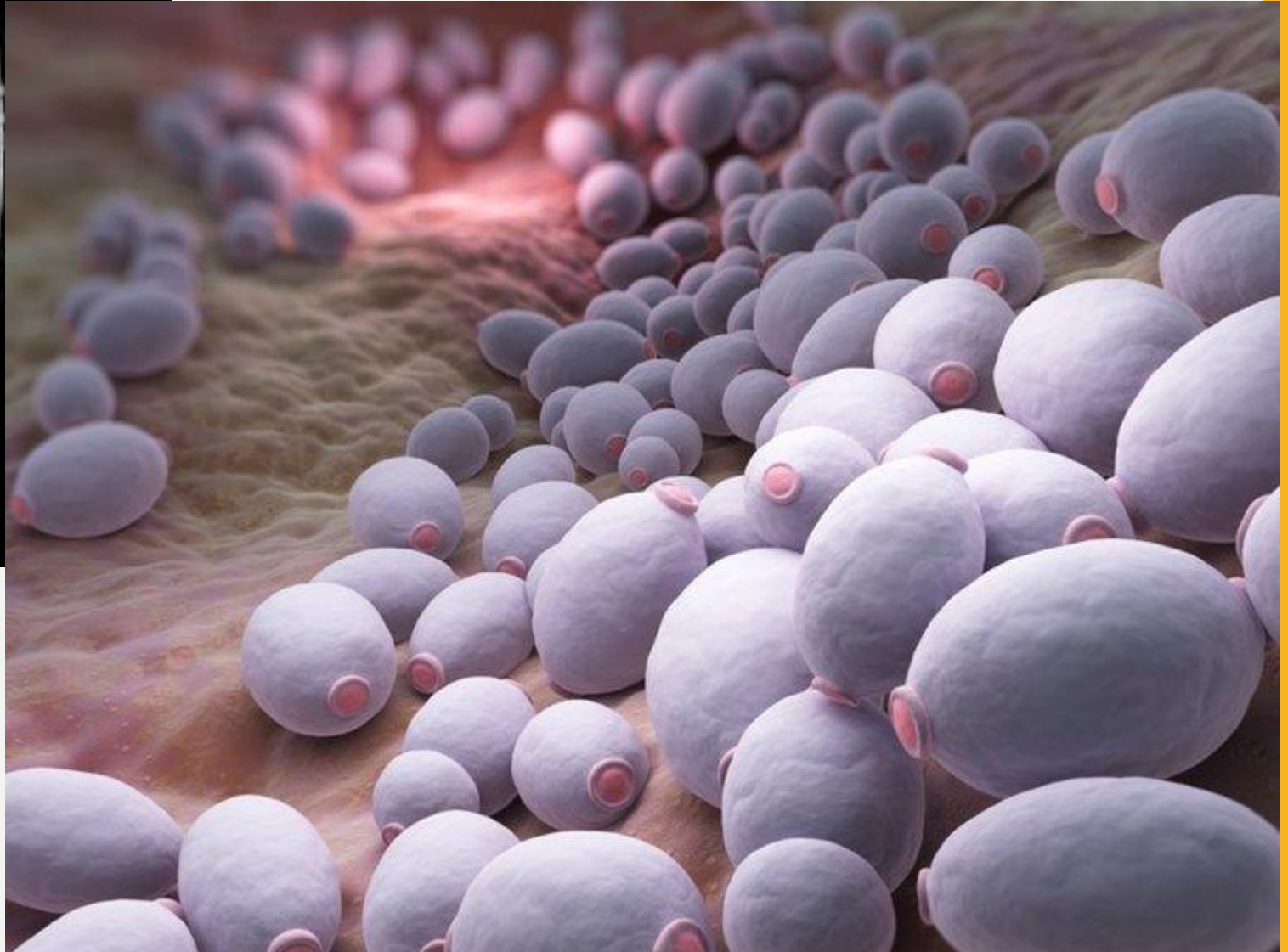
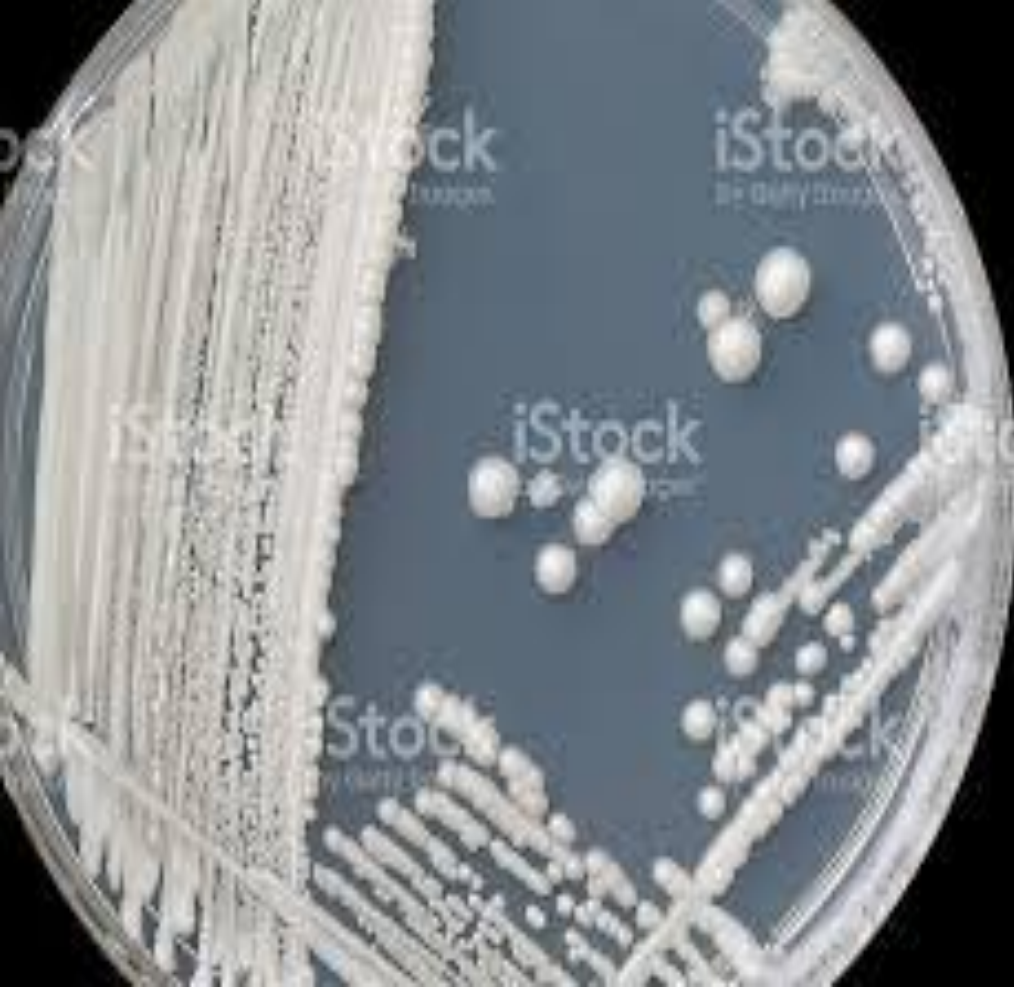
ЭПИДЕМИОЛОГИЯ.

- Инфекцию распространяют больные с острыми формами кандидоза и – в некоторых случаях – носители *Candida*. Грибы этого рода живут на оболочках рта, желудочно-кишечного тракта, влагалища и верхних дыхательных путей человека.
- Основной путь передачи заболевания – контактный. Также есть вероятность заражения воздушно-капельным путем и через предметы ухода, на которых содержатся грибы Кандида.
- Новорожденные заражаются молочницей в основном в процессе родов. Также больная мать может заразить ребенка, если у нее есть трещины на сосках или кандидоз кожи молочных желез.

ЧТО ПРОВОЦИРУЕТ / ПРИЧИНЫ КАНДИДОЗА (МОЛОЧНИЦЫ) У ДЕТЕЙ:

- Молочницу у детей вызывают дрожжеподобные грибы рода *Candida*, которые относятся к классу *Fungi imperfecti*. Размножение происходит многосторонним почкованием. Клетки грибов имеют округлую или овальную форму, по величине разные. Род делится на 30 видов с шестью вариантами. Растут данные грибы при наличии в среде воздуха. Их причисляют к условнопатогенным микроорганизмам. То есть грибы рода *Candida* могут вызывать болезнь, только если находятся в организме в определенном количестве и при благоприятных для своего роста и размножения условиях.
- Кандида могут храниться в высушенном состоянии 1-3 года, нормально переносят замораживание, даже повторяющееся. Мгновенно погибают при кипячении, и за несколько минут – в широко используемых дезинфицирующих средствах.



В ГРУППЕ РИСКА –

- **Новорожденные**
- **Груднички**
- **Дошкольники**
- **в особенности истощенные и ослабленные дети**



- Инфекционный процесс быстро затрагивает разные ткани и органы человека, что приводит к генерализации инфекции, поражению внутренних органов. Кандидоз более тяжело протекает при искусственном вскармливании ребенка.
- Грибковый стоматит чаще всего возникает у детей с нарушениями пищеварения, пониженной кислотностью желудочного сока, ахилией.
- длительное и бессистемное применение антибиотиков.
- прием цитостатиков, кортикостероидов, что нарушают иммунный статус организма и способствуют проявлению патогенных свойств условно-патогенных микроорганизмов.

ПАТОМОРФОЛОГИЯ

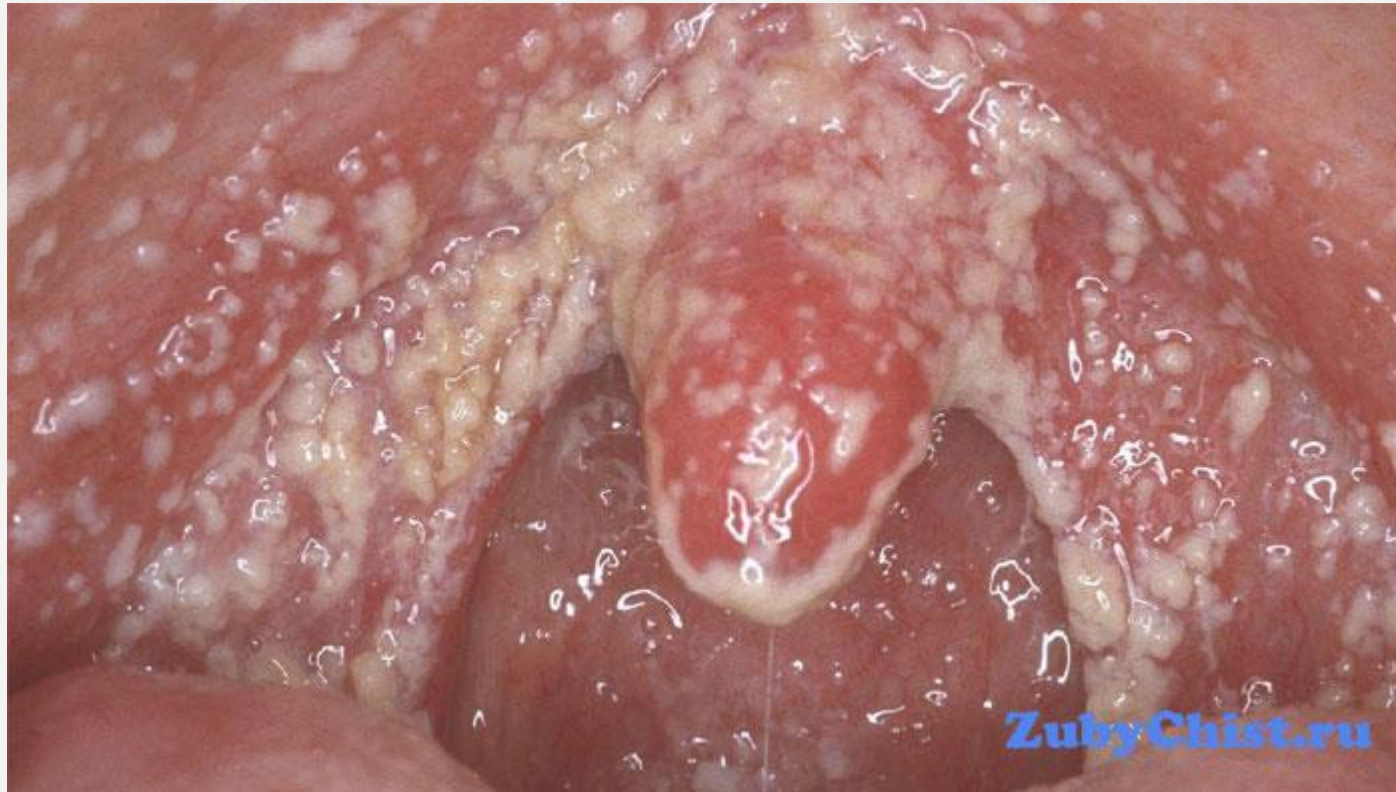- Макроскопически молочница творожистыми наложениями на слизистых оболочках, что имеют беловатый или беловато-желтый оттенок. Гистологическое исследование показывает изменения в тканях органов с умеренной перифокальной воспалительной реакцией. Эпителий слизистой оболочки в некоторых случаях разрушается полностью, заменяется детритом, пронизанным множеством нитей мицелия и скоплениями спор. У большинства больных детей отмечаются также поражения глубоких слоев стенки пищевода, а нити гриба пронизывают толщу мышечной стенки.

СИМПТОМЫ КАНДИДОЗА

- Кандидозная инфекция наиболее часто проявляется **молочницей**. Ею чаще всего болеют новорожденные, груднички и дошкольники. Основным симптомом – творожистые белые наложения на слизистой оболочке щек, деснах, нёбе. Наложения изначально располагаются точечно, потом сливаются. Снимаются легко. Если вовремя не провести лечение, наложения уплотняются и становятся серовато-грязного оттенка, их всё труднее снять, слизистая кровит после снятия наложений.

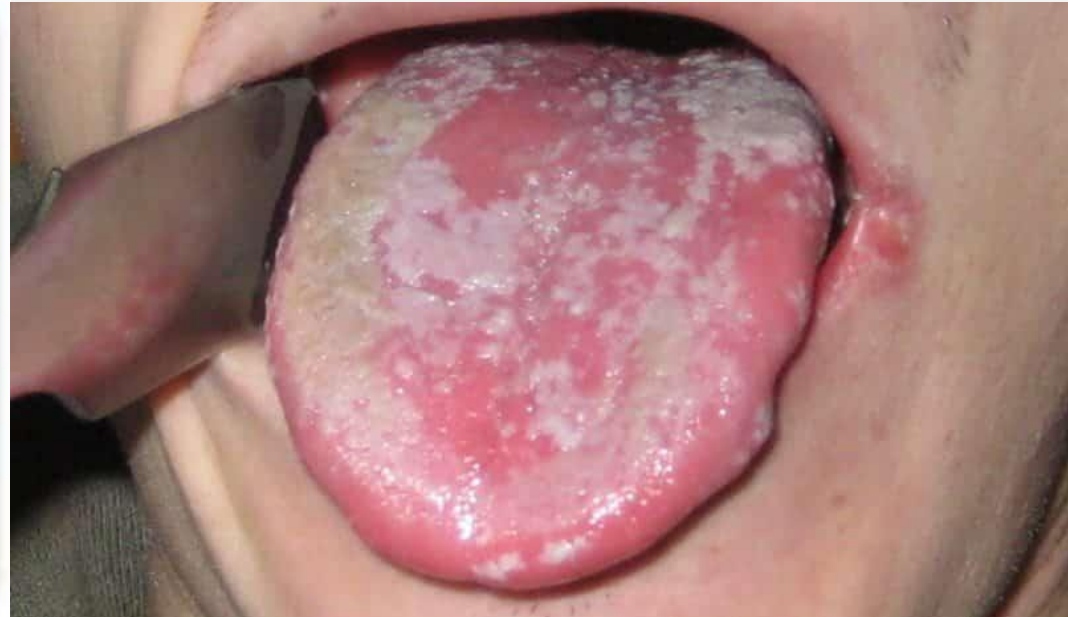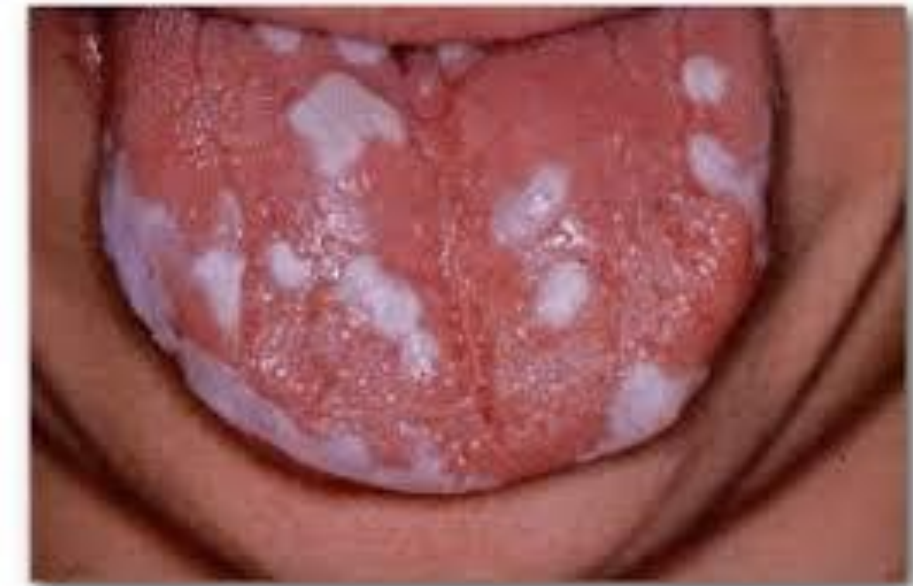КАНДИДОЗНАЯ АНГИНА

- как правило, появляется на фоне кандидоза слизистой оболочки полости рта. Проявляется она появлением на поверхности миндалин рыхлых беловатых наложений, которые снимаются шпателем без усилий. Ткань миндалин практически не изменена. Общее состояние ребенка почти в норме. Температура повышена, только если кандидоз миндалин возникает на фоне [ОРВИ](#).



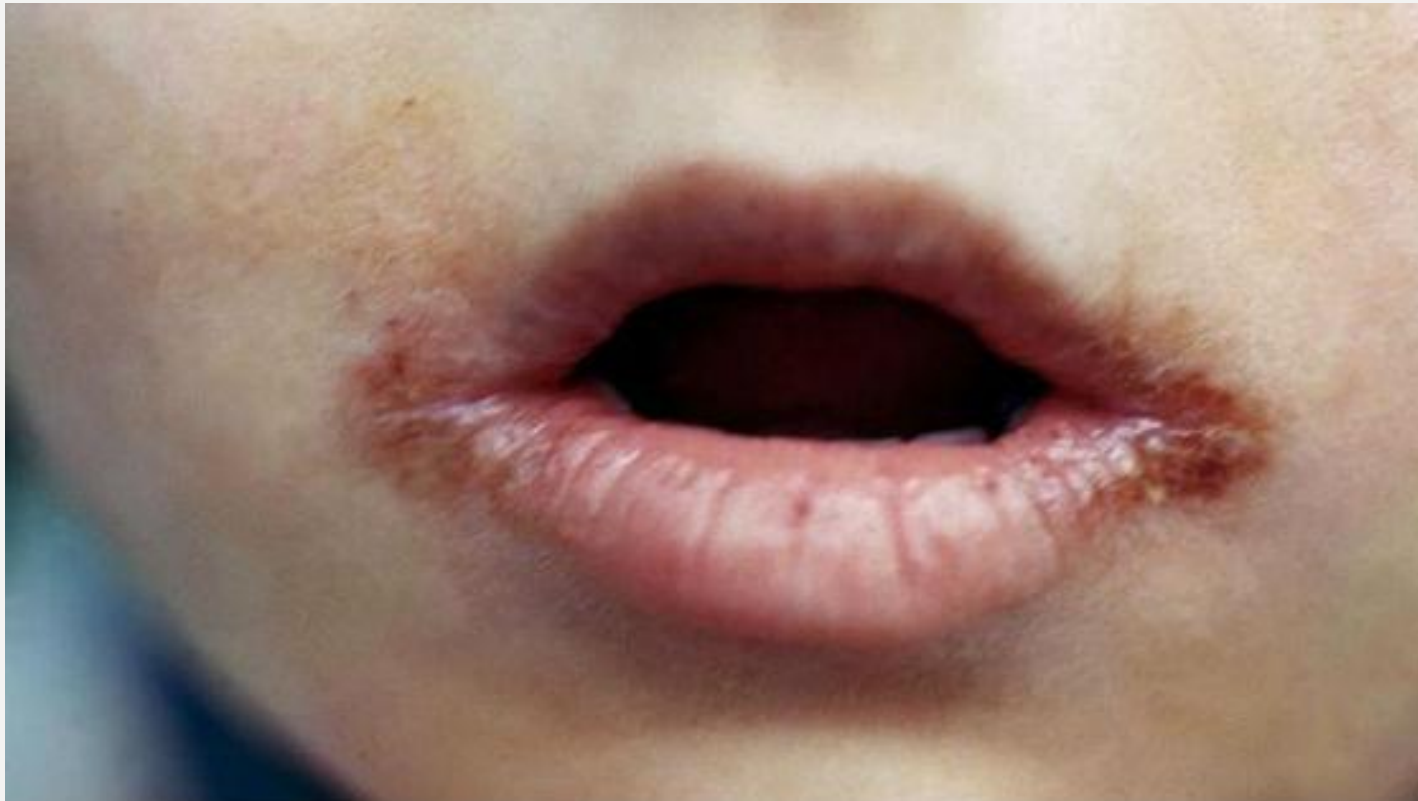КАНДИДОЗ ЯЗЫКА

- Если инфекция поражает слизистую языка, то возникают не только грибковые наложения, но и участки без сосочков. Фиксируется отечность языка, очаговая гиперемия и исчерченность бороздами. Язык становится более чувствительным к острой и горячей еде. Больные могут жаловаться на чувство жжения и сухость во рту. Грудничкам трудно сосать молоко, потому у них появляются трудности с приемами пищи.



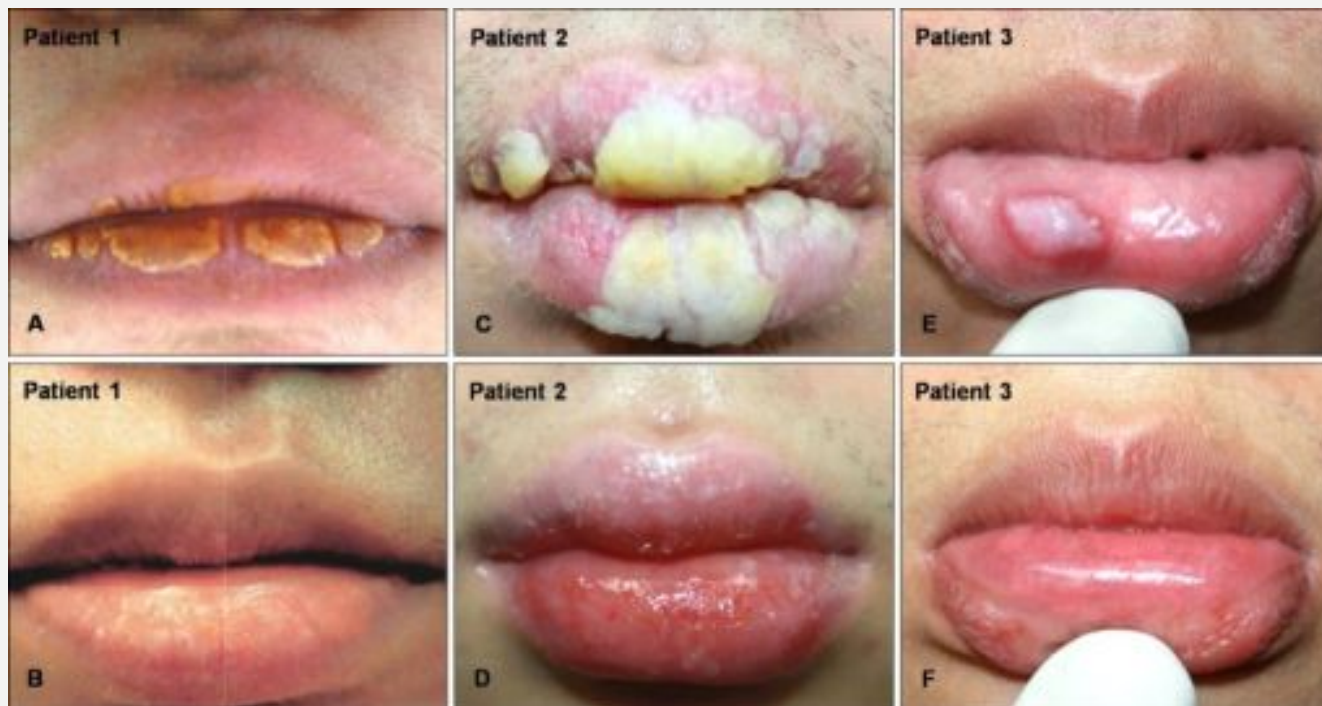КАНДИДОЗ УГЛОВ РТА

- (заеда) у детей встречается в редких случаях. Его распознают по трещинам в углах рта и эрозии с перифокальной инфильтрацией. Обычно поражены оба уголка рта. Отличают болезнь от стрептококковой заеды – при ней воспалительная реакция выражена ярче.



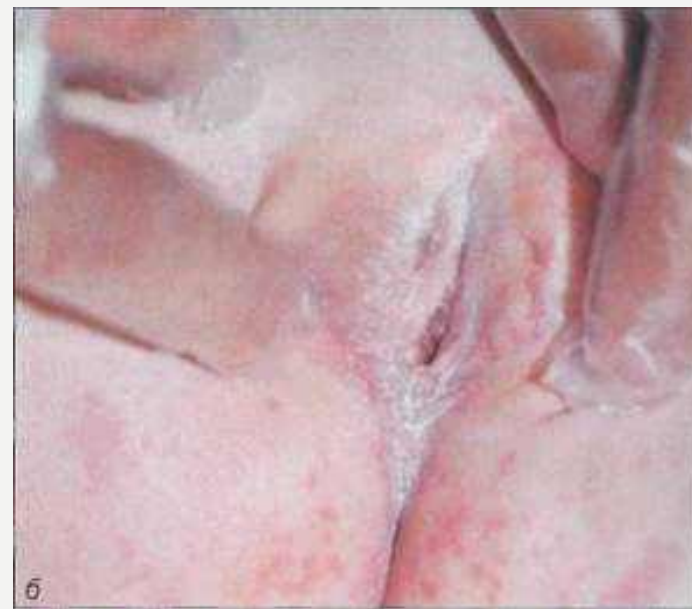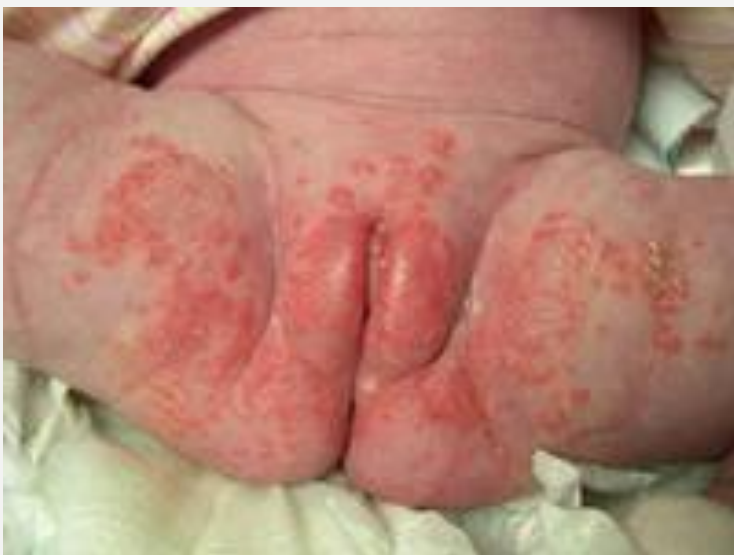КАНДИДОЗ КРАСНОЙ КАЙМЫ ГУБ

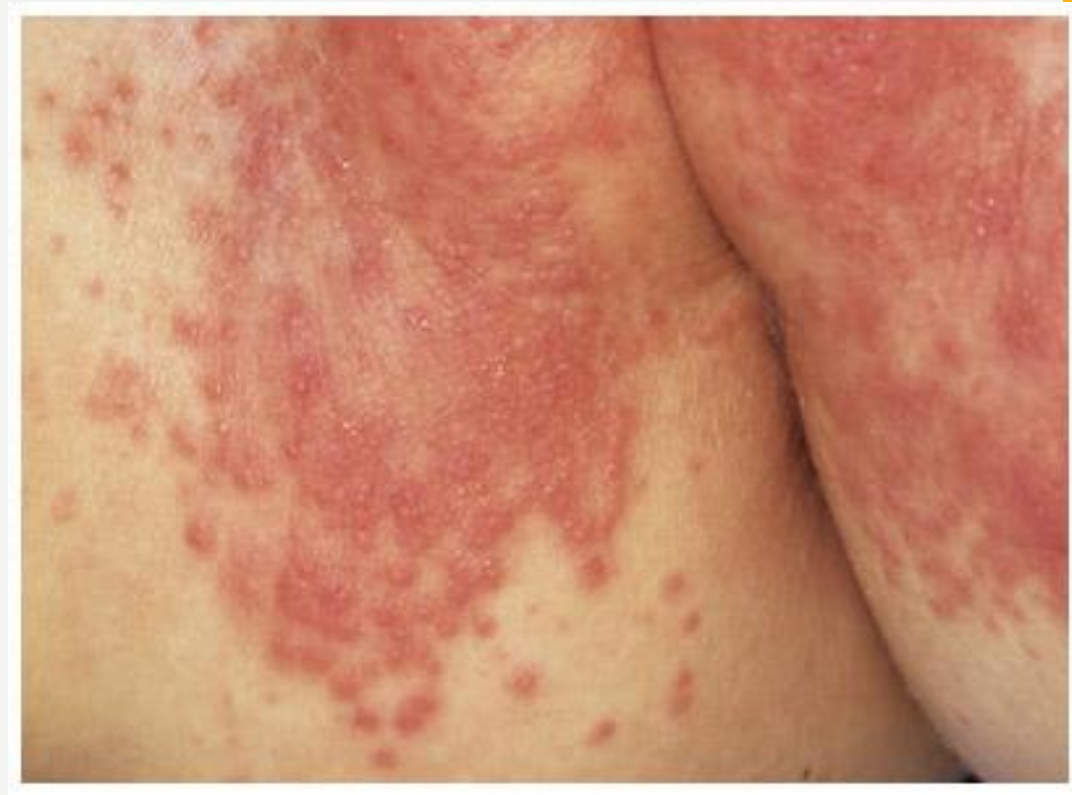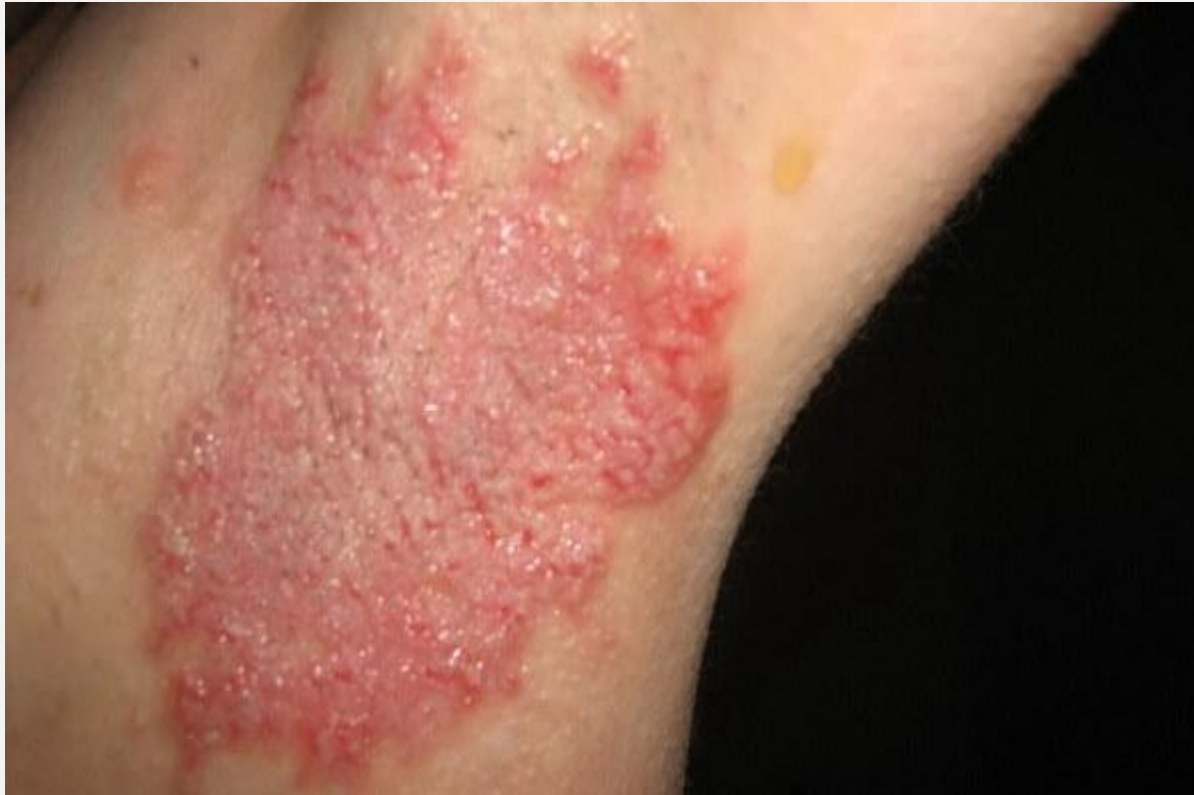- (в литературе именуемый как хейлит) часто сочетается с кандидозом слизистой оболочки полости рта и эрозиями углов рта. Красная кайма губ отекает и становится гиперемированной. От больного поступают жалобы на сухость и жжение губ. Болезнь протекает долго.



КАНДИДОЗНЫЙ ВУЛЬВОВАГИНИТ

- симптоматически проявляется белыми выделениями. Слизистая оболочка половых органов умеренно гиперемирована, на ней видны рыхлые творожистые наложения беловатого или сероватого оттенка. Редко на ней бывают поверхностные эрозии. Наложения можно встретить в некоторых случаях на слизистой оболочке влагалища и шейке матки.

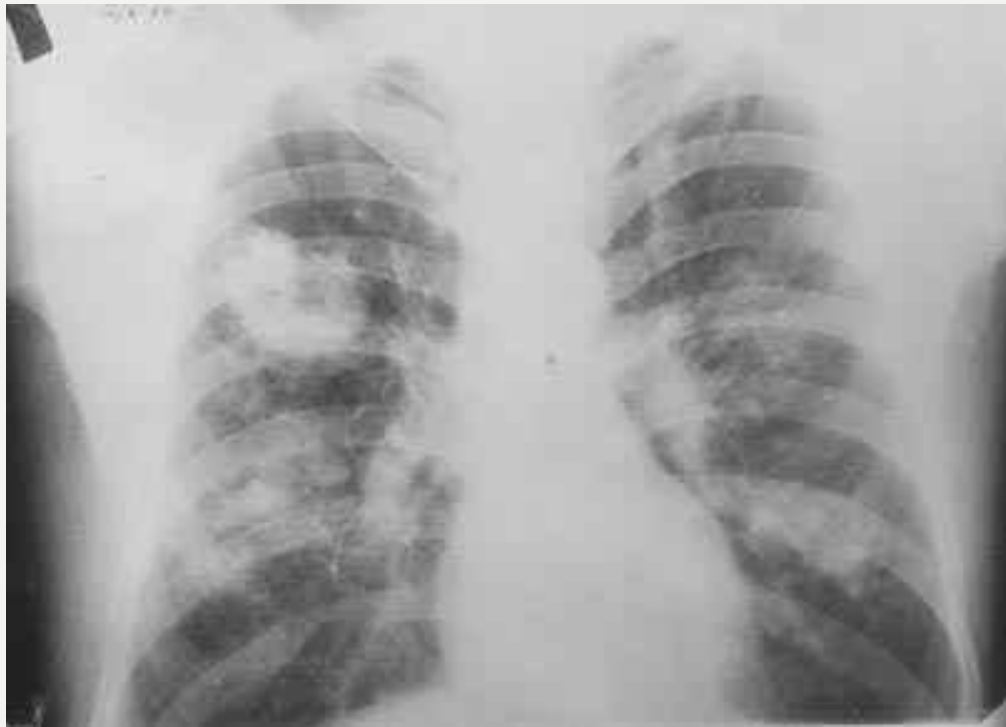



- **Интертригинозные кандидозы** встречаются чаще всего у грудничков в области крупных складок кожи. Кожа гиперемирована или эрозирована, на ней фиксируют мацерацию рогового слоя.
- **Кандидоз гладкой кожи у грудных детей** возникает, в основном, как результат распространения интертригинозного кандидоза из кожных складок. Редко встречается у детей **кандидоз кожи волосистой части головы**.

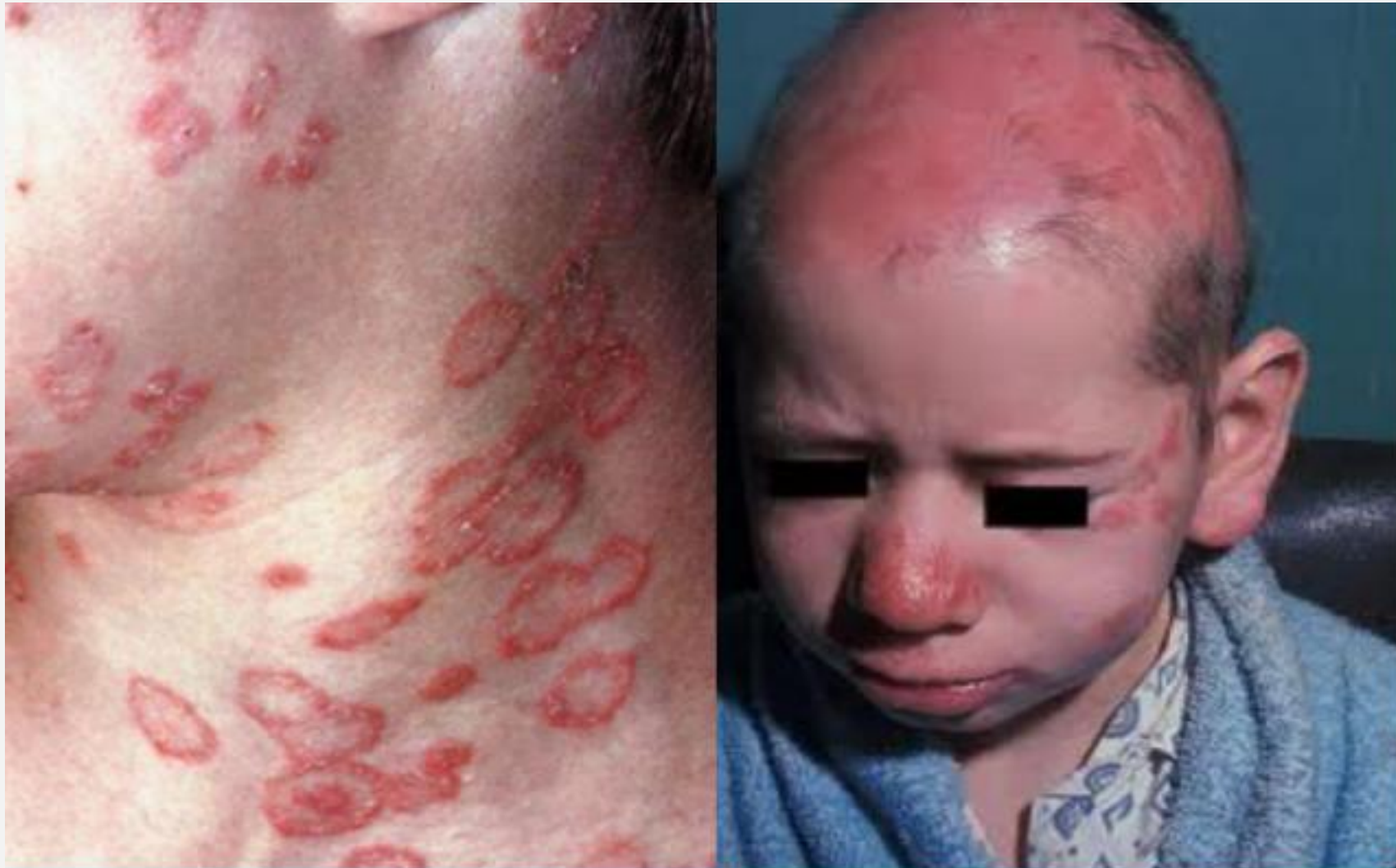КАНДИДОЗ ЛЕГКИХ

- проявляется как результат длительной терапии антибиотиками, которые были назначены некорректно. **Кандидоз легких** проявляется разнообразными симптомами. Болезнь может протекать остро или же принимать затяжной, хронический характер. Возможны рецидивы и обострения.
- В литературе зафиксированы абсцедирующие и кавернозные формы кандидозной пневмонии, плевриты, которые по симптомам и рентгенограмме трудно отличить от туберкулеза.



ХРОНИЧЕСКИЙ ГЕНЕРАЛИЗОВАННЫЙ ГРАНУЛЕМАТОЗНЫЙ КАНДИДОЗ

- характерен для детей, которые плохо питаются, страдают желудочно-кишечными расстройствами, бронхитами. Болезнь начинается молочницей ротовой полости, потом процесс вызывает глоссит, хейлит и заеды, которые лечатся плохо и неэффективно. Во многих случаях развивается глубокий кариес зубов. Процесс затрагивает в дальнейшем кожу на лице и под волосами, позже – торсы, руки и ноги. Фиксируют появление гиперемированных пятен с синюшным оттенком, с инфильтрацией и поверхностным шелушением. Этиэпидермальные поражения постепенно становятся гранулематозными. Возникают папулы и бугорки, многие из которых покрываются желто-бурой корочкой, под которой формируются папилломатозные разрастания. Практически во всех случаях болезнь поражает ногти и ногтевые валики.
- Результаты микроскопии показывают наличие дрожжеподобных грибов в моче и кале, а в некоторых случаях и в крови. Серологические реакции у всех заболевших детей положительные.

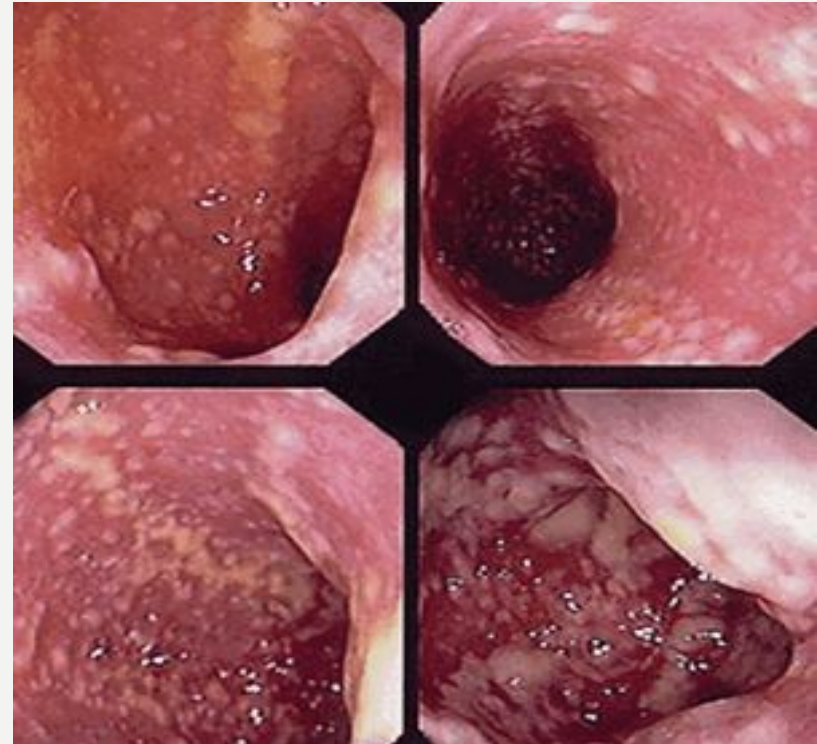


**Хронический генерализованный кандидоз
(гранулематозный).**

PPt4WEB.ru

КАНДИДОЗЫ ЖКТ

- отличаются тем, что наложения обильные, иногда сплошные грибковые, они могут покрывать всю слизистую оболочку пищевода. Отмечаются такие симптомы как прогрессирующая дисфагия и невозможность проглатывания еды. Груднички перестают тянуться к материнской груди, их рвет. В особо тяжелых случаях болезни из-за массивности наложений на пищеводе его просвет может сужаться, или даже возникнет непроходимость. Гистологически выявляются глубокие разрушения пищевода. В большинстве случаев поражение пищевода сопровождается также молочницей слизистой оболочки полости рта, что дает подсказку диагностам.



- **Поражения мочевых путей** грибами Кандида проявляются уретритом, пиелитом, цистом, нефритом.



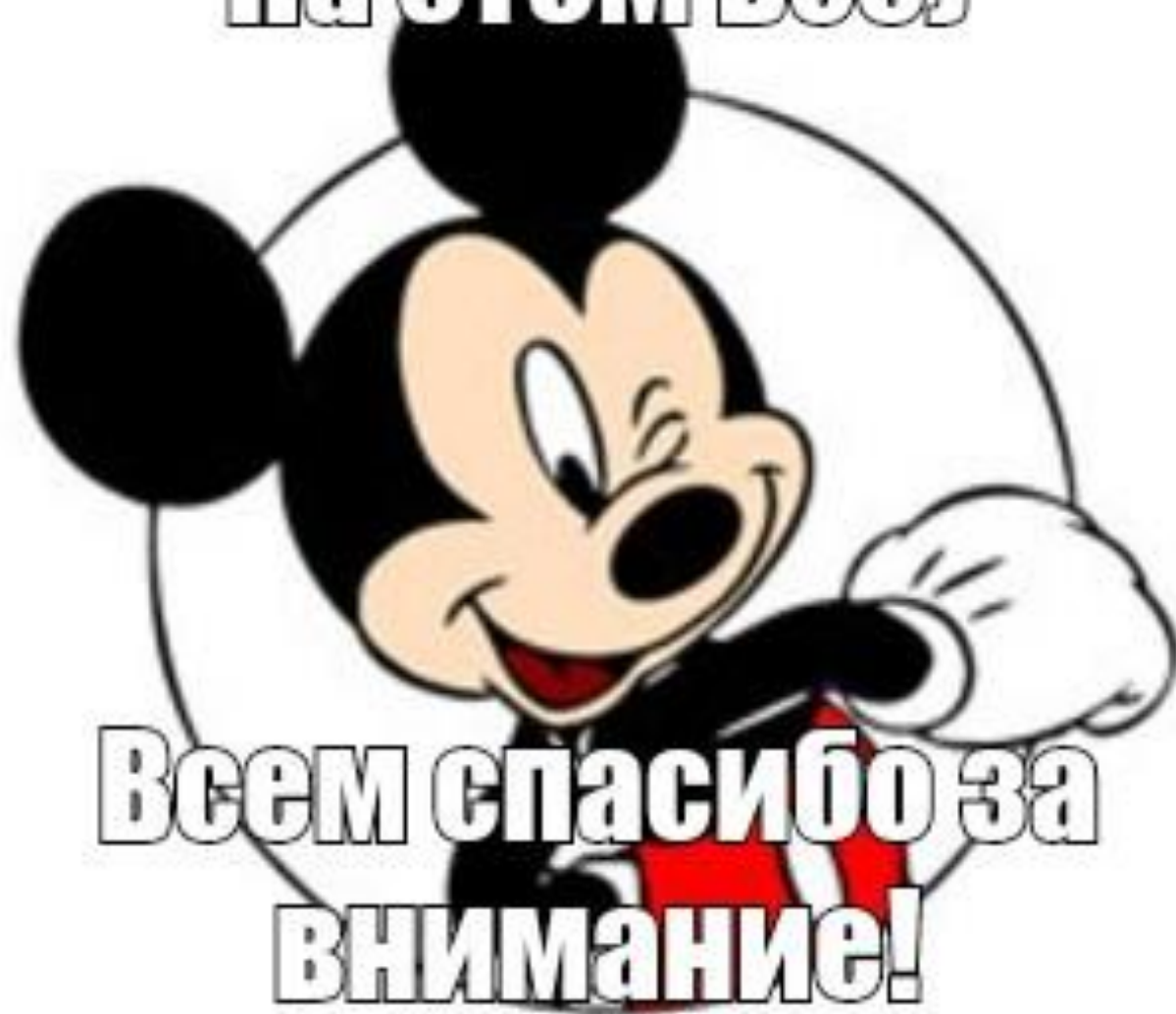
ДИАГНОСТИКА КАНДИДОЗА

- Молочницу диагностируют, если у ребенка есть белые творожистые наложения или типичные очаги темно-красного оттенка с четкими границами с эрозированным или мацерированным роговым слоем.
- Висцеральный кандидоз диагностировать сложно, необходимо лабораторное подтверждение. Часто грибы рода *Candida* обнаруживают методом ПЦР. Также иногда исследуют патологический материал (такой как корочки с кожи, чешуйки, мокрота, гной, моча и пр.) под микроскопом, проводят культуральные исследования.
- Для **диагностирования кандидоза кишечника** у детей необходимо собрать анамнез, повторно обнаружить грибок в большом количестве и в стадии активного размножения в кишечном содержимом.
- При диагностике кандидозной пневмонии учитывают возникновение пневмонии при лечении антибиотиками какого-либо заболевания, появление при этом молочницы, интертригинозного дерматита, заед, ухудшение состояния несмотря на прием антибиотиков. Фиксируют гектическую лихорадку (с перепадами), лимфопению, при этом количество лейкоцитов в норме или повышено, СОЭ повышена.

ЛЕЧЕНИЕ КАНДИДОЗА

- Ограниченные поражения слизистых оболочек и кожи в основном лечатся лишь противогрибковыми мазями, кремами или растворами. Очаги поражения следует обрабатывать 1—2% водным раствором бриллиантового зеленого, микосептином, жидкостью Кастеллани, акридермом и пр. Для орошения полости рта применяют 1% раствор йодолипола, 5—10% растворы буры в глицерине и т.д.
- Распространенный и висцеральный кандидоз лечат специфическими грибковыми препаратами, такими как дифлюкан, кетоконазол, анкотил, амфотерицин и т. д.

На этом все!



Всем спасибо за
внимание!