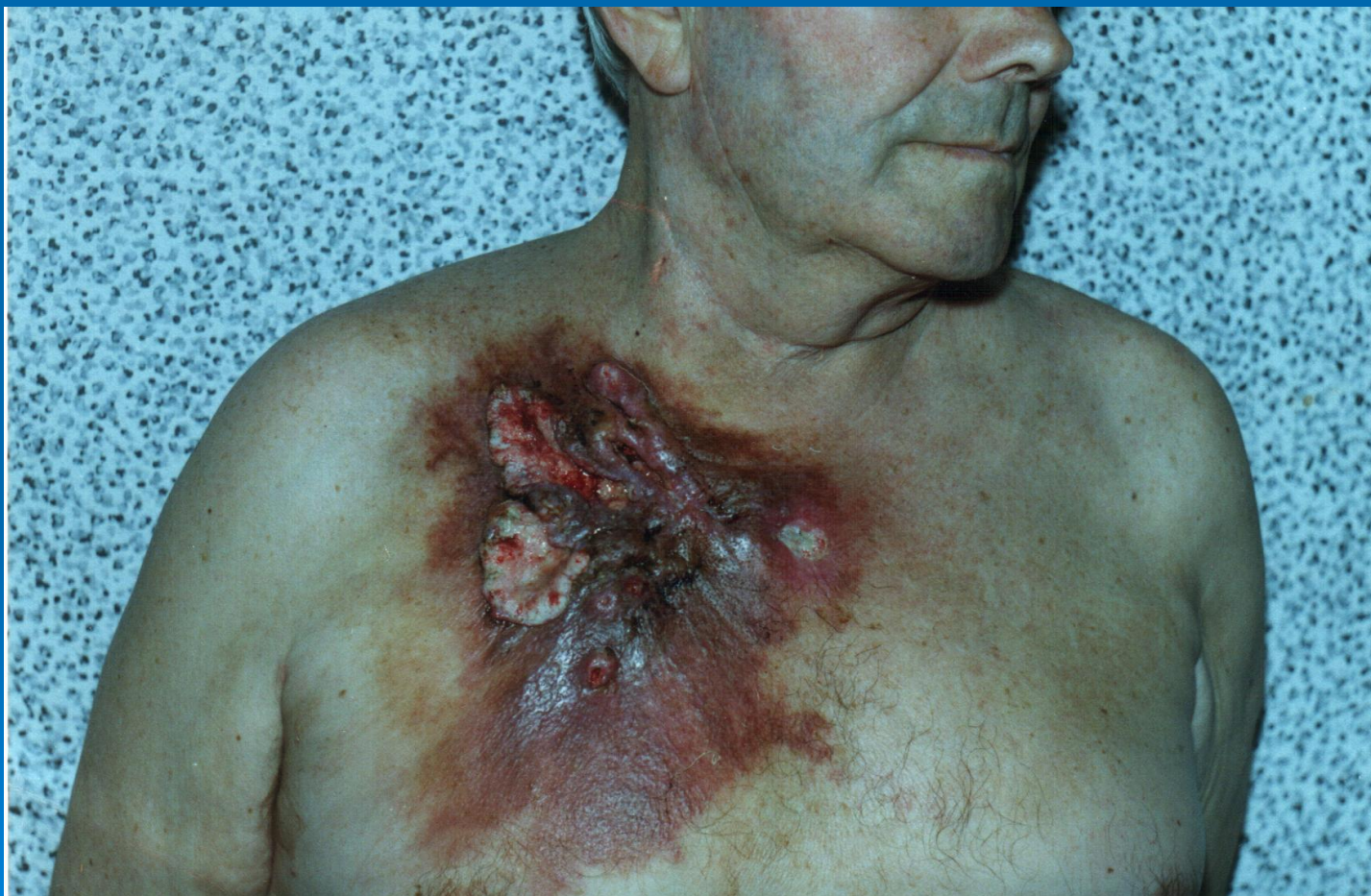

ЗЛОЯКІСНІ ПУХЛИНИ ШКІРИ



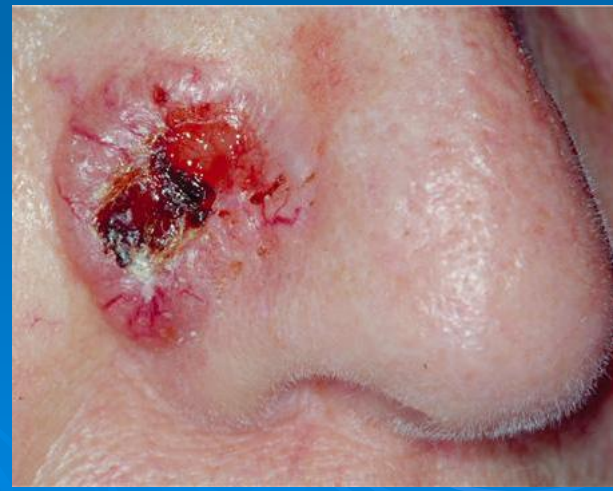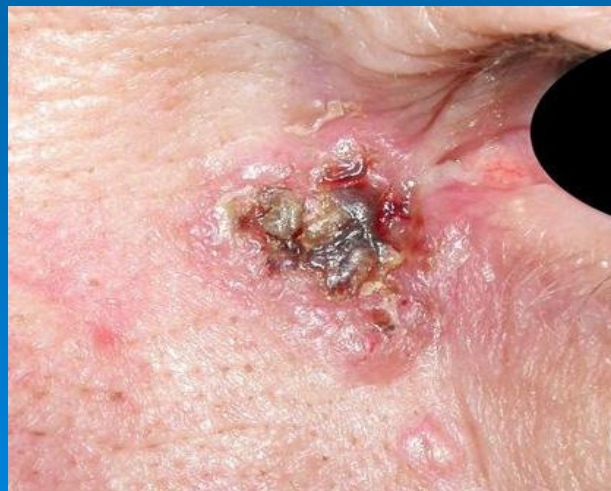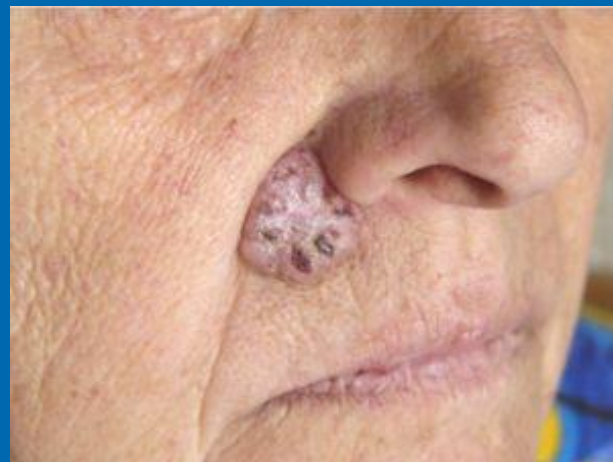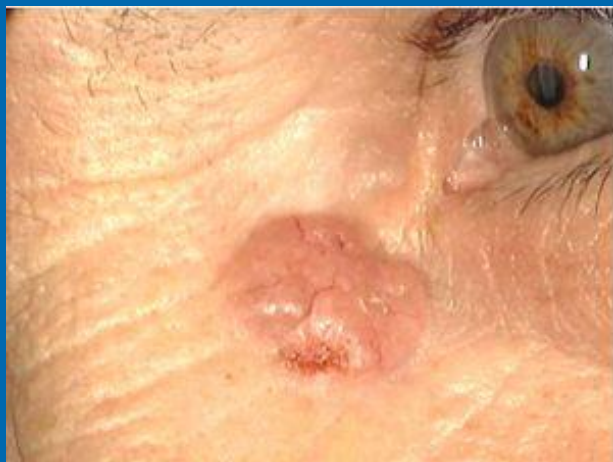ЗЛОЯКІСНІ ПУХЛИНИ ШКІРИ

- Ракові пухлини шкіри посідають 3-є рангове місце у структурі онкологічної захворюваності населення України. Захворюваність на рак шкіри в Україні складає 40,0 на 100 тис. (український стандарт 2009 р.).

Етіологія злоякісних пухлин шкіри

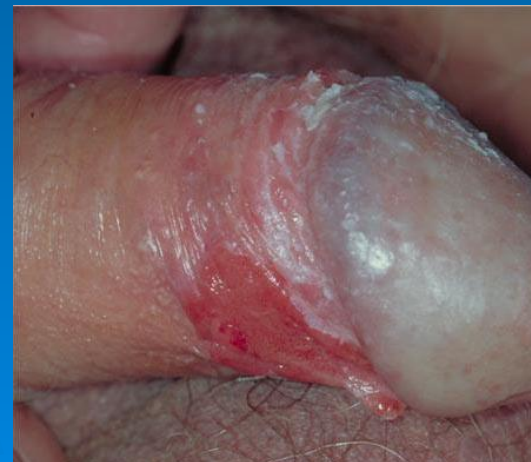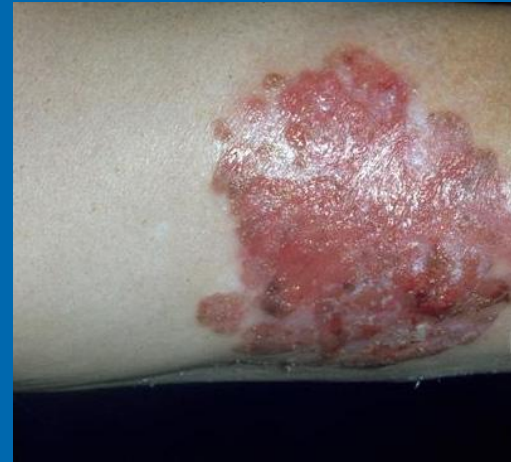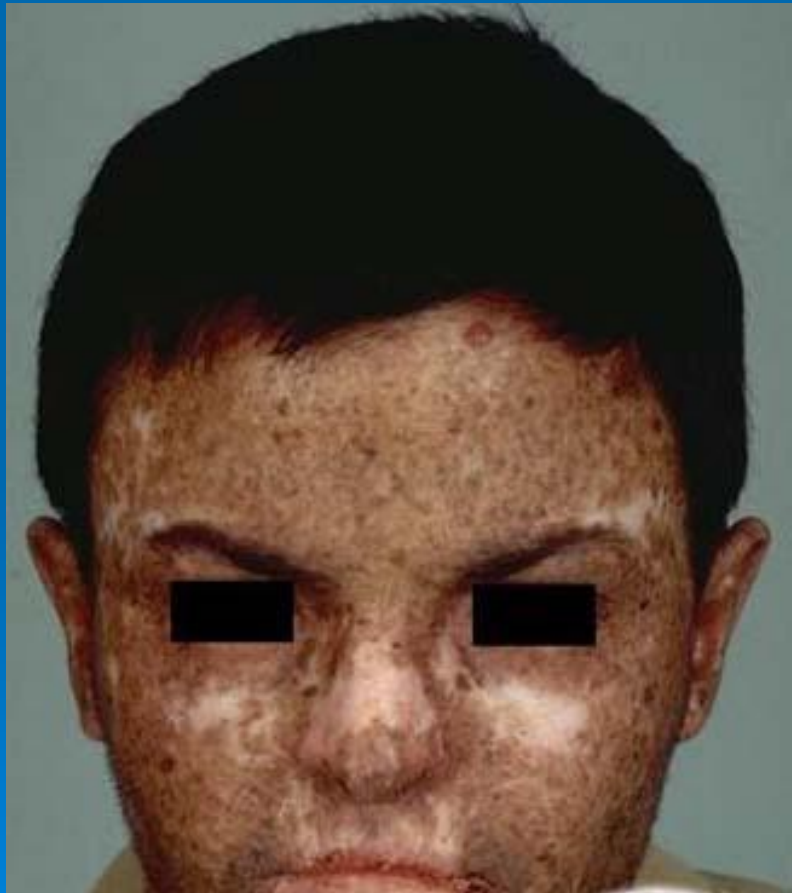- Серед відомих факторів, що сприяють виникненню передракових захворювань, раку і меланоми шкіри, чільне місце займає ультрафіолетовий спектр інсоляції, деякі хімічні канцерогени (професійні особливості), радіоактивне опромінення, термічні і механічні травми.

Екзофітні типи базаліоми



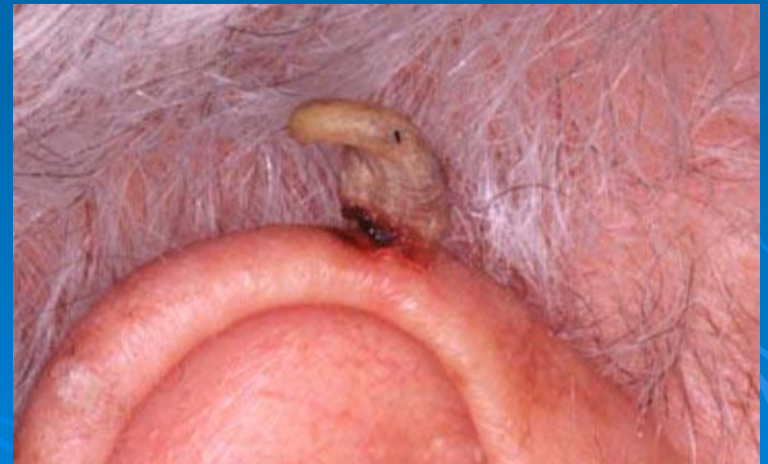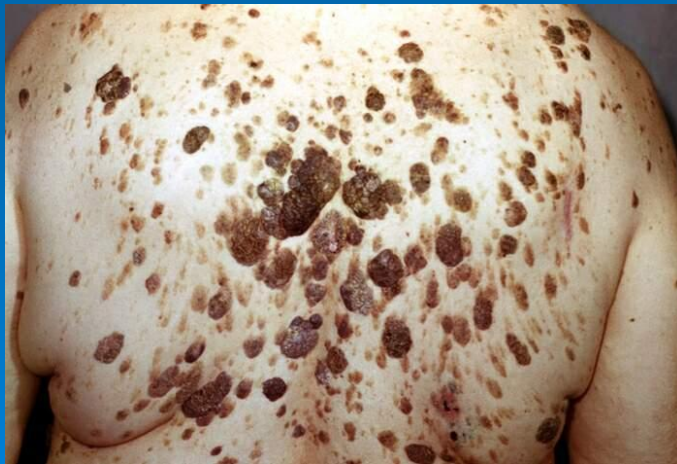
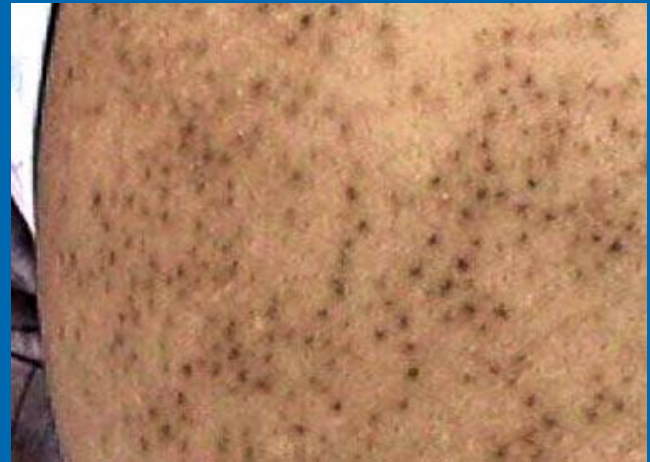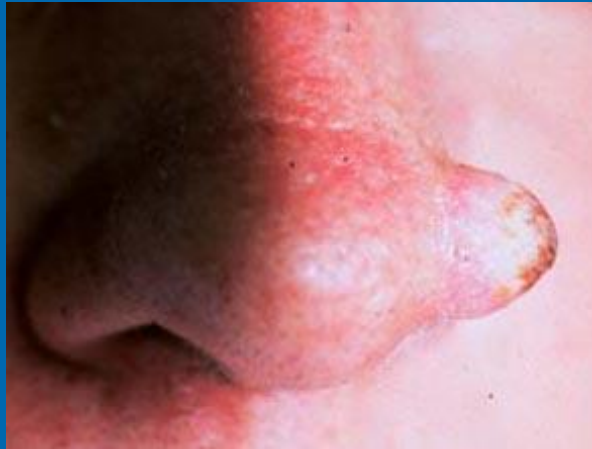Облігатні передраки шкіри

Ліворуч - пігментна ксеродерма, праворуч зверху – хвороба Боуена, знизу – еритроплазія Кейра

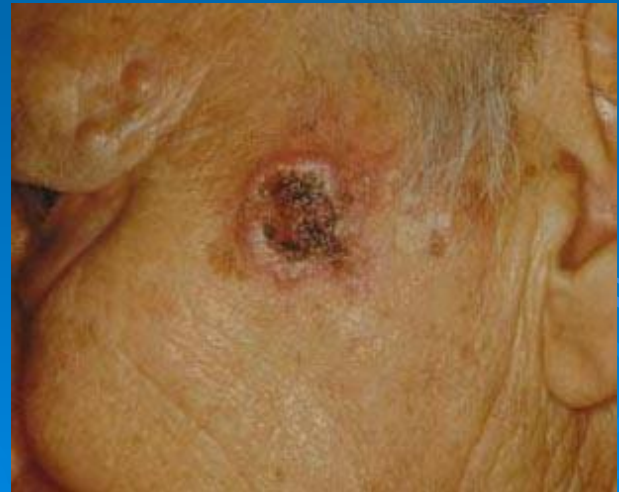
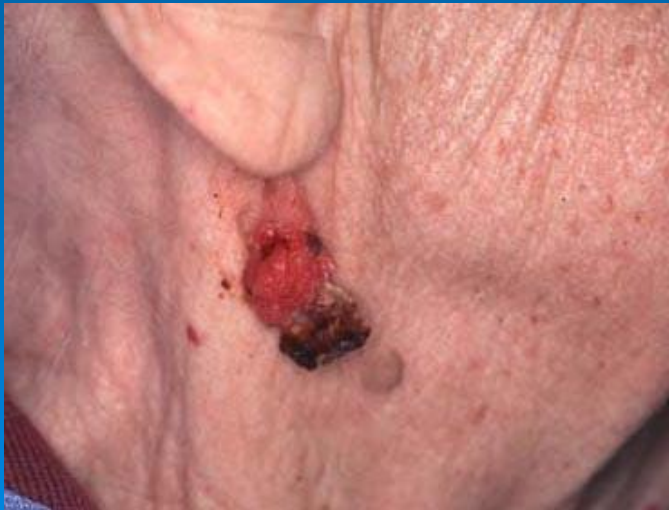
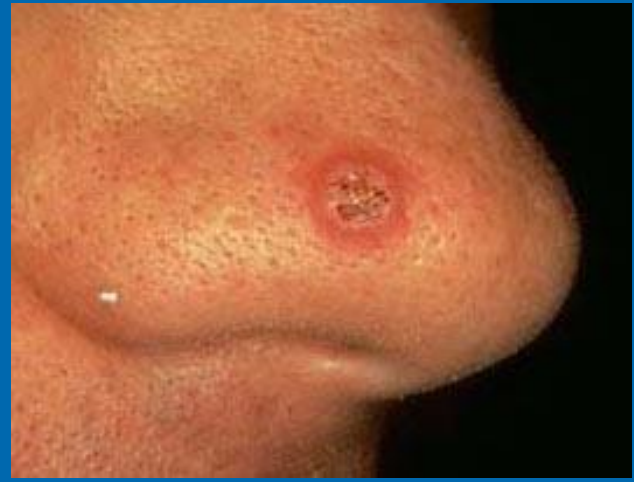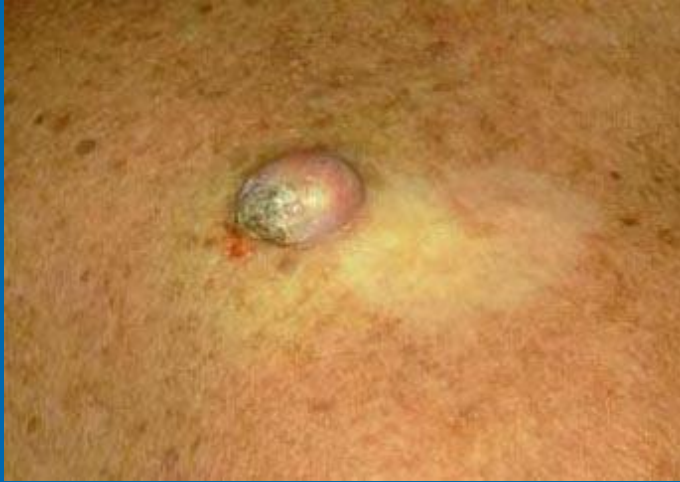Факультативні передраки шкіри

Зліва направо - кератоакантома носа, старечій дискератоз, себорейний кератоз, шкіряний ріг



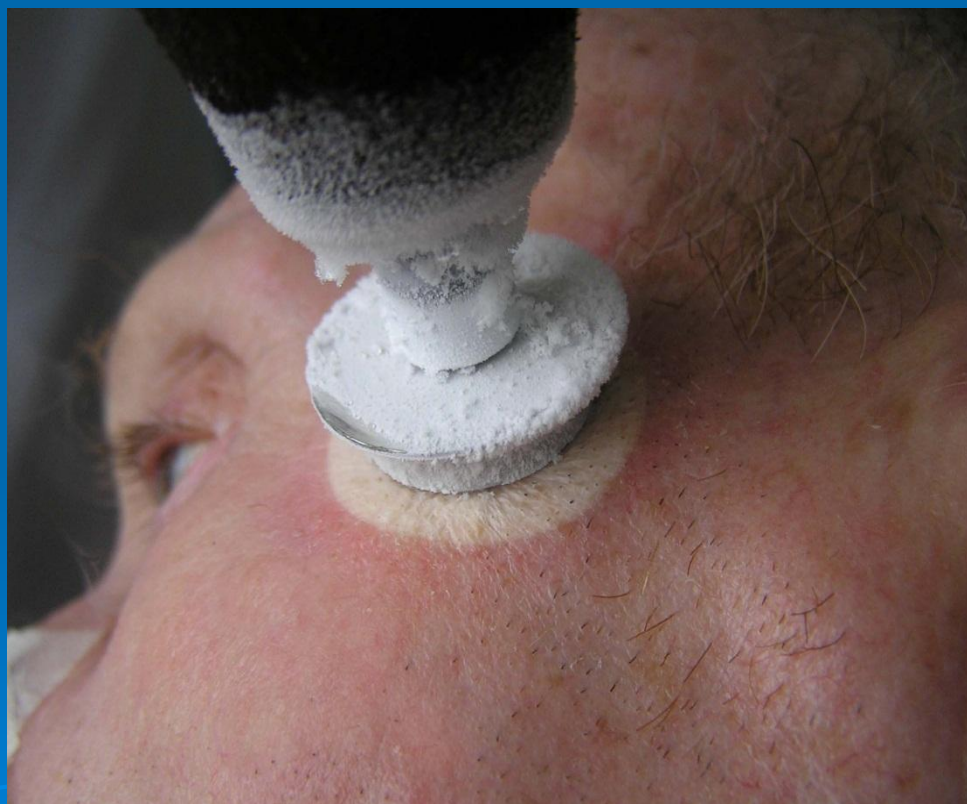Рак шкіри



Лікування раку шкіри

- Для I і II стадії раку шкіри, який локалізується на тулубі і кінцівках застосовують як променевої так і хірургічний методи лікування. При лікуванні раку шкіри обличчя надається перевага променевої терапії у вигляді близькофокусної рентгенотерапії (сумарна доза - 60 Гр.). При I та II стадіях раку шкіри можливе застосування кріодеструкції, лазерної терапії, цитостатичного лікування у вигляді мазей (омаїн, фторурацил).
- Для раку шкіри III стадії застосовується комбіноване лікування, коли після проведення променевої терапії виконується хірургічне втручання. Наявність збільшених регіонарних лімфатичних вузлів з підозрою на метастази і явних метастазів вимагає проведення лімфаденектомії у регіонарній зоні.
- При IV стадії застосовується дистанційна гамма-терапія і якщо є технічна можливість - хірургічне втручання з резекцією кістки та первинною шкіряною пластикою. Ампутація кінцівок виконують при поширених пухлинах, коли можливість збереження кінцівки повністю виключена. Інколи можливе застосування хіміотерапії блеоміцином та ін.

Кріодеструкція пухлин шкіри

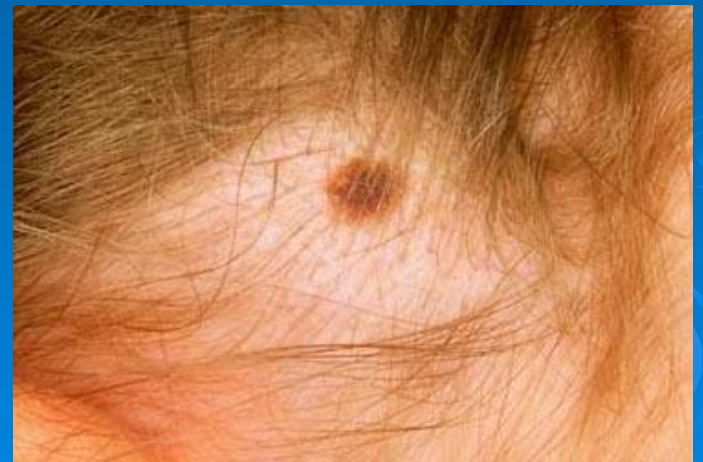
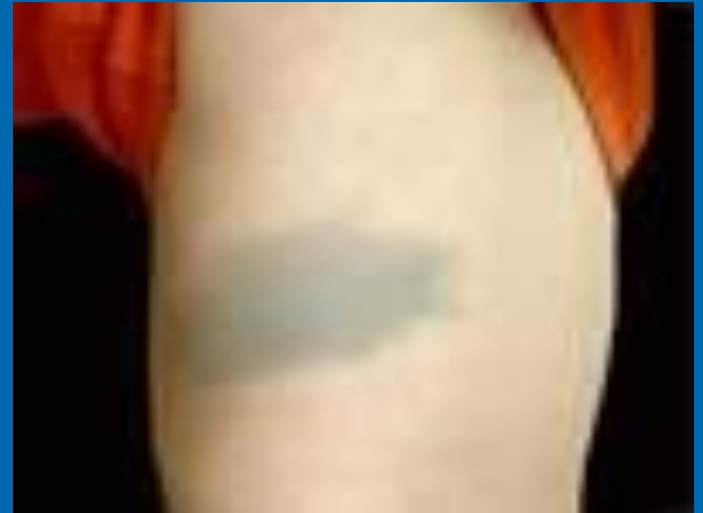
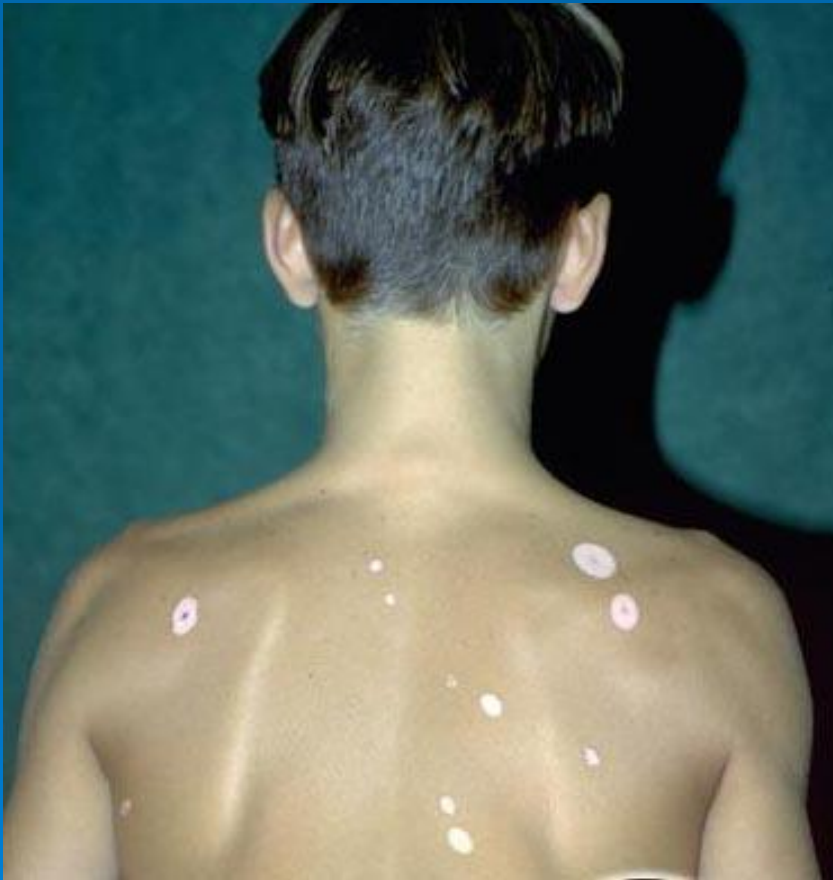Меланома шкіри, захворюваність

- Захворюваність на Україні складає 4,7 випадків на 100 тис. населення (український стандарт 2003 р.). Вона є приблизно однаковою у чоловіків і жінок. В основному це захворювання молодих людей (середній вік біля 45 років).

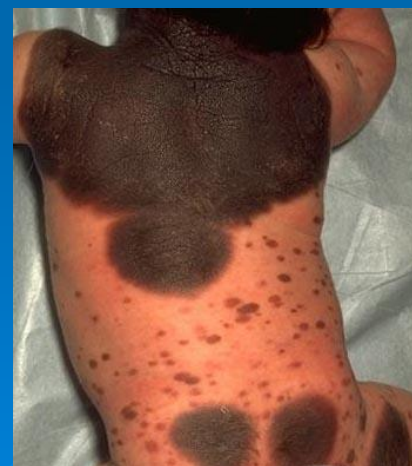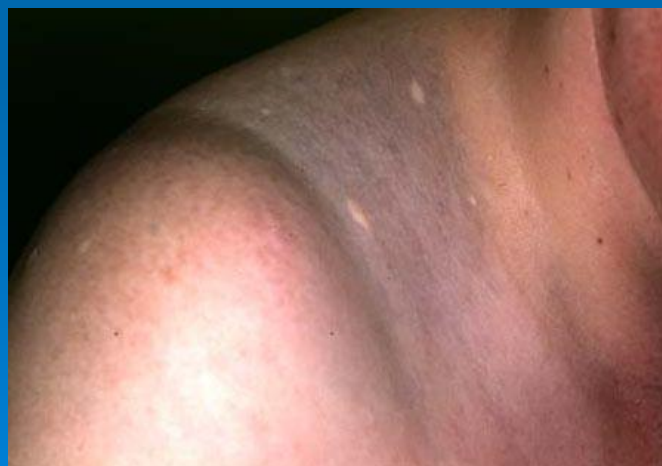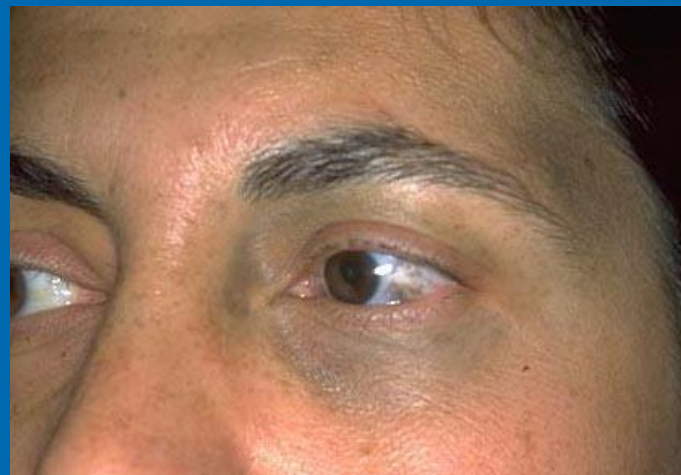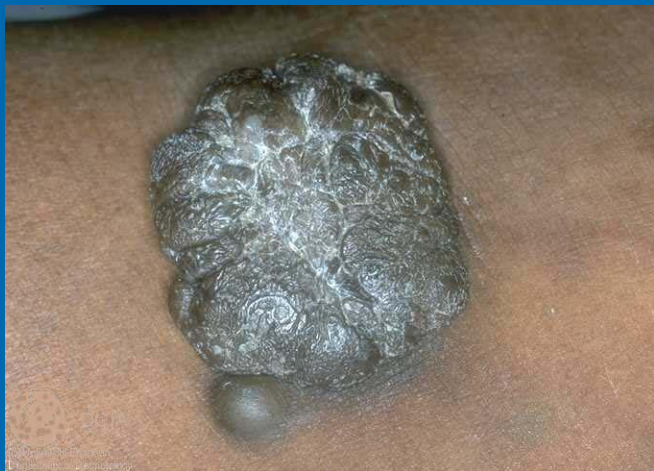Меланомобезпечні невуси:









неvus Сеттона, монгольська пляма, інтрадермальний неvus



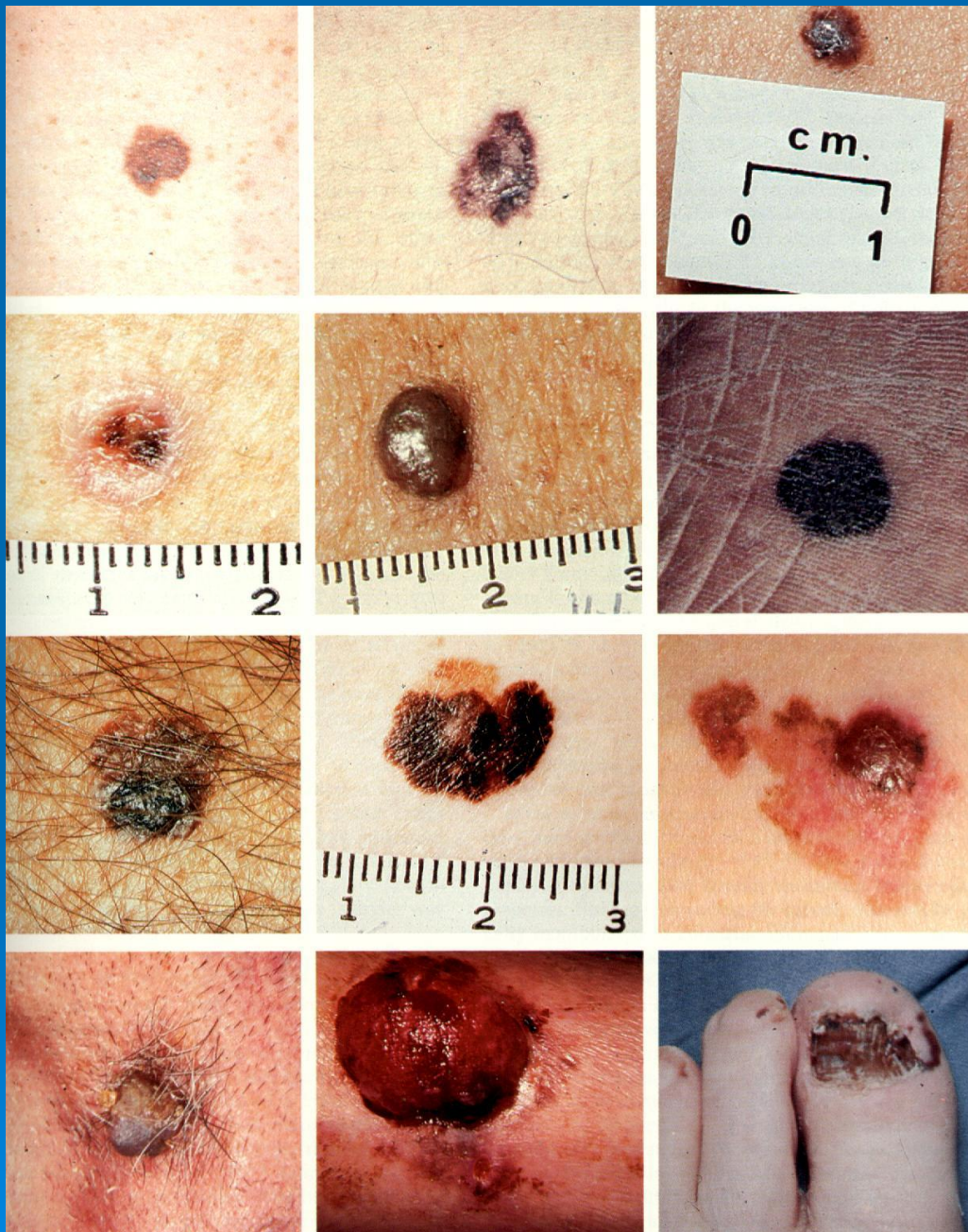Меланомонебезпечні невуси:

Блакитний неvus, неvus Ота, неvus Іто, гігантський пігментний неvus



Normal Mole	Melanoma	Sign	Characteristic
		Asymmetry	when half of the mole does not match the other half
		Border	when the border (edges) of the mole are ragged or irregular
		Color	when the color of the mole varies throughout
		Diameter	if the mole's diameter is larger than a pencil's eraser

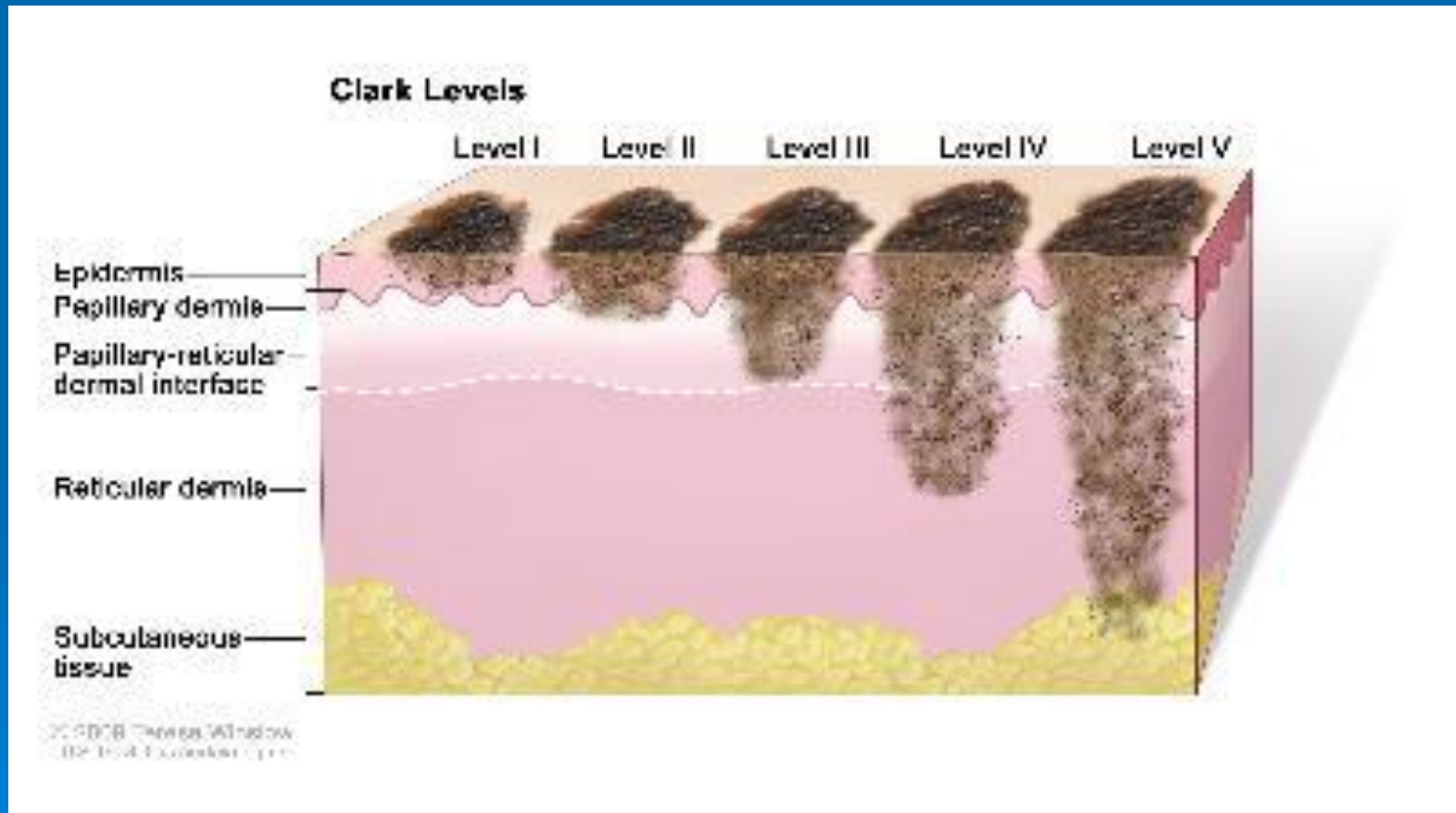
Photographs Used By Permission: National Cancer Institute



□ Спектр меланом шкіри



Рівні інвазії меланоми за Clark



Лікування меланоми

Лікування меланоми хірургічне, хіміотерапевтичне, комплексне.

- **При I і II стадіях** (pT1-3NO MO) лікування хірургічне - широке висічення пухлини, з проведенням розрізу на відстані не менш 3 см від краю пухлини. Висікають шкіру з підшкірною жировою основою і підлеглою фасцією.
- **При II стадії** (pT3 NO MO) - хірургічне втручання доповнюється регіонарною лімфаденектомією.
- **При III стадії** (pT4 NO MO) - лікування комплексне. Після хірургічного втручання необхідно проведення хіміотерапії.
- **При IV стадії** (pT будь-яке N будь-яке M1) - лікування комплексне. Можливо виконання паліативних або симптоматичних операцій, наприклад, ампутації кінцівок на відповідному рівні. Хіміотерапію проводять як до, так і після операції. Можливо симптоматичне опромінення.