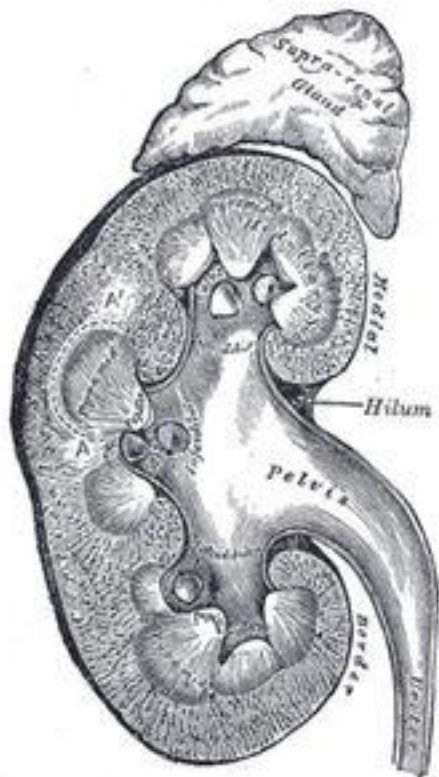

Жоспар:

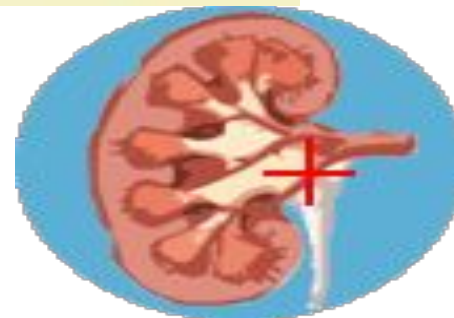
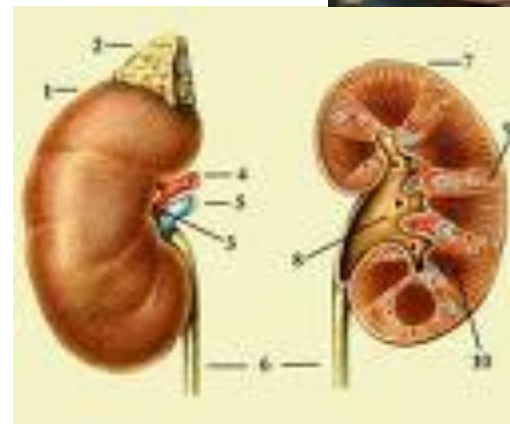
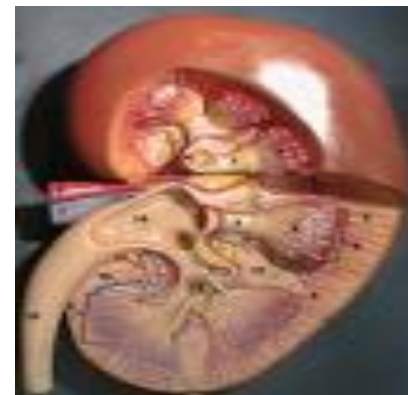
1. Бүйрек қызметтері
2. Бүйрек даму ақауларының этиологиясы
3. Бүйрек даму ақауларының жіктелуі
4. Бүйректің орналасу ақаулары
5. Бүйректің ара қатынастық ақаулары
6. Бүйректің сандық ақаулары
7. Бүйрек құрылыс ақаулары
8. Қолданылған әдебиеттер

Бүйрек қызметтері



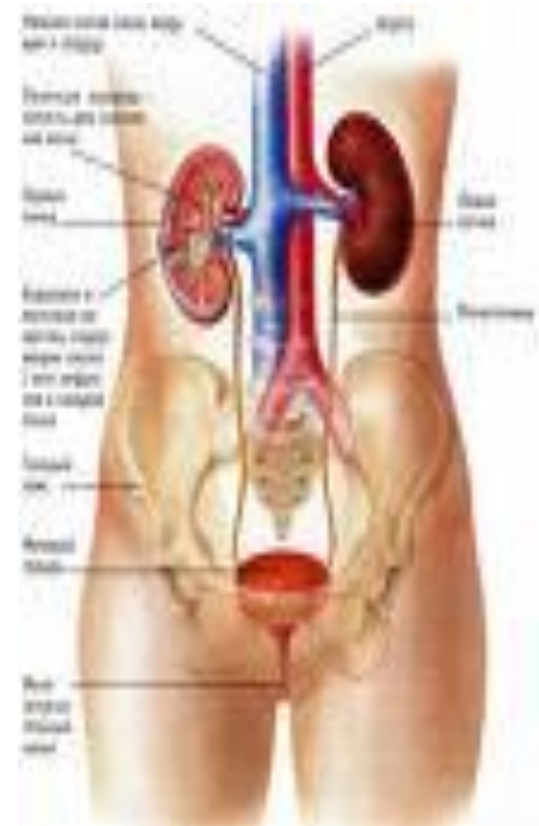- Экскрециялық
- Осморегуляторлық
- Ионорегуляторлық
- Ішкі секреторлық
- Эритропоез үрдісіне қатысады
- Қан ұюына қатысады

- Бүйректер мен несеп жолдары дамуы анатомияларының көптеген синонимдері бар, мұның өзі процестің түрі мен стадиясының сипаттамасын, мақсатқа сай емдеу нұсқауларын белгілеуді және қол жеткен нәтижелерді бағалауды шатастырады.
- Соңғы жылдары бүйректің аномалиялары көп кездесуде.



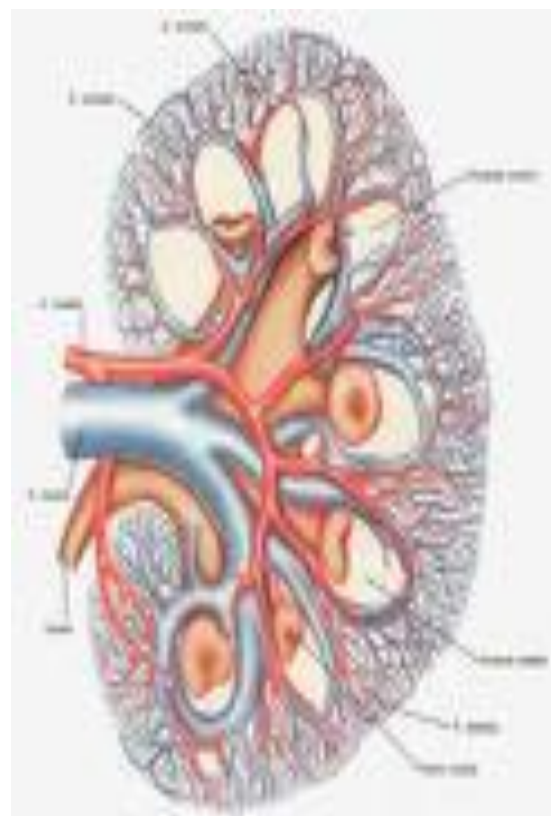
ЭТИОЛОГИЯСЫ

- **Эндогенді себептер:**
- Бүйрекке дейінгі ағзалар мен жүйелердің, жалпы организмнің бұзылыстары жатады;
- Жалпы қан айналымның бұзылыстары (жүрек аурулары, атеросклероз, артериялық гипертензиялар және гипотензиялар);
- Эндокриндік аурулар (қантты диабет) кездеріндегі нефропатиялар;
- Әртүрлі себептерден болған эритроциттердің артық гемолизі;
- Жалпы организмнің гипоксиясы;
- Гендік патология;



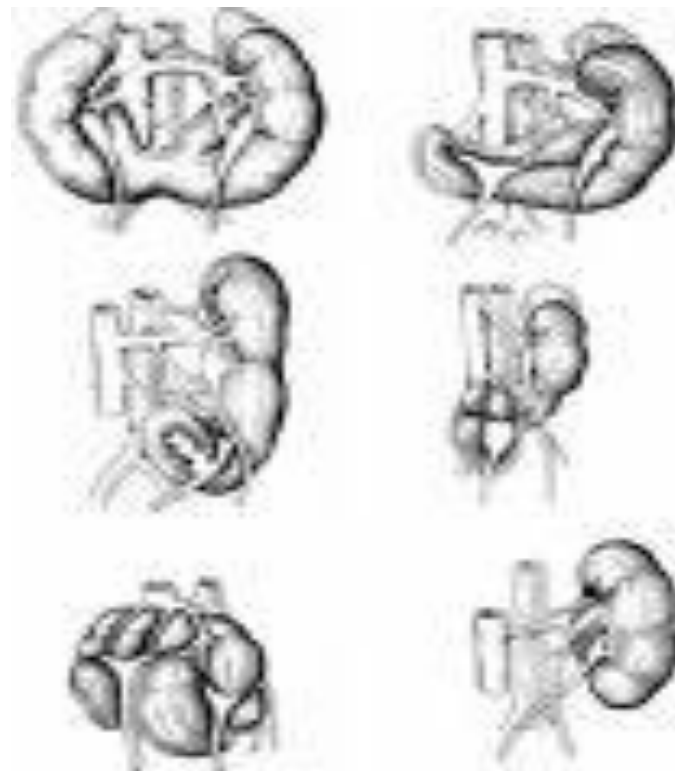
Экзогенді себептер:

- Химиялық улы өнімдер, ауыр металдар (қорғасын, сынап, уран т.б)
- Дәрі-дәрмектер (антибиотиктер, сульфаниламидтер, зәр айдатқыштар)
- Кейбір бактериялар:гемолиздік стрептококктар, ішек таяқшалары, энтеробактар, протей, клебсиелла және т.б.
- Өсімдік және жануарлар улары: саңырауқұлақ, жылан, құрт-құмырсқа улары.



Бүйрек даму ауытқушылықтарының жіктелуі.

- Бүйректер санының аномалиялары
- Бүйрек шама-көлемінің аномалиялары
- Бүйректер орналасуының аномалиялары
- Бүйректердің өзара қатынасының аномалиялары
- Бүйректер құрылымының аномалиялары



Сан аномалиялары

- Бүйректің аплазиясы.
- Бұл ақау несеп жолының төменгі жартысындағы вольф түтігінің дамуының тоқтап қалуынан не дамымай қалуынан болады. Бүйректің аплазиясын атрофиядан ажырата білу керек, себебі бұл патологиялардың клиникалық көрінісі біртекті. Контрлатералды бүйректің қалыпты дамуында, бұл ақаудың клиникалық көріністері байқалмайды. Көбінесе бүйрек аплазиясында, несепардың болмауымен және оның сағасы мен несепқуығының сәйкес келетін үшбұрышының болмауымен сипатталады.

Бүйректің екі еселенуі

- Бұл бүйректің саны жағынан ең жиі кездесетін ақауы. Бүйректің екі еселенген ақауы, қалыпты бүйрекке қарағанда ұзынырақ, көбінесе оның эмбриональдық үлестілігі анық байқалады. Жоғарғы және төменгі бүйректің арасында әртүрлі деңгейде дамыған жүлгелер болады. Екі еселенген бүйректің жоғарғы бөлігі төменгі бөлігіне қарағанда кішкентай. Екі еселенген бүйректің қанмен қамтамасыз етілуі екі бүйректік артериямен қамтамасыз етіледі. Лимфаайналымы - екі еселенген бүйректің әр бөлігінде бөлек-бөлек жүреді. Толық екі еселенген бүйректе тостағанша-түбектік жүйе бөлек-бөлек болады, төменгі бөлігінде – қалыпты, жоғарғы бөлігінде – дамымай қалған. Әр тостағанша несепағар бойынша кеткен. Бүйректің екі еселенуі жеке орган ретінде көрінеді, сондықтан аталуы да сондай.
- Тостағаншасы екі еселенбей, қан тамыры мен паренхимасы екі еселенсе, оны **бүйректің толық емес екі еселенуі** деп атаймыз.

Қосымша бүйрек

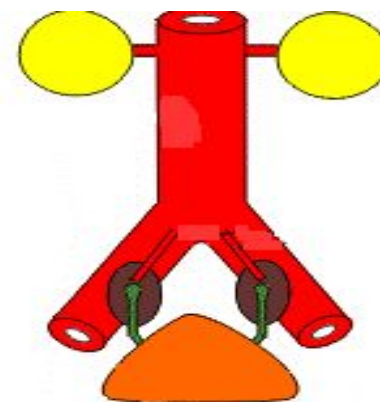
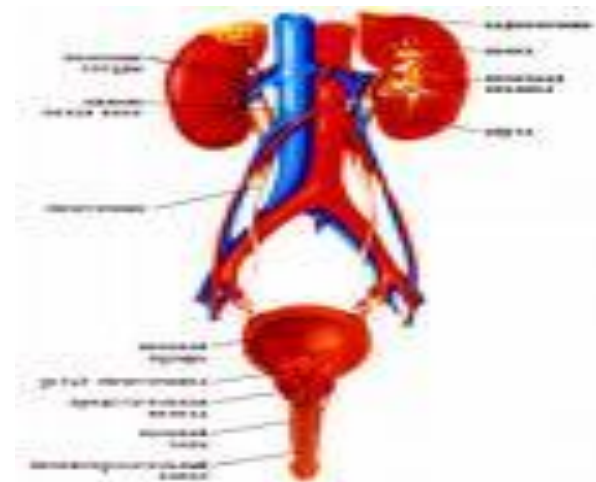
- Бұл сирек кездесетін бүйректің ақауына жатады. Қосымша бүйрек жеке қанмен қамтамасыз етіледі және жеке несеппағары болады, яғни жеке несеппағармен немесе негізгі бүйректің несеппағарымен қамтамасыз етіледі.
- Кейде бұл эктопиялық орналасуы мүмкін, сол себепті зәр үнеі бөлініп тұрады. Қосымша бүйрек қалыптыға қарағанда төмен орналасады. Және төменгі бел омыртқада не мықын аймағында, сирек жамбаста орналасады. Олардың өлшемдері – вариабельді, алайда жиі көлемі кішірейген.

Шама-Көлемінің аномалиялары

- **Бүйректің гипоплазиясы** – қалыпты гистологиялық құрылысымен және бүйректің функциясының белгілерінің болмауы. Гипоплазия көбінесе біржақтық, алайда екіжақтылық болуы мүмкін.
- Біржақтық гипоплазияда науқас емді тек патологиялық үрдісте қажет етеді. Бұл әдетте пиелонефрит, яғни көбінесе бүйректің әжімделіп және артериялық гипертензиямен көрінеді. Бұл кезде нефроэктомиа жасайды.

Орналасу аномалиялары немесе бүйректердің ДИСТОПЯСЫ

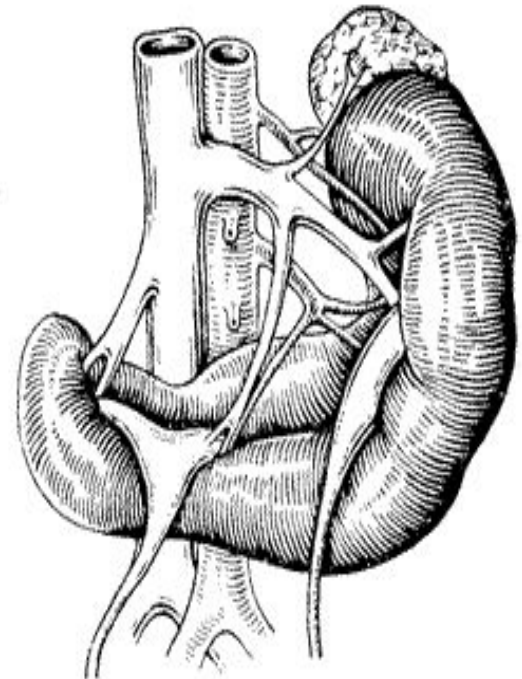
- **Жамбас дистопиясы** біршама сирек кездеседі және бүйректің жамбаста орналасуымен сипатталады: еркектерде ол тік ішек пен қуықтың арасында, әйелдерде жатыр мен тік ішектің арасында орналасады.
- **Мықын асты дистопиясы** неғұрлым жиі кездеседі, мұндайда бүйрек мықын асты шұңқыршасында орналасады. Бұл аномалияның неғұрлым жиі болатын көрінісі іш ауырады, ол дистопияланған бүйректің көрші органдар мен жиі нерв өрімдеріне батуынан болады.



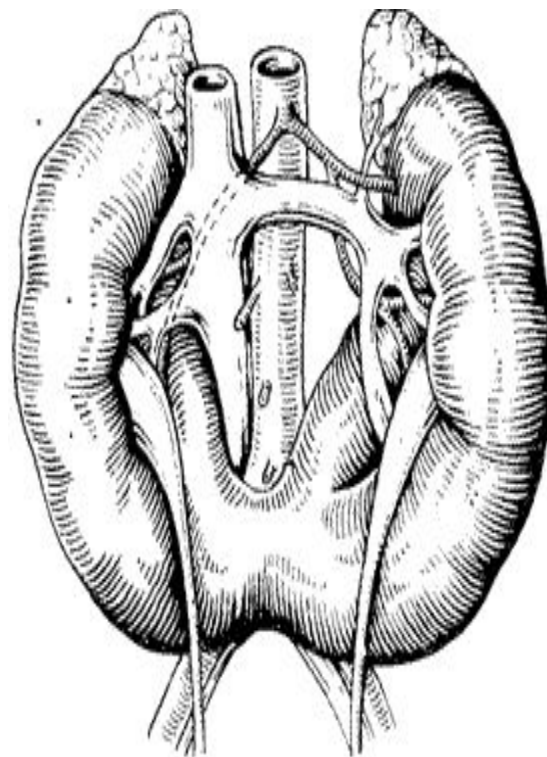
- **Бел дистопиясы** әдетте 2-3 бел омыртқаларының деңгейінде орналасады, оның шүмекшесі алға қарап тұрады.
- Диагностика пальпация, экскреторлық урография мен ультрадыбыстық сканирлеу негізінде жүзеге асырылады.
- **Keуде немесе торакалдық дистопия** ілуде бір ғана кездеседі.
- **Қиылысты дистопия** да өте сирек кездеседі және бір бүйректің ортаңғы сызықтан сыртына ауысуымен сипатталады, осыны нәтижесінде екі бүйректе бір жақта орналасқан болып шығады.

ӨЗАРА ҚАРЫМ-ҚАТЫНАС АНОМАЛИЯЛАРЫ

- Екі бүйректің өзара тұтасып бітуімен сипатталады.
- Бүйректердің тұтасуын олардың ортаңғы беті бойынша саралайды – **галет тәрізді бүйрек**. Бір бүйректің жоғарғы полюсі екінші бүйректің төменгі полюсімен тұтасқан кезде S тәрізді немесе L тәрізді деп аталатын бүйрек құралады.

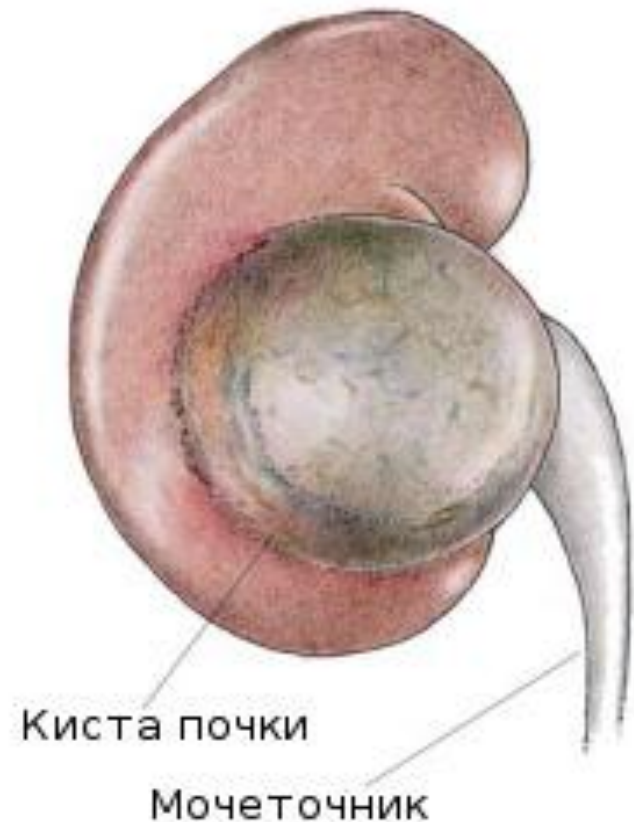


- **Таға тәрізді бүйрек** деп бүйректердің аттас полюстерінің тұтасуымен сипатталатын жиі кездесетін аномалия. Бұл орайда екі жартысының төменгі сегменттерін қосатын бүйрек мойнағы әдетте ірі тамырлардың – қолқа мен қуыс венаның, сондай-ақ нерв торының алдында орналасады. Бұл аномалия көп жағдайда уродинамиканың бұзылуларымен және қайталама гидронефроздың дамуымен қабаттасады.

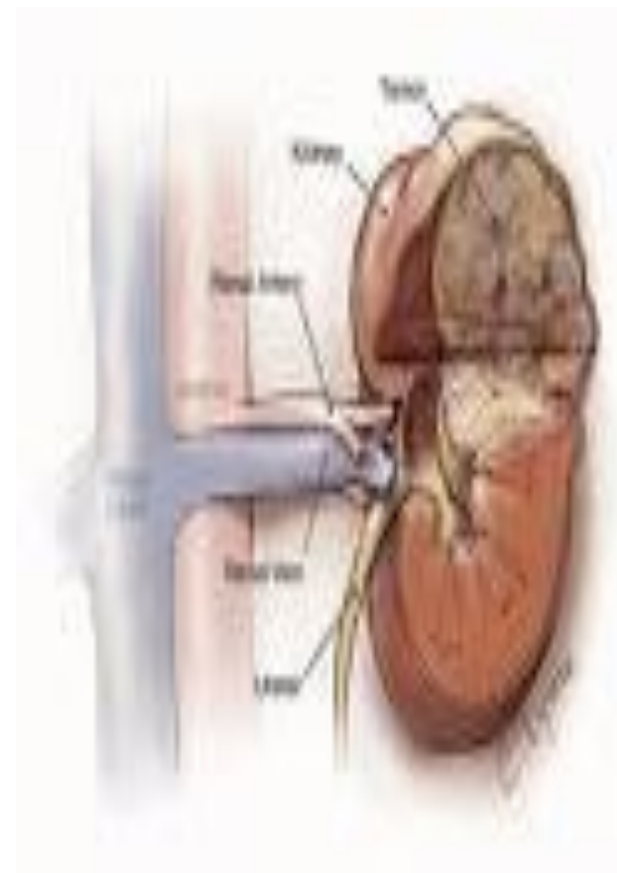


Құрылым аномалиялары

- Бұл негізінен бүйректердің кисталық аурулаы болып табылады. Бұлардың арасында бүйректердің қарапайым кисталары, мультикисталық бүйрек, бүйректердің поликистозы, қуысты бүйрек және бүйректердің дермоидтік кистасы ауруларын саралайды.
- **Бүйректердің қарапайым кисталары** туа біткен және жүре пайда болған, даралық немесе көптік, бір немесе екі жақты болады.
- Кисталар домаланған не овал формалы болады, бүйректің әртүрлі сегменттерінде орналасады, интрапаренхимдік және экстрареналдық шоғырлануы мүмкін. Кистаның көлемінің ұлғаюы бүйрек паренхимасының атрофиясына әкеп соғады, бүйректің гемо- және уродинамикасын бұзады.



- **Бүйрек мультикистозы** – туа бітетін аномалия, оның кезінде бүйрек паренхимасының орнын формасы көлемдері алуан түрлі кисталар болады. Мұның өзі әдетте бір жақты болатын, өте сирек кездесетін аномалия.
- **Бүйректердің поликистозы** – біршама жиі кездесетін, ауыр әр уақытта екі жақты болатын, тұқым қуалайтын ауру. Дендей беретін бұл аномалия ерте ме кеш пе бүйрек жетіспеушілігіне апарып соғады. Поликистоздың шығу негізі іште жүрген кезеңдегі даму кезінде секреторлық және экскреторлық нефрон сегменттерінің, яғни түзу және ирек өзекшелерінің дер кезінде және дұрыс емес қослуы.



Қолданылған әдебиеттер.

- 1. Пропедевтика внутренних болезней. А.Л. Гребенов.;*
- 2. Адам физиологиясы. Сәтбаев Х.Қ.,
Өтепбергенов А.А., Нилдібаева Ж.Б.;*
- 3. Интернет <http://www.google.ru/>*
- 4. Урология. М. К. Алишынбаев.*