

«Северо –Восточный федеральный университет им. М.К. Аммосова»  
Медицинский институт  
Кафедра инфекционных болезней, фтизиатрии и  
дерматовенерологии

# Первичный туберкулёзный комплекс

*Лектор: Гуляева Н.А., к.м.н. доцент*

- При внедрении МБТ в легочную ткань после кратковременного неспецифического воспаления возникает туберкулезный экссудативный очаг, в центре его появляется участок творожистой бронхопневмонии. Первичному очагу всегда сопутствует поражение региональных лимфатических узлов. В дальнейшем процесс может распространиться на другие лимфатические узлы как на стороне поражения, так и на противоположной, благодаря широкой сети лимфатических анастомозов.

- Регионарные лимфатические узлы поражаются всегда по току лимфы в направлении к корню легкого. Между первичным легочным очагом и пораженными лимфатическими узлами возникает лимфангоит, так называемая «отводящая дорожка».

Первичный легочной очаг и пораженные лимфатические узлы характеризуют картину первичного туберкулезного комплекса, в котором легочной и железистый компонент в различные фазы развития имеют многообразное морфологическое проявление и соответственно различную рентгенологическую картину.

- Различают первичный туберкулезный комплекс не осложненный и осложненный.
- При осложненном течении наблюдается распад с образованием первичной каверны и переход в хронически текущий первичный туберкулез, развитие ателектаза, обтурационной эмфиземы и лимфа-гематогенной диссеминации.
- Первичный легочной очаг может возникнуть в любом участке легкого.

- По данным М.Г.Млодика, легочной компонент первичного туберкулезного комплекса встречался наиболее часто в 3 сегменте как справа, так и слева. Это можно объяснить особенностью 3 сегмента, который хорошо аэрируется и имеет короткий бронхиальный путь, способствующий проникновению инфекции. На втором месте по частоте поражений стоял 6 сегмент справа. Не смотря на то, что справа бронх, вентилирующий 6 сегмент, ответвляется от нижнедолевого под острым углом, путь для инфекции к паренхиме этого сегмента облегчается тем, что бронх 6 сегмента короткий и широкий. Просвет его равен просвету среднедолевого бронха.

- Вокруг первичного легочного очага у детей возникает перифокальная инфильтрация, которая служит проявлением повышенной чувствительности тканей к туберкулезной инфекции. Перифокальное неспецифическое воспаление может быть различной протяженности – от едва заметных проявлений до поражения всей доли легкого.

- Клиническое течение и возможность выявления первичного туберкулезного комплекса зависят от выраженности перифокального воспаления. Заболевание может протекать незаметно, если перифокальная реакция небольшая или отсутствует. В этих случаях через несколько лет сформировавшийся очаг Гона и обызвествления в лимфатических узлах могут быть случайной находкой.



- **Клиника:** У большинства детей и подростков наблюдается гладкотекущий ПТК. Начальная стадия заболевания – фаза инфильтрации – характеризуется наиболее выраженными клиническими симптомами, при этом начало может быть острым так и постепенным. В случае острого начала выражены симптомы интоксикации подъем температуры тела до фебрильных цифр, плохое самочувствие ребенка, вялость, снижение аппетита, быстрая утомляемость.

- У более старших детей начало заболевания может быть постепенным. Появляются жалобы на эмоциональную лабильность ребенка в течение нескольких недель и даже месяцев, утомляемость со снижением успеваемости у школьников, появление субфебрилитета и подъема температуры до фебрильных цифр. В период повышения температуры тела ребенок может сохранять неплохое самочувствие, что является характерным для специфического туберкулезного поражения.

- **Объективно:** бледные сухие кожные покровы с понижением тургора кожи, узловатая эритема.

Пальпаторно: увеличение периферических лимфатических узлов в 5 группах. Перкуторно: над зоной инфильтрации укорочение перкуторного звука. Аускультативно: ослабленное дыхание над зоной поражения, в начале заболевания выслушиваются влажные хрипы разного калибра. Со стороны ССС- систолический шум, тахикардия, аритмии.

При обследовании органов брюшной полости увеличение печени, селезенки. В фазе рассасывания и уплотнения все клинические проявления исчезают

- **Лабораторные данные:** В общих анализах крови умеренная анемия, лейкоцитоз, лимфопения, эозинофилия, моноцитоз, умеренное повышение СОЭ. В биохимии крови – диспротеинемия, повышаются показатели неспецифического воспаления: сиаловые кислоты, С-реактивный белок. При проведении РНГА повышен титр а/т более 1:8.

- Также выявляют положительные реакции на туберкулин по реакции Манту 2ТЕ . По градуированной кожной пробе характерны извращенные, парадоксальные реакции. Рентгенологически по К.В.Помельцову при неосложненном течении первичного комплекса различают 4 фазы его развития.
- 1. пневмоническая
- 2. рассасывание(симптом биполярности)
- 3. уплотнение
- 4. кальцинации (петрификация – очаг Гопа)

# Дифференциальная диагностика первичного туберкулезного комплекса

Клинико-диагностические данные	Первичный туберкулезный комплекс	Очаговая пневмония	Муковисцидоз
Анамнез	Контакт с больным туберкулезом	ОРВИ, бронхит	Наследственность
Жалобы	Кашель, повышение $t$ тела до 37-38, головные боли, слабость, ночные поты, снижение массы тела.	$T$ тела 38-39. Одышка, плохой аппетит, плохое самочувствие, головные боли	Коклюшеподобный кашель с трудноотделяемой мокротой, снижение массы тела при хорошем аппетите
Начало болезни	Постепенное	острое	Постепенное, обильный зловонный стул
Объективно: а) кожные покровы и слизистые б) периферические лимфатические узлы в) физикальные данные	Бледность, явление капилляротоксикоза, узловат. эритемы, кератоконъюнктивита  Микрополиаденит в 5 и более групп.  Перкуторно-укорочение легочного звука, там же ослабление или мелкопузырчатые хрипы.	Бледные, обычной окраски  Не характерно  Укорочение перкуторного звука, ослабленное дыхание или мелкопузырчатые хрипы, крепитацию.	Явление гиповитаминоза, концевые фаланги пальцев по типу «барабанных палочек», ногти «часовых стекол» Не характерно Укорочение перкуторного звука, множество сухих и разнокалиберных влажных хрипов.

Клинико-диагностические данные	Первичный туберкулезный комплекс	Очаговая пневмония	Муковисцидоз
Анализ крови	Лейкоцитоз со сдвигом влево, лимфопения, ускорение СОЭ	Резко выраженный нейтрофильный лейкоцитоз, СОЭ 30-40 м/ч	Гемограмма в пределах нормы
Туберкулиновая проба Манту 2 ТЕ	5 мм и более	Слабopоложительная, отрицательная	Слабopоложительная, отрицательная
R-грамма грудной клетки	Затемнение связанное с корнем, без четких контуров, гомогенного характера	Участки очагово-сливного характера, поражается чаще нижние отделы	Корни легких фиброзы, уплотнены, очаговые тени и участки эмфиземы.
Посев мокроты на МБТ	Положительный, отрицательный	Отрицательный	Отрицательный
Посев на бактериальную флору	Отрицательная	Стафилококки, стрептококки	Отрицательный
Потова проба	Отрицательная	Отрицательная.	40-60 ммоль/л.
Терапия антибиотиками	Без значительного улучшения	Улучшение общего состояния, нормализация гемограммы, рентгенологической картины	Без изменений.
РНГА	1:8; 1:16	1:4	1:4

# Хронически текущий первичный туберкулез

Характерными клиническими признаками текущего первичного туберкулеза является:

1. Стойкие симптомы интоксикации
2. Волнообразное течение с повторными вспышками и развитием осложнений.
3. Полиморфизм морфологических изменений
4. Высокая степень сенсibilизации организма



# «Маски» хронически текущего туберкулеза

- Нервно-дистрофические изменения
- Эндокринные изменения
- Сердечно-сосудистые изменения
- Кроветворные изменения
- Полисерозивные изменения

Туберкулиновые пробы имеют гиперергический характер.

**Саина** – 3 года Ds: ПТК (хрон. текущий). Родители безработные. В семье 2 детей, неудовлетворительные жилищные условия. Тубконтакт с мамой и папой. Диагноз у родителей: Инфильтративный туберкулез легких МБТ +.

Девочка неорганизованная. Вес при рождении 2500, рубчика БЦЖ-нет.

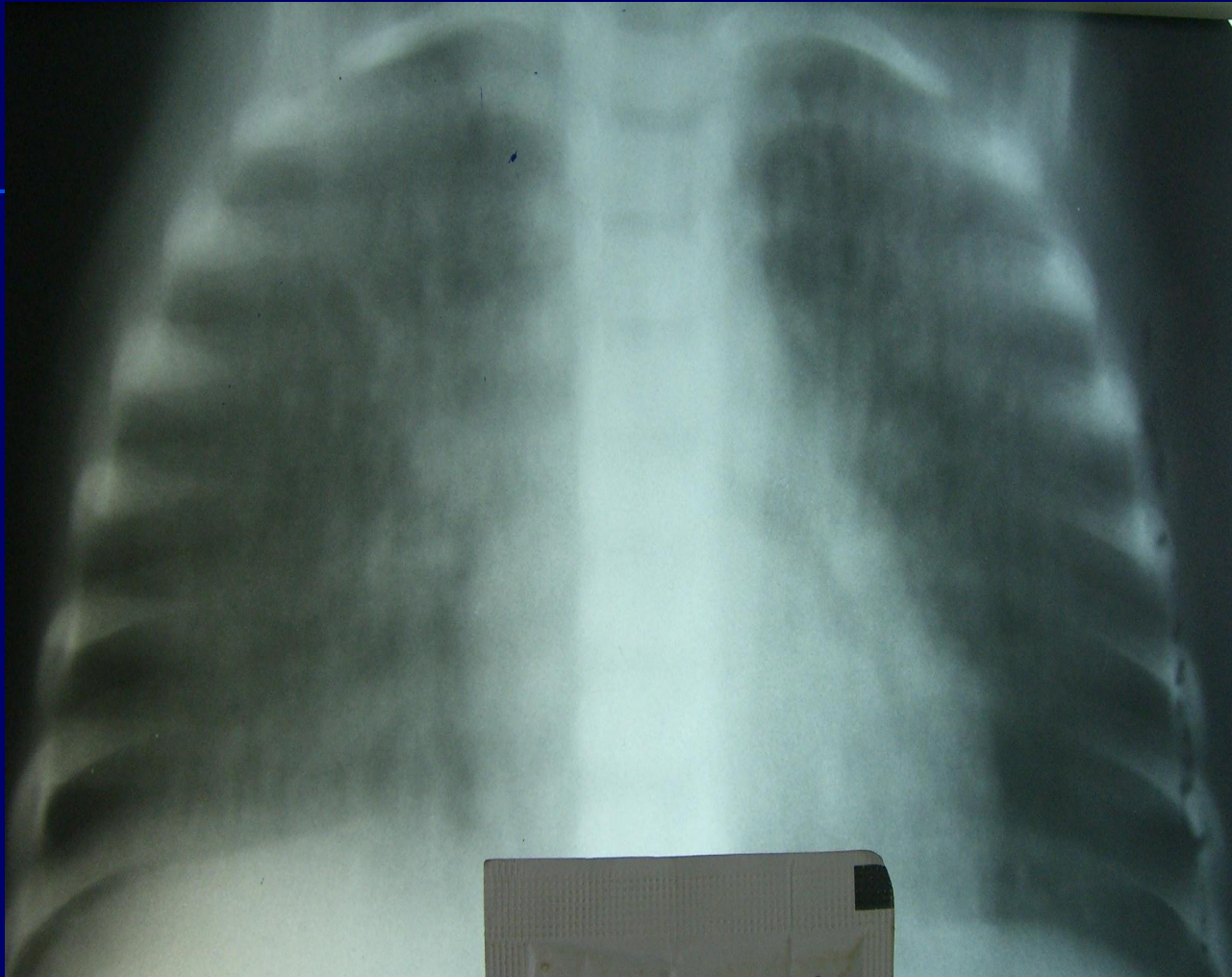
**An.morbi:** Прошла обследование по поводу гиперергической пробы Манту 2 ТЕ:

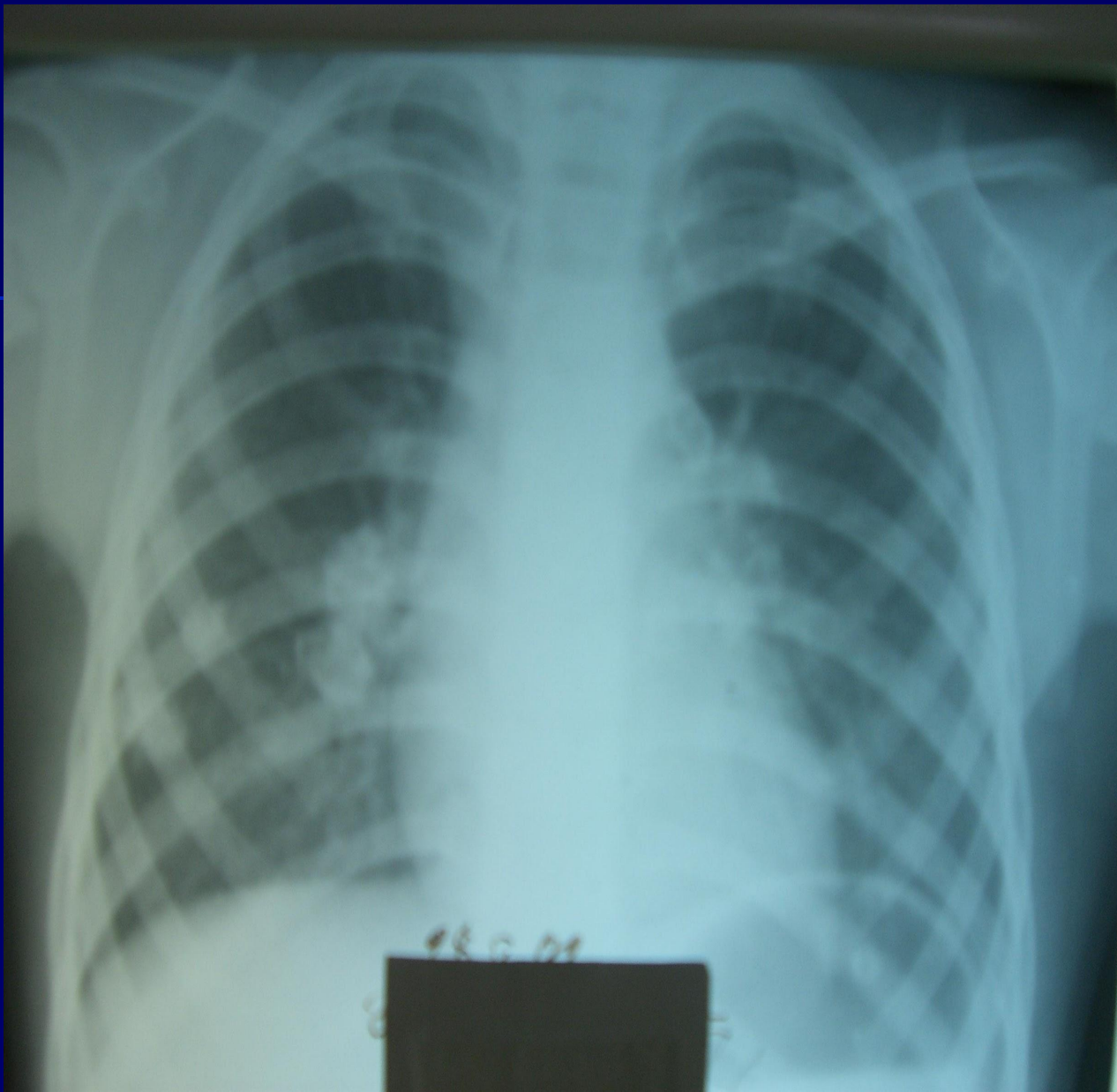
28.12.2000 г -20 мм

02.02.2001 г. – 20 мм

Лечилась амбулаторно 3 месяца без положительной динамики. Поступила в детскую туббольницу.

**Жалобы при поступлении:** на кашель с мокротой. Периферические лимфатические узлы увеличены в 6 группах до III размера. При аускультации – дыхание жесткое, единичные сухие и влажные хрипы. РНГА 1:16, 1:32. в стационаре получила лечение в течении 12 месяцев.





# Спасибо за внимание

