

**С.Ж.АСФЕНДИЯРОВ АТЫНДАҒЫ
ҚАЗАҚ ҰЛТТЫҚ МЕДИЦИНА
УНИВЕРСИТЕТІ**



**КАЗАХСКИЙ НАЦИОНАЛЬНЫЙ
МЕДИЦИНСКИЙ УНИВЕРСИТЕТ
ИМЕНИ С.Д.АСФЕНДИЯРОВА**

Кафедра: Фтизиопульмонология

Тақырыбы: Сүйек-буын туберкулезі



Қабылдаған: Ишингалиева.А.Х

Орындаған: Шейхов Шахин

Факультет: ЖМ

Топ: 12-042-01

Алматы 2016 ж

Жоспары:

.Кіріспе:

.Анықтамасы.

.Локализациясы

II.Негізгі бөлімі:

1.Сүйек-буын туберкулезінің патогенезі.

Этаптары

2.Сүйек-буын туберкулезінің клиникалық көріністері, диагностикасы, емі мен алдын-алуы.

.Қорытынды:

1.Қолданылған әдебиеттер.



АНЫҚТАМАСЫ

Сүйек-буын туберкулезі дегеніміз- бұл сүйек және буынның барлық бөлімдерінің спецификалық қабынуын айтамыз.

Локализациясы

- Сүйек-буын туберкулезі көбінесе омыртқада орналасады, сирек жағдайда сан-жамбас буынында және тізе буынында, өте сирек шынтақ және иық, табан сүйек, саусақ және басқа сүйектерде орналасды.

Патогенезі

- Сүйек және буындардың туберкулезбен қабынуы гематогенді жолмен туберкулез микобактериясы тарап, негізі болып жоғарғы сезімталдықтың баяу түрі болып табылады.
- Сүйек-буын туберкулезі дамуы үшін төрт этапқа бөледі.
- 1 этап бұл біріншілік остит және сүйектің ошақтық туберкулезі

1 этап-Бұл біріншілік остит және сүйектің ошақтық туберкулезі. Омыртқаның жұмсақ затында немесе құбырлы сүйектердің эпиметафизінде гранулемлар түзіледі. Олардың саны артып бірбірімен қосылады. Казеозды-некротикалық өзгеріс сүйек бөренесін некротикалық өзгерісіне әкеліп, олар кейін секвесторға айналады. Үлкен сүйек каверналар айналасында капсула түзіліп, сүйектің ішкі беті спецификалық, сыртқы беті спецификалық данекер тінімен көрінеді.

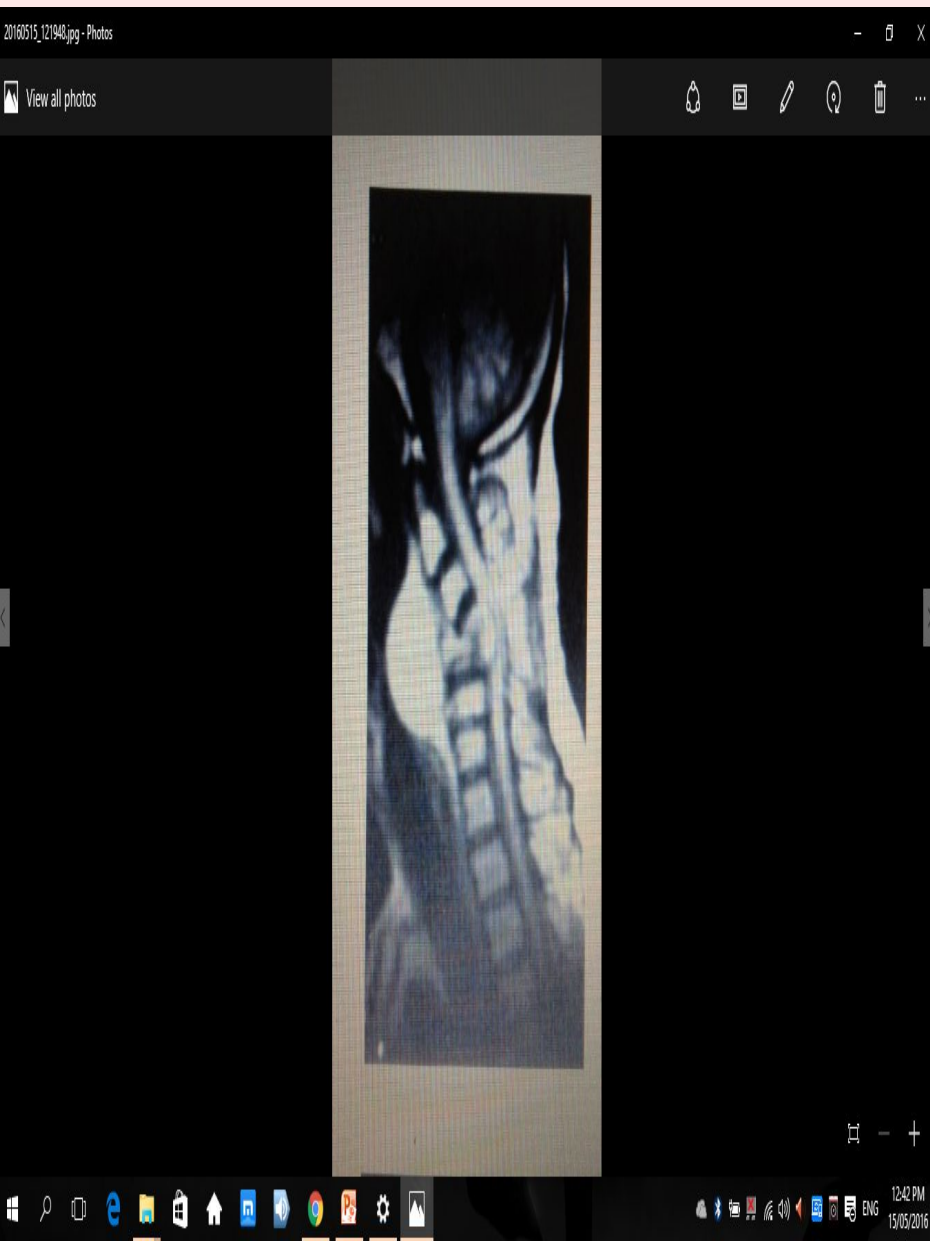
2 этап-Туберкулездің алғашқы процесінің омыртқадан басқа бөлімдеріне тарауы немесе эпифизден және метафизден буынға тарайды. Туберкулезді оститтің өршуі болып туберкулезді артрит болып табылады. Буынның қуысында серозды-фибринді немесе іріңді экссудат түзіледі. Буын шеміршегі некроздалып және бөлініп, буын беті жалағаштанып қалады.

- 3 этап-Айқын спондилит немесе артрит.Буынның беттері ақырындап бұзылып,абсцес пен сыртында свищтер пайда бола бастайды.Қабынудың буынның қапшығына өтіп,сыртқы свищтердің түзілуіне әкеледі және екіншілік спецификалық емес флораның түсуіне әкеліп соқтырады.
- 4 этап-Буын беті облитерацияланып және анкилоз түзіліп функциясы бұзылады.

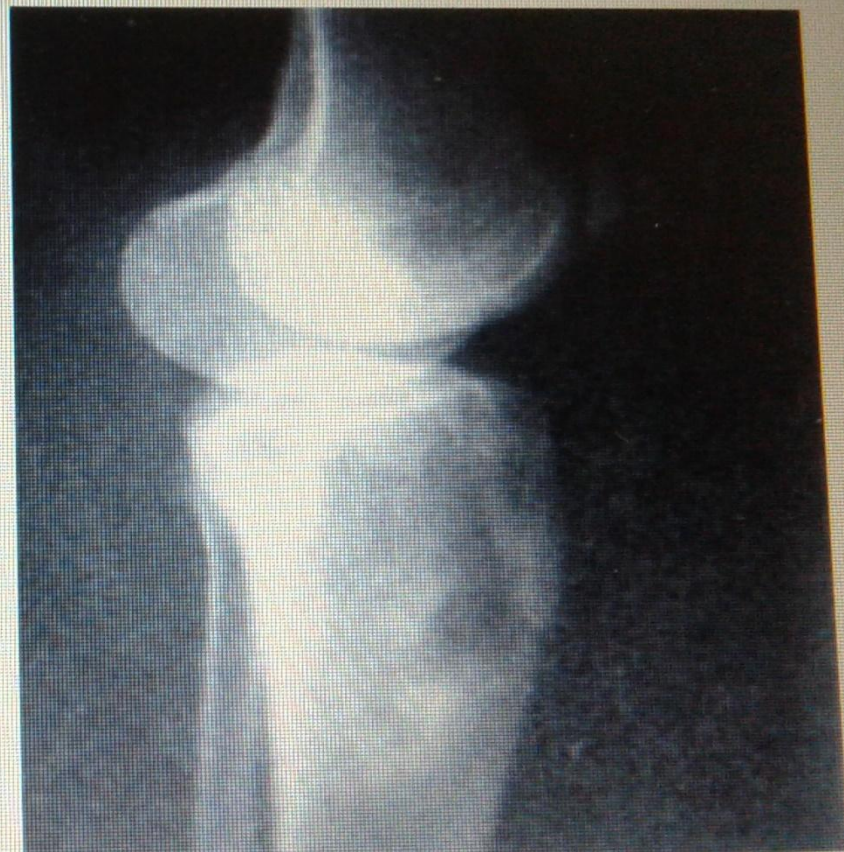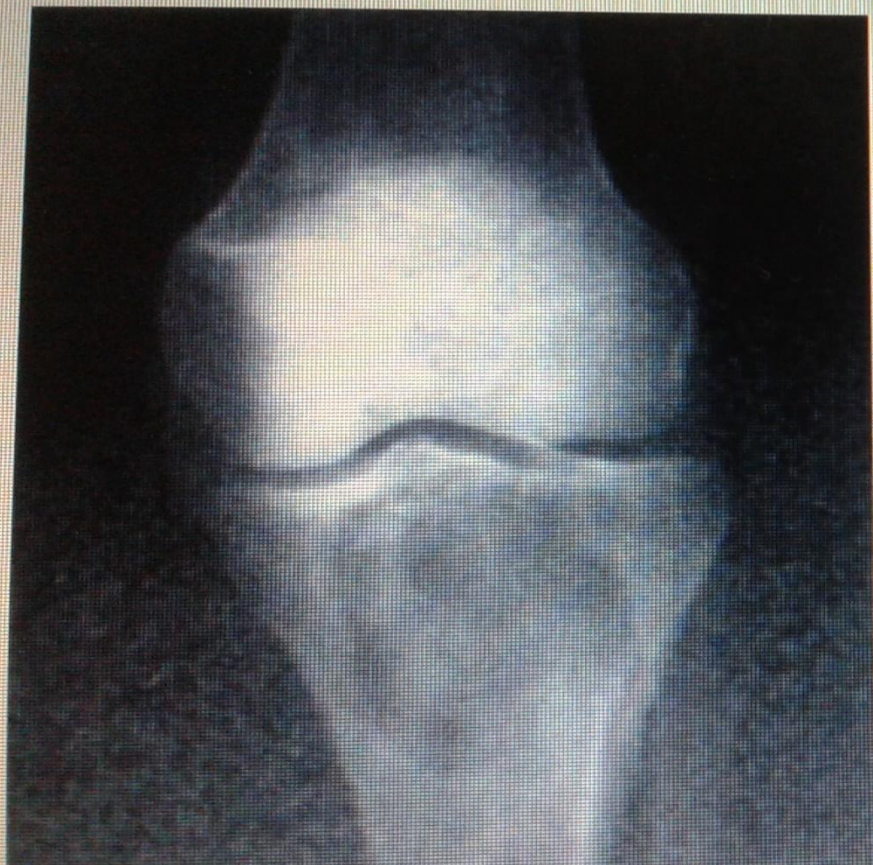Клиникалық көрінісі

- Негізгі симптомдарына туберкулезге тән интоксикация және сүйек-буын жүйесінде жергілікті өзгерістермен көрінеді.
- Жалпы көріністері : ұйқының бұзылысы, тәбеттің төмендеуі, дене температурасының жоғарылауы және вегетативті өзгерістермен көрінеді.
- Локализациясына байланысты көріністері: арқа бұлшықеттерінің немесе буындарда ауру сезімі және шаршағыштық, бұлшықеттерінің тартылуымен көрінеді

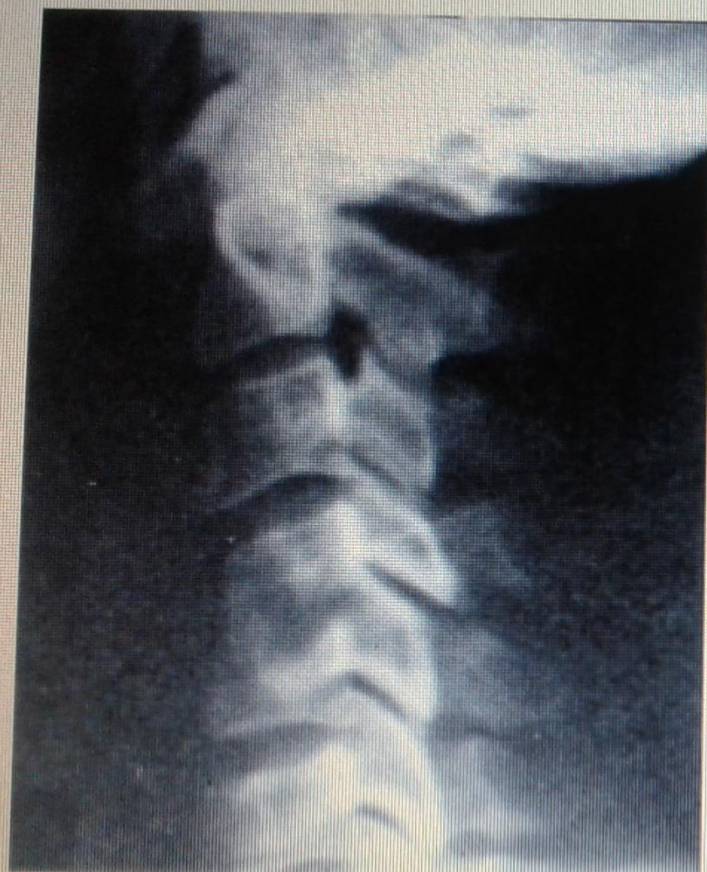Аспаптық көріністері



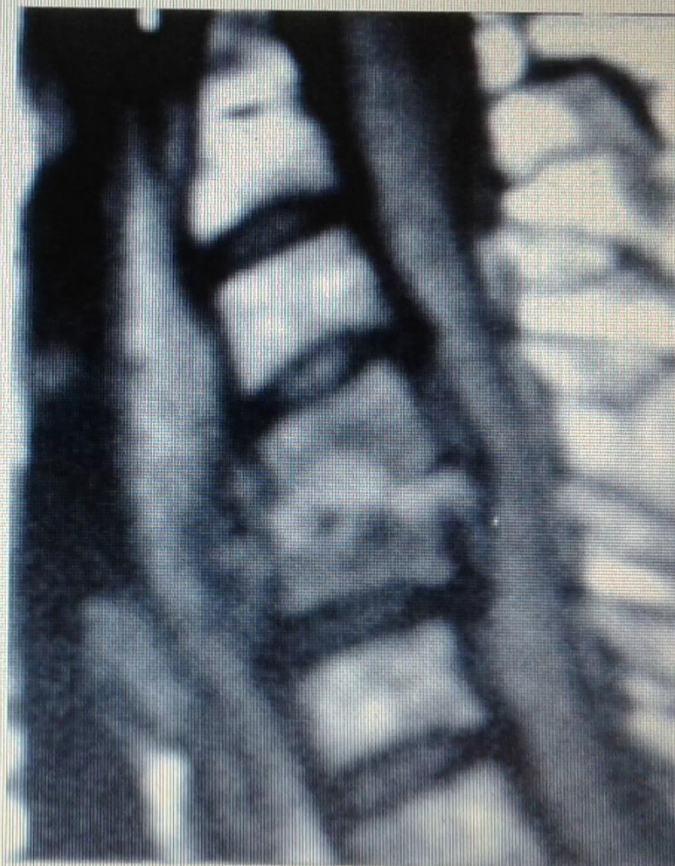- Омыртқа туберкулезі.с-3 омыртқа денесінің деструкциясы жулынның қысылуымен.МРТ



Тура және бүйір бағыттағы тізе буынының ретгенограммасы: Сирақ сүйегінің туберкулезі. Деструкциялы ошақтар.



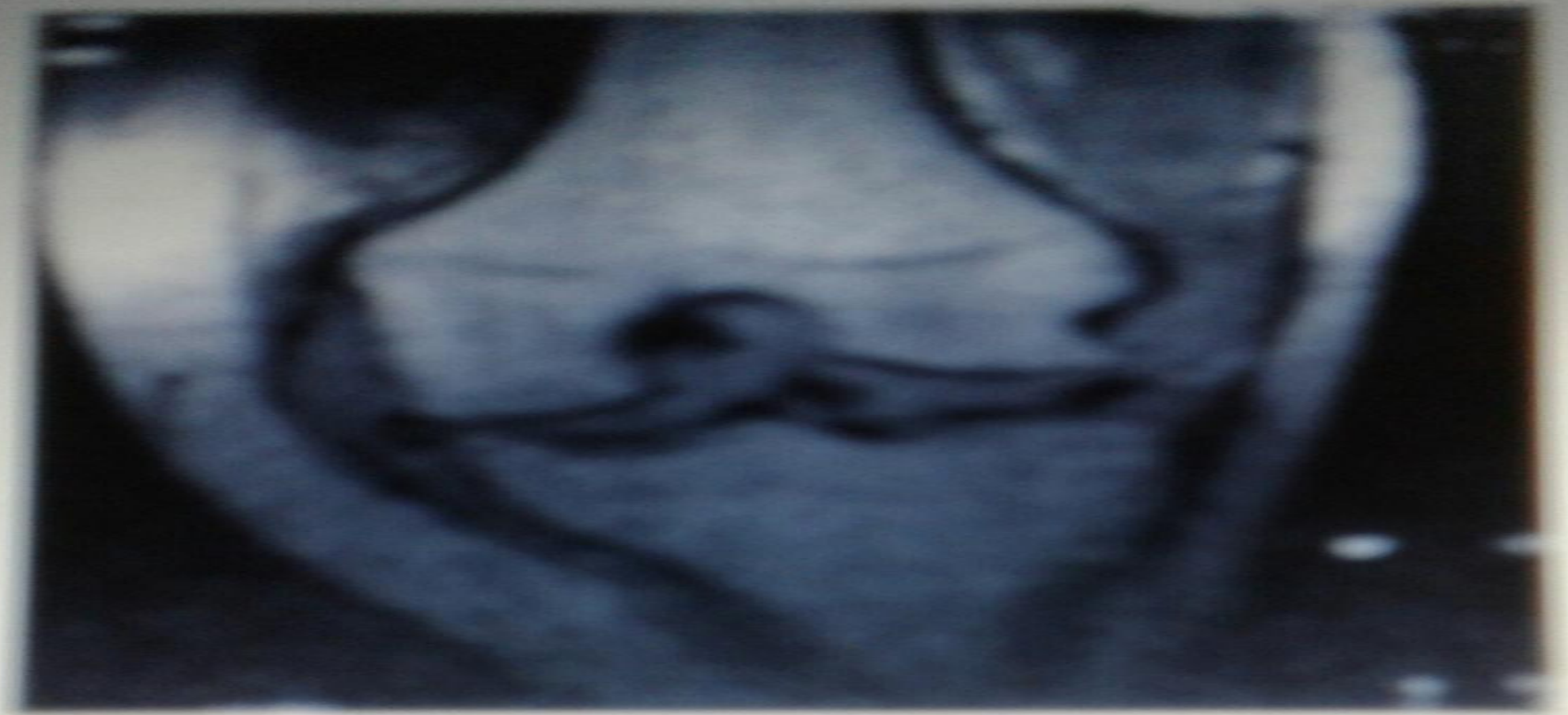а



б

а) С-4-5 омыртқа денесінің деструкциясы. Бүйір бағыттағы рентгенограммасы;

б) с-3-4 омыртқа денесінің деструкциясы. МРТ



Тізе буынының туберкулезі. Сирақ сүйегінің буындық бетінің
деструкциясы. МРТ

Диагностикасы

Аспаптық зерттеу.

а) Екі проекцияда зақымдалған аймақтың жалпы шолу рентгенограммасы және томографиясы

б) Абсцесс немесе жыланкөз анықталған жағдайда контрастты зерттеу: фистулография немесе абсцессография жасалынады. Контрастты зат ретінде йодолипол, верографин, урографин.

в) Субарахноидальды кеңістікті оттегімен контрасттаумен пневмомиеелография

Дифференциальді диагностика

- Сүйек-буын туберкулезінің клиникалық ағымы гематогенді остиомиелиттен ерекшелігі: а) туберкулезбен аурығандармен контакта болуы;
- б) ағымының жай болуы;
- в) туберкулезге тән интоксикация, бұлшықет атрофиясы, сүйектің өсуінің баяулауы, суық абсцестердің пайда болды.

Емі

- Сүйек-буын туберкулезінің кешенді емінің негізі: Хирургиялық ем+ операцияға дейінгі және операциядан кейінгі Антибактериалды терапия
- Сүйек-буын туберкулезінің кешенді емінің негізі: Хирургиялық ем+ операцияға дейінгі және операциядан кейінгі Антибактериалды терапия
- Ерте кезеңінде - біріншілік туберкулездік оститтерді радикальді алып тастау

Қолданылған әдебиеттер

- Өкпеден тыс туберкулез /ред.
- М .И.Перельман <<Туберкулез>> 2004
20-шы тарау367-372 бет
- В.А.Корякин 20-шы тарау367-372 бет
- И.В.Богадельникова 20-шы тарау367-372
бет
- В.Ф.Москаленко. Фтизиатрия– 2012;