

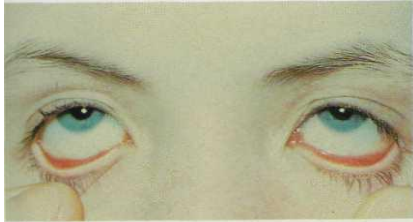
Фото презентация по детским инфекциям

Составили преподаватели ПМ 02
Сидорова Т.П. и Аверина Т.В.

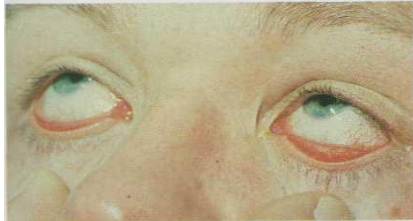Образовательная цель

- Изучить детские инфекции и дать возможность студентам овладеть знаниями по дифференциальной диагностике сыпей и других клинических проявлений при воздушно-капельных инфекциях

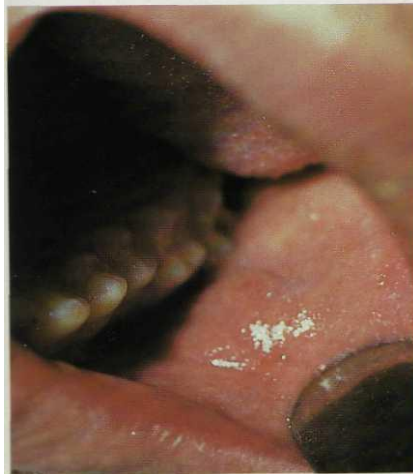Корь



**Корь, продромальный период.
Конъюнктивит**

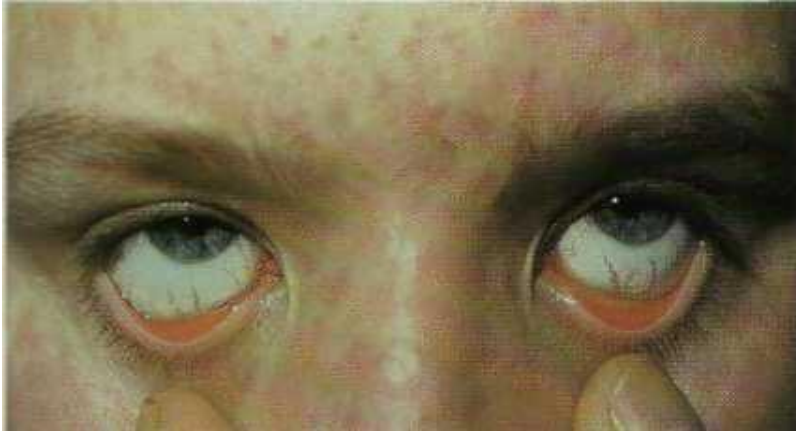

**Корь, продромальный период.
Инъекция сосудов, склер и
конъюнктивы**

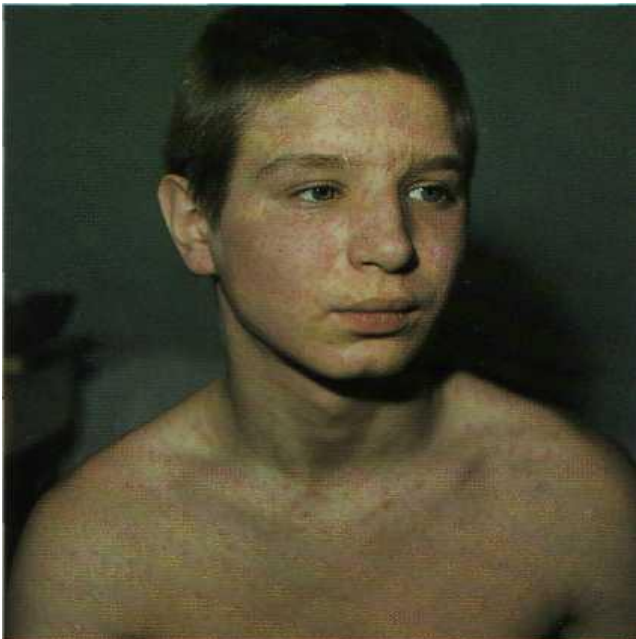

**Корь, продромальный период.
Пятна Бельского-Филатова-Коплика
на слизистых оболочках щек**

Корь

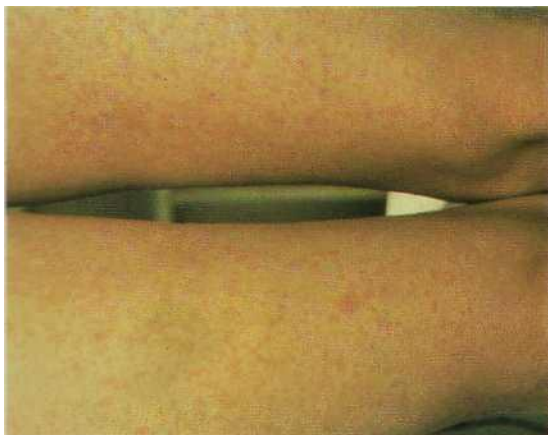


Корь, 1-й день высыпания.
Пятнисто-папулезная сыпь
на лице, инъекция сосудов
склер и конъюнктивы

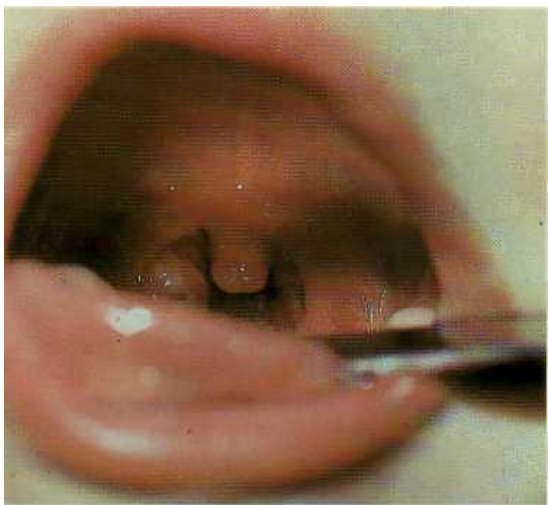


Корь, 2-й день высыпания.
Пятнисто-папулезная сыпь
на лице и туловище.
Одутловатость лица

Корь

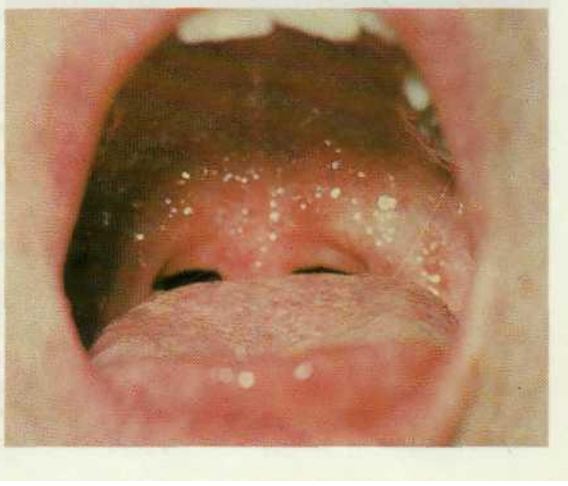

Корь, 3-й день высыпания.
Пятнисто-папулезная сыпь на
бедрах.

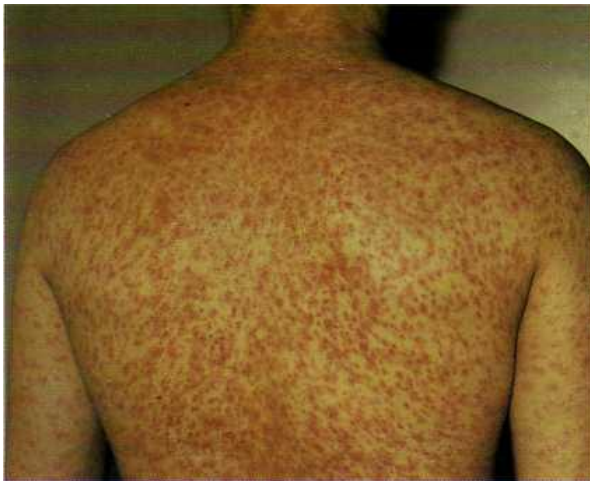

Корь, 1-й день высыпания. Пятна
Бельского-Филатова-Коплика
(остаточные явления).

Корь

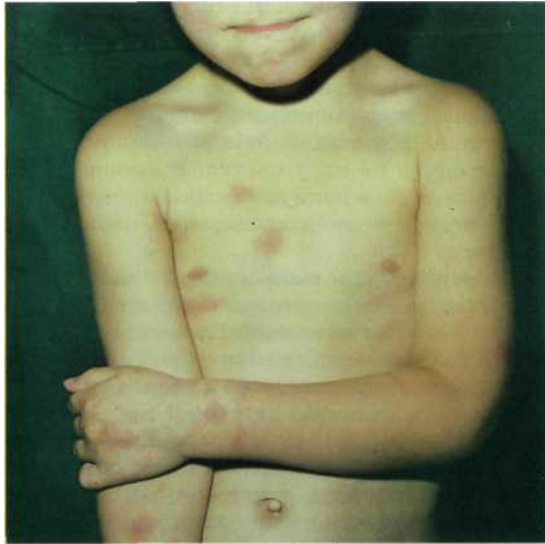

Корь. Энантема на мягком небе.

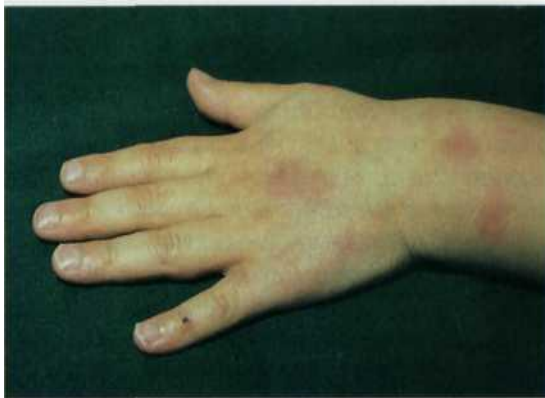

Корь.
Геморрагическая сыпь на спине.
Начало пигментации

Медикаментозная аллергия

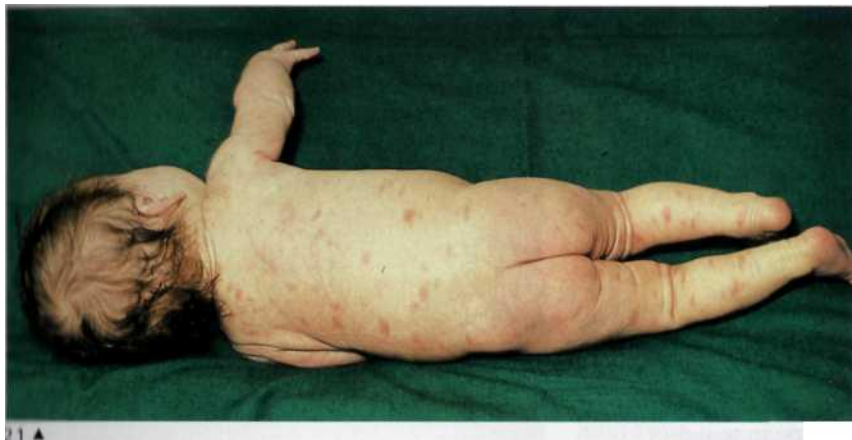

Пятнисто-папулезная
аллергическая сыпь на груди и
руках.

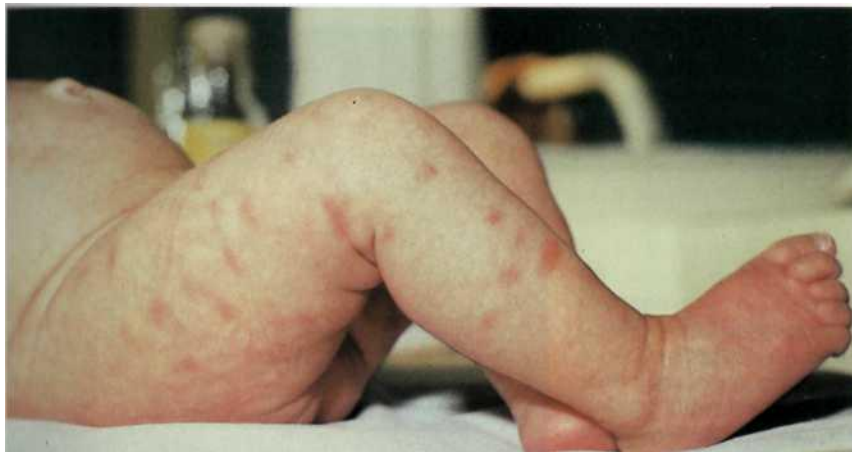

Пятнисто-папулезная аллергическая
сыпь с геморрагиями на кисти.

Медикаментозная аллергия

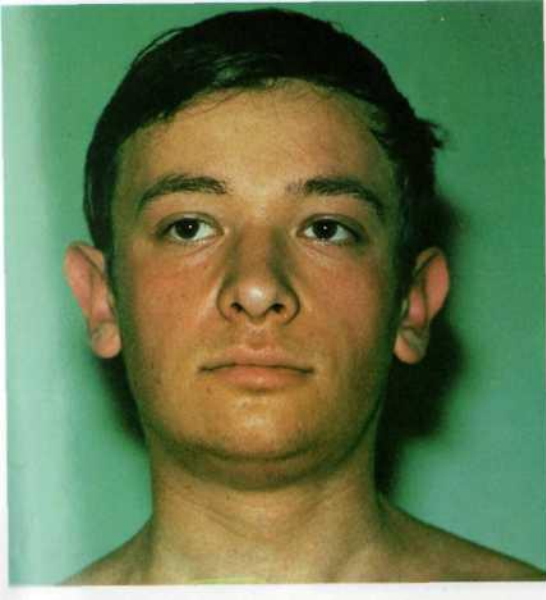

Аллергическая сыпь с
экссудативно-
геморрагическим
компонентом



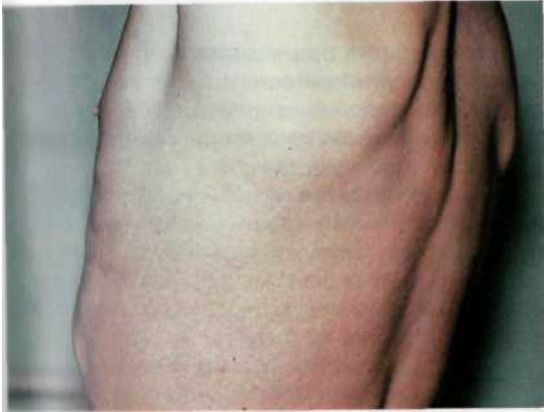Аллергическая сыпь типа
узловатой эритемы

Краснуха

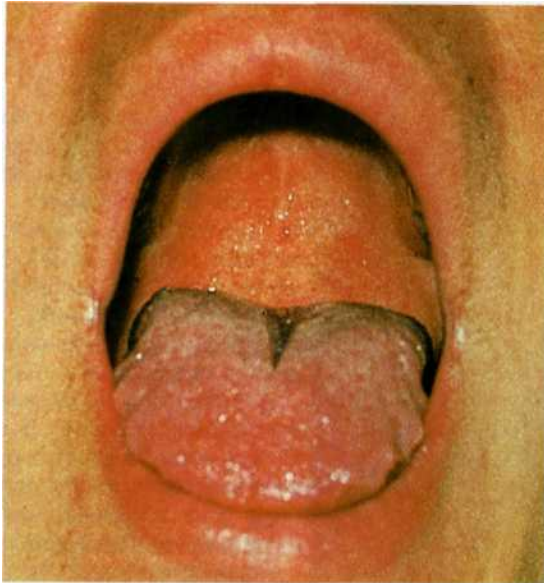


Типичное лицо
больного

Краснуха



Мелкопятнистая
сыпь на
туловище



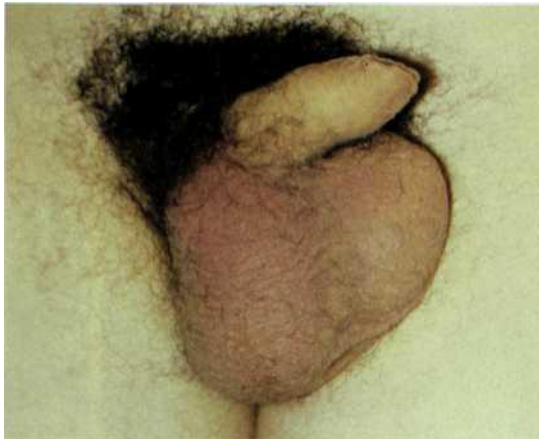Энантема на небе

Паротит



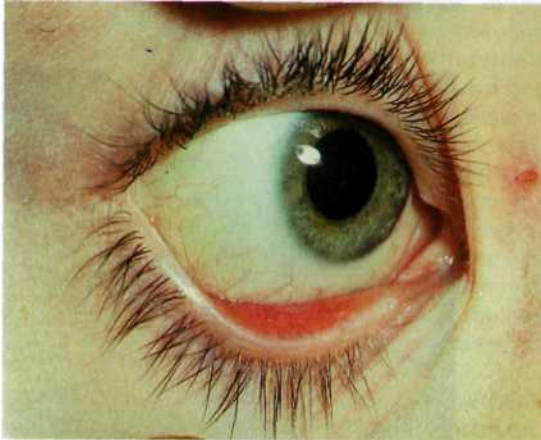34

Поражение околоушной
слюнной железы справа

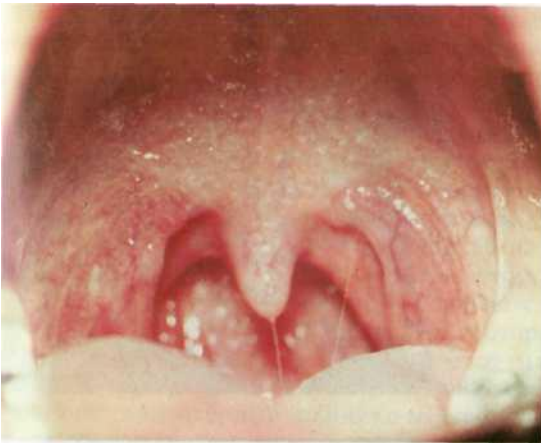

Орхит(воспаление яичек)

Грипп

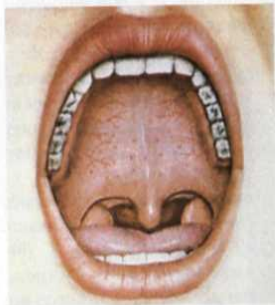


Инъекция сосудов
склер и
конъюнктивы

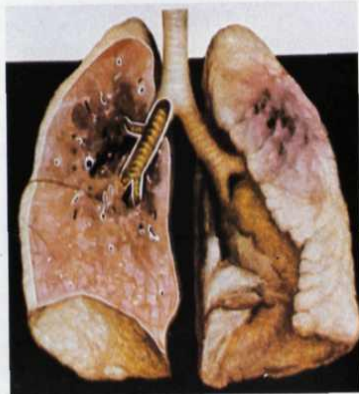


Изменения в зеве

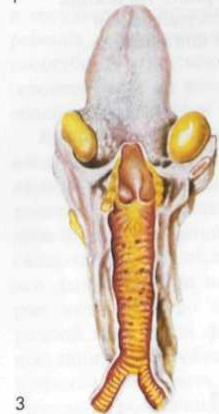Грипп



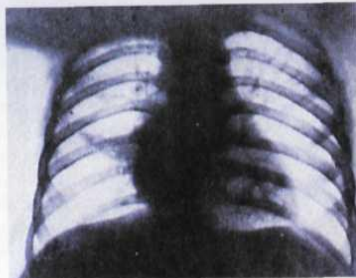
1



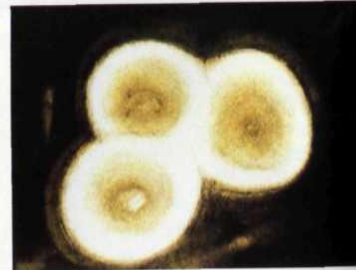
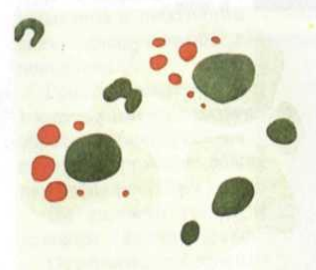
2



3

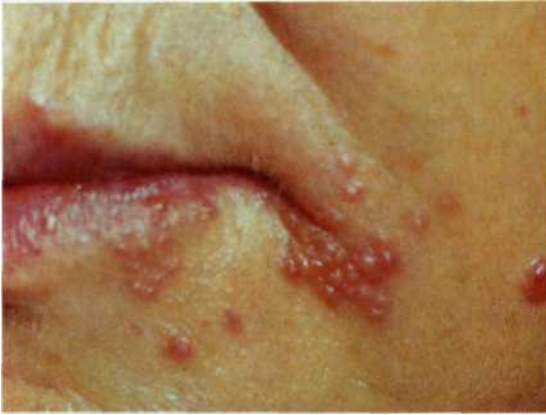

4

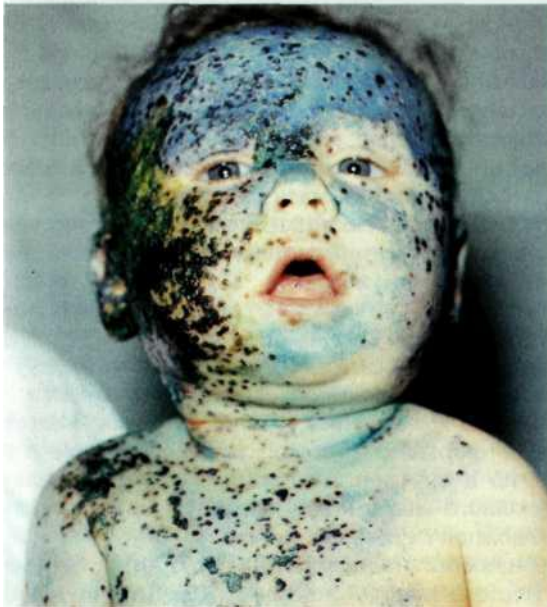

- 1- инъекция сосудов слизистой оболочек зева и анантема;
- 2- геморрагическая пневмония;
- 3- фибринозно-некротический ларинготрахеобронхит;
- 4- сегментарное поражение легких;
- 5- РНК-содержащие включения в клетках цилиндрического эпителия;
- 6 - иммунофлюоресцентное свечение цилиндрического эпителия

Простой герпес

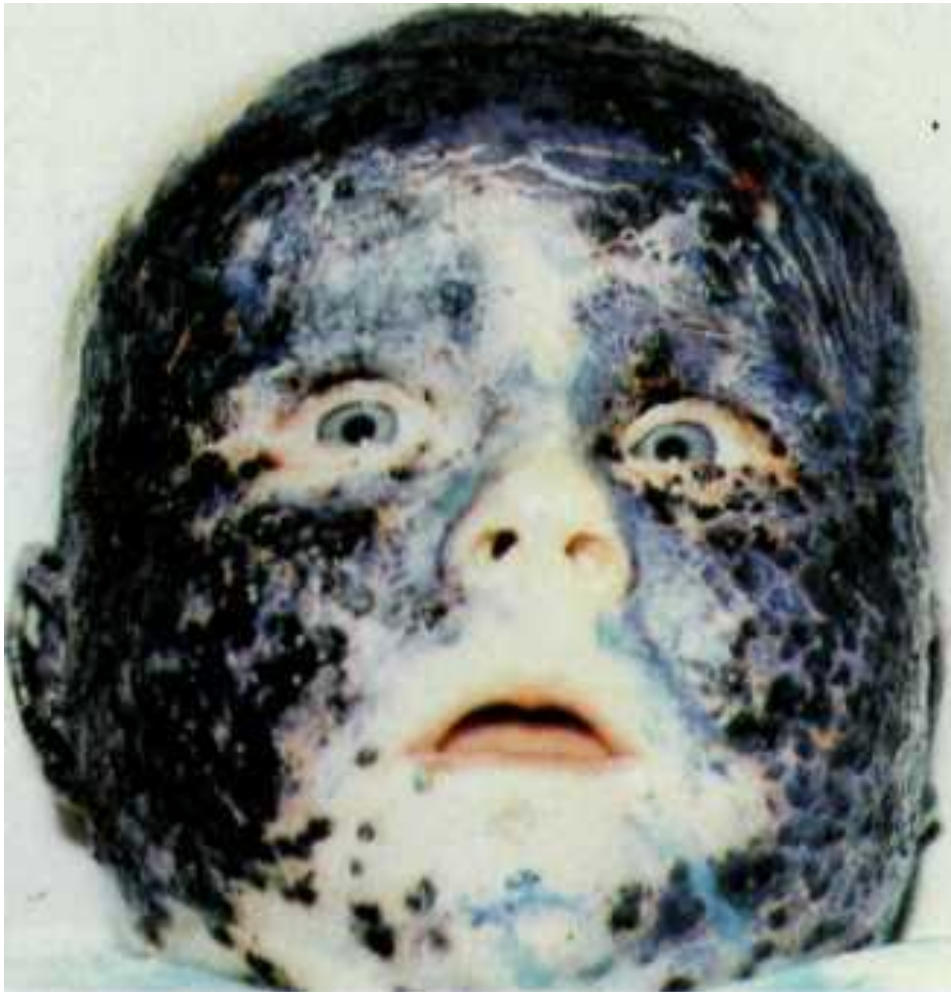

- Везикулярные высыпания на губах



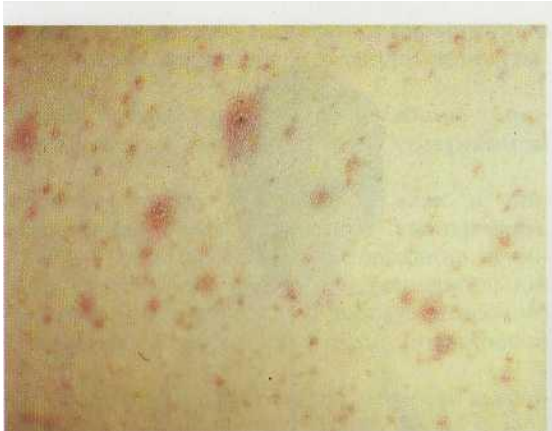- Вариолиформный пустуллез (болезнь Капоши)

Простой герпес

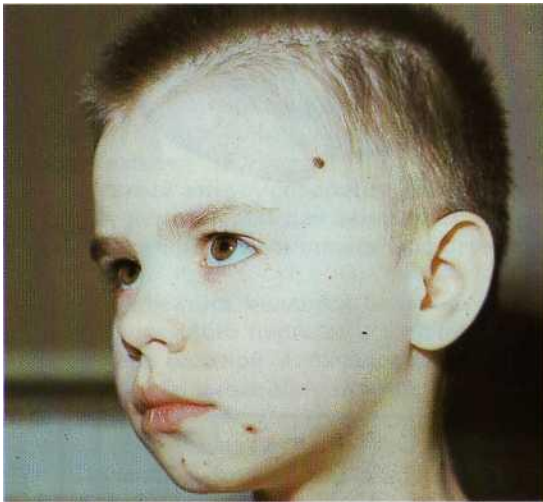

Вариолиформный проступулес. Корочки на лице, обработанные метиленовым синим

Ветряная оспа

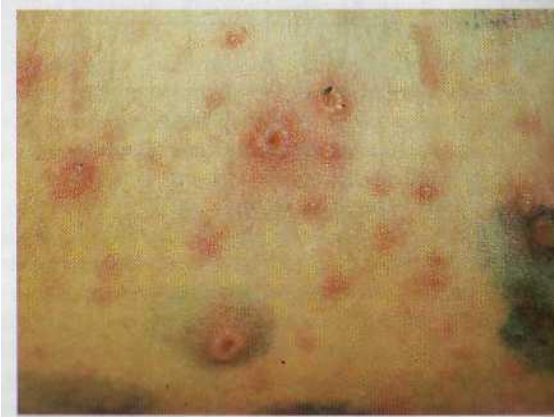

Типичные высыпания
(полиморфизм сыпи)

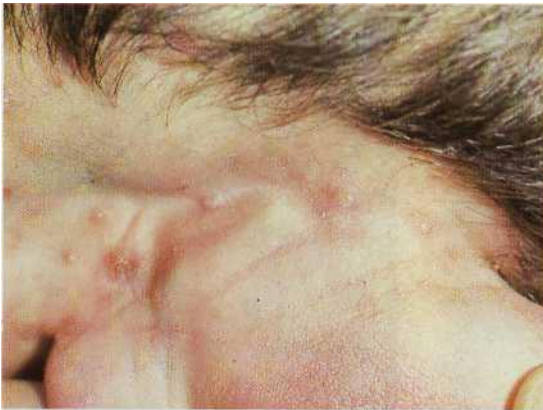

Корочки на лице

Ветряная оспа

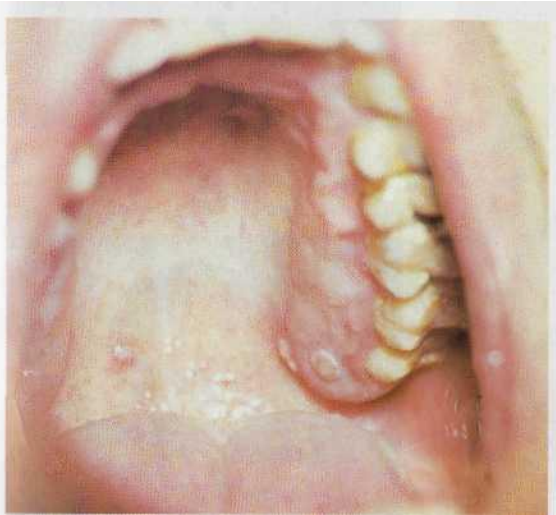


Полиморфизм сыпи (папулы, везикулы, подсыхающие пузырьки)



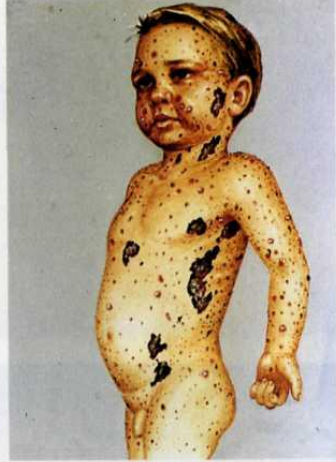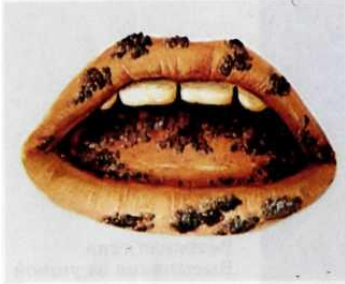Высыпания за ушной раковиной и на волосистой части головы

Ветряная оспа

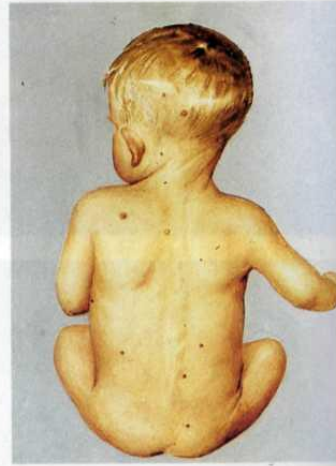
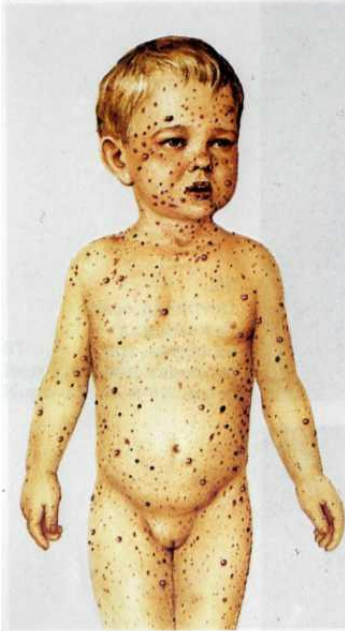
Высыпания на
слизистой оболочке
неба и десен

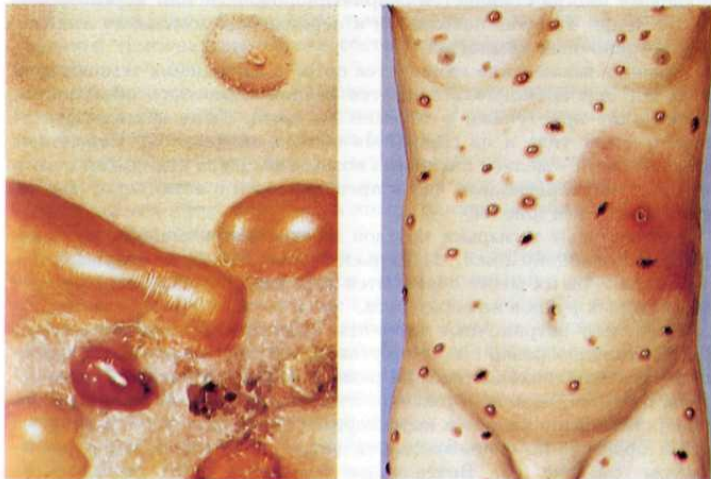
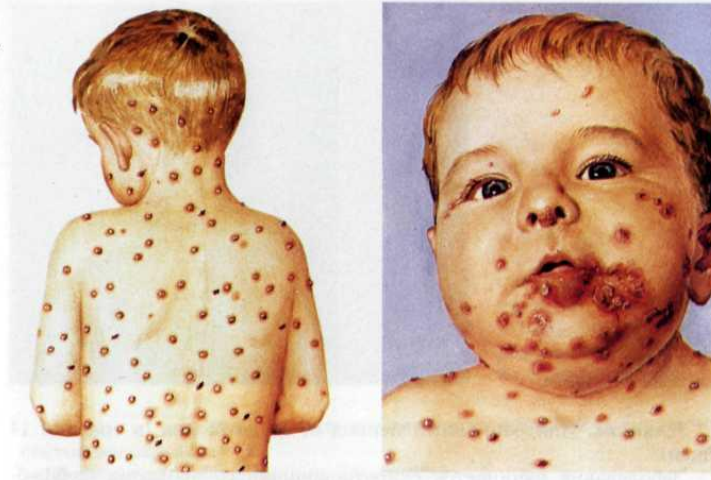Атипичные формы ветряной оспы



- 1,2 - гангренозная;
- 3 - геморрагическая;
- 4 - рудиментарная

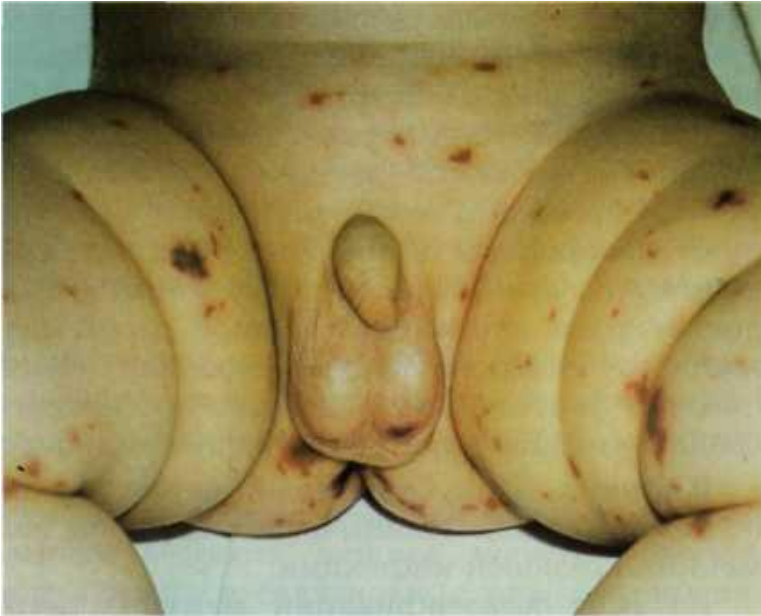


Ветряная оспа



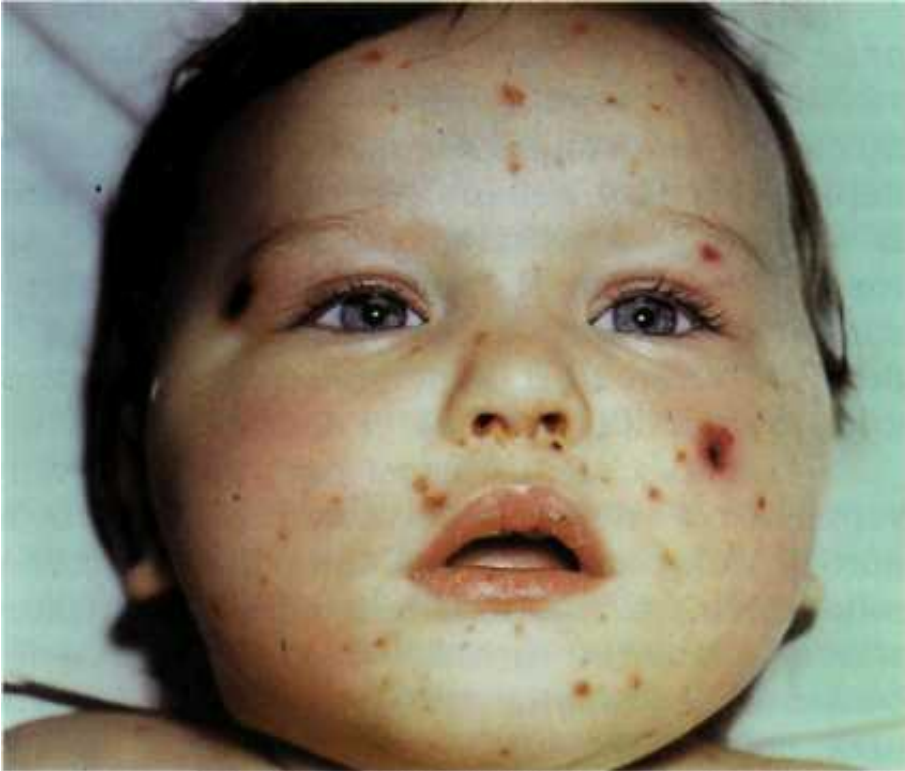- Элементы сыпи с наложением бактериальной инфекции
- 1 - Пустулезная;
- 2 - импетиго;
- 3 - буллезная;
- 4 - рожистое воспаление

Менингококковая инфекция



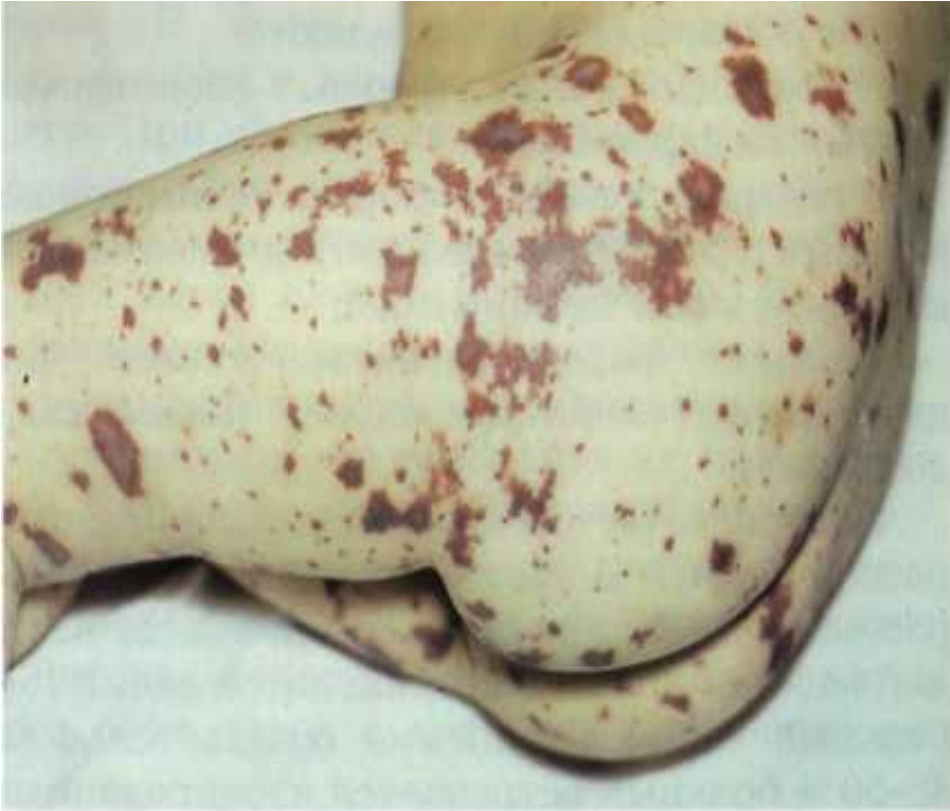- Менингококкцемия.
Крупная
геморрагическая сыпь

Менингококковая инфекция



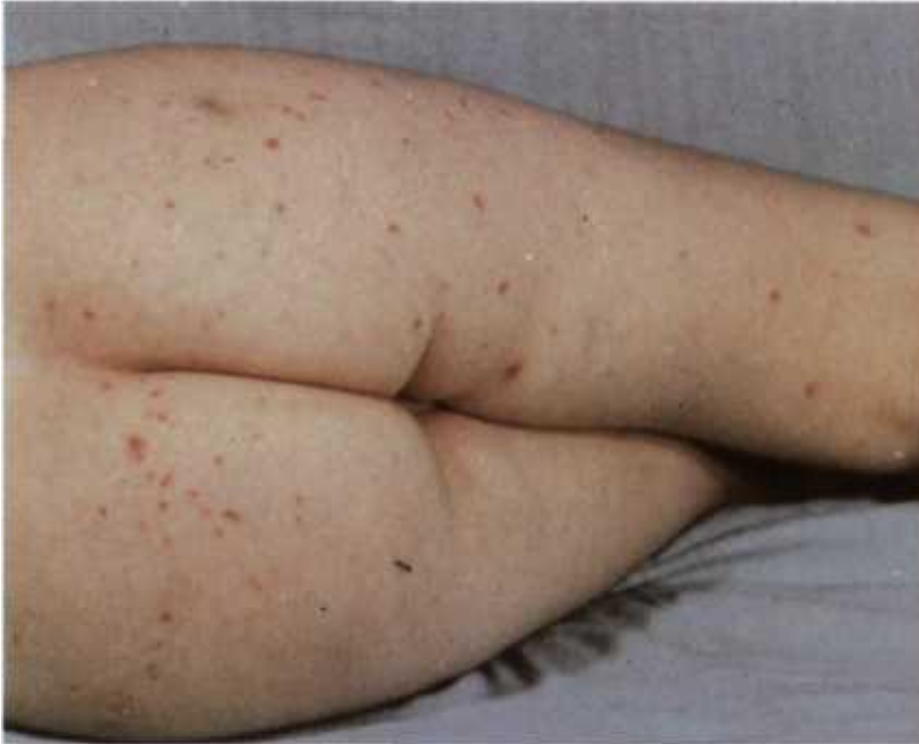Менингококкцемия.
Геморрагическая
сыпь на лице

Менингококковая инфекция



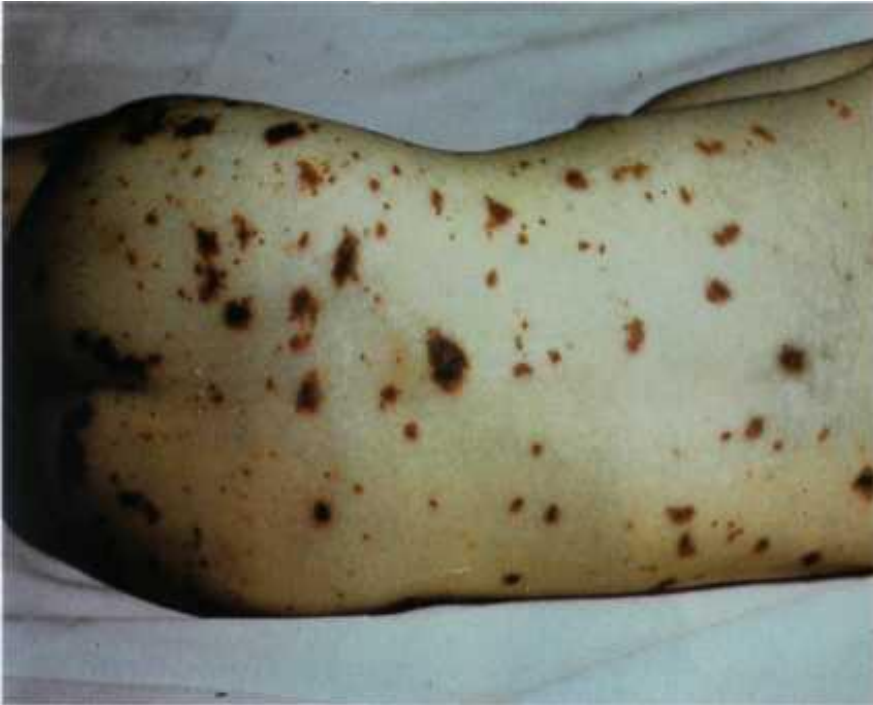- Менингококкцемия
Звездчатая
геморрагическая
сыпь

Менингококковая инфекция



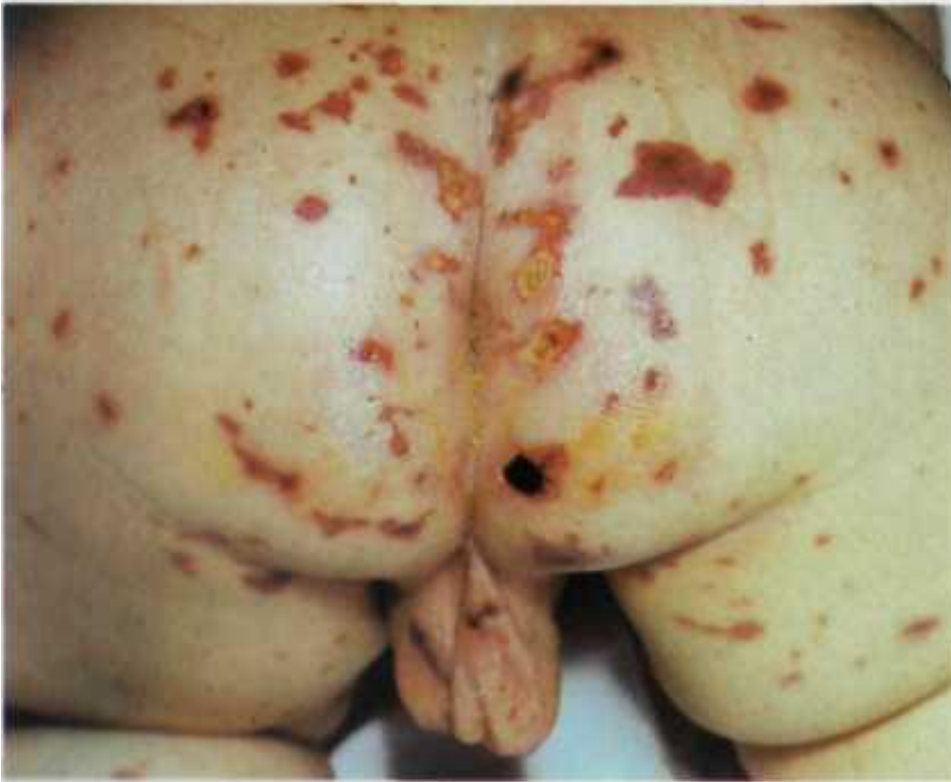- Менингококкцемия
Мелкая
геморрагическая
сыпь

Менингококковая инфекция



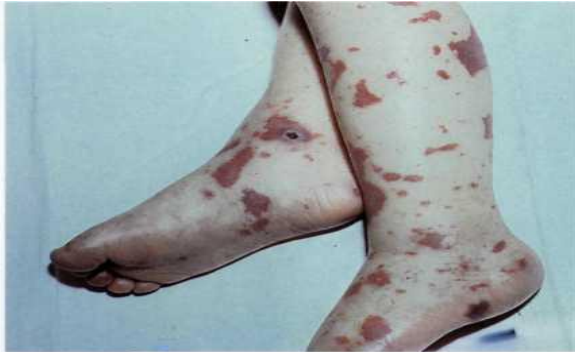- Менингококкцемия
Крупная
геморрагическая
сыпь с
поверхностным
некрозом

Менингококковая инфекция

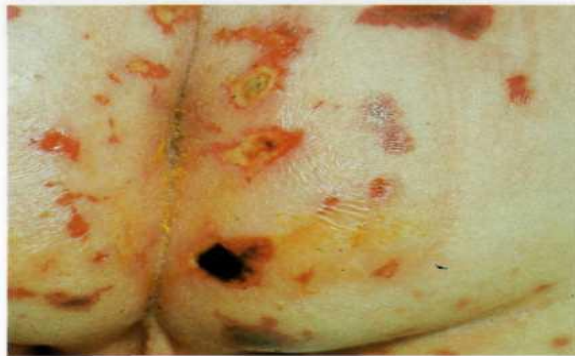

- Менингококкцемия. Крупная геморрагическая сыпь с глубоким некрозом на ягодицах и мошонке.

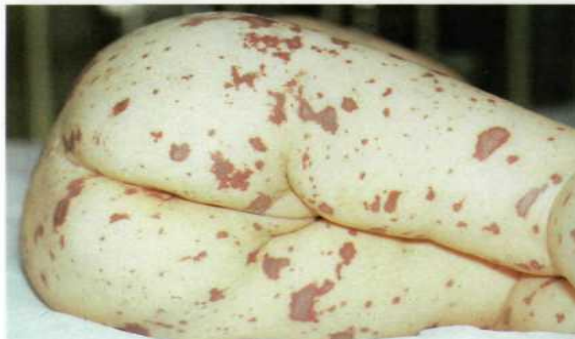Менингококковая инфекция



- Менингококкцемия
- Геморрагическая сыпь с некрозом в области голеностопного сустава

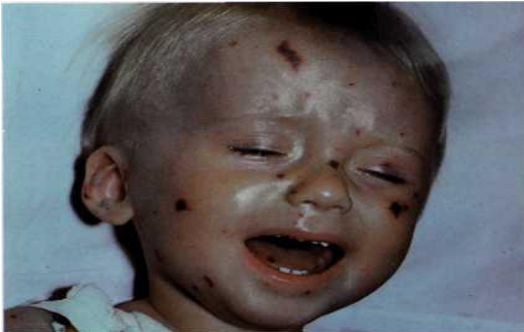

- Менингококкцемия.
Кровоизлияние и некроз кожи в ягодичной области

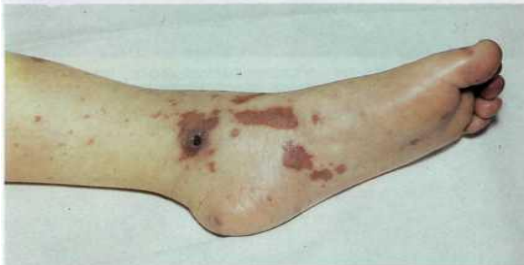

- Менингококкцемия.
Геморрагическая сыпь на бедрах и ягодицах

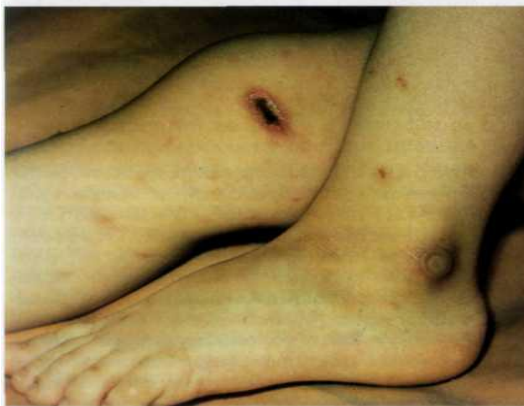Менингококковая инфекция



Менингококкцемия.
Геморрагическая сыпь и некрозы на
лице и языке

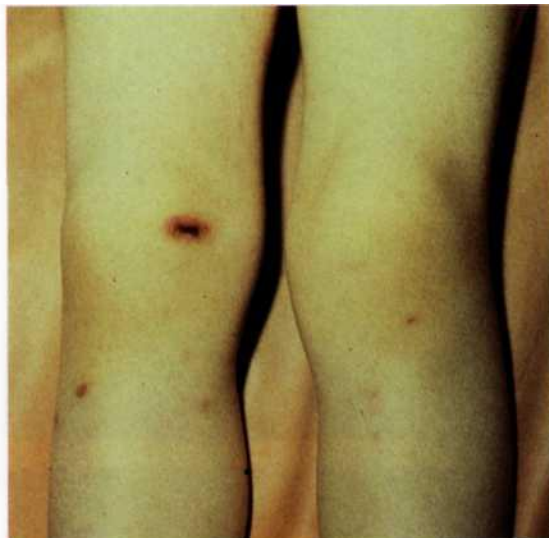

Менингококкцемия.
Геморрагическая сыпь с некрозом
в области голеностопного сустава.
Начало эпителизации

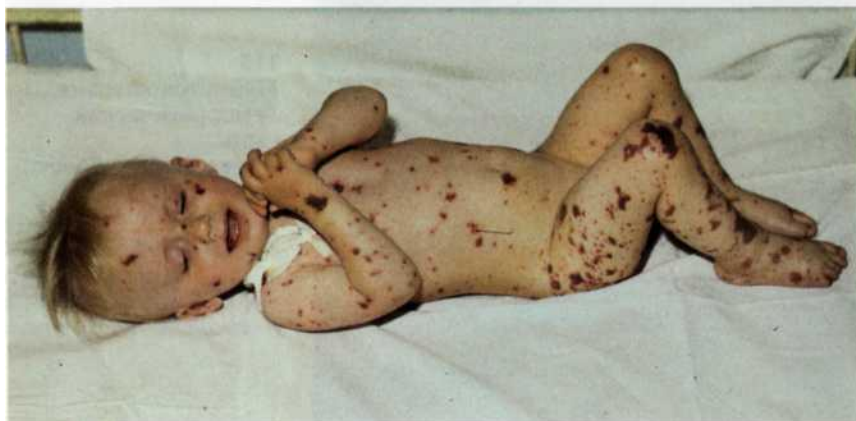

Менингококкцемия. Образование
некрозов

Менингококковая инфекция

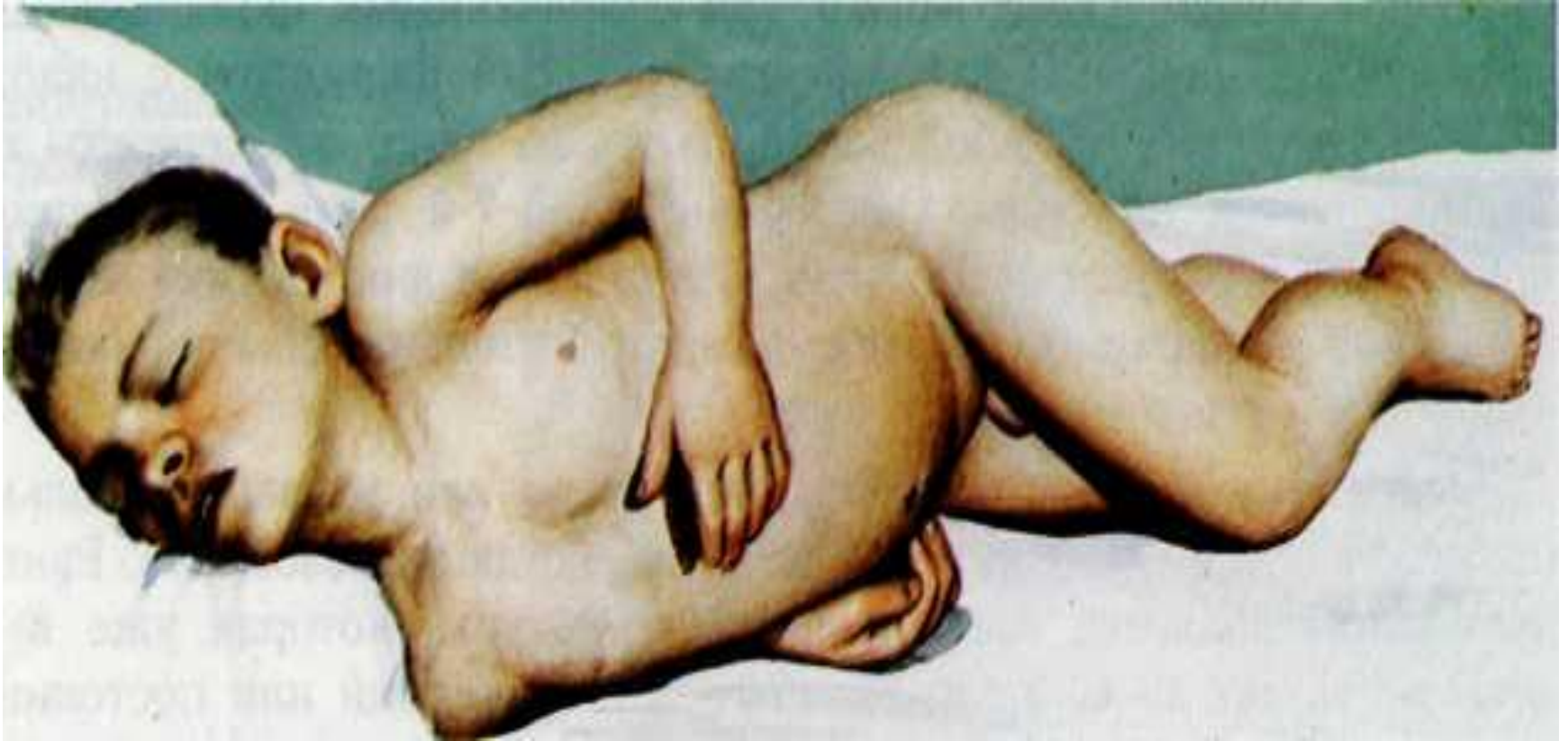

- Менингококкцемия.
Некрозы в стадии заживления



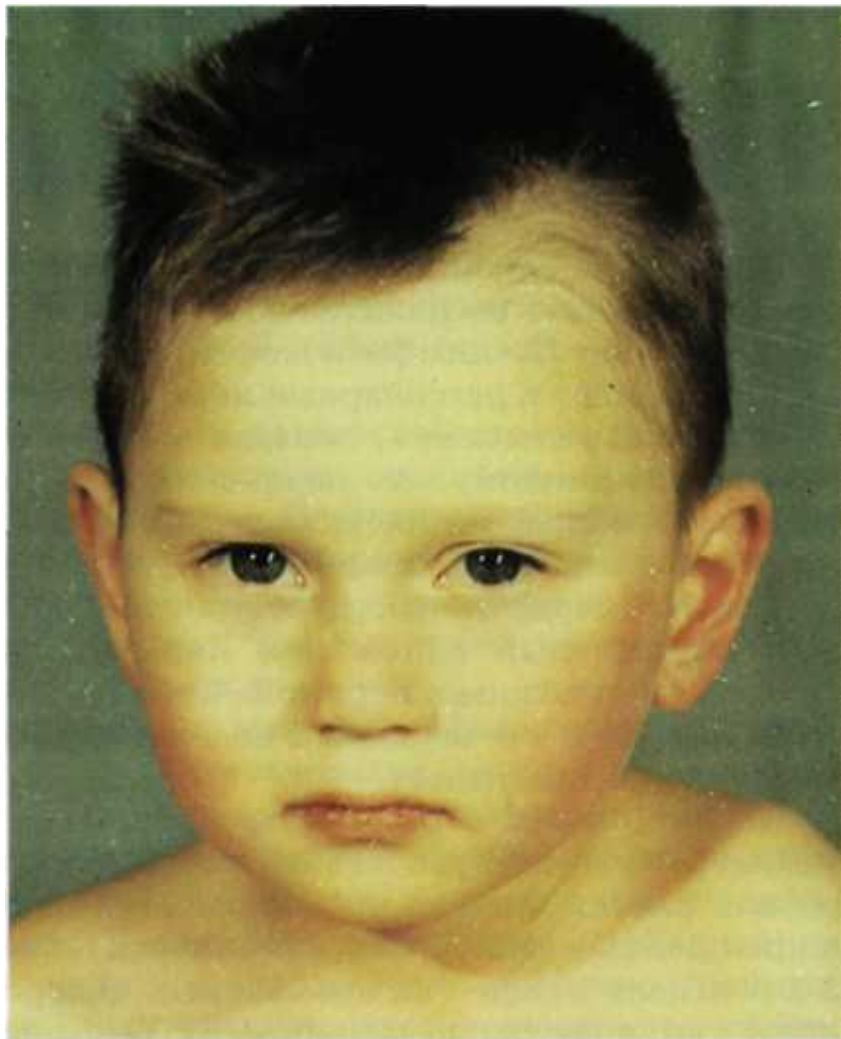
- Менингококкцемия.
Тяжелая форма

Менингококковый менингит



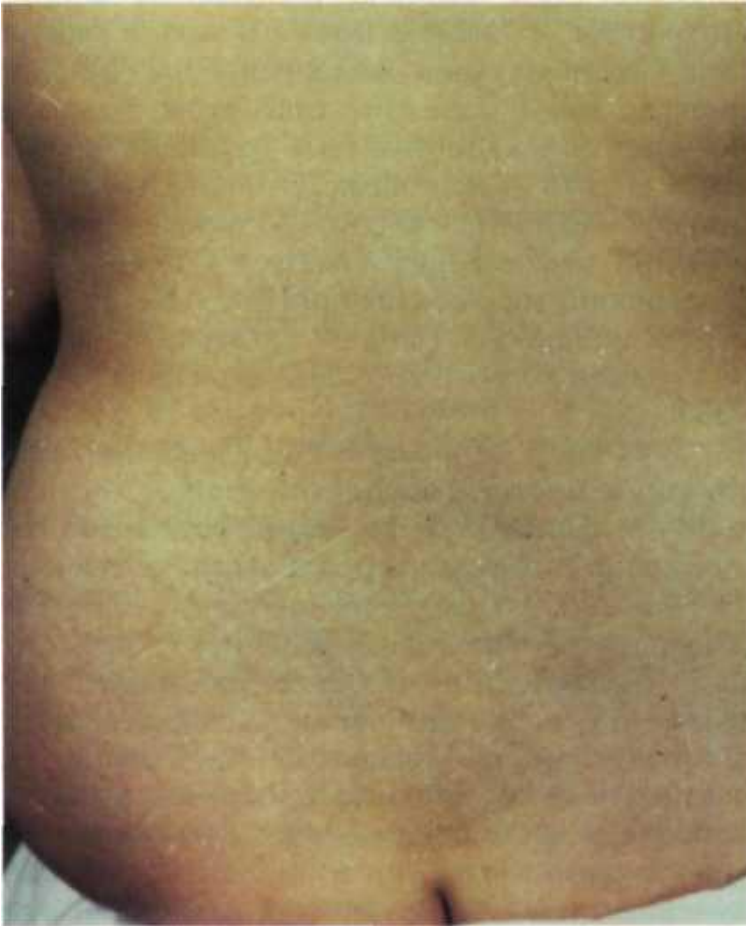- Характерная поза больного («поза легавой собаки»)

Скарлатина



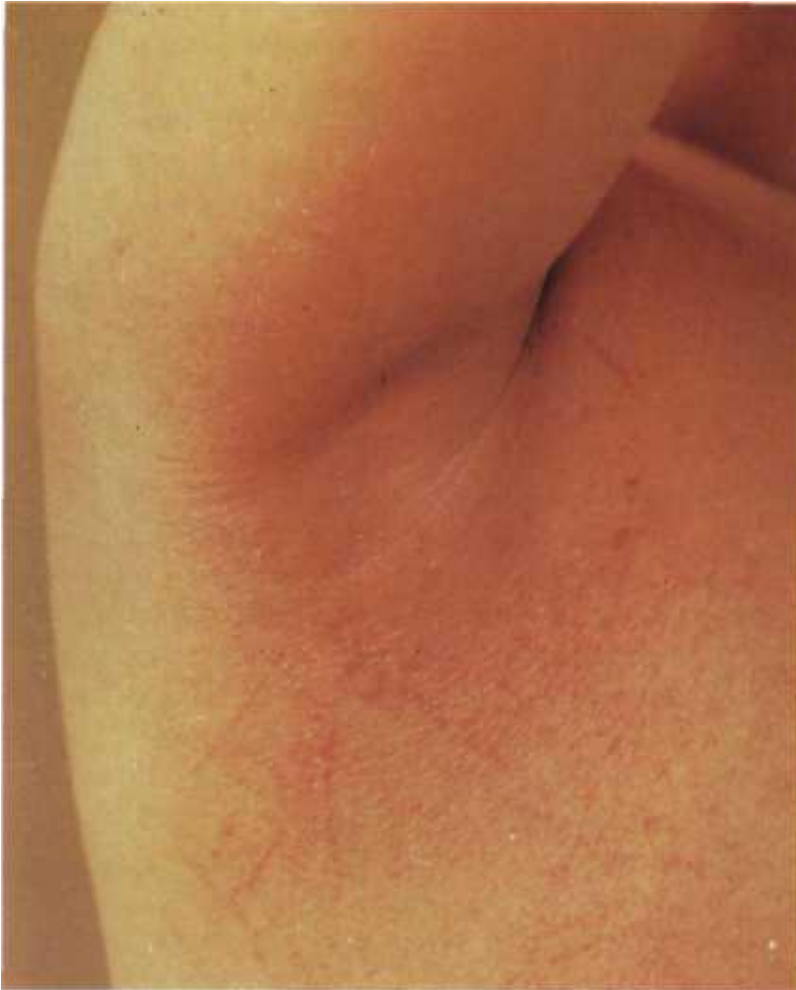Характерная
мелкоточечная
сыпь на лице

Скарлатина



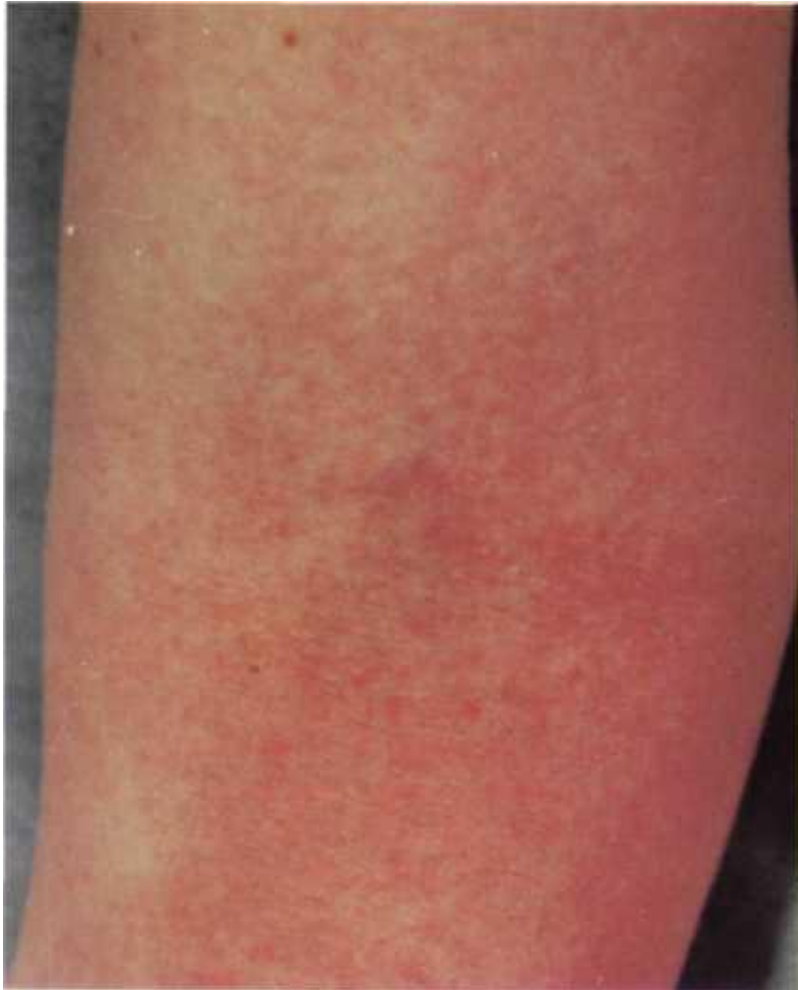- Обильная сыпь с наибольшей концентрацией на боковой поверхности туловища

Скарлатина



- Насыщенность сыпи в подмышечной области и геморрагии

Скарлатина



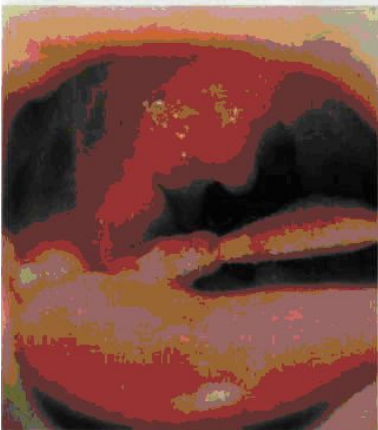- Насыщенность сыпи в локтевом сгибе

Скарлатина



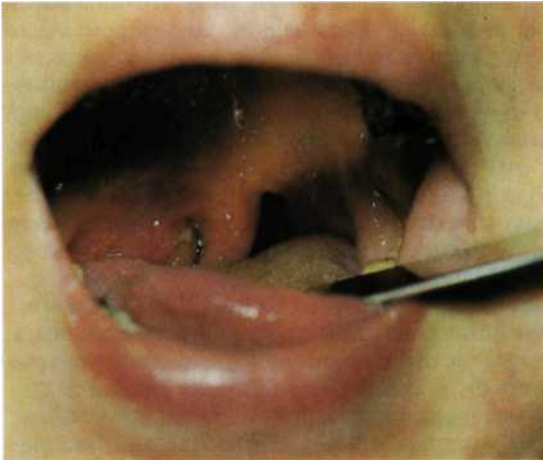
- 1 - Крупнопластинчатое шелушение на кистях

- 2 - 2-й день болезни. Катаральная ангина

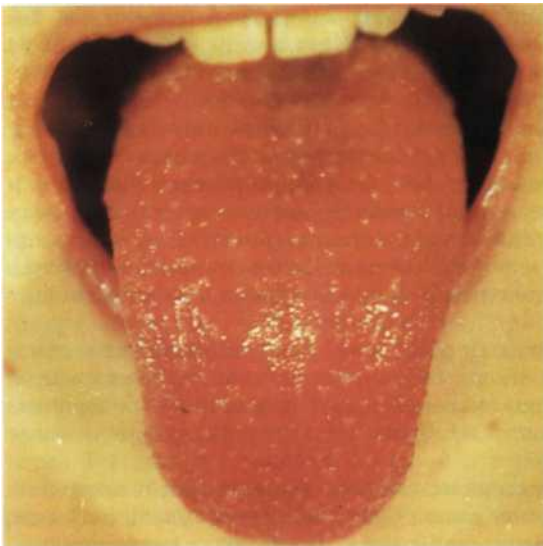


- 3 - 3-й день болезни. Некротическая ангина

Скарлатина

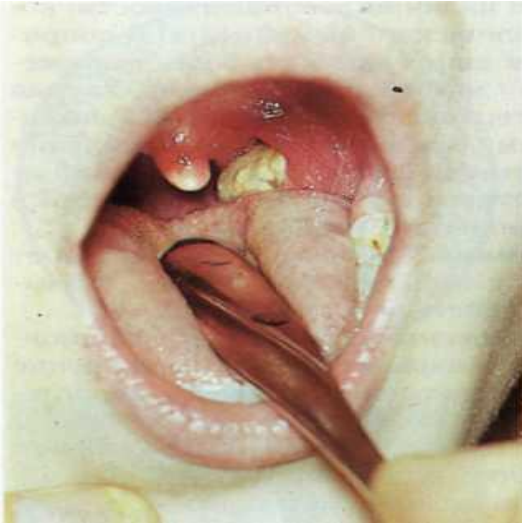

- Некроз на правой миндалине

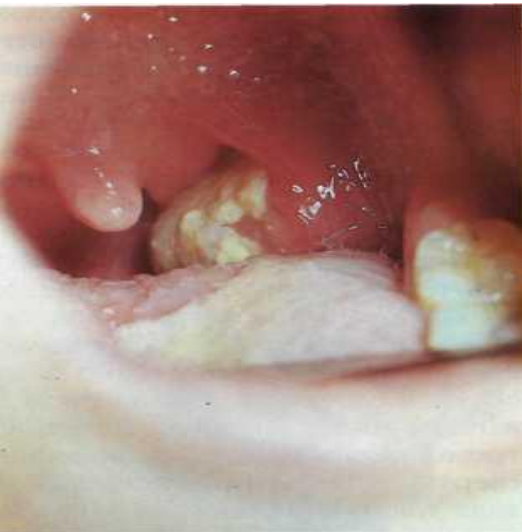

- «Малиновый язык»

Дифтерия

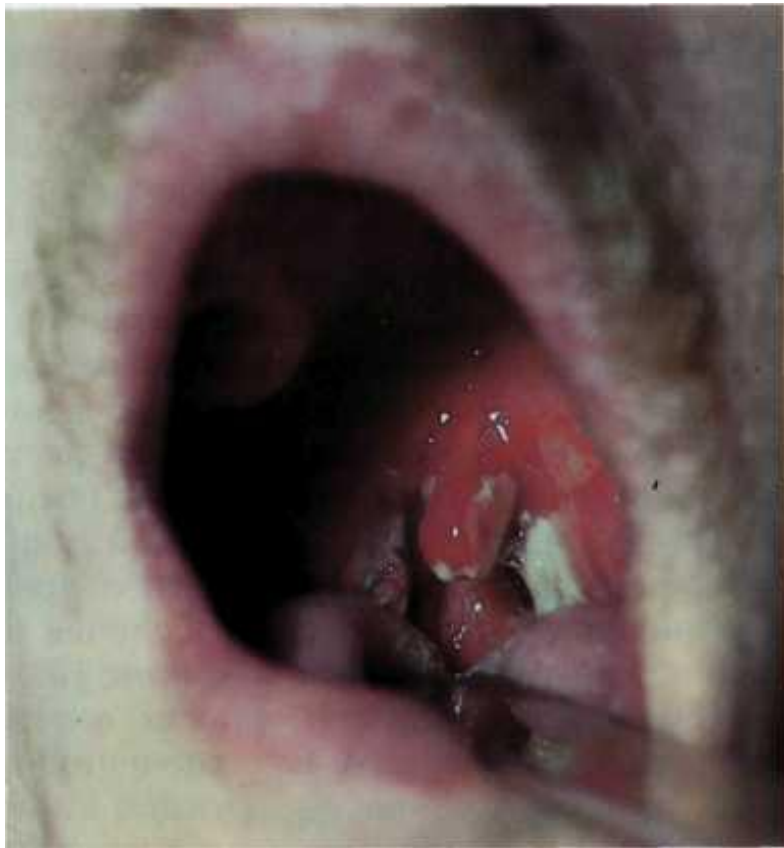

- Дифтерия зева, локализованная форма, пленчатый налет на левой миндалине



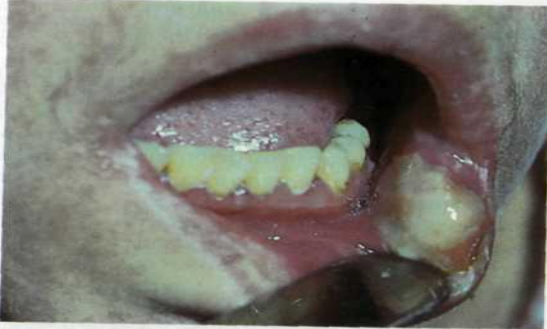- Дифтерия зева, локализованная форма. Гиперемия дужек, пленчатый налет на левой миндалине

Дифтерия

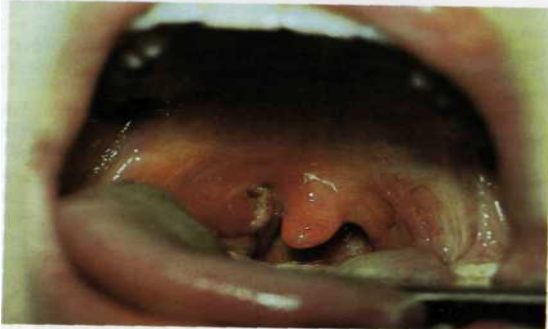

- Дифтерия зева, распространенная форма

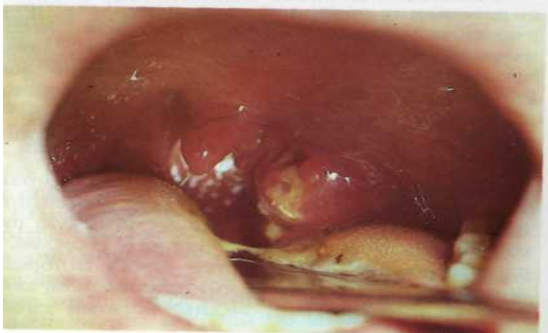Дифтерия



- Дифтерия слизистой оболочки щеки слева

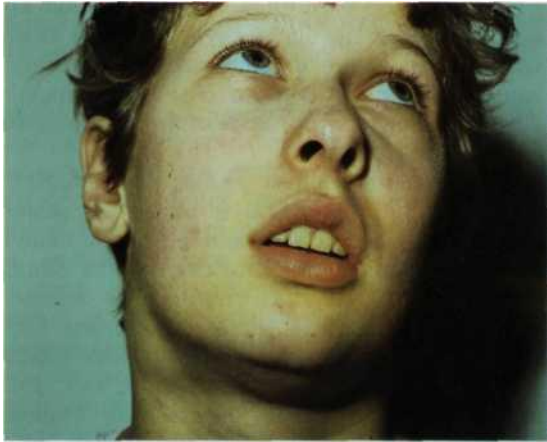

- Язвенно-некротическая ангина Симановского-Плаута-Венсана

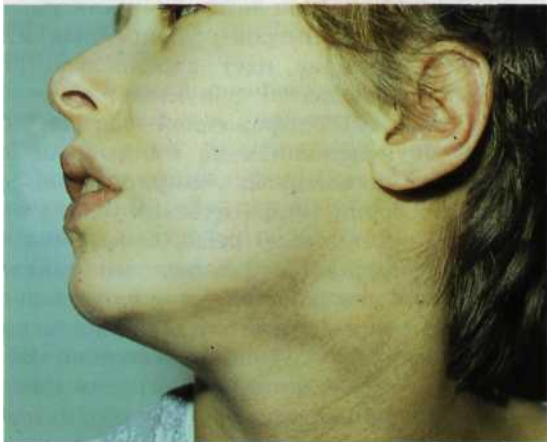

- Некротическая ангина

Инфекционный мононуклеоз

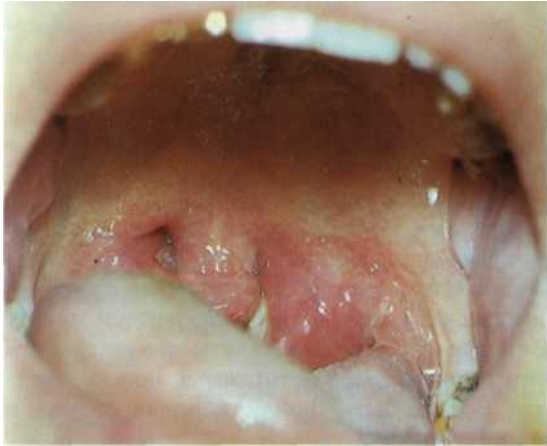

- Увеличенные шейные лимфатические узлы. Дыхание полуоткрытым ртом

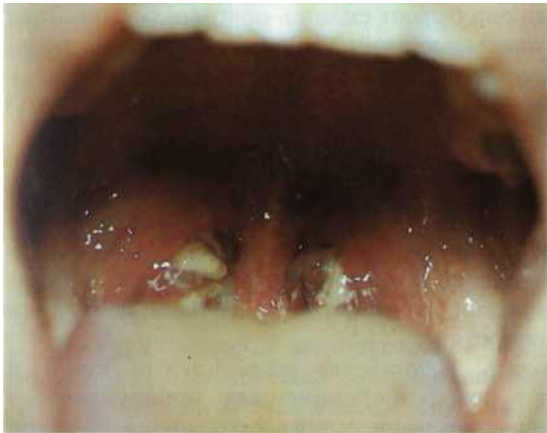

- Увеличенные передне-шейные лимфатические узлы

Инфекционный мононуклеоз

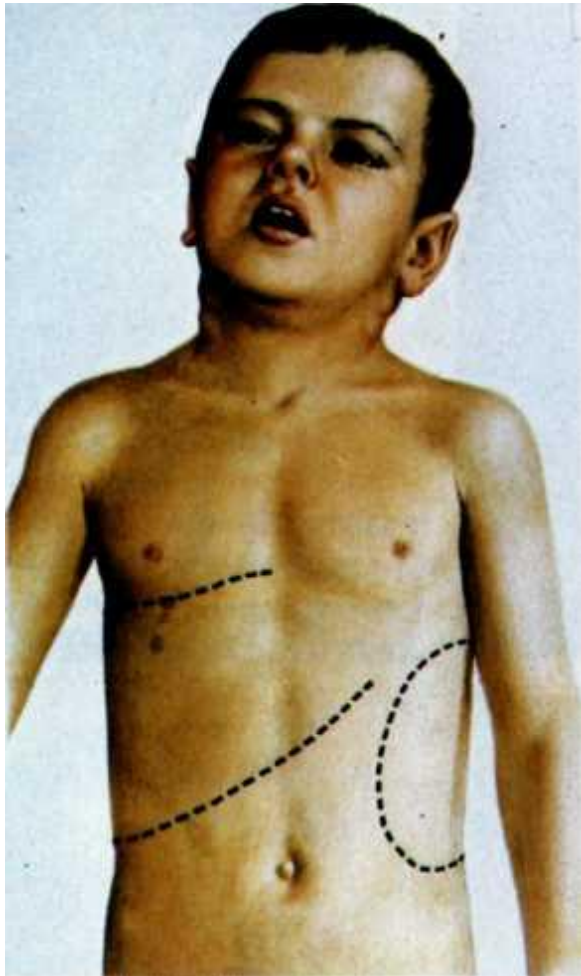

- Отечность миндалин и маленького язычка



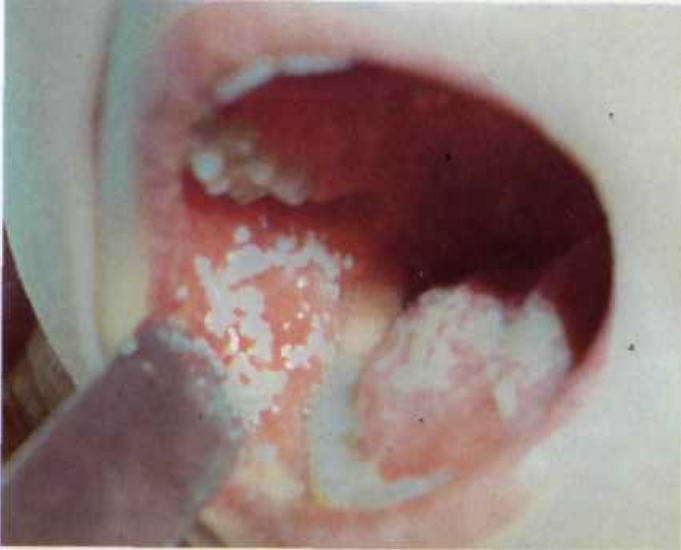- Типичное поражение зева

Инфекционный мононуклеоз

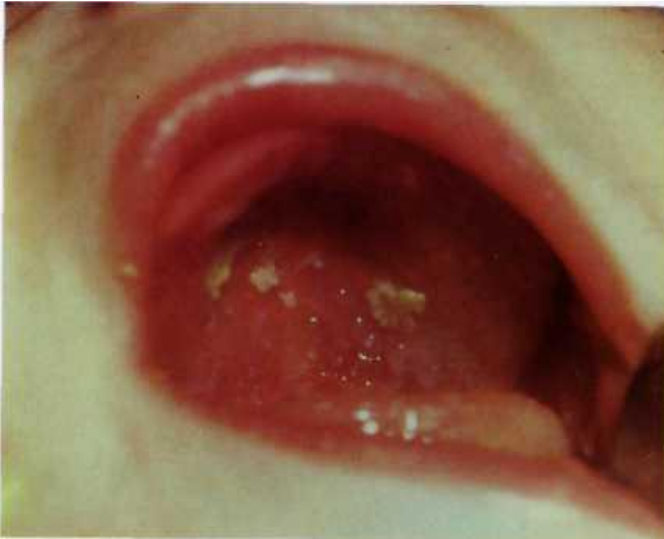

- Типичный вид больного
- Гепатоспленомегалия

Кандидозная инфекция



- Молочница. Наложения на слизистой оболочке щеки и языке



- Наложения на твердом небе

Спасибо за внимание!

