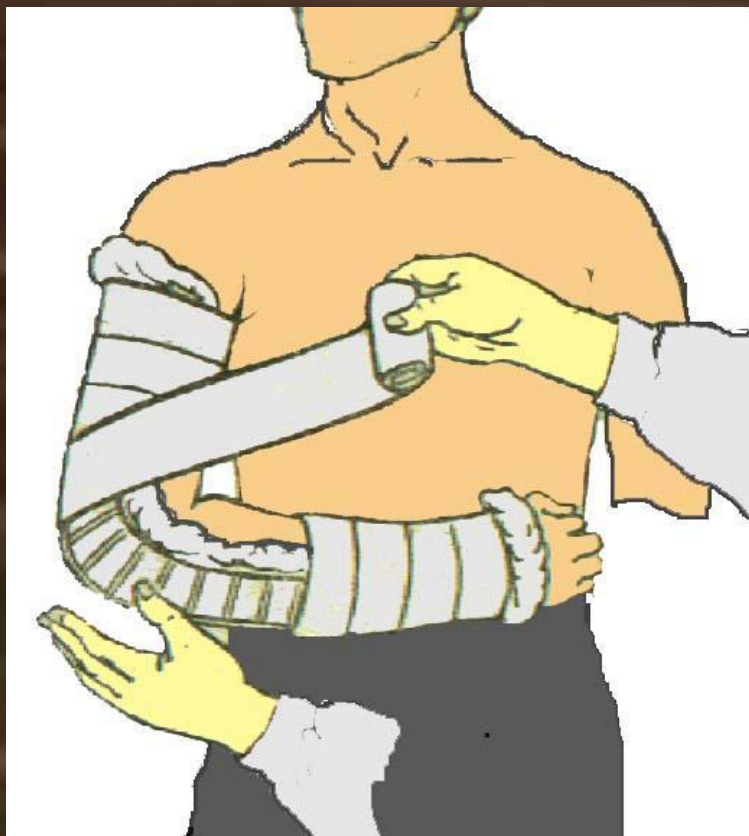

# **ТРАНСПОРТНАЯ ИММОБИЛИЗАЦИЯ ПРИ ПЕРЕЛОМАХ КОСТЕЙ**

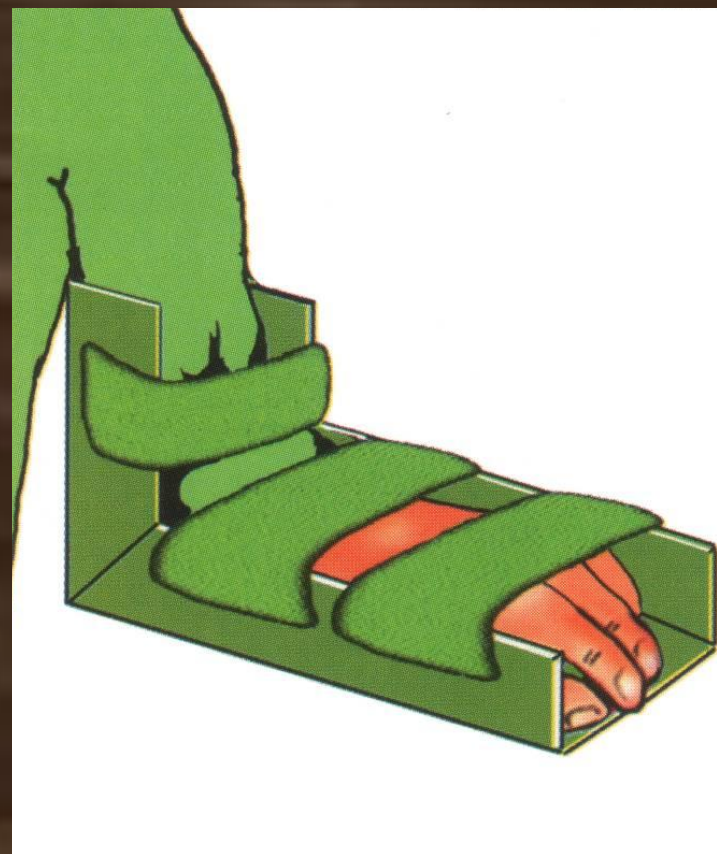
**ИММОБИЛИЗАЦИЯ (ФИКСАЦИЯ) ПОВРЕЖДЕННЫХ КОНЕЧНОСТЕЙ ОСУЩЕСТВЛЯЕТСЯ КОГДА:**

- ВИДНЫ КОСТНЫЕ ОТЛОМКИ**
- ПРИ ЖАЛОБАХ НА БОЛЬ**
- ПРИ ДЕФОРМАЦИИ И ОТЕКАХ КОНЕЧНОСТЕЙ**
- ПОСЛЕ ОСВОБОЖДЕНИЯ ПРИДАВЛЕННЫХ КОНЕЧНОСТЕЙ**

# НАЛОЖЕНИЕ ЖЕСТКИХ ШИН

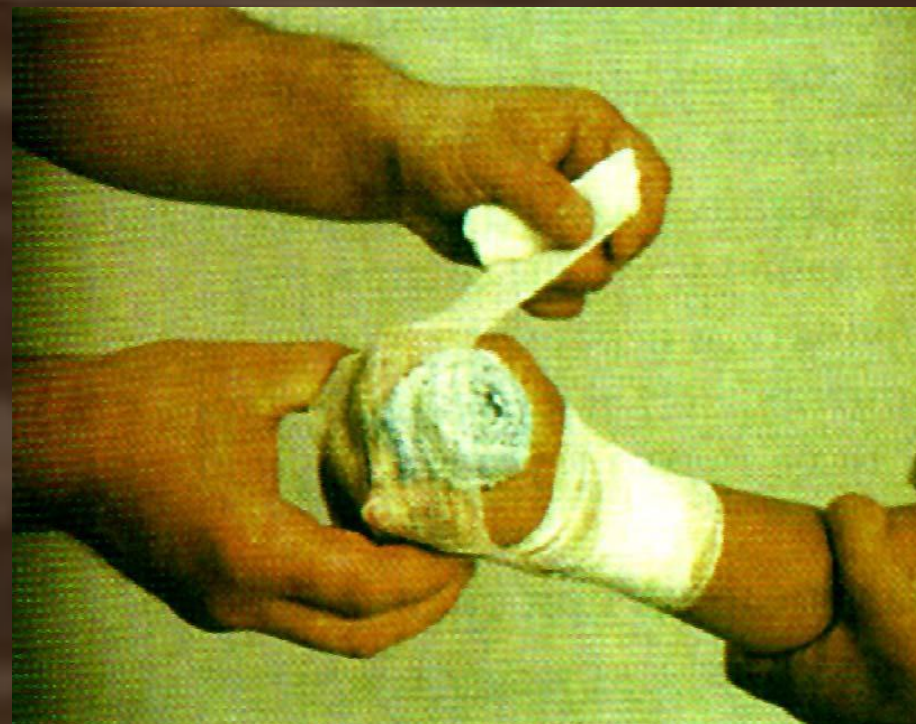
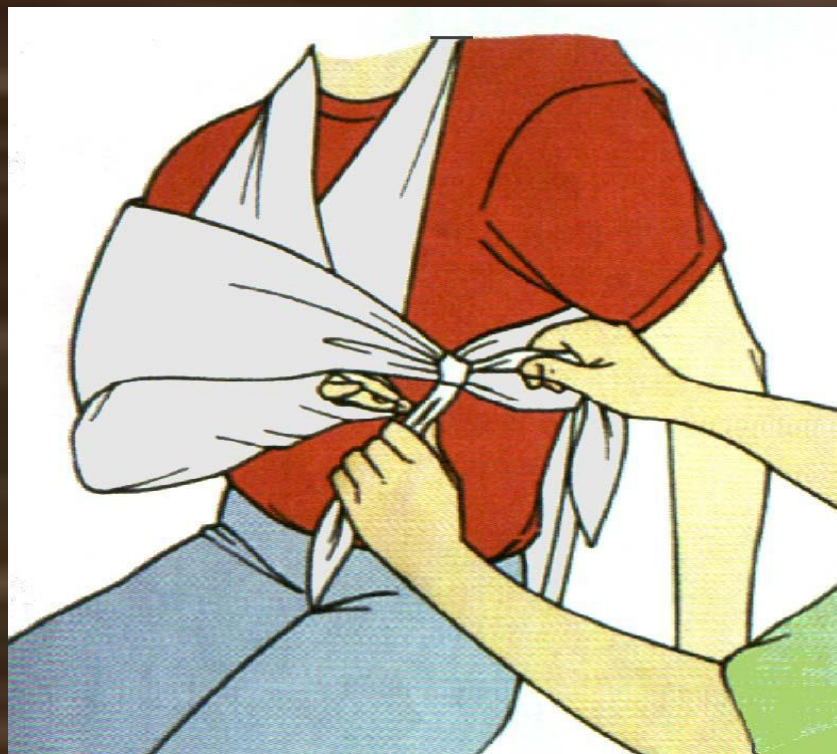


ФИКСАЦИЯ ПЕРЕЛОМА С  
ПОМОЩЬЮ  
ЛЕСТНИЧНОЙ ШИНЫ



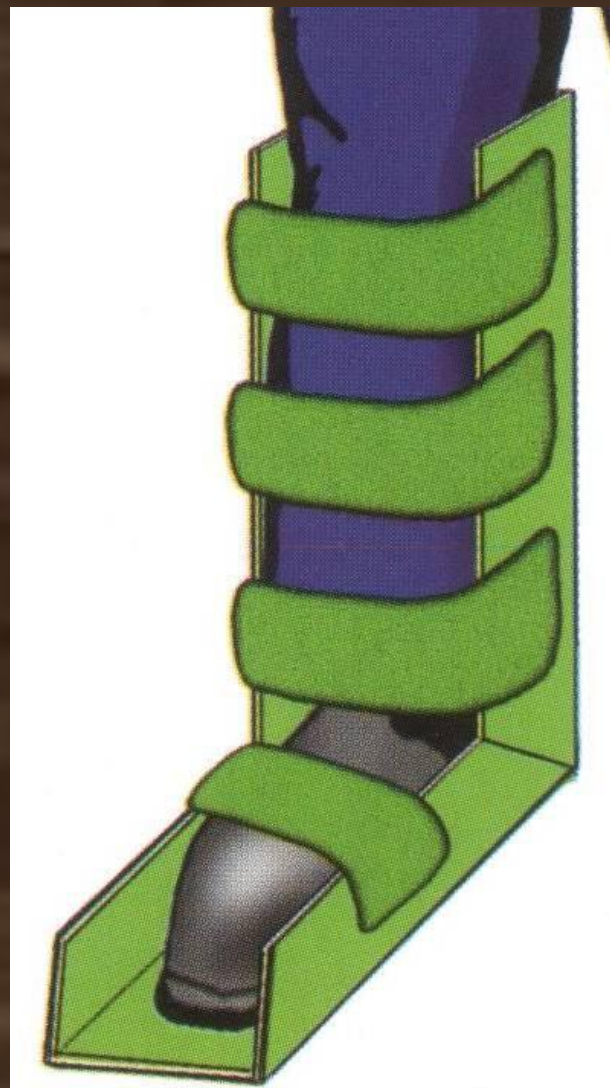
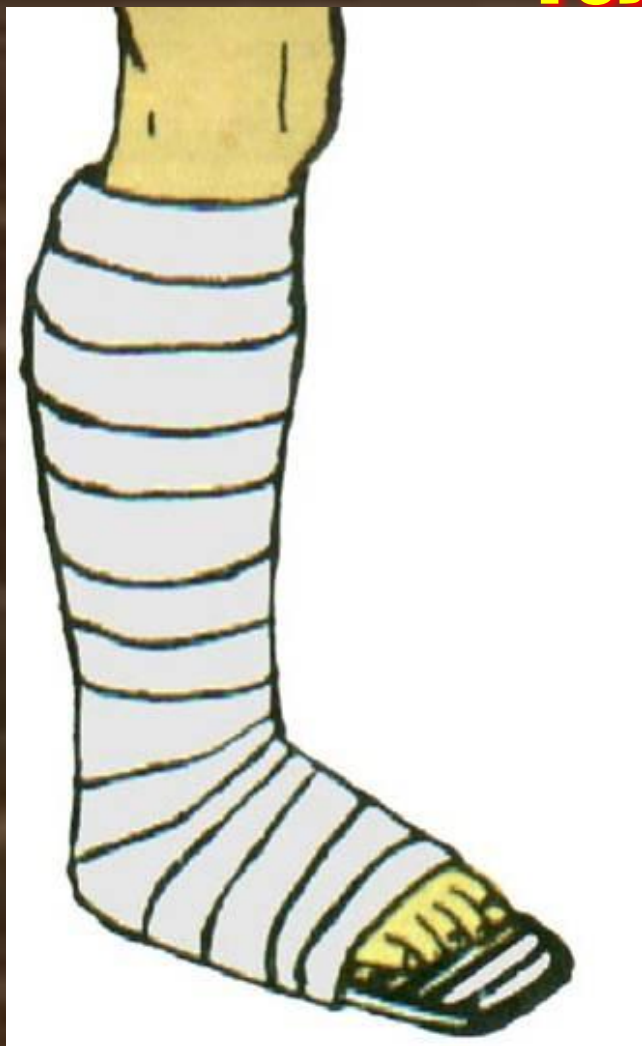
ФИКСАЦИЯ ПЕРЕЛОМА С  
ПОМОЩЬЮ  
СКЛАДНОЙ ШИНЫ

# НАЛОЖЕНИЕ ПОДДЕРЖИВАЮЩЕЙ И ФИКСИРУЮЩЕЙ ПОВЯЗОК

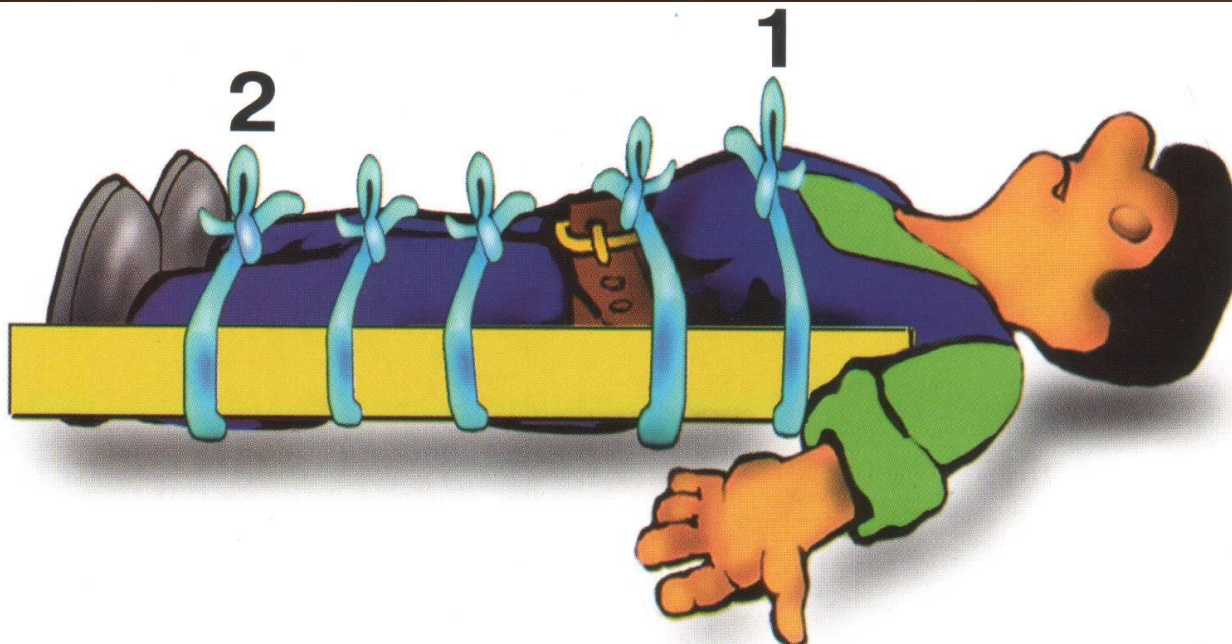




# ПЕРЕЛОМ ГОЛЕНОСТОПНОГО СУСТАВА



# ПЕРЕЛОМ ГОЛЕНИ



**ФИКСАЦИЯ КОСТЕЙ  
ГОЛЕНИ, БЕДРА И  
КОЛЕННОГО СУСТАВА**

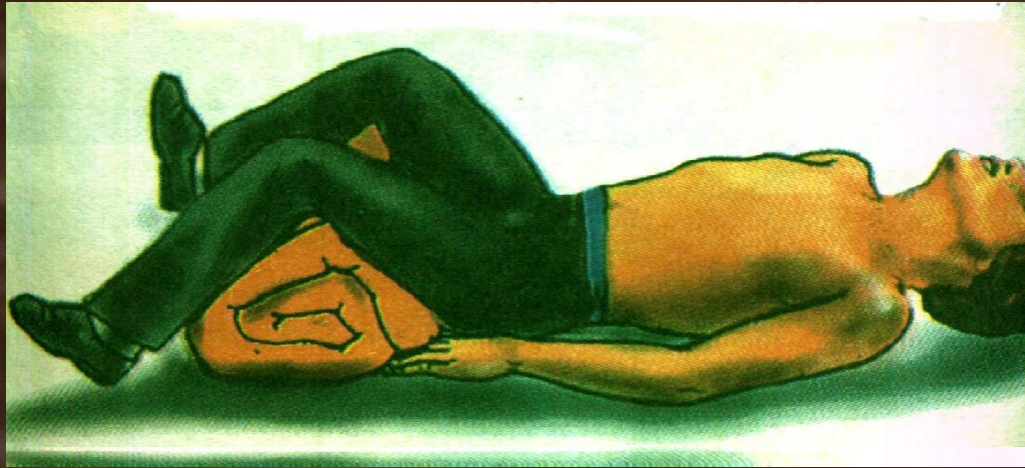
**НЕОБХОДИМО!  
ПОЛОЖИТЬ МЕЖДУ НОГАМИ  
ВАЛИК ИЗ ТКАНИ ИЛИ ОДЕЖДЫ**



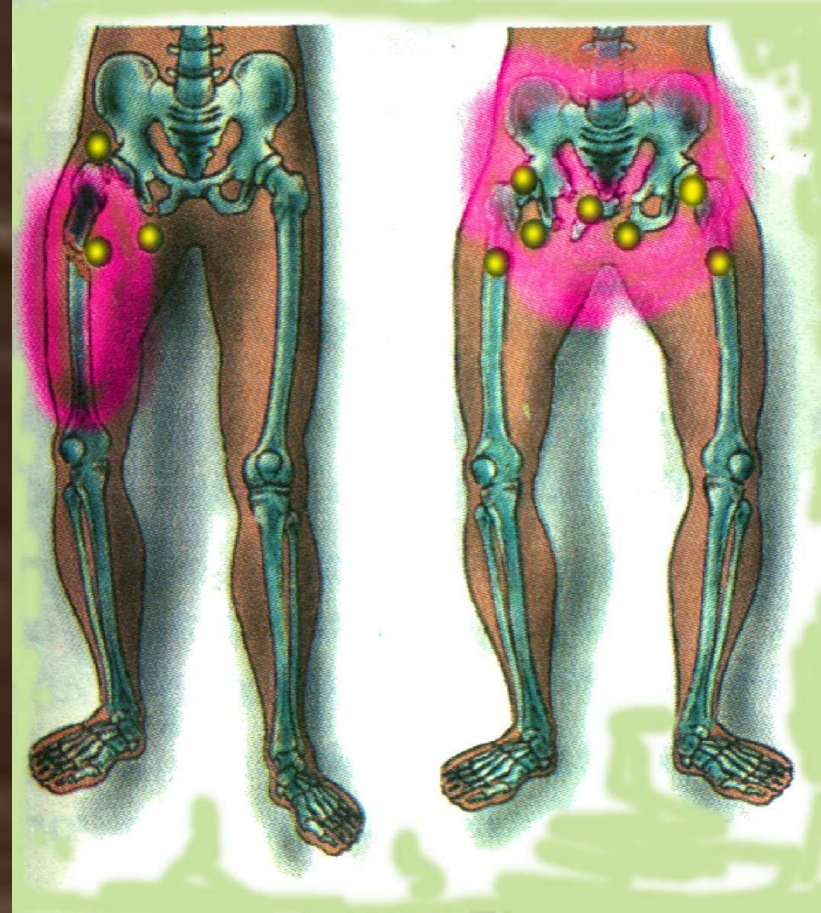
**ИСПОЛЬЗОВАНИЕ  
ПОДРУЧНЫХ МАТЕРИАЛОВ**



# ПЕРЕЛОМ ВЕРХНЕЙ ТРЕТИ БЕДРА И КОСТЕЙ ТАЗА



ПРИ ПЕРЕЛОМАХ КОСТЕЙ  
ТАЗА И ВЕРХНЕЙ ТРЕТИ  
БЕДРА СЛЕДУЕТ УЛОЖИТЬ  
ПОСТРАДАВШЕГО НА СПИНУ  
И ПОДЛОЖИТЬ ПОД КОЛЕНИ  
ВАЛИК ИЗ ОДЕЖДЫ





# ТРАНСПОРТИРОВКА ПОСТРАДАВШИХ



ПЕРВЫЙ СПАСАТЕЛЬ – придерживает голову и плечи пострадавшего.

ВТОРОЙ СПАСАТЕЛЬ – приподнимает таз, захватывает руки пострадавшего, контролирует действия всех спасателей и подает общую команду.

ТРЕТИЙ СПАСАТЕЛЬ – захватывает стопы и голени пострадавшего.

**ВАЖНО! ВСЕ ЧАСТИ ТЕЛА ПОСТРАДАВШЕГО ДОЛЖНЫ НАХОДИТЬСЯ В ОДНОЙ ГОРИЗОНТАЛЬНОЙ ПЛОСКОСТИ. ДЕЙСТВИЯ СПАСАТЕЛЕЙ ДОЛЖНЫ БЫТЬ СОГЛАСОВАНЫ.**