

хирургия НОВОРОЖДЕННЫХ

- ГОУ ВПО «Челябинская
медицинская академия
- КАФЕДРА ДЕТСКОЙ
ХИРУРГИИ



ХИРУРГИЯ НОВОРОЖДЕННЫХ

- Актуальность
- За последние 10 лет в 5-6 раз увеличилось число новорожденных с пороками развития, требующих хирургической коррекции
- В структуре хирургической патологии новорожденных ведущее место (80%) занимают пороки развития
- Среди детей с пороками развития, требующими экстренной хирургической помощи, около 30% пациентов имеют множественные аномалии
- 90% детей с пороками развития рождаются недоношенными



Аntenатальная диагностика и внутриутробные вмешательства

Методы диагностики:

- Пренатальное УЗИ
- Фетальная эхокардиография
- МРТ плода
- Амниоцентез
- Биохимическое исследование крови из сосудов пупочного бассейна
- Пробы хориогонических ворсин



Пренатальная диагностика выявила
«скрытую» летальность при таких пороках
как:

- Врожденная диафрагмальная грыжа
- Двухсторонний гидронефроз
- Крестцово-копчиковая тератома
- Кистозные аденоматозные аномалии
легких



Сроки возможной эхографической визуализации некоторых ВПР

- Акрания – 11 неделя
- Вентрикуломегалия – после 14
- Цефалоцеле – 13
- Расщелена губы и неба – 14
- Диафрагмальная грыжа – 11
- ВПС – 10
- Эктопия сердца с 26 нед
- Атрезия пищевода – 14
- Омфалоцеле – 13
- Гидронефроз – 10
- Мегалоцистис – 13
- Агенезия почек 19-20
- Поликистоз почек – 24-28
- Полидактилия - 13



Показания к операции

- Течение и патофизиология заболевания хорошо известны и понятны
- Пренатальная диагностика имеет высокий уровень точности, позволяет исключить другие аномалии и определить в каких случаях прогноз настолько плохой, что вполне оправдано внутриутробное вмешательство
- Данная операция проводилась и при том успешно на моделях животных
- Доказано, что при проведении подобных операций риск для матери допустимо низкий



Показания к преждевременному родоразрешению дефектов для их коррекции Ex uteri

- Обструктивный гидронефроз
- Гастрошизис или омфалоцеле с разрывом оболочек
- Ишемия и некроз кишечника в результате заворота
- Мекониальная непроходимость
- Комплекс аномалий, вызванный амниотическими перетяжками



Врожденная кишечная непроходимость

- Тип непроходимости
- Внутренний:
- Атрезия - два слепо заканчивающихся отдела соединены фиброзным шнуром. Проксимальный отдел расширен, гипертрофирован. Диаметр приводящего отдела увеличен в 5-6 раз
- Непрерывность серозно-мышечного слоя сохранена, однако в просвете ее имеется мембрана (полная, неполная)
- Наружный:
- Кольцевидная поджелудочная железа в нисходящей части 12-перстной кишки
- Неправильно расположенные сосуды брыжейки (верхне-брыжеечная артерия)
- Спайки брюшины и слепой кишки при нарушении эмбрионального вращения «средней кишки»



Классификация врожденной кишечной непроходимости

- Высокая кишечная непроходимость
- Причины:
- Атрезия и стеноз 12-перстной кишки
- Сдавление спайками, сосудами, высоко расположенной слепой кишкой, кольцевидной поджелудочной железой 12-перстной кишки
- Заворот «средней кишки»
- Синдром Ледда (вр. заворот в сочетании с высоким расположением слепой кишки и наличием тяжелой брюшины, сдавливающих 12-перстную кишку)
- Атрезия начальных отделов тощей кишки



Клинические проявления высокой кишечной непроходимости

- Постоянный и ранний симптом- рвота (фонтаном, срыгивание, регургитация) с примесью желчи, кишечного содержимого
- Стул- меконий отходит малыми порциями. При заворотах меконий выделяется нормально до 4-5 дня жизни, затем становится скудным с примесью крови
- Боль – отсутствует, появление схваткообразных болей свидетельствует о завороте , синдроме Ледда и странгуляционной непроходимости



Атрезия 12-перстной кишки (ниже большого дуоденального сосочка)

- Начало заболевания с первых суток жизни
- Рвота - обильная зеленого цвета, усиливающая после кормления
- Стул – нет, обнаруживается слизь в прямой кишке
- Симптомы со стороны живота: Вздут эпигастрий, нижняя половина живота запавшая, живот мягкий, безболезненный
- Поведение (состояние) ребенка спокойное эксикоз и токсикоз появляются со 2-х суток жизни
- R – данные – наличие 2-х газовых пузырей и уровней жидкости, затемнение нижней половины живота
- Лечение – оперативное а) иссечение мембраны; б) дуоденоюностомия



Атрезия 12-перстной кишки выше большого дуоденального сосочка

- Начало заболевания с первых суток жизни
- Срыгивание и рвота молоком
- Стул скудный зеленого цвета
- Вздутие в эпигастральной области после рвоты уменьшается, живот мягкий б/болезненный
- Эксикиоз выявляется с 3- суток жизни
- R – данные – растянутый желудок отсутствие газа в петлях кишечника
- Лечение – оперативное а) иссечение мембраны; б) гастроэнтеростомия



Стеноз 12-перстной кишки

- Начало – постепенное в течение первого месяца жизни
- Срыгивание, рвота различной интенсивности
- Стул обычный, склонность к запорам
- Вздутие в эпигастральной области
- Выражена гипотрофия
- R- мегадуоденум: растянутая 12-перстная кишка с уровнем жидкости, замедлена эвакуация контраста
- Лечение – оперативное а) иссечение мембраны; б) дуоденоюностомия



Заворот «средней кишки»

- Острое начало на 3-5 день жизни
- Сначала срыгивание, затем рвота с желчью и зеленью
- Стул с примесью крови
- Живот запавший
- Приступы беспокойства, состояние тяжелое, эксикоз, токсикоз, шок
- R- дуоденостаз, скудное заполнение петель кишечника
- Лечение оперативное – экстренное устранение заворота



Синдром Ледда

- Подострое с 4-5 суток жизни
- Рвота частая с примесью желчи
- Стул скудный, затем отсутствует
- Вздутие эпигастральной области
- Беспокойство, прогрессирующий эксикоз, токсикоз
- R- дуоденостаз, расширение 12-перстной кишки
- Операция по Ледду – расправление заворота, разделение спаек



Атрезия тонкой кишки

- Рвота со 2-х суток жизни
- Обильная с примесью желчи и зеленью
- Отсутствует стул
- Равномерное вздутие живота, видимая перистальтика, пальпация болезненна
- Состояние спокойное нарастание токсикоза и эксикоза
- Повышенное газонаполнение петель тонкой кишки, наличие чаш Клойбера, нижняя часть брюшной полости затемнена
- Энтероэнтероанастомоз



Мекониевый илеус

- Со 2-х суток жизни
- Срыгивание, рвота с желчью и зеленью
- Отсутствует стул
- Вздутие живота, пальпируются заполненные меконием петли тонкой кишки
- Беспокойство, стон, токсикоз, эксикоз
- R- в большей части живота определяются чаши Клойбера
- T-образный анастомоз, ферментотерапия



Логический подход диагностики при подозрении на кишечную непроходимость у новорожденных (Jordan J., Weitzman M.d., 2009)

- Признаки и симптомы:
- Рвота с примесью желчи - всегда признак патологии
- Вздутие живота (ладьевидный живот)
- Скучный мекониальный стул, его задержка или полное отсутствие
- Многоводие у матери во время беременности
- Синдром Дауна
- Наследственный анамнез:
 - а. Болезнь Гиршпрунга
 - б. Диабет у матери
 - с. Атрезия тонкой кишки



Исследование (логический подход)

- В процессе обследования ребенка необходимо помнить о не хирургическом генезе патологии:
- Сепсис новорожденного в сочетании с илеусом-наиболее важная
- причина вздутия живота, рвоты с примесью желчи, которая не
- требует хирургического лечения
- Внутричерепные повреждения
 - 1. Гидроцефалия
 - 2. Субдуральная гематома
- Пороки почек в сочетании с уремией
 - 1. Агенезия почек
 - 2. Поликистоз
 - 3. Пороки верхних мочевых путей, сочетающиеся с
 - выраженным гидронефрозом
-

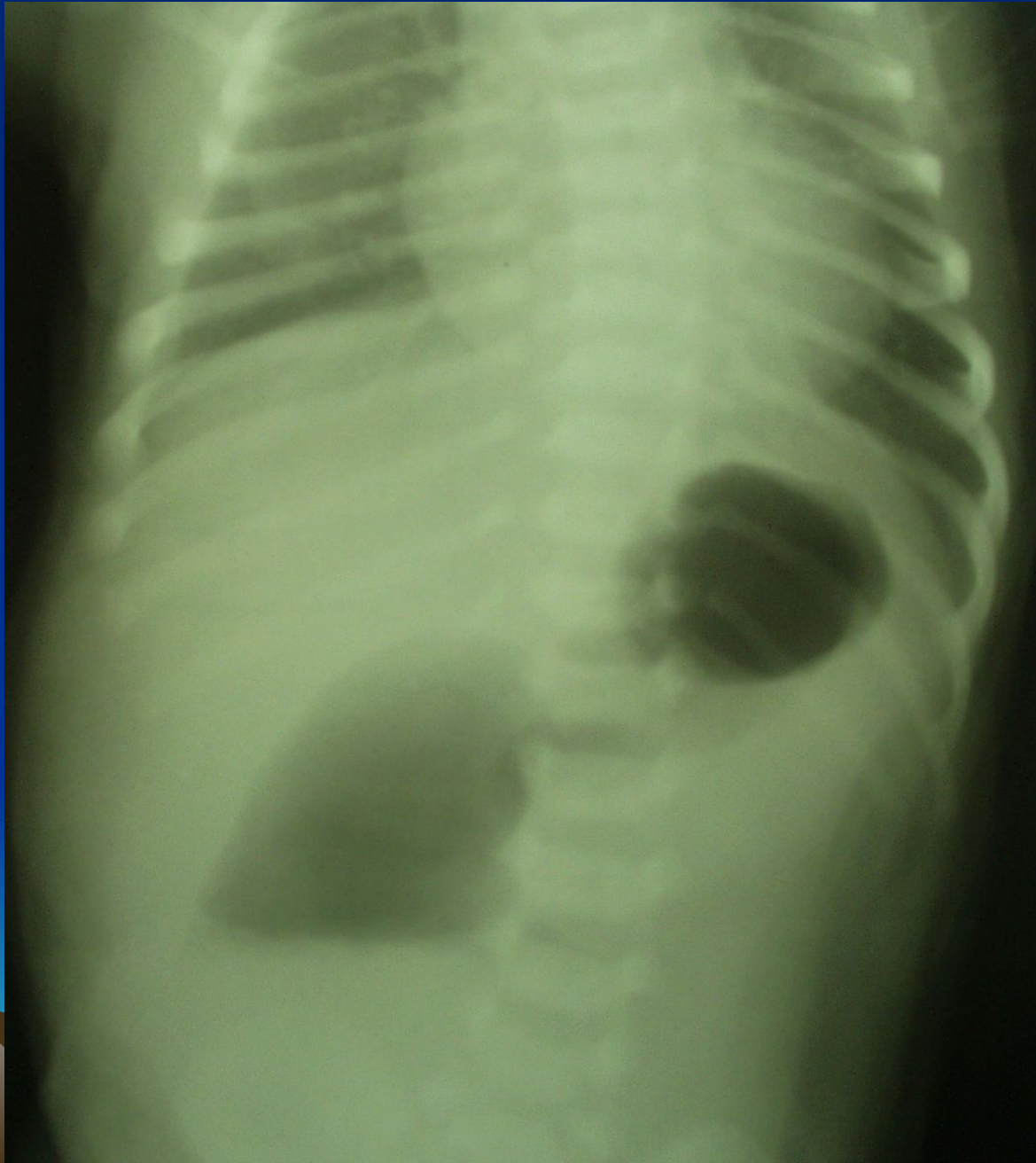


Обзорная рентгенография органов брюшной полости

- Наличие двух газовых пузырей при дуоденальной непроходимости
- Небольшое количество газа в начальных отделах тощей кишки свидетельствует о тонкокишечной непроходимости



Диагностика ВКН



Выраженное газонаполнение кишечника указывает на одну из форм низкой кишечной непроходимости

- Атрезия подвздошной кишки
- Мекониальный илеус – обструкция дистальных отделов кишки большим количеством мекония
- Синдром мекониальной «пробки» - закрытие толстой кишки камнем из мекония
- Синдром гипоганглиоза нисходящей толстой кишки
- Болезнь Гиршпрунга – врожденный аганглиоз толстой кишки, начиная с уровня восходящей
- Атрезия толстой кишки
- Картина на рентгенограмме может быть неспецифичной в случае заворота кишечника при этом диагноз всегда должен рассматриваться при неукротимой рвоте у новорожденных
- Кальцификаты – иногда во внутриутробном периоде развития меконий попадает и/или находится в брюшной полости

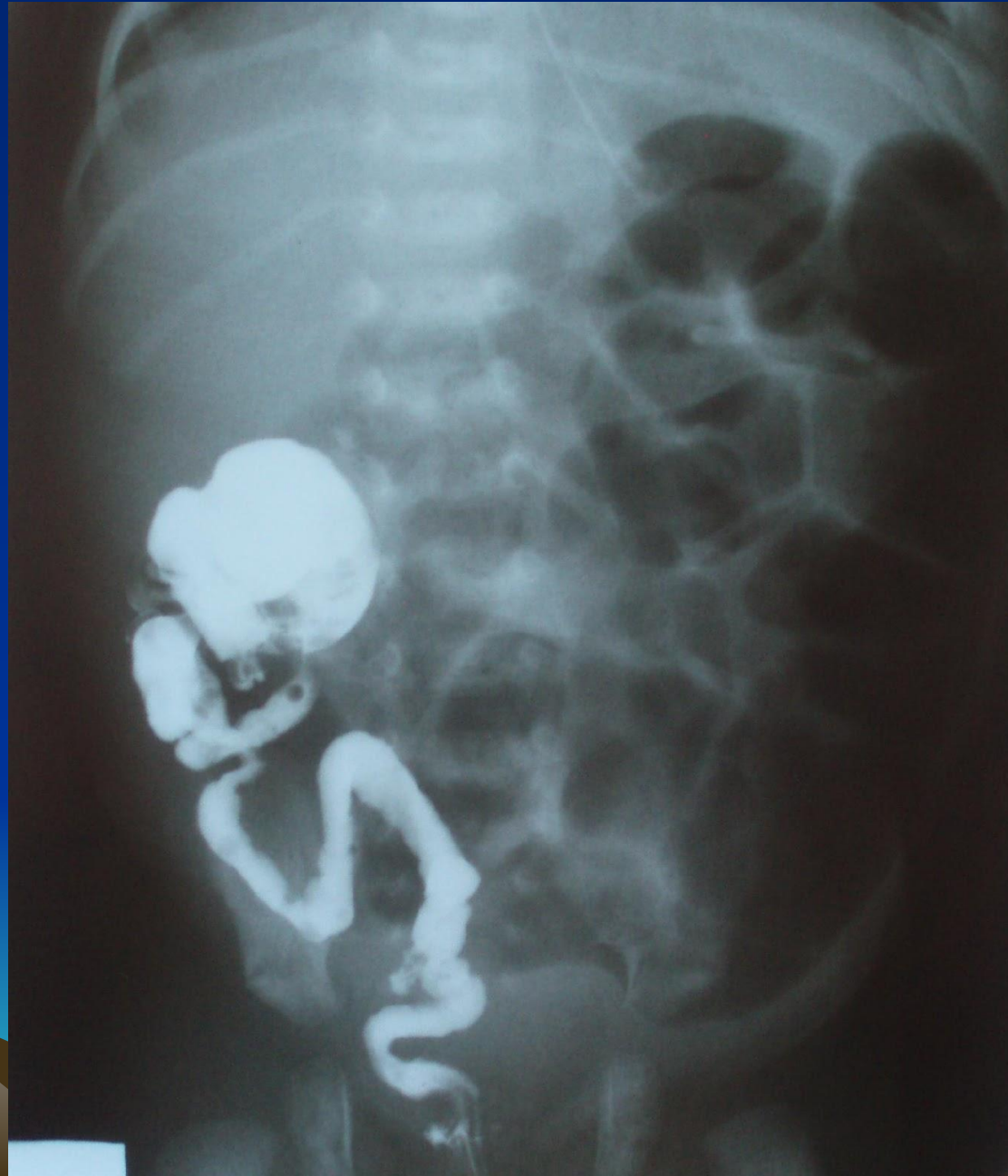

Ирригография поможет определить различные типы низкой кишечной непроходимости

- Микроколон – полная непроходимость тонкой кишки
- Синдром мекониальной «пробки» - расширение толстой кишки проксимальнее мегаколон
- Болезнь Гиршпрунга – ирригография может быть диагностически значимой, но не во всех случаях у новорожденных
- Синдром гипоганглиоза нисходящей толстой кишки – толстая кишка расширена до селезеночного угла, далее сужается



ирригография



Фиброэзофагогастродуоденоскопия

- Метод выбора при диагностировании незавершенного поворота кишечника:
- Мегадуоденум – один из симптомов дуоденальной кишечной непроходимости



Ректальная биопсия

- Аспирационная биопсия слизистого и подслизистого слоев прямой кишки – лучший тест для выявления болезни Гиршпрунга
- Послойная биопсия стенки прямой кишки на ранних сроках является обязательной для диагностики болезни Гиршпрунга т.к. позволяет диагностировать порок до развития осложнений в виде энтероколита
- Аспирационная биопсия показана во всех случаях синдрома мекониальной «пробки» и гипоганглиоза нисходящей толстой кишки
- Если биопсия не проводится, новорожденный должен быть обследован на наличие другой патологии желудочно-кишечного тракта



Синдром гипоаганглиоза нисходящей толстой кишки

- Функциональная непроходимость толстой кишки, основной причиной которой является незрелость ганглиозных клеток толстого кишечника, что может приводить к кишечной непроходимости



Заключение

- При подозрении на кишечную непроходимость ребенок должен подвергнуться логическому пошаговому обследованию
- При полной кишечной непроходимости наличие кальцификатов на рентгенограммах и/или низкой кишечной непроходимости с ирригоскопической картиной микроколона при незавершенном повороте кишечника (слепая кишка находится в эпигастрии или в левом квадранте живота)
- На обзорной рентгенограмме признаки высокой кишечной непроходимости, но обнаруживается газ в дистальных отделах тонкого кишечника необходимо прибегнуть к ФЭГДС с одновременным выполнением ирригоскопии
- Распознавание и лечение незавершенного поворота кишечника, который часто сопровождается заворотом средней кишки, позволяет избежать массивной резекции кишки
- Незавершенный поворот кишечника, болезнь Гиршпрунга должны быть выявлены до того как ребенок с необъяснимой рвотой и/или вздутием живота будет отправлен домой



АТРЕЗИЯ ПИЩЕВОДА



Инфузионная терапия

- Физиологические потребности в жидкости новорожденных:
- 0-12 часов потребность 0
- 12-36 час - 20мл/кг
- 36-72 часа - 40 мл/кг
- 3-6 суток - 60-80 мл/кг
- 7-14 суток - 120-140 мл/кг



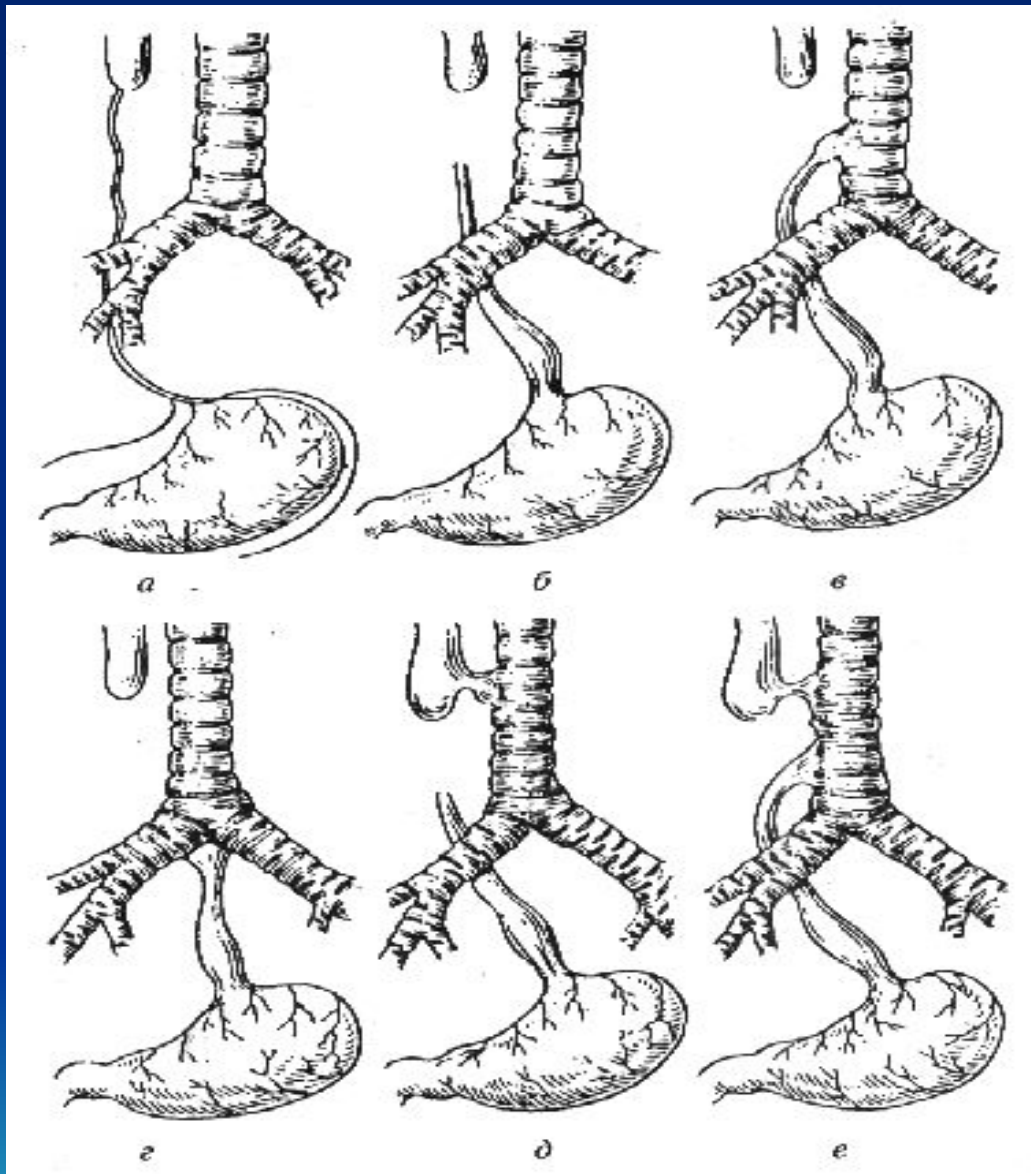
Понятие атрезии пищевода

- Тяжёлый порок развития, при котором верхний отрезок пищевода заканчивается слепо; нижний отрезок органа чаще всего сообщается с трахеей.
- Часто атрезия пищевода сочетается с другими пороками развития – врождёнными пороками сердца, желудочно-кишечного тракта, мочеполовой системы и др.
- В 5% случаев атрезия пищевода встречается при хромосомных болезнях.



Классификация

- 1. аплазия пищевода(полное отсутствие пищевода – соединительнотканый тяж)
- 2. изолированная форма АП(без трахеопищеводного свища, сопровождается большим диастазом между сегментами)
- 3. изолированный трахеопищеводный свищ(без АП – 3%)
- 4. АП с трахеопищеводным свищем в дистальном сегменте
- 5. АП с трахеопищеводным свищем в проксимальном сегменте
- 6. АП с трахеопищеводными свищами в проксимальном и дистальном сегментах



- А. агенезия пищевода
- Б. изолированная АП
- В. АП с дистальным ТПС
- Г. Изолированный ТПС
- Д. АП с проксимальным ТПС
- Е. АП с дистальным и проксимальным ТПС

Диагностика АП

1. антенатальная (по результатам УЗИ)
 - многоводие
 - отсутствие визуализации желудка
 - определяется расширенный проксимальный отдел пищевода



Клиника АП

1. обильное и непрерывное выделение из носа и рта пенистой вязкой слизи («ложная гиперсаливация»)
2. приступы цианоза (после отсасывания слизи цианоз и выделение слизи прекращается, затем приступы возобновляются)
3. пища и питье сразу выделяются обратно (после одного- двух глотков) при изолированной атрезии и вызывают поперхивание и приступы тяжелого кашля с нарушением дыхания и появлением цианоза

Диагностика

Зондирование пищевода

(катетеризацию) пищевода резиновым катетером № 8 –10 , который вводится через нос. При атрезии катетер не удастся провести глубже 10-12 см от края десен, так как он упирается в слепой отрезок атрезированного пищевода. При наличии пищеводно-трахеального свища катетер не удастся провести в желудок.



Достаточно информативной является проба по Elephant .
сущность пробы заключается в том , что в катетер, находящийся
в пищеводе и проведенный до упора, с помощью шприца вводят
воздух в количестве 10-15 см . При атрезии вдуваемый воздух
тут же с шумом выходит обратно через рот и нос больного.

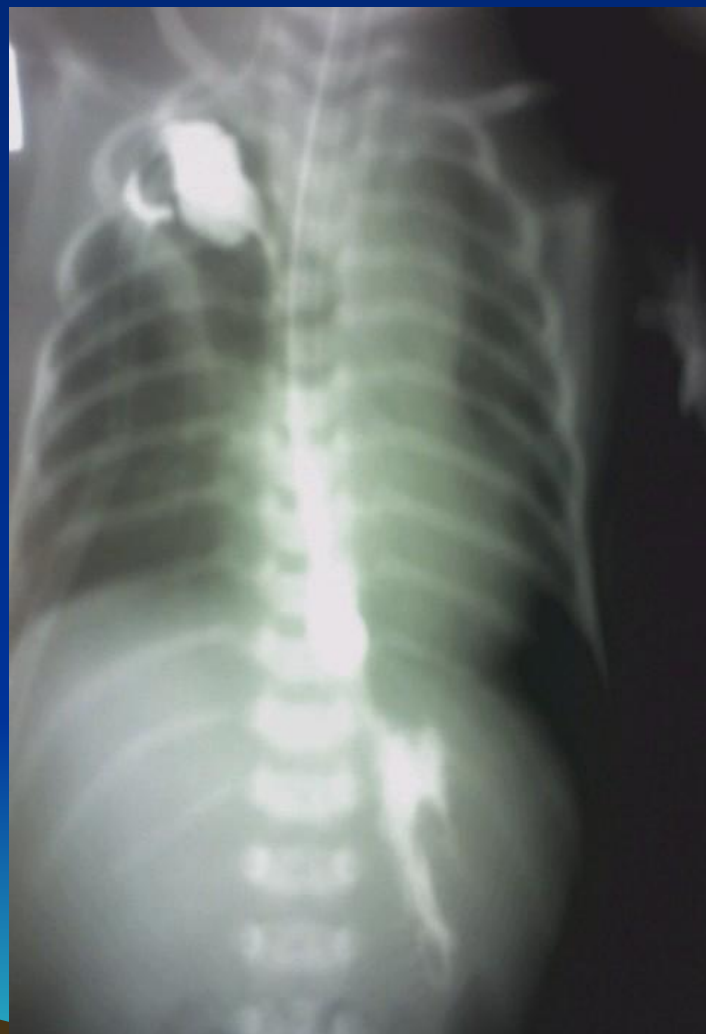
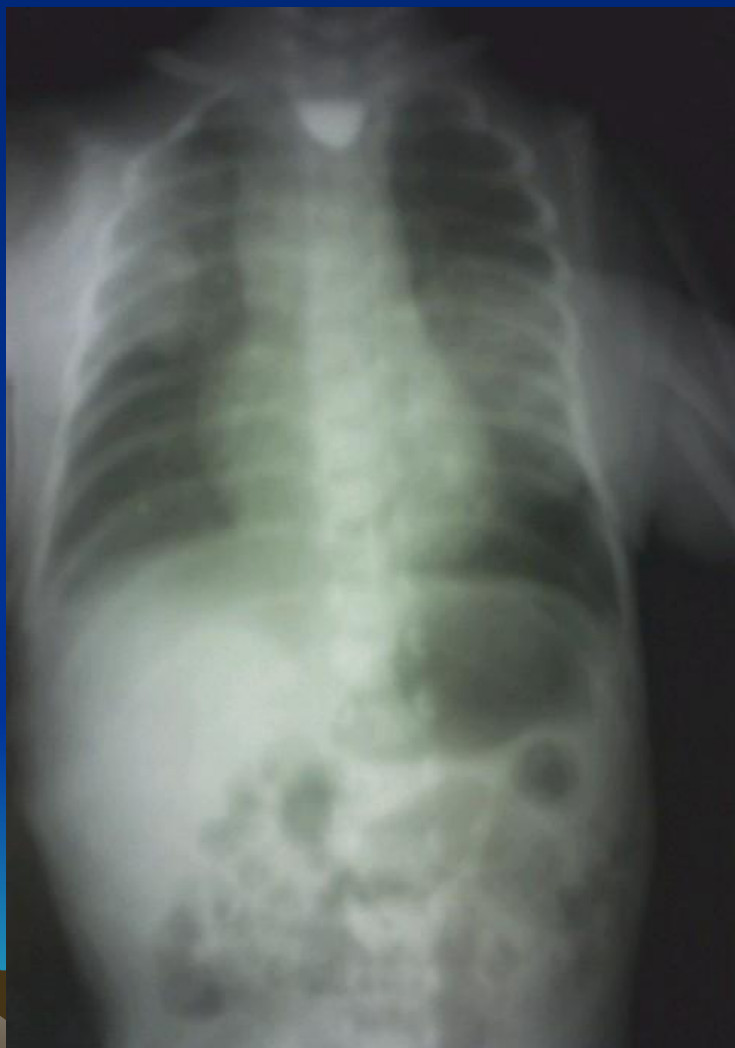
Окончательная диагностика атрезии пищевода и уточнение ее формы возможны с помощью рентгенологического исследования с использованием в качестве контрастного вещества йодолипол (количество йодолипола не должно превышать 2 мл).
При наличии пищеводно – трахеального свища в нижнем отрезке пищевода обнаруживается воздух в желудке и кишечнике.
В последующем производят контрастное исследование пищевода обязательно в вертикальном положении. Рентгеновские снимки делают в прямой и боковой проекциях.
После окончания рентгенологического исследования контрастное вещество тщательно отсасывают .

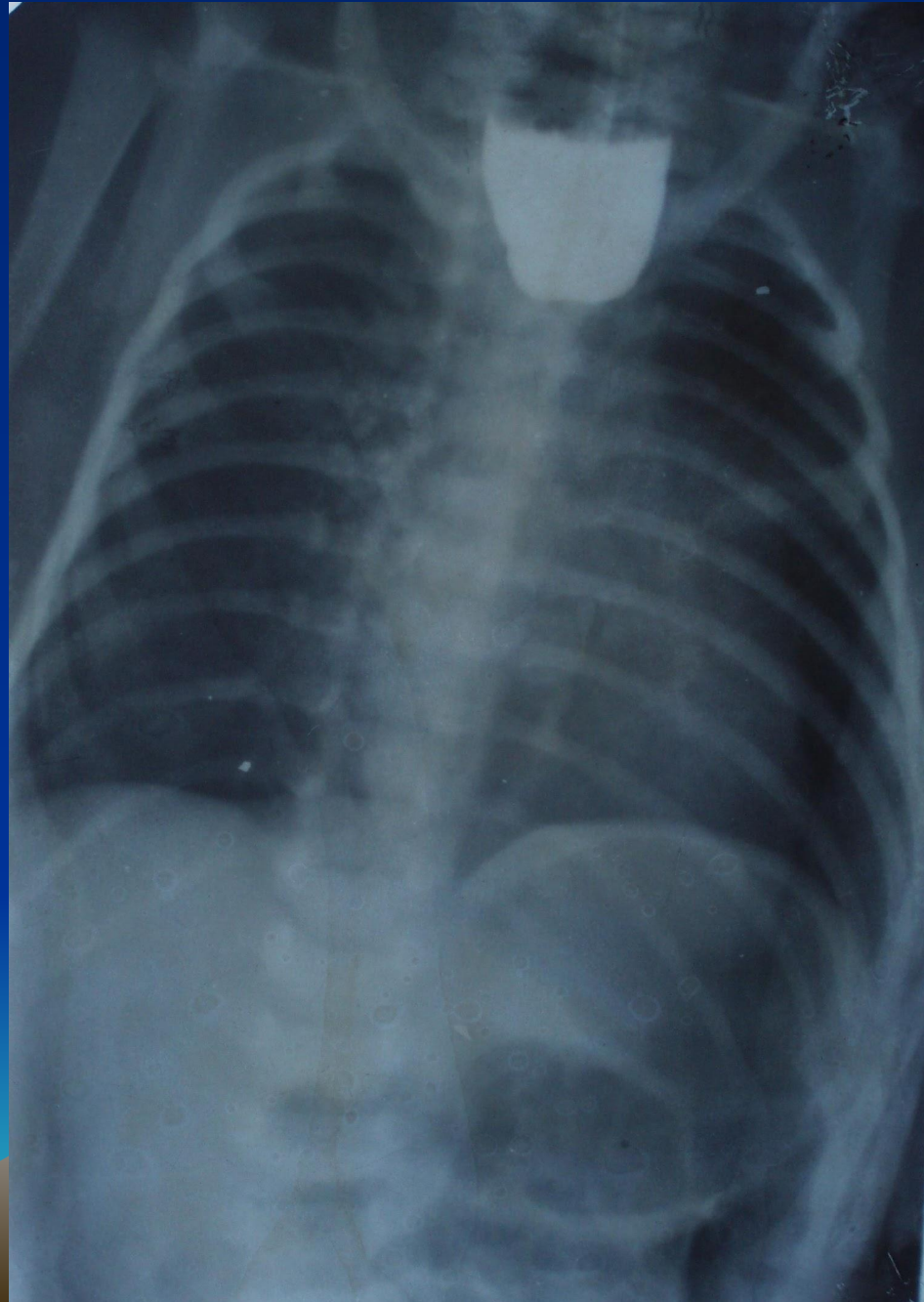
Для уточнения диагноза необходимо применение эзофагоскопии, трахеобронхоскопии .



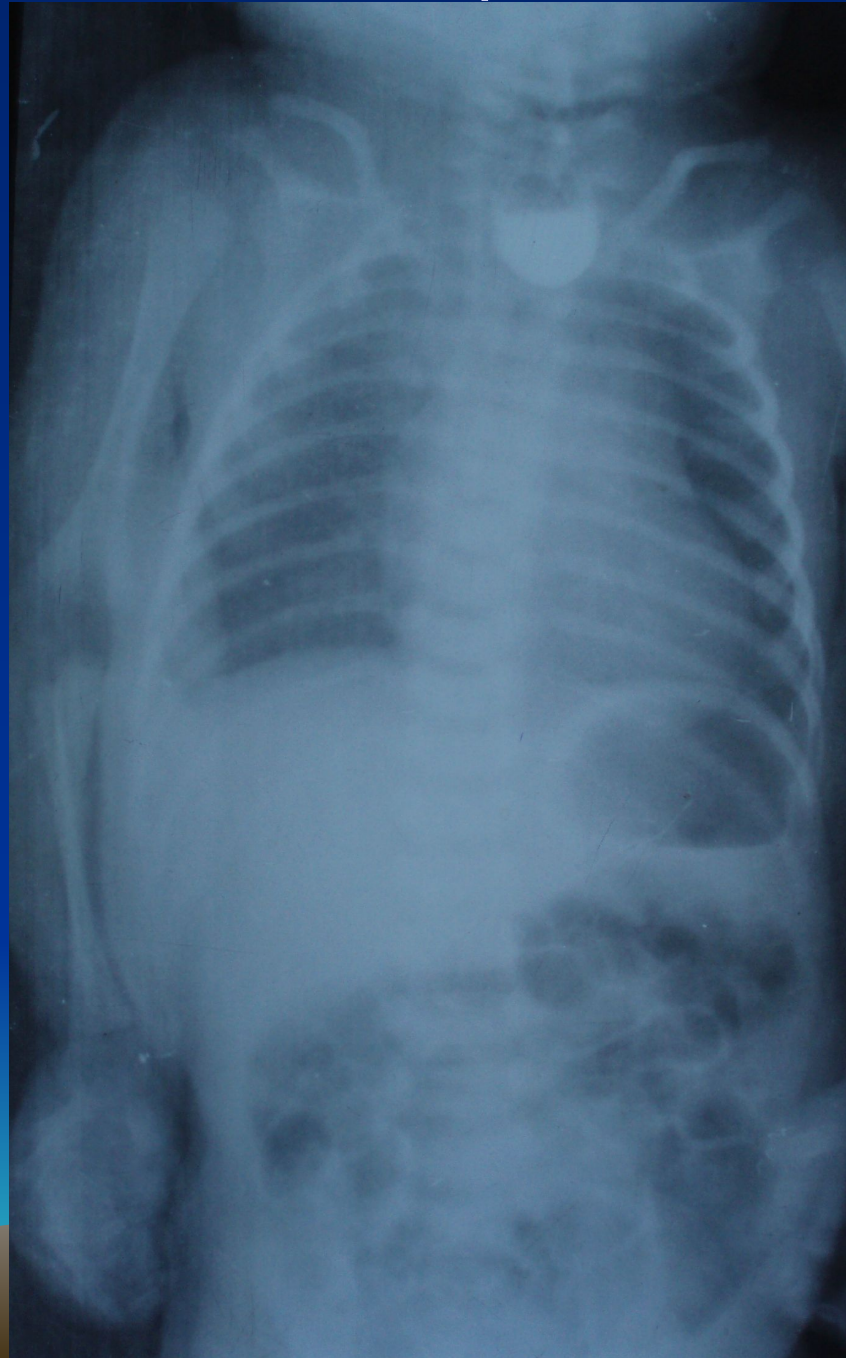
Рентгенологическая картина атрезии пищевода



Рентгенограмма



Рентгенограмма



В родильном доме должна быть начата предоперационная подготовка, включающая:

1. аспирацию содержимого рото – носоглотки каждые 15 – 20 мин.
2. дачу кислорода.
3. полное исключение кормления через рот.
4. транспортировка должна быть выполнена специализированной бригадой в максимально короткий срок.
5. при явных признаках аспирации , нарушении дыхания , а тем более при пневмонии или ателектазе необходимо как можно раньше прибегать к прямой ларингоскопии с катетеризацией трахеи и аспирации.
6. При неэффективности последней под наркозом проводят бронхоскопию или интубацию трахеи с тщательной аспирацией содержимого.
7. Больного помещают в кувез, где обеспечиваются непрерывная подача кислорода, аспирация содержимого ротоглотки , согревание.
8. Назначают инфузионную, антибактериальную, симптоматическую терапию.



Инфузионная терапия

- Физиологические потребности в жидкости новорожденных:
- 0-12 часов потребность 0
- 12-36 час - 20мл/кг
- 36-72 часа - 40 мл/кг
- 3-6 суток - 60-80 мл/кг
- 7-14 суток - 120-140 мл/кг



Принципы хирургического лечения атрезии пищевода

- Своевременная постановка диагноза
- Комплексная предоперационная подготовка и транспортировка ребенка с момента постановки диагноза
- Выбор способа хирургической коррекции атрезии пищевода в зависимости от формы атрезии пищевода и состояния больного



Методы хирургической коррекции атрезии пищевода

- При наиболее частой форме атрезии с дистальным трахеопищеводным свищем у больных с малым операционным риском (доношенных, без сочетанных пороков жизненно важных органов и симптомов внутричерепной родовой травмы) целесообразно начинать с внеплевральной торакотомии, разделения трахеопищеводного свища. Если диастаз между концами пищевода не превышает 1.5-2 см, то накладывают прямой анастомоз.

При большом диастазе отрезков пищевода накладывают гастростому по Кадеру. При не свищевых формах из-за значительного диастаза выполняют операцию гастростомии. Нижний сегмент пищевода в этом случае фиксируется к ребрам. В ростом ребенка сегменты пищевода постепенно сближаются, что обеспечивает предпосылки к формированию первичного анастомоза пищевода. Питание ребенка в это время обеспечивается через гастростому.

