

ММА имени И.М.Сеченова

Кафедра патофизиологии ФПО врачей

УЧЕБНО-КОНТРОЛИРУЮЩИЙ МОДУЛЬ ПО ТЕМЕ:

АНТИФОСФОЛИПИДНЫЙ СИНДРОМ

**Автор модуля: доцент, кандидат мед. наук
Т.Г.Синельникова**



АНТИФОСФОЛИПИДНЫЙ СИНДРОМ (АФС)

Синдром Хьюза (Hughes)

- симптомокомплекс, в основе которого лежит появление аутоантител к фосфолипидам и фосфолипидсвязывающим белкам

аФЛ

являются серологическим маркером и «патогенетическим» медиатором своеобразного симптомокомплекса, включающего венозные и/или артериальные тромбозы, различные формы акушерской патологии (в первую очередь привычное невынашивание беременности), тромбоцитопению, а также разнообразные неврологические, кожные, сердечно-сосудистые и гематологические нарушения

АНТИФОСФОЛИПИДНЫЙ СИНДРОМ (АФС)

□ В 1986г. — получил название

АНТИФОСФОЛИПИДНЫЙ СИНДРОМ

□ В 1994г. — **СИНДРОМ Хьюза (Hughes)**

МКБ-10

- МКБ-10 • D89.9 Нарушение, вовлекающее иммунный механизм, не уточнённое

АНТИФОСФОЛИПИДНЫЙ СИНДРОМ (АФС)

- Распространенность в популяции
аФЛ у здоровых от 1 до 12%
- Чаще выявляется у женщин
при первичном синдроме – 3,5:1,
вторичном – 7,5:1

АНТИФОСФОЛИПИДНЫЙ СИНДРОМ

основные формы

1. ПЕРВИЧНЫЙ

2. ВТОРИЧНЫЙ

- Аутоиммунные заболевания (СКВ, ревматоидный артрит, склеродермия)
- Злокачественные новообразования
- Медикаментозно обусловленный
- Инфекционные заболевания
- Поздние стадии почечной недостаточности

3. КАТАСТРОФИЧЕСКИЙ -

тяжелого течения с развитием мультиорганного тромбоза, СПОН, на фоне высокого титра аФЛ

ФАКТОРЫ РИСКА АФС

- хирургические вмешательства
в том числе даже небольшие (экстракция зуба, кюретаж матки, биопсия)
- отмена антикоагулянтов
- использование некоторых лекарственных препаратов (чаще всего оральных контрацептивов)
- онкологические заболевания
- инфекция
- **генетические формы тромбофилии** (особенно неблагоприятны мультигенные формы тромбофилии)

ЭТИОЛОГИЯ АФС

1. Вирусные и бактериальные инфекции:

- Цитомегаловирус
- β -гемолитический стрептококк гр.А
- *Staphylococcus aureus*
- *Haemophilus influenzae*
- *Neisseria gonorrhoea*

«перекрестное реагирование»
антител к инф. агентам
с β 2-ГП-1 и КЛ

молекулярная мимикрия

2. Генетический фактор

- связь между гиперпродукцией АФС и аллелями HLA (DR7, DQBj, DR4, нулевой аллель Сф)
- связь между гиперпродукцией аФЛ и генетически обусловленным дефектом в системе комплемента (дефицит C_{4a}/C_{4b})
- точечные мутации β 2-ГП-1

Антифосфолипидные антитела

- АТ к кардиолипину (анионный фосфолипид)
IgG, IGM, IgA

- волчаночный антикоагулянт (ВА)
IgG, IGM

Ig, взаимодействующие с фосфолипидной порцией протромбин-активаторного комплекса

- Бета2 –гликопротеин-1-кофакторзависимые антифосфолипидные антитела -

подавляют естественную антикоагуляционную активность β2-гликопротеин-1

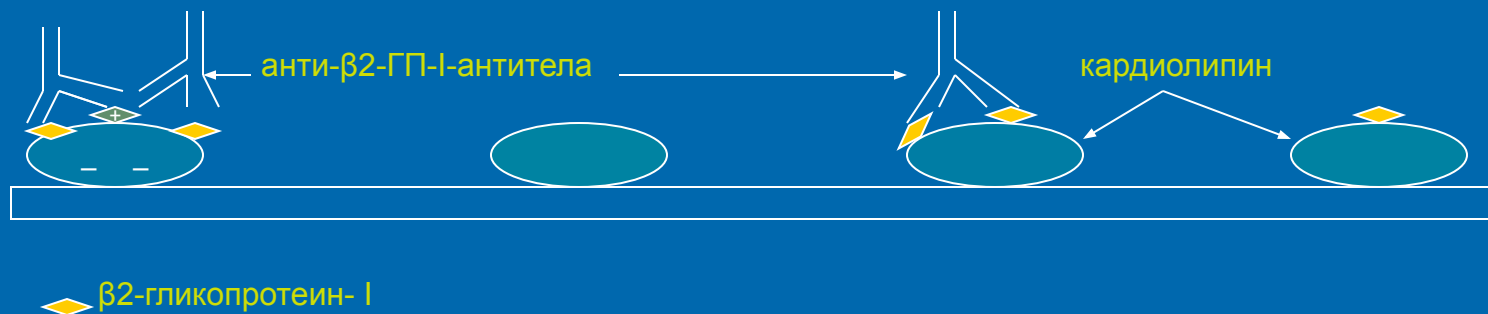
- АТ, реагирующие со смесью кардиолипина, холестерина, фосфатидилхолина, определяемые с помощью реакции агглютинации (ложноположительная реакция Вассермана)

КОФАКТОРЫ, УЧАСТВУЮЩИЕ ВО ВЗАИМОДЕЙСТВИИ аФЛ с ФОСФОЛИПИДАМИ

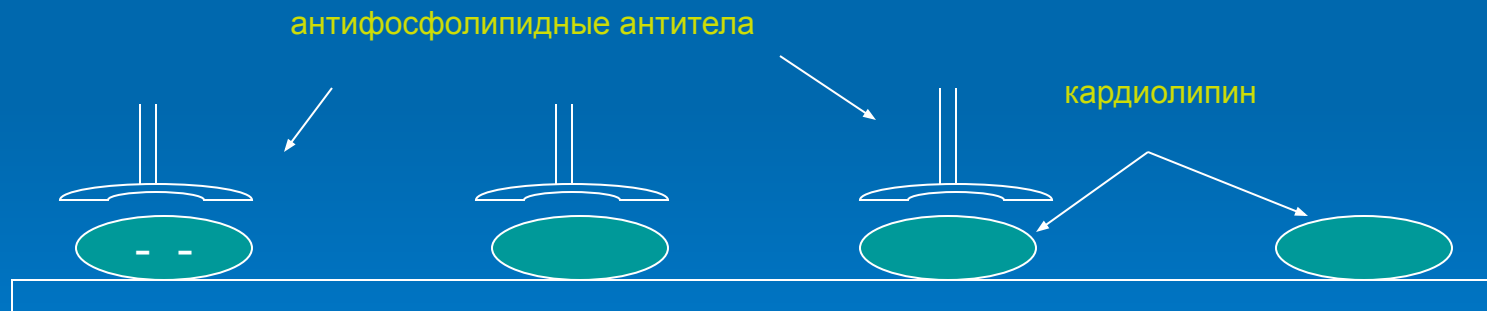
- β 2-гликопротеин-I
- протромбин
- **белок C** - главную роль в возникновении тромбофилии при АФС играют повреждения в системе протеина C
- белок S
- **аннексин V**
- тромбомодулин
- факторы V, VII, XII
- кининоген
- гепарин

Антифосфолипидные антитела

«Аутоиммунные» антифосфолипидные антитела



«Инфекционные» антифосфолипидные антитела



ПАТОГЕНЕЗ тромбообразования при АФС

ИНФЕКЦ.
ФАКТОР

ГЕНЕТИЧЕСК.
ФАКТОР

ПЕРЕКРЕСТНОРЕАГ. аФЛ
«инфекционные»

аутоиммунные

ГУМОРАЛЬНЫЕ МЕХАНИЗМЫ ПАТОГЕНЕТИЧЕСКОЙ АКТИВНОСТИ аФЛ

КЛЕТОЧНЫЕ МЕХАНИЗМЫ ПАТОГЕНЕТИЧЕСКОЙ АКТИВНОСТИ аФЛ

образование высокоаффинных комплексов с белками каскада свертывания крови на фосфолипидных мембранах клеток

- Белок С – угнетение активации
- Дефицит белка S
- Угнетение активности АТ III
- Ослабление ФД-зависимой активации XII, угнетение фибринолиза
- Подавление активности ингибитора ТФ
- Нарушение синтеза ПГ
- Увеличение синтеза эндотелина-1
- Активация системы комплемента

Нарушение функции белков системы свертывания и др. ф-ров коагуляции

Нарушение регуляции ФЛ-зависимой коагуляции

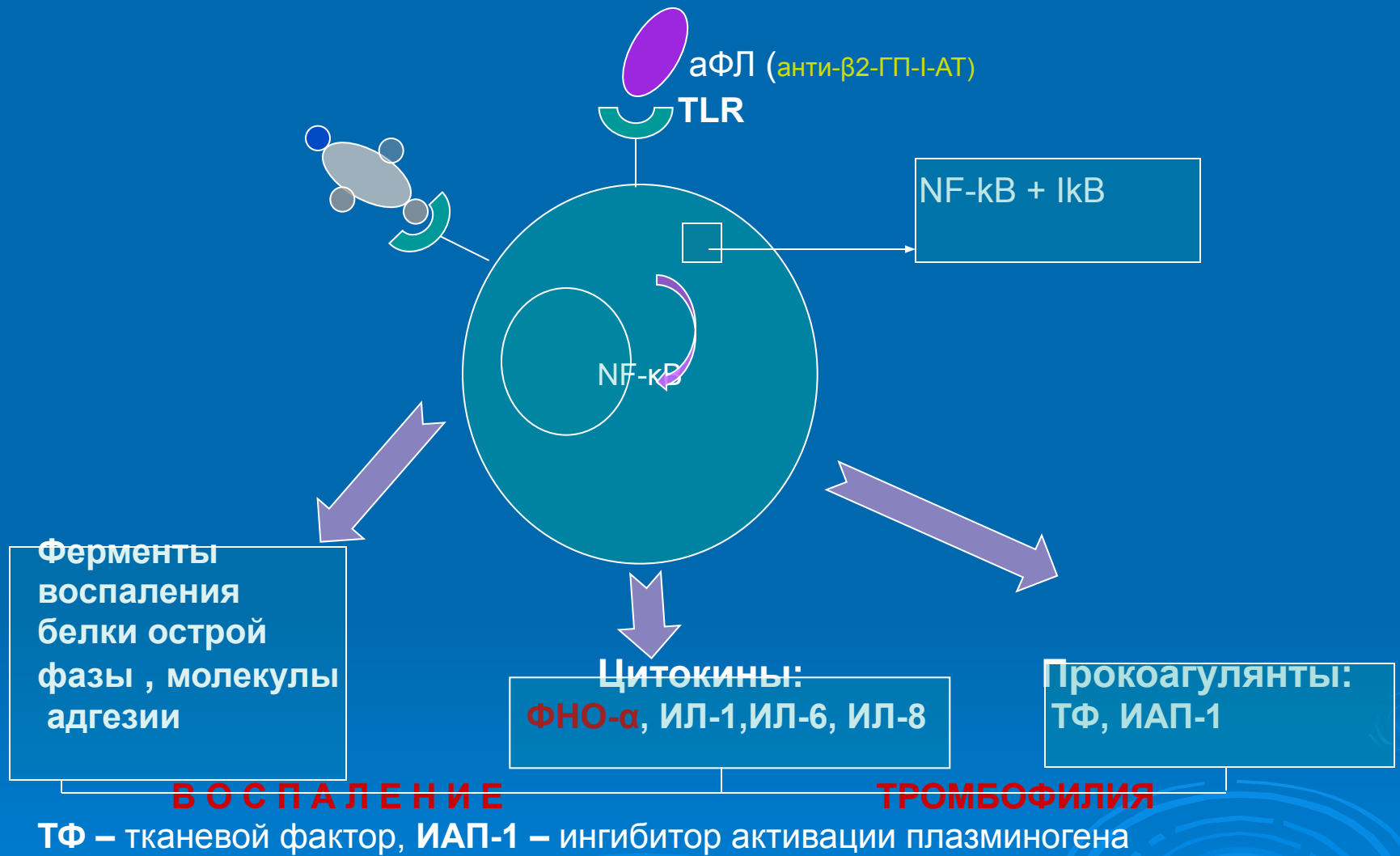
Образование тромбов

- Эндотелий сосудов
 - апоптоз ЭК
 - экспрессия клет. мол. адг.
 - экспрессия ТФ (тканевой фактор) и ИАП-1 (ингиб. активатора плазминогена)
- Тромбоциты
 - активация тромбоцитов
- Моноциты
 - Индукция экспрессии ТФ

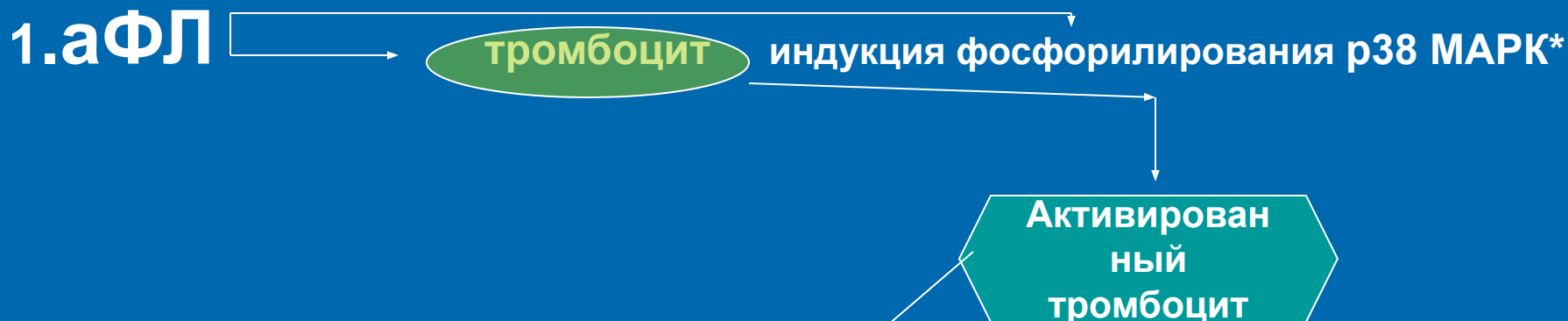
аФЛ ингибируют систему протеина С несколькими путями:

- а) ингибируют формирование тромбина, который является активатором протеина С (тромбиновый парадокс);
- б) ингибируют активацию протеина С тромбином через образование антител к тромбомодулину, который тормозит активность тромбина;
- в) вызывают развитие приобретенной резистентности к активированному протеину С (APC):
 - через ингибирование его сборки на поверхности фосфолипидных матриц;
 - через прямую ингибицию APC;
 - через ингибицию кофакторов APC - факторов Va и VIIIa;
- г) антитела приводят к развитию приобретенного дефицита протеина С и/или протеина S.

МЕХАНИЗМ АКТИВАЦИИ ЭНДОТЕЛИЯ ПРИ АФС



ТРОМБОТИЧЕСКАЯ ТРОМБОЦИТОПЕНИЯ



- Ингибирование синтеза простациклина тромбоцитами
- **Повышение продукции тромбоксана A₂** → агрегация тромбоцитов
- Повышение экспрессии Р-селектина

2. **Антитромбоцитарные антитела** также способны активировать тромбоциты (в качестве антигенной мишени-посредника - **β₂-GPI + ФЛ**)

3. **Тромботическая тромбоцитопения сопровождается гиперкоагуляцией** (тромбоцитарные тромбы – феномен «белого сгустка»)

*митоген-активированная протеинкиназа

«гипотеза двойного удара» «two hit hypothesis»

Один лишь синтез аФЛ не может спровоцировать клинически значимые изменения гемостаза

- «первый удар» - действие аФЛ – создают условия для гиперкоагуляции
- «второй удар» - формирование тромба индуцируется медиаторами, усиливающими активацию каскада свертывания крови, уже вызванную аФЛ (наличие других факторов риска гиперкоагуляции)

КЛИНИЧЕСКАЯ КАРТИНА

Венозный тромбоз

- глубокие вены нижних конечностей
- почечные вены (нефротический синдром)
- печеночные вены (синдром Бадда-Киари)

Артериальный тромбоз

- ишемия и гангрена нижних конечностей
- Синдром дуги аорты
- асептический некроз головки бедра

ПОРАЖЕНИЕ ЦНС

Тромбоз артерий головного мозга »»

*транзиторные ишемические атаки
рецидивирующие инсульты
мигренеподобные головные боли
хорея
поперечный миелит*

А также прогрессирующие слабоумие
др. психические нарушения

Синдром СНЕДДОНА – сетчатое ливедо,
*рецидивирующие тромбозы церебральных артерий
и артериальная гипертензия*

Поражение сердечно-сосудистой системы

- Тромбоз коронарных артерий и развитие инфаркта миокарда
- Острый или хронический тромбоз мелких интрамуральных ветвей коронарных артерий »» *нарушение сократит. функции миокарда*
- Поражение клапанов сердца
- Формирование внутрисердечных тромбов
- Артериальная гипертензия (лабильная или стабильная), *обусловленная тромбозом почечных сосудов, инфарктом почек, тромбозом брюшного отдела аорты, интрагломерулярным тромбозом почек, развитием фибромышечной дисплазии почечных артерий*

ПОРАЖЕНИЕ ПЕЧЕНИ

Синдром Бадда-Киари — тромбоз печеночных вен

Тромбоз артерий »» инфаркт печени



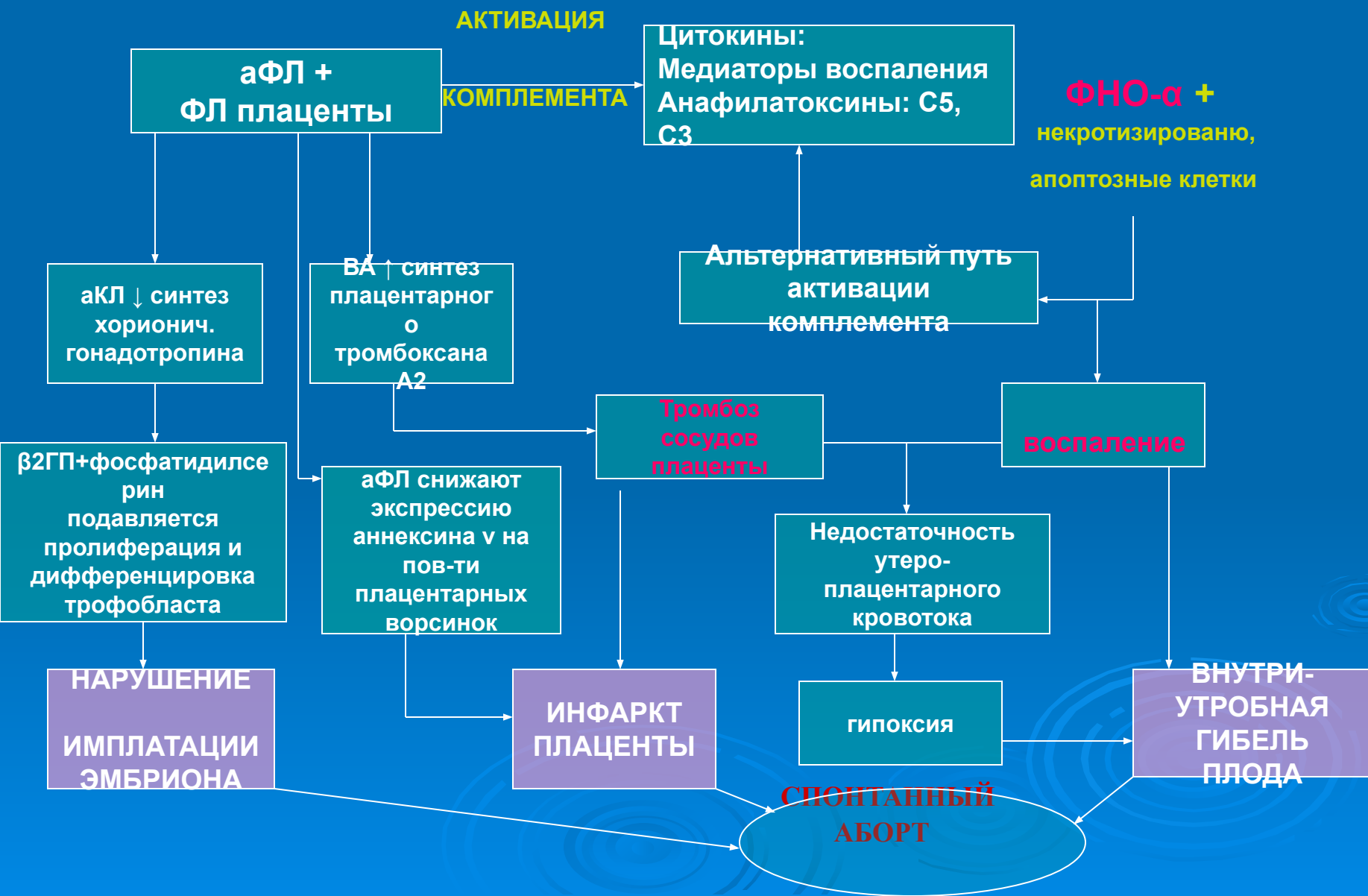
ПОРАЖЕНИЕ КОЖИ

- Сетчатое ливедо (*сосудистая сеточка в виде синеватых пятен на голенях, ступнях, бедрах, кистях*)
- Поверхностная сыпь в виде точечных геморрагий
- Некроз кожи дистальных отделов нижних конечностей
- Трофические язвы нижних конечностей
- Кровоизлияния в подногтевое ложе (симптом «занозы»)

ПОРАЖЕНИЕ ЛЕГКИХ

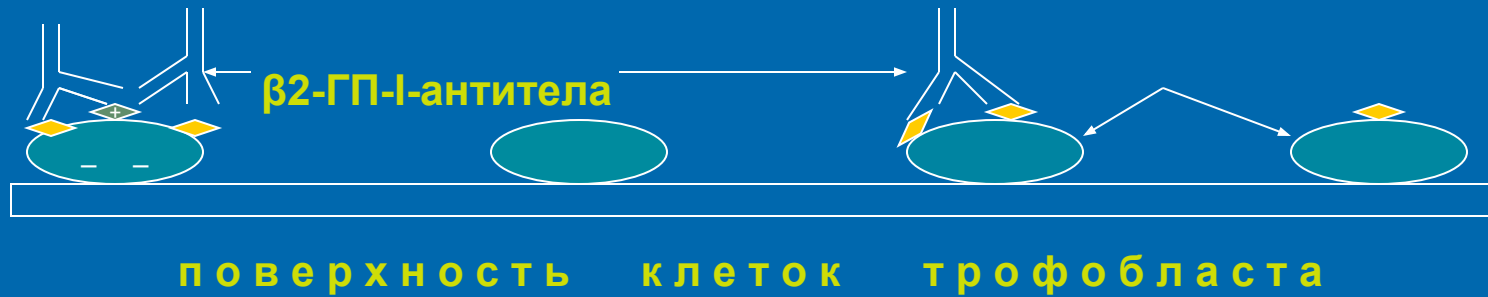- Тромбоэмболии легочной артерии
- Тромботическая легочная гипертензия, обусловленная местным тромбозом легочных сосудов

МЕХАНИЗМ РАЗВИТИЯ АКУШЕРСКОЙ ПАТОЛОГИИ ПРИ АФС



МЕХАНИЗМ РАЗВИТИЯ АКУШЕРСКОЙ ПАТОЛОГИИ ПРИ АФС

«Аутоиммунные» антифосфолипидные антитела



 β 2-гликопротеин- I

 фосфатидилсерин

КАТАСТРОФИЧЕСКИЙ АФС

КАФС, синдром Ашерсона

- наиболее тяжелая форма АФС
- проявляется
 - множественными тромбозами жизненно важных органов
 - развитием синдрома полиорганной недостаточности (СПОН)
 - высоким титром антифосфолипидных антител

КАТАСТРОФИЧЕСКИЙ АФС

- В 50% развивается на фоне первичного АФС
- В 14% - вторично при СКВ
- В 3% - на фоне других заболеваний соединительной ткани (ревматоидный артрит, склеродермия, системный некротизирующий васкулит)

У женщин в 2 раза чаще, чем у мужчин

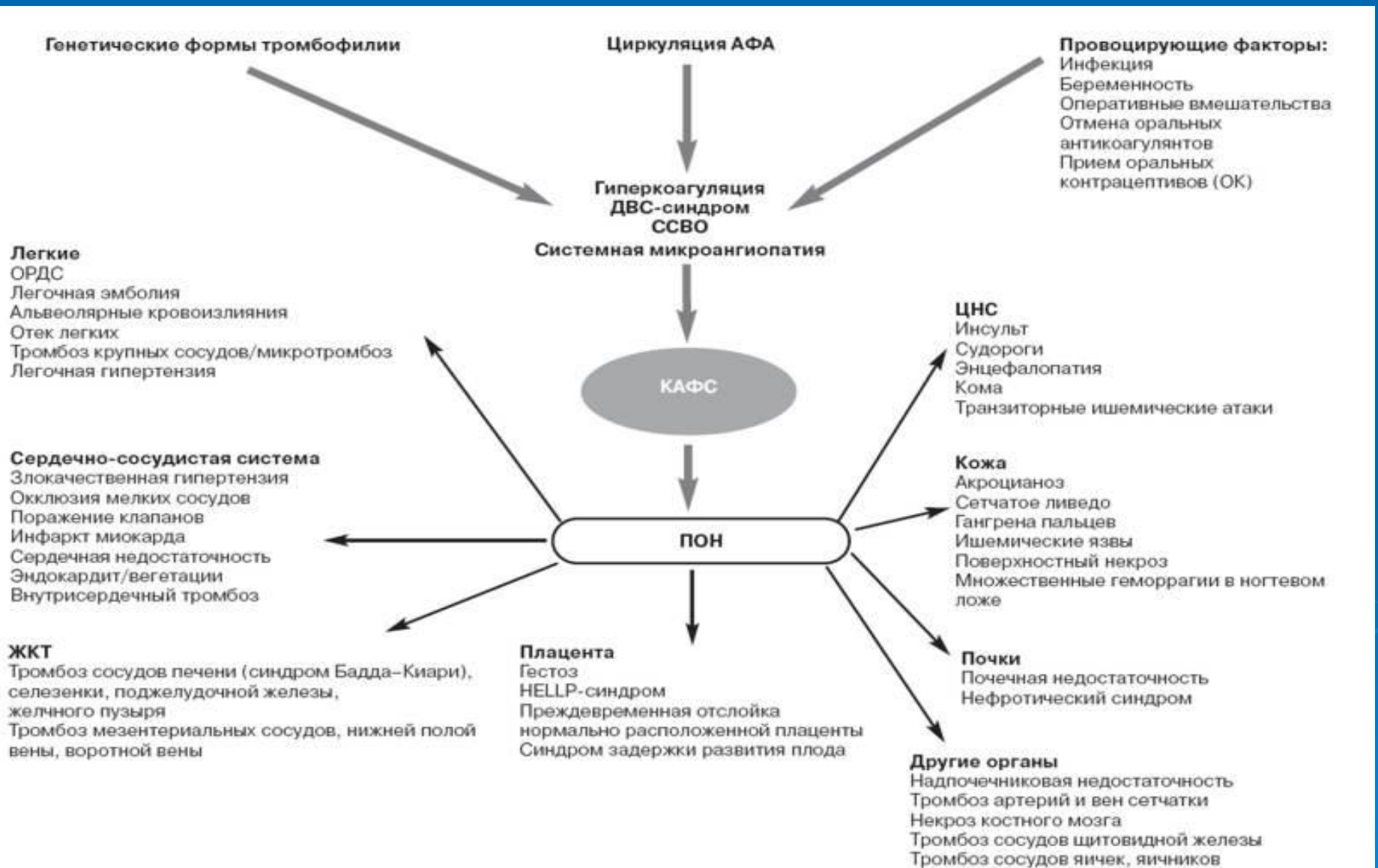
- В 45% случаев КАФС является первым проявлением заболевания

По данным проф. А.Д.Макацария

КАТАСТРОФИЧЕСКИЙ АФС

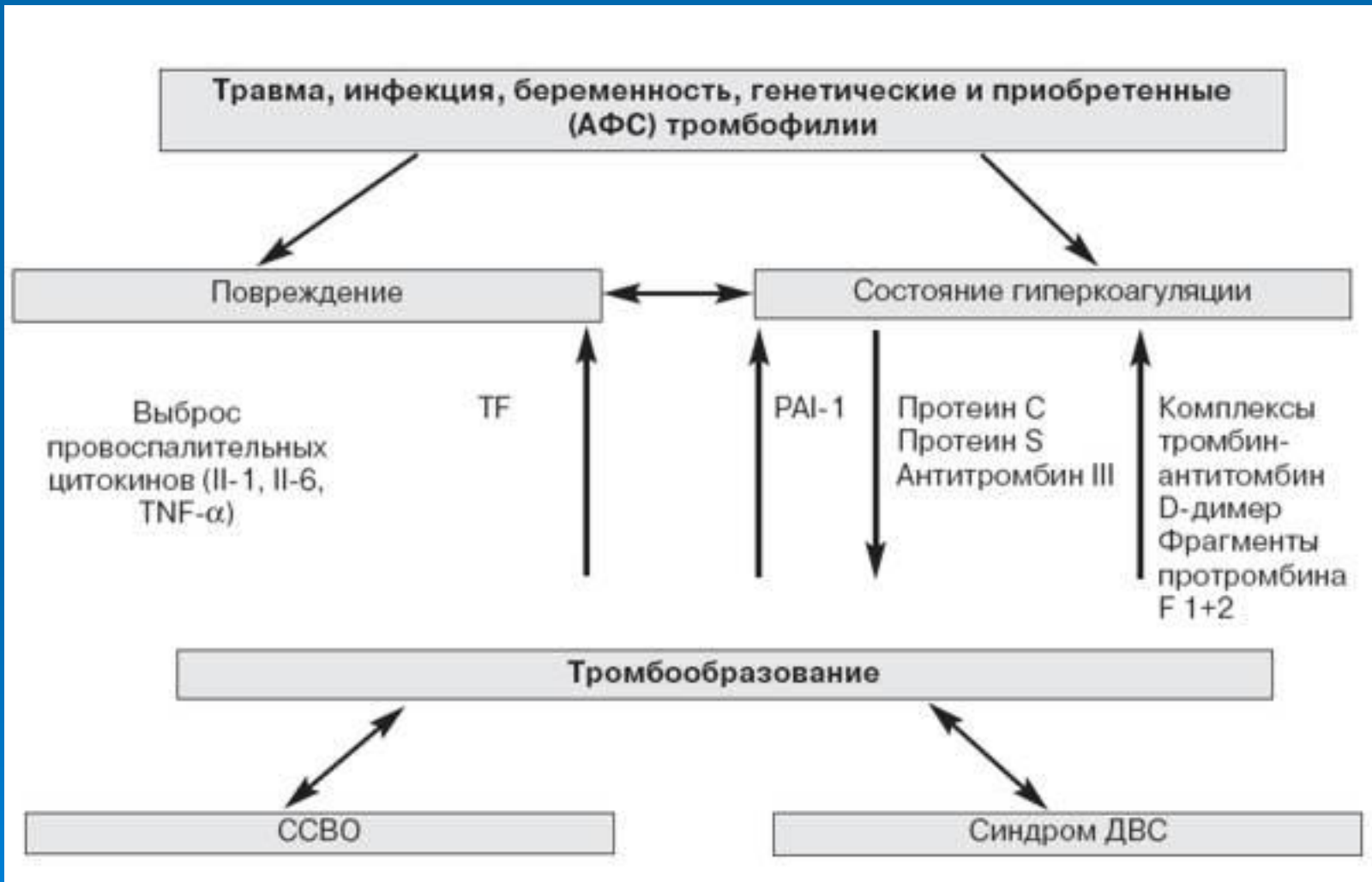
- При КАФС за короткий промежуток времени (в течение 1 нед) происходит развитие множественных тромбозов различных органов
- В противоположность некатастрофическому АФС наблюдается множественная окклюзия сосудов мелкого калибра
- наиболее характерны почечные, легочные, церебральные и гастроинтестинальные тромбозы
- часто встречаются атипичные для АФС тромбозы: надпочечниковые, селезеночные, тестикулярные, яичниковые, кожные, тромбозы поджелудочной железы, предстательной железы; тромбозы могут лежать в основе развития бескаменного холецистита, язв ЖКТ

Схема патогенеза КАФС (по RA Asherson, модифицированная и дополненная А.Д.Макацария и др.)



Гипотеза "тромботического шторма"

(Kitchens и соавт., 1998)



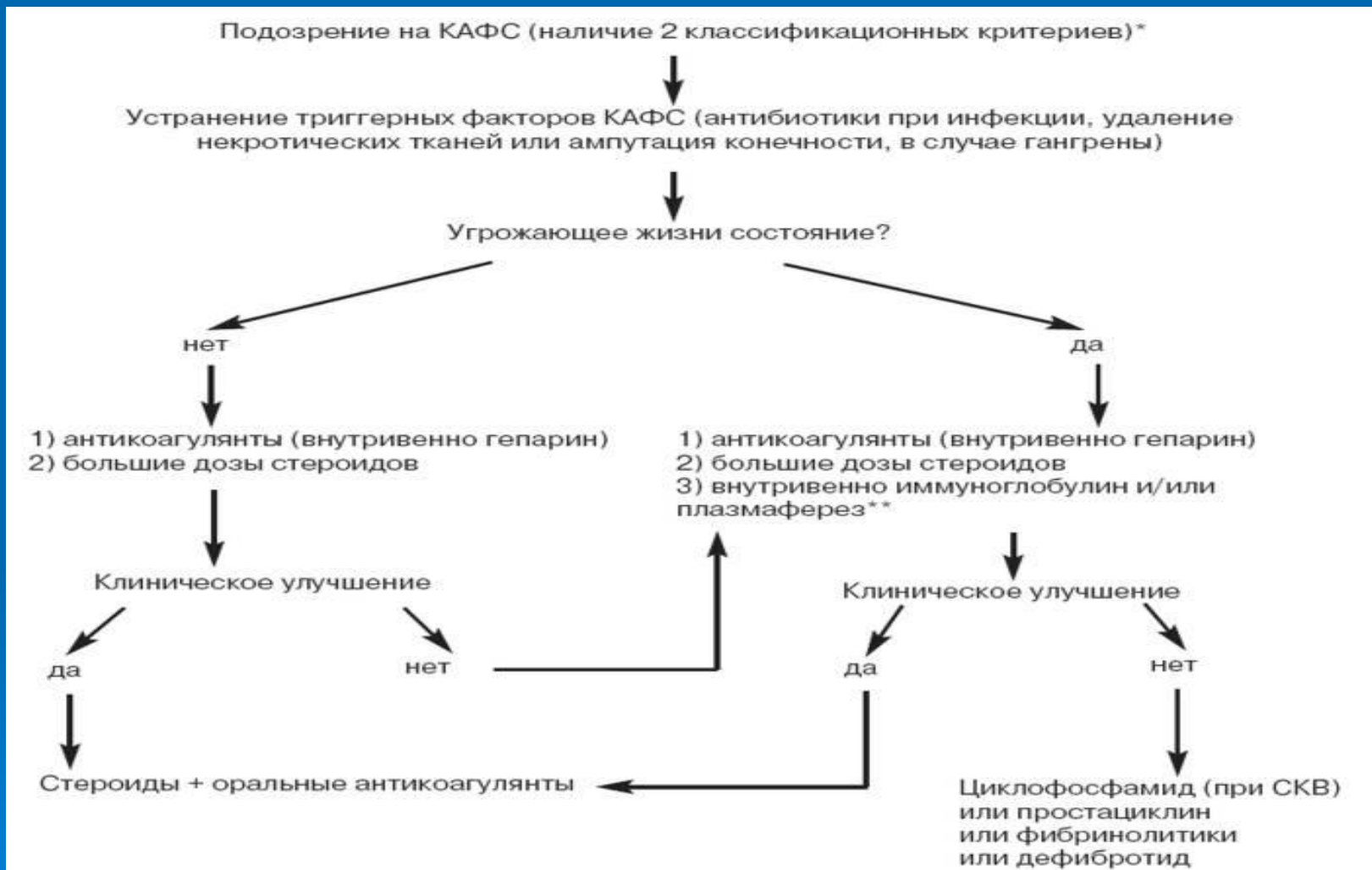**Гипотеза «тромботического шторма»
(Kitchens и соавт., 1998)**

«массивное тромбообразование влечет за собой прогрессирование тромбоза»

- ▣ Прогрессирующая активация образования тромбина**
- ▣ Угнетение фибринолиза за счет ИАП-1**
- ▣ Потребление антикоагулянтных факторов (протеина С и S, АТ III)**
- ▣ Развитие массивного тканевого повреждения**
- ▣ Выброс цитокинов**
- ▣ Развитие ДВС-синдрома**
- ▣ ССВО**

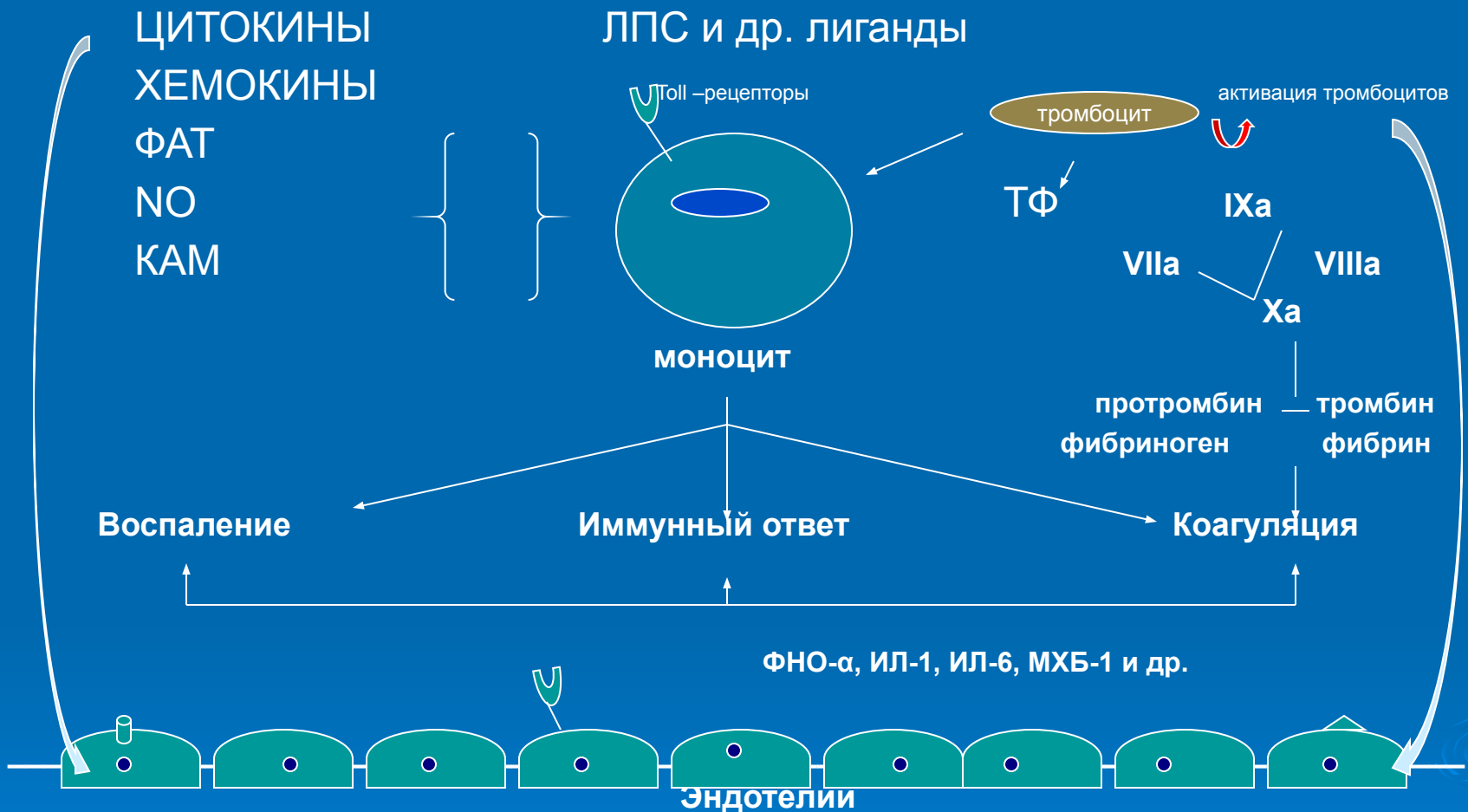
Алгоритм лечения КАФС,

предложенный на 10-м Международном конгрессе по АФС (Сицилия, сентябрь 2002 г.)



* исключить другие микроангиопатические синдромы (прежде всего тромботическую тромбоцитопеническую пурпуру и гепарининдуцированную тромбоцитопению/тромбозы);
** в сочетании со свежезамороженной плазмой при наличии шистоцитов (фрагментов эритроцитов).

ВОСПАЛЕНИЕ И ГИПЕРКОАГУЛЯЦИЯ ПРИ АФС



ЭФФЕКТИВНОСТЬ РИТУКСИМАБА ПРИ АФЛ

E.ROBENATOINO 2006

КЛИНИЧЕСКИЕ СЛУЧАИ	ПРЕДШЕСТВУЮЩАЯ ТЕРАПИЯ	РИТУКСИМАБ	ЭФФЕКТИВНОСТЬ
Тромбоз верхней полой вены, глубоких вен нижн. конечностей, тромбоцитопения	Плазмаферез, циклофосфан, винкристин, пульс-терапия (сверхвысокие дозы глюкокортикоидов)	1 инъекция X 4 нед	Нормализация числа тромбоцитов, отсутствие рецидива тромбозов в течение 14 мес.
Тромбоцитопения, анемия, кровотечения	циклофосфан, винкристин, гк, даназол	1 инъекция X 4 нед	Нормализация числа тромбоцитов, отсутствие рецидива тромбозов и кровотечения
Мультиорганный венозный тромбоз, тромбоцитопения, синдром Бадда-Киари	Метилпреднизолон, гепарин	1 инъекция X 4 нед	Нормализация числа тромбоцитов, отсутствие рецидива тромбозов и тромбоцитопении

ЗАДАЧА

- Пациентка С., 24 лет, доставлена в родильный дом с жалобами на чувство «нехватки» воздуха, затрудненный выдох, сердцебиение, беспокоящие женщину на протяжении последних 4-5 дней. Частота дыхания при поступлении 21/мин, ЧСС 90 уд/мин.
- **Из анамнеза:** соматический анамнез не отягощен.
- **Акушерский анамнез:** Бесплодие в течение 5 лет. Первая беременность в 23 года – самопроизвольный выкидыш в сроке 13 нед. Причина не ясна. Вторая беременность – настоящая, срок 30-31 нед. Данная беременность протекала с ранних сроков с угрозой прерывания. В сроке 12-14 нед по поводу начавшегося выкидыша находилась на стационарном лечении. По УЗИ – синдром задержки внутриутробного развития плода II степени.
- **Объективно** при поступлении: состояние средней тяжести, кожные покровы бледные, отеков нет. ЧСС 90 уд/мин, АД 100/60 мм.рт.ст., акцент второго тона над легочной артерией, ЧД - 21/мин, печень не увеличена. Больная сидит в постели, не может лежать на левом боку.
- **Клинический анализ крови:** Hb 123 г/л, эритроциты $4,01 \cdot 10^9$ /л, тромбоциты $279 \cdot 10^9$ /л, СОЭ 25 мм/час.
- **Общий анализ мочи, биохимический анализ крови** в пределах нормы.
- **Рентгенограмма:** патологии не выявлено.
- **ЭКГ:** синусовый ритм, ЧСС 90/мин, отклонение электрической оси вправо, R-pulmonale в отведениях III, aVF, V1, V2.
- **Гемостазиограмма:** функция тромбоцитов в пределах нормы, РКМФ +++, D-димер – 3мкг/мл (норма до 0,5 мкг/мл).

□ Вопросы:

- 1. Какие формы патологии выявлены у больной?
- 2. Какие дополнительные методы исследования необходимо провести для уточнения диагноза?


□ Ответы:

- 1. Признаки перегрузки правых отделов сердца, легочная гипертензия. Активация коагуляции. ТЭ мелких ветвей легочной артерии. Синдром задержки внутриутробного развития плода.
- 2. ЭХО КГ: пролапс митрального клапана, давление в легочной артерии 30 мм. рт.ст. (в норме < 25 мм. рт. ст.). Незначительная гипокинезия правого желудочка.
- 3. УЗИ вен нижних конечностей и наружной подвздошной вены: патологии не выявлено.
- 4. Антитела к фосфолипидам: проба на волчаночный антикоагулянт (ВА) положительная; АТ к кардиолиину – 8 Ед/мл (N< 10 Ед/мл), антитела к бета-2-гликопротеину I – 34 Ед/мл (N< 10 Ед/мл).

□

□

□ Вопросы:

- 1. О каком диагнозе может идти речь в данном случае? Обоснуйте.
 - 2. Какие исследования оказались малоинформативными для постановки диагноза?
 - 3. Опишите алгоритм лечения данного состояния.
- 

□ Ответы:

- 1. ТЭ мелких ветвей легочной артерии. Антифосфолипидный синдром. Беременность 30-31 нед. Синдром задержки внутриутробного развития плода II степени.
- ТЭЛА подтверждают клинические данные: чувство нехватки воздуха, сердцебиение, одышка, невозможность принять горизонтальное положение. Физикальные данные: акцент второго тона над легочной артерией, тахикардия, тахипноэ, ЭКГ: признаки перегрузки правых отделов сердца, ЭХО КГ: легочная гипертензия давление в легочной артерии 30 мм. рт.ст. (в норме < 25 мм. рт.ст.). При анализе гемостазиограммы признаки ДВС-синдрома, активация коагуляции, положительная проба на ВА, кардиолипиды, антитела к бета-2-гликопротеину - признаки АФС. Наличие АФС также объясняется самопроизвольный аборт в анамнезе, а также угроза прерывания беременности и синдром задержки развития плода. Несмотря на низкий титр антикардиолипидных антител, диагноз АФС в данном случае можно с уверенностью поставить на основании клинической картины (венозные тромбы – один из диагностических критериев АФС), при этом достаточно, чтобы был положительный только один лаб. тест на аФЛ (ВА, АКЛ или антибета-2-гликопротеин 1). Подтверждает диагноз акушерский анамнез.

- При анализе гемостазиограммы признаки ДВС-синдрома, активация коагуляции, положительная проба на ВА, кардиолипиды, антитела к бета-2-гликопротеину - признаки АФС. Наличие АФС также объясняется самопроизвольный аборт в анамнезе, а также угроза прерывания беременности и синдром задержки развития плода. Несмотря на низкий титр антикардиолипидных антител, диагноз АФС в данном случае можно с уверенностью поставить на основании клинической картины (венозные тромбы – один из диагностических критериев АФС), при этом достаточно, чтобы был положительный только один лаб. тест на аФЛ (ВА, АКЛ или антибета-2-гликопротеин 1). Подтверждает диагноз акушерский анамнез.

- 2. Неинформативно: рентгенография легких – низкая чувствительность для диагностики ТЭЛА, особенно при поражении мелких ветвей. УЗИ нижних конечностей – далеко не всегда удаётся выявить источник тромбов. При беременности наиболее частым источником является подвздошный сегмент и вены таза.
- Дополнительные методы обследования: чреспищеводная ЭхоКГ, КТ грудной клетки.
- 3. См. приложение
- Так как нарушения гемодинамики отсутствуют тромболитическая терапия не показана. Показано применение антикоагулянтов: низкомолекулярные гепарины в течение оставшейся беременности. НМГ отменить за 24 час до родов и возобновить через 6-8 час после родоразрешения на 10 дней с переходом на не прямые антикоагулянты (варфарин), которые следует принимать не менее 6 мес для профилактики рецидивов тромбов..