

ҚОЖА АХМЕТ ЯСАУИ
АТЫНДАҒЫ
ХАЛЫҚАРАЛЫҚ
ҚАЗАҚ - ТҮРІК
УНИВЕРСИТЕТІ



HOCA AHMET YESEVI
ULUSLARARASI
TURK-KAZAK
UNIVERSITESI

Тақырыбы: Ортопедиялық стоматологияда
қазіргі заманғы визуализация

Қабылдаған Рахматуллаев Х
Орындаған: Қалмахан А
Тобы-407

Түркістан-2019

КІРІСПЕ

Ортопедиялық стоматологияда визуализацияның заманауи әдістерін, жаңа заманғы технологияларды қолдану арқылы науқасқа зерттеу жүргізуге, анық диагноз қоюға, аз уақыт ішінде сапалы және нәтижелі ем жүргізуге мүмкіндік береді.



НЕГІЗГІ БӨЛІМ

Стоматологиядағы қазіргі заманғы визуализацияның әдістері:

- Ортопантомография
- Радиовизиография
- Интраоральдық камера
- 3D томография
- Қосымша зерттеу әдістері визуальды құрылғылар



ОРТОПАНТОМОГРАФИЯ

Ортопантомограмма-бұл бүкіл бет-жақ сүйегін, тістердің суретін анық көруге мүмкіндік беретін панорамды рентгенді диагностикалық аппарат.

Ортопантомография көмегімен бассүйегінің бүйірінен түсірілген суретін көруге болады. Бұл суреттер арқылы біз тіс-жақ жүйесіндегі ауытқуларды уақытында анықтап, ортопедиялық емдеу жұмыстарын жүргізуге мүмкіндік береді.




ОРТОПАНТОМОГРАФИЯ КӨМЕГІМЕН АНЫҚТАЙМЫЗ:

- Бет-жақсүйектерінің сынықтарын
- Жақсүйектерінің тығыздығы мен қалыңдығын
- Адентияны
- Парадонт ауруларын
- Самай-төменгі жақ буынының диагностикасы
- Альвеола өсіндісінің қалыңдығын
- Протездеу ақауларын



Ортопантомография

Пленкалы



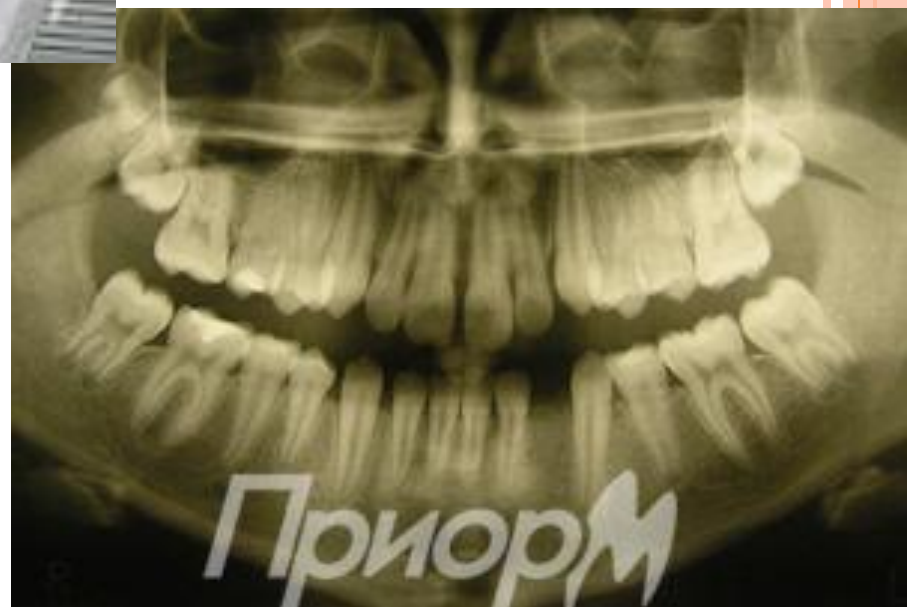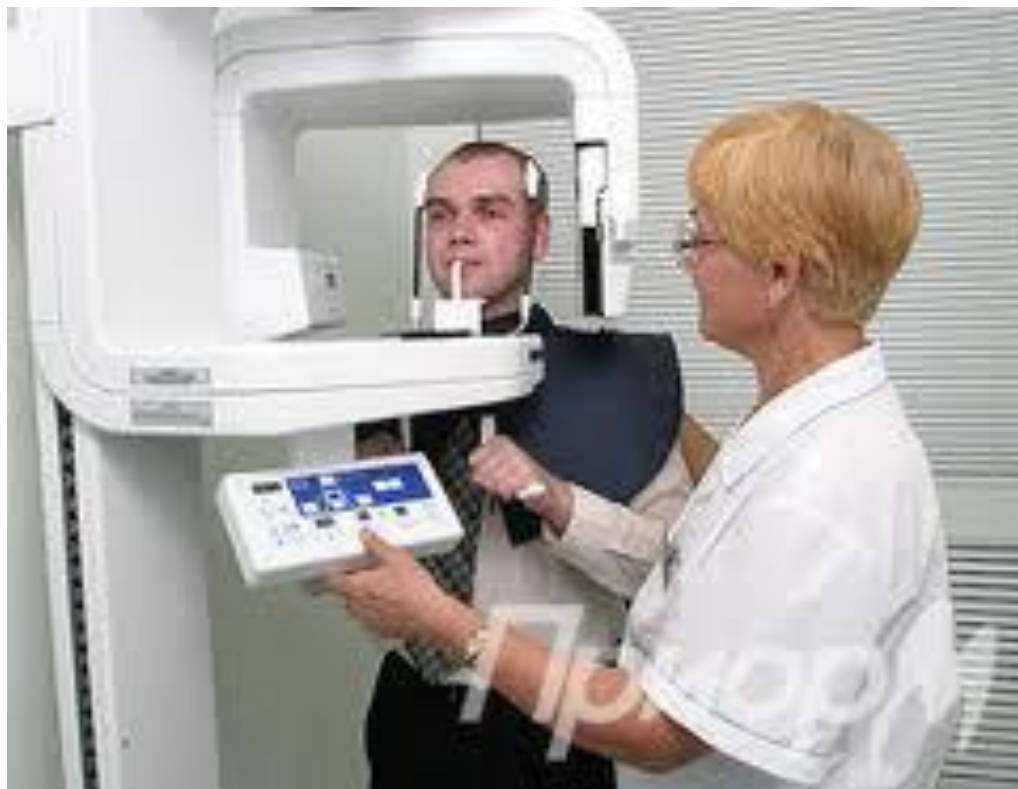Сандық



Пленкалы ортопантомография арқылы жақ сүйектеріндегі өзгерістерді түсіре аламыз, бірақ ол үшін фотолаборатория қажет.

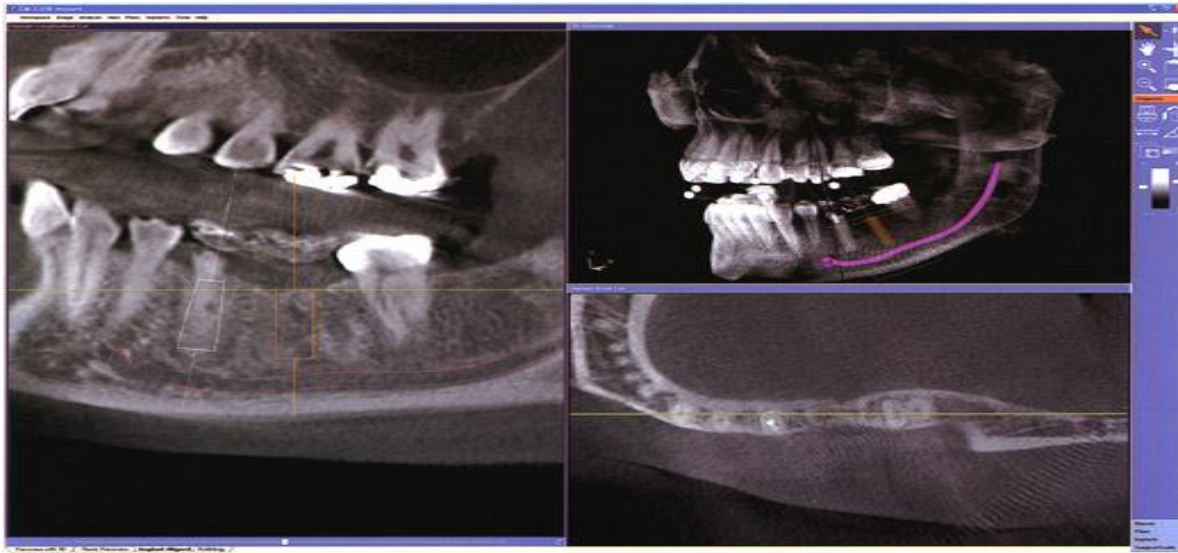
Сандық датчиктер арқылы панорамды аппарат тез арада компьютер экранынан нәтижені көрсетеді.





РАДИОВИЗИОГРАФИЯ

- Бұл арнайы датчик арқылы ақпаратты лезде компьютерге береді. Датчикті науқастың тісіне қойып алып, рентген арқылы суретке түсіріп, компьютерге шығарады



РАДИОВИЗИОГРАФИЯНЫҢ АРТЫҚШЫЛЫҚТАРЫ:

- Пациентке сәуленің әсері төмен
- Тіс түбірін және өзегін көреміз
- Түрлі-түсті болғандықтан тіндерді анық ажырата аламыз
- Сурет шығару жылдамдығы жоғары
- Тез арада диагноз қоюға және сапалы ем жүргізуге мүмкіндік береді
- Суреттерді салыстырып ем нәтижесін талдауға болады



Қосымша зерттеу әдістері:

• Ортопедиялық стоматологияда негізгі қосымша зерттеу әдісі ретінде қолданылады:

- Ғаныштық диагностикалық мүсіндерді зерттеу
- Рентгенологиялық зерттеу (панорамды, ауызішілік, ауызсыртылық, тістем кезіндегі, контрасты заттар қолдану арқылы)
- Термо- және электрометриялық зерттеу
- Томография
- Ангиография, артрофонография
- Шайнау пробалары
- Электромиография, миография
- Мастикоциография, мастикоциодинамометрия
- Миотонометрия
- Реография
- Гнатодинамометрия
- Электроодонтометрия
- Гальванометрия

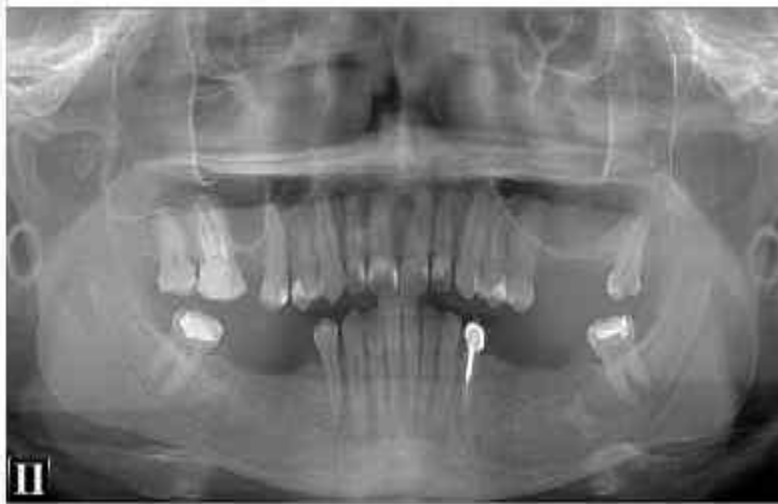Диагностикалық мүсіндерді зерттеу

- Бұл әдісті жүргізу үшін ең алдымен қалып аламыз. Қалыптан ғаныштан мүсін құямыз. Кейін арнайы артикуляторға орнатамыз. Ең алдымен анықтайтынымыз:
- Тіс доғасының формасы, деформациялары
- Таңдайлық және тілдік төмпешіктердің қатынасы
- Жоғарғы жақ тістерінің төменгі жақ тістерін жабуы
- Оклюзиялық қисықтың сипаттамасы
- Тіс қатары окклюзиялық бетінің деформациясы
- Тіс сауытының қисаю осі

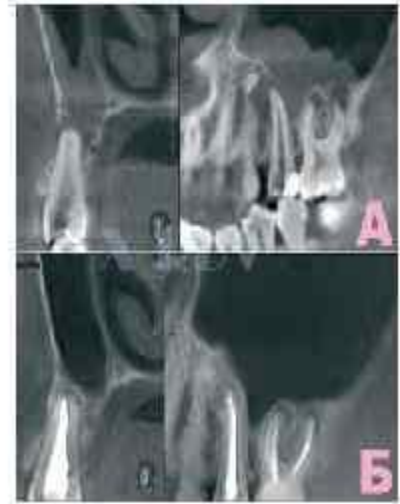
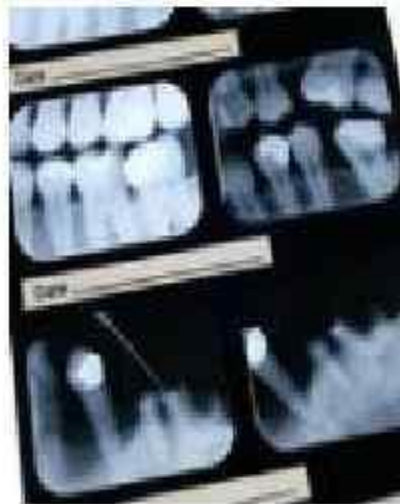
Рентгенологиялық зерттеу әдісі

Ең кең тараған зерттеу әдісі болып табылады. Рентгенологиялық зерттеу әдісі арқылы біз тіс қуысының ерекшелігін, периодонтальды саңылау жағдайын, компактты табақшаның және альвеолярды өсіндінің жағдайын көре аламыз. Сонымен қатар рентгенограммада тіс түбірлерінің көлемін, бағытын, ретенирленген және-комплектті тістерді анықтай аламыз. Қабатты рентген сурет арқылы төменгі жақтың структурасын, самай-төменгі жақ буынының жағдайын, патологиялық өзгерістердің бар-жоқтығын білеміз. Рентгенологиялық суреттердің кең тараған тәсілдері: панорамды сурет, ауызішілік рентген сурет, томография, телерентгенография



13.02.2018



19

Инструментальды және рентгенологиялық зерттеулер нәтижесінде науқастың жеке одонтопародонтограммасын құрамыз.

Одонтопародонтограмма – тістің сауыт бөлімінің және пародонттың функциональды жағдайын зерттеу нәтижесін кесте түрінде белгілеу. Бұл кестеде тіс формуласы және тістердің жағдайы көрсетіледі.

C – тіс жегі; P – ұлпа қабынуы; Pm – периодонтит; R – түбір; П – пломба; К – сауыт; И – жасанды тіс

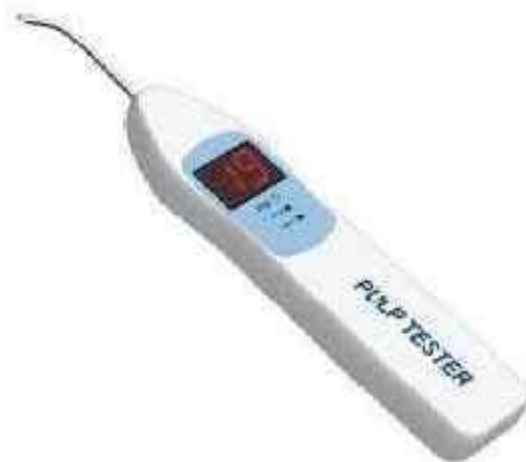Пародонт жағдайы: N – патологиялық өзгеріс жоқ, 0 – тіс жоқ; 1/4 - атрофияның бірінші дәрежесі; 1/2 - атрофияның екінші дәрежесі, 3/4 - атрофияның үшінші дәрежесі

The image shows a parodontogram grid for a patient. At the top, there are fields for 'Фамилия', 'Имя', 'Возраст', and 'Пол'. Below this, the patient's name 'Сайт' is written. The grid is divided into two main sections: 'Верхний ряд' (Upper arch) and 'Нижний ряд' (Lower arch). Each section contains a table with columns for tooth numbers (e.g., 1, 2, 3, 4, 5, 6, 7, 8, 9, 10, 11, 12, 13, 14, 15, 16, 17, 18, 19, 20) and rows for various parameters: 'С', 'P', 'Pm', 'R', 'П', 'К', 'И', 'Пародонт', 'Гигиена', 'Средняя глубина пародонта', 'Средняя глубина кармана', 'Средняя глубина десны', 'Средняя глубина эластичности', 'Средняя глубина эластичности', 'Средняя глубина эластичности', 'Средняя глубина эластичности'. The 'Пародонт' row contains numerical values representing the degree of periodontal disease, such as 0, 1/4, 1/2, 3/4, and N. The 'Гигиена' row contains symbols representing the status of each tooth (e.g., filled, crowned, natural). At the bottom of the grid, there are summary statistics for each section and a total for the entire grid.

Термометрия және электрометрия

- Ортопедиялық стоматологияда бұл зерттеу әдістері маңызды роль атқарады. Себебі, тірек тістердің жағдайын, өміршеңдігін анықтамай – біз оған протез жасай алмаймыз. Осы зерттеулер арқылы ұлпа жағдайын анықтап, протез дайындауға дұрыс шешім қабылданады. Ұлпа жағдайын анықтау үшін қазіргі кезде көптеген аппараттар қолданылады. Олар:
- Электроодонтометр
- Электроодонтотестер

Parkell Digitest, Geosoft, Parkell Gentle-Pulse

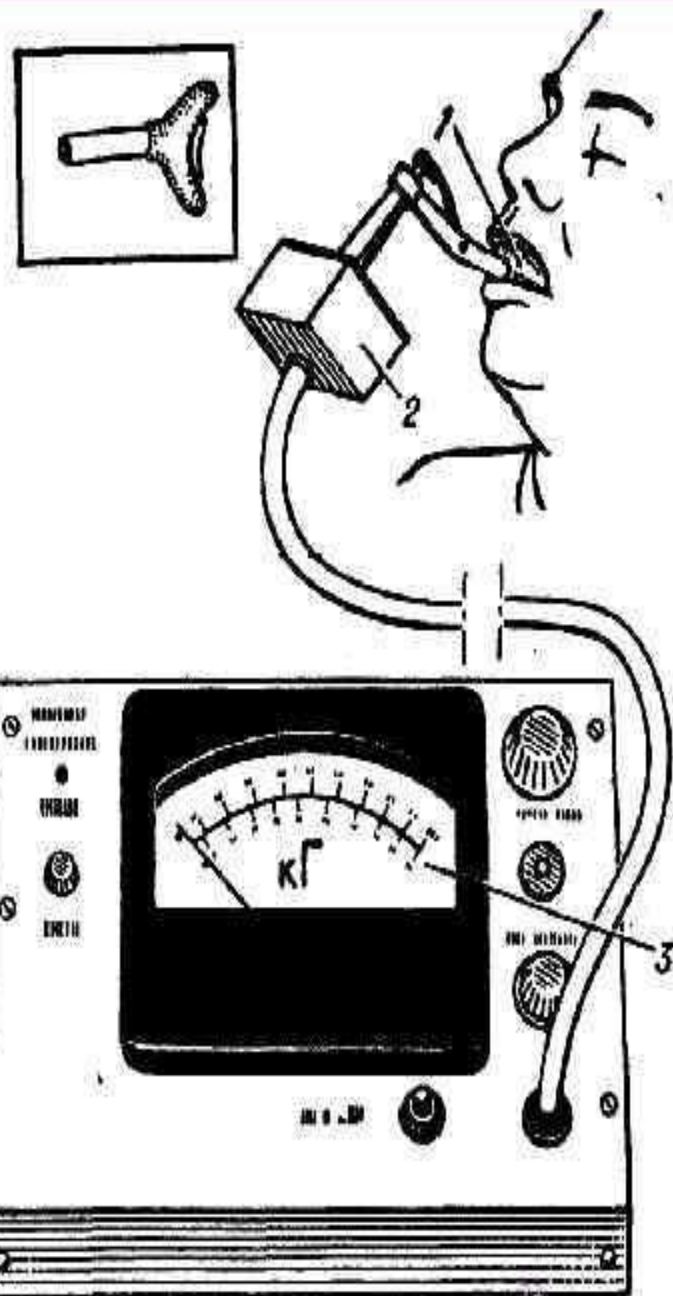


Шайнау қызметін анықтау әдістері

- Шайнау қызметін анықтау үшін ортопедиялық стоматологияда Гельманның, Христиансенның, Рубиновтың физиологиялық пробалары қолданылады.
- Рубиновтың пробасы бойынша Науқасқа 800 гр 1 жаңғақ жұту рефлексі пайда болғанша біржақты шайнау ұсынылады. Шайналған массаны жуып, кептіріп, сито арқылы өткізеді. Ситоның тесіктері 2,4 мм. Өтпей қалған массаны өлшейді.
- Қалыпты жағдайда жұту рефлексі пайда болғанша дейінгі уақыт – 14 секунд, қалған масса 0-ге тең. Егер 2-3 тіс жоқ болса- шайнау уақыты 22 секунд, ал масса 150 мг тең болады.
- Гельман дәл осы әдістіі проценттік көрсеткішін анықтап көрсетті. Бұл жағдайда өтпей қалған массанының 100-ге қатынасын анықтайды.
- Христиансен дәл осы пробаны 50 шайнау қозғалысына қарап тексерді.
- Шайнау қызметін анықтаудың функциональды әдісіне гнатодинамометрия жатады

ГНАТОДИНАМОМЕТРИЯ

- Гнатодинамометрия – жақтарды түйістірген кезінде шайнау бұлшықеттерінің күші мен тістердің тірек тіндерінің шыдамдылығын анықтайтын әдіс болып табылады. Бұл әдісті жүргізу үшін гнатодинамометр аппаратын қолданады. Аппараттың екі ұртшасы мен ажыратушы пружинасы бар. Соңғы кездері аппараттың электронды түрі ойлап табылған. Ең алғаш рет 1960 жылы И.С.Рубинов пен Л.М.Перзашкевич ойлап тапқан. Бұл құрылғының тістемтін табақшасы және индуктивті катушкасы бар. Әдістің көрсеткіштері адамның жасына, жынысына тікелей байланысты. Бірақ жалпылай алғанша орташа көрсеткіштер: алдыңғы тістерде 15-35 кг аралығында, бүйір тістерде 45-75 кг аралығында



Ер адамдар үшін

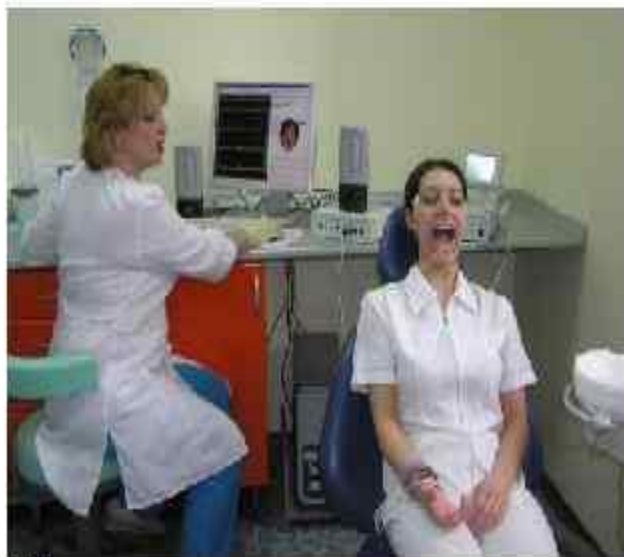ТК формуласы	1	2	3	4	5	6	7	8	
Жоғарғы жақ	12	7	17	21	22	37	34	21	всего 342 кг
Төменгі жақ	7	7	17	21	22	37	34	21	всего 332 кг

Әйел адамдар үшін

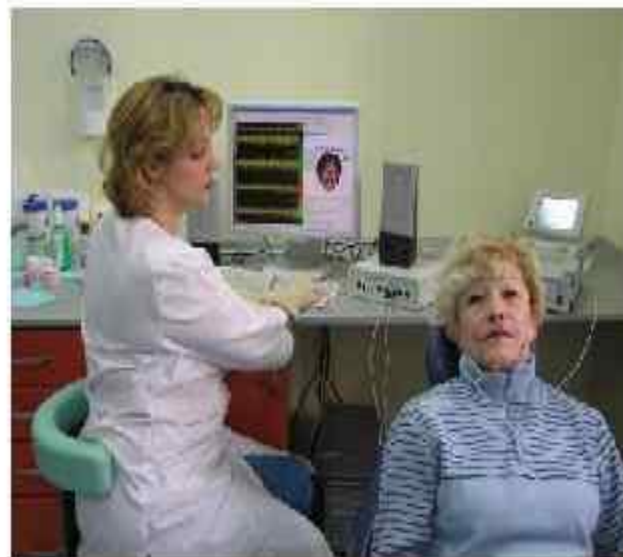ТК формуласы	1	2	3	4	5	6	7	8	
Жоғарғы жақ	8	5	12	15	16	27	24	16	всего 244 кг
Төменгі жақ	5	5	12	15	16	27	24	15	всего 238 кг

ЭЛЕКТРОМИОГРАФИЯ

- *Электромиографтын көмегімен бұлшықеттердің биоэлектрлік белсенділігін графикалық түрде тіркейді. Ортопедиялық стоматологияда электромиографияның интерференциальды түрі қолданылады. Бұл түрінде электродтар теріге бекітіледі. Жартылай және толық адентия кезінде, СТЖБ ақаулары кезінде қолданылады.*



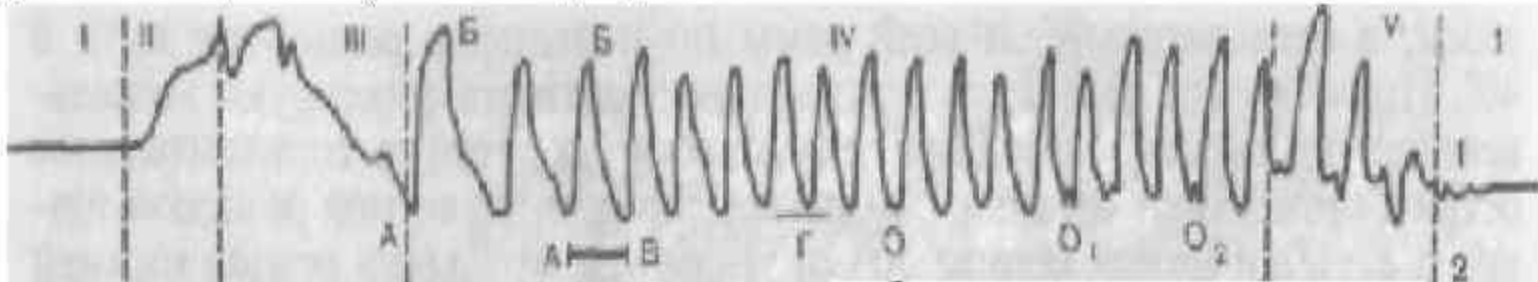
13.02.2018



29

Мастикоциграфия

Төменгі жақ қозғалысын жазу үшін қолданылады. Әдістің принципі төменгі жақтың қозғалысы кезіндегі ауаның ауытқуын жазуға негізделген. Бұл жүйе резиналы баллоннан, иек байламынан, резиналы трубкадан және Марей капсуласынан тұрады.



I – физиологиялық тыныштық кезі

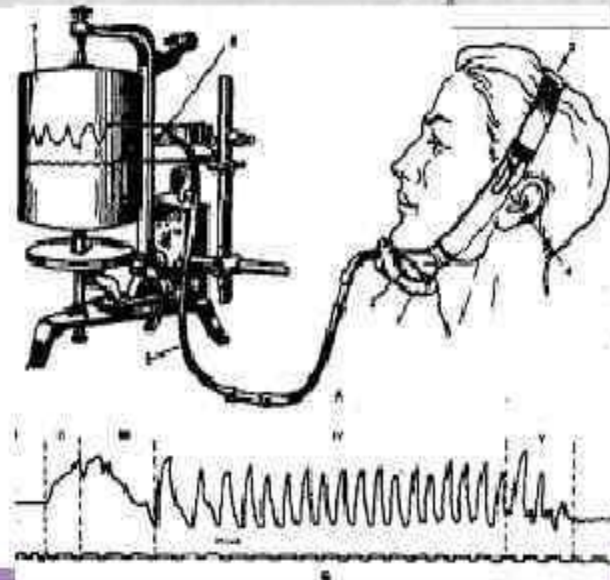
II – сілекейді жұту кезі

III – ауызды ашу, тағамды қабылдау кезі

IV – тамақты тістеу

V – тағамды шайнау

VI – тағамды жұту кезі



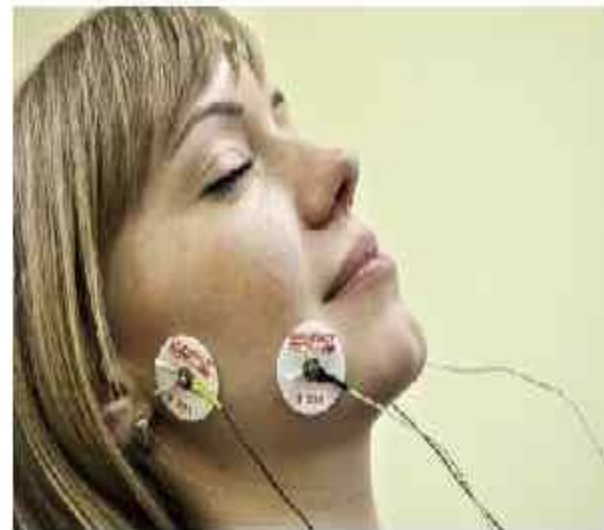ФОТОДОНТОМЕТРИЯ

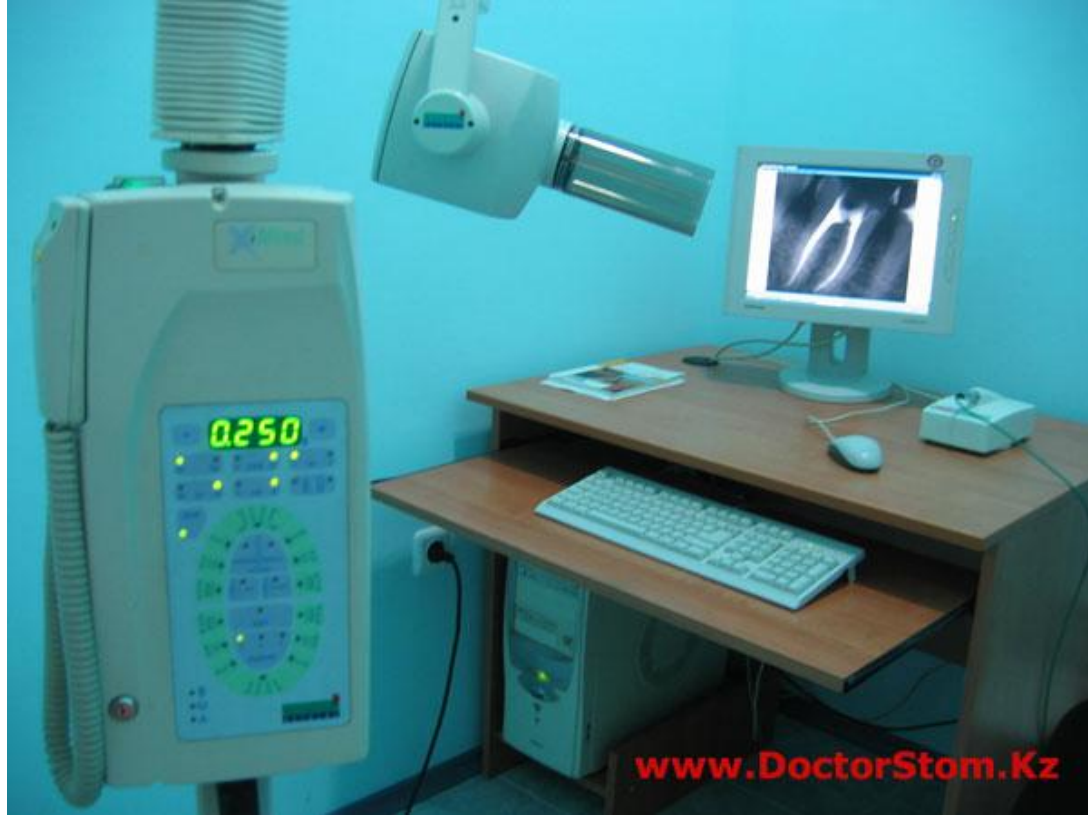- Соңғы кездері жиі қолданылатын заманауи әдіс болып табылады. Тіс ұлпасының қанға толуын жартылайөткізгіштік лазер арқылы анықтайды. Бұл әдіс фотоплетизмограф немесе реоплетизмограф құралдары арқылы жүргізіледі. Ортопедиялық стоматологияда бұл әдісті тісті сауытқа арнап егеп болғаннан кейін қолданады.



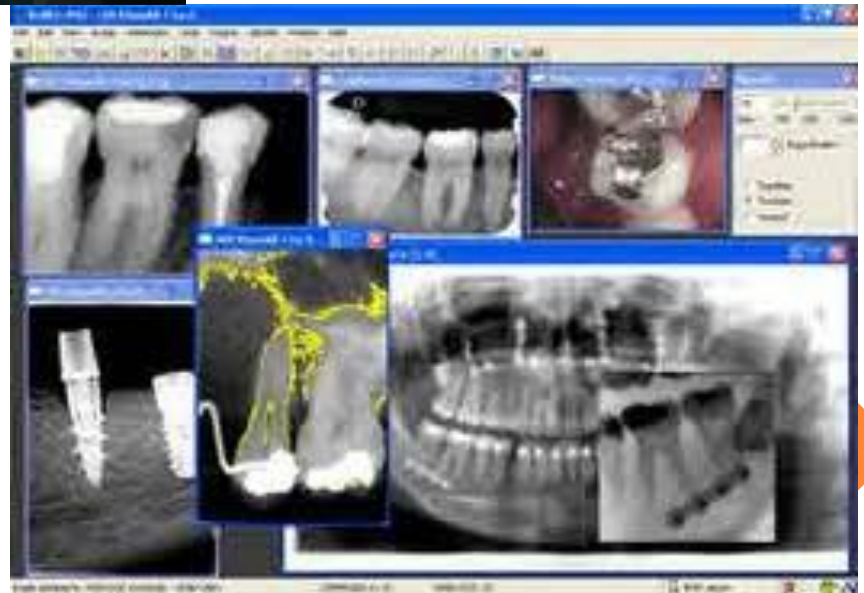АРТРОФОНОГРАФИЯ

СТЖБ-ның қызметі кезінде болатын буындағы шуларды тіркеу әдісі болып табылады. Маңызды дыбыстар: крепитациялар, сықырлардың болуы. Артрофонограф құралының көмегімен жүзеге асады.





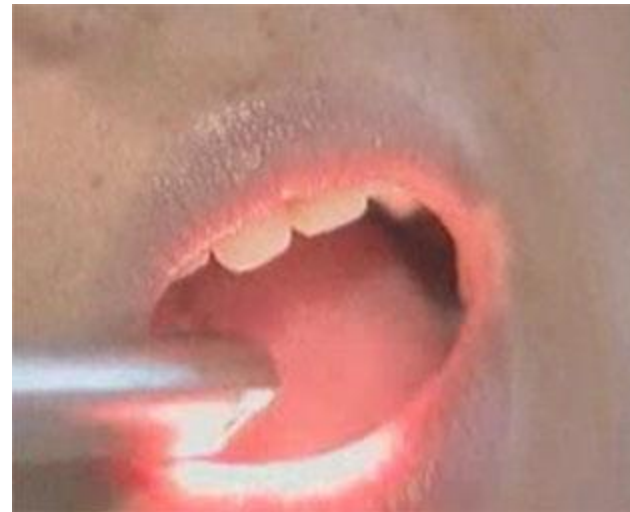www.DoctorStom.Kz



ИНТРАОРАЛЬДІ КАМЕРА

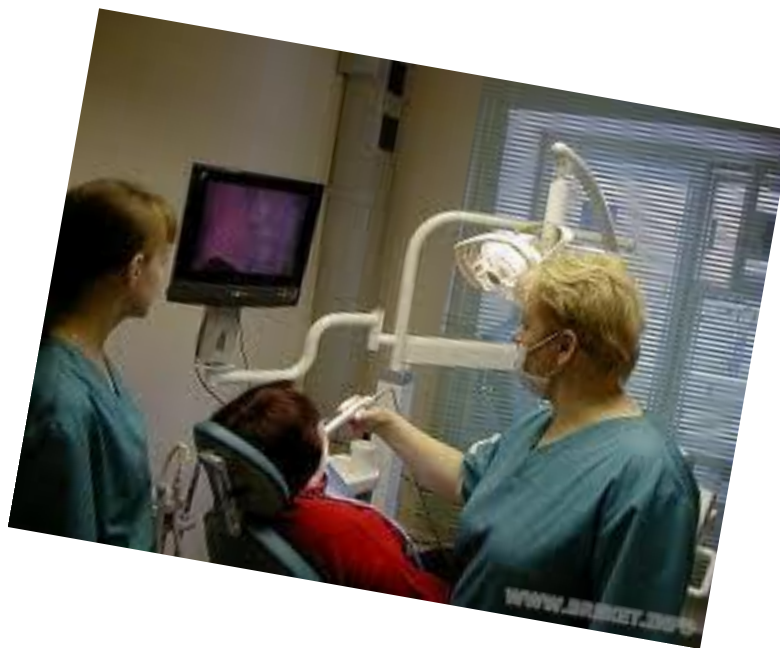
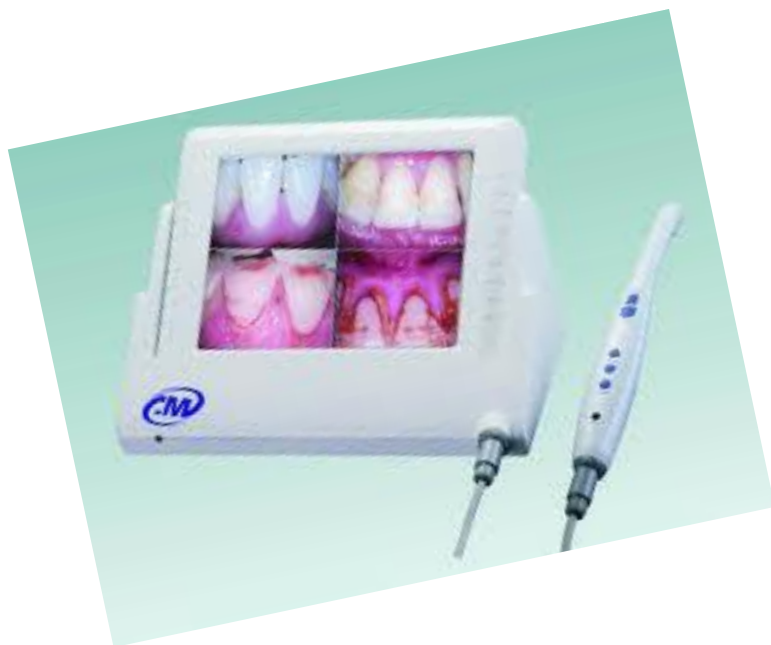- Бұл пациенттің ауыз қуысын тексеруге арналған ұштық басына сандық камера орнатылған заманауи қондырғы.

Интраоральдық камера көмегімен науқастың ауыз қуысындағы патологияны анықтап, керекті ем жүргізуге болады.



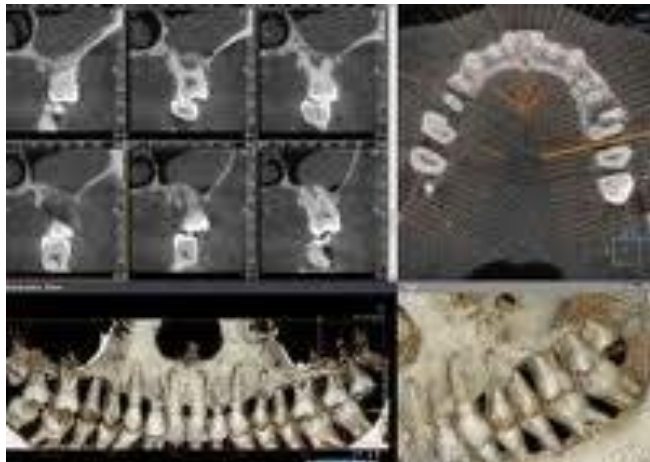
ИНТРАОРАЛЬДЫҚ КАМЕРА КӨМЕГІМЕН АНЫҚТАЙ АЛАМЫЗ:

- Протездеу кезінде тіс түсін науқаспен келісе отырып таңдауға
- Салма, жасанды тіс сауыттары, импланттармен емдеу нәтижелерін



3D ТОМОГРАФИЯ

3d томограмма тістің қатты тіндерінің формасын, көлемін, құрылысын, орналасуын жоғарғы дәлдікпен көрсетеді.



3D ТОМОГРАФИЯ ЖАСАУҒА КӨРСЕТКІШТЕР:

- Тіс-жақ жүйесінің жарақаттары
- Тіс-жақ жүйесінің аномалияларын анықтауда
- Имплантацияны жоспарлауда
- Ортопедиялық емді жоспарлауда(протездеу)



ҚОРЫТЫНДЫ:

Ортопедиялық стоматологияда жаңа заманғы технологияларды қолдану арқылы науқасқа дұрыс диагноз қоюға, аз уақыт ішінде сапалы ем жүргізуге мүмкіндік береді. Осы барлық зерттеу аппараттарын қолдану арқылы стоматолог-дәрігерлер өз жұмыстарын жеңілдетіп қана қоймай науқаспен дұрыс қарым-қатынас орнатуға көмектеседі.



ҚОЛДАНЫЛҒАН ӘДЕБИЕТТЕР

- С.Р.Рузуддинов, А.А.Седунов, Ю.С.Лобанов
«Пропедевтика ортопедической стоматологии»
- www.zubik.com
- www.stomfak.ru
- www.dentic.ru

