Государственный медицинский университет
г. Семей

Глаукома

Составитель: доцент дисциплины офтальмологии,
к.м.н., доцент Гиря Л.Г.

Глаукома - это тяжелое, хроническое, прогрес – сирующее заболевание, характеризующееся повышением **индивидуального толерантного** (переносимого) внутриглазного давления (ВГД) и приводящее к **атрофии зрительного нерва** т.е. необратимой слепоте. *Основные факторы, определяющие* уровень *ВГД:* 1) ригидность склеры, 2) изменение объема крови в глазу, 3) состояние внутриглазных структур: величина хрусталика, объем стекловидного тела; 4) осмотическое давление камерной влаги и в кровеносных сосудах глаза; 5) основной - образование и отток водянистой влаги, т.е. циркуляция ВГЖ.

Дренажная система глаза (передний путь оттока) располагается в углу передней камеры (УПК) и состоит из трабекулы, шлеммова канала или склерального синуса и коллекторов- выпускников до 20-40 шт.), которые впадают в водяные вены склеры.

Задний (увеосклеральный) путь оттока внутриглазной жидкости – через строму радужки и цилиарного тела, супрахориоидальной пространство, склеру в увеальные и склеральные вены, а также по перивазальным и периневральным пространствам заднего полюса глаза.

Методы исследования ВГД – ***ориентировочный*** (пальпаторный) и ***тонометрический*** (инструмен – тальный - тонометрами Маклакова).

Нормальное ВГД взрослых составляет 26-27 мм рт. ст., детей – до 25 мм рт.ст. (грузом 10,0).

Суточные колебания ВГД – в норме 2-3 мм рт. ст.

Кардинальные клинические симптомы глауко – мы - повышение ВГД,

атрофия зрительного нерва (экскавация) и сужение границ поля зрения.

***Классификация*:** различают три **типа** глаукомы - первичную, врожденную и вторичную.

Первичная глаукома развивается в течение жизни под влиянием местных (дистрофических, склеротических) изменений в дренажной системе глаза. Это ***полиэтиологичное*** заболевание, выз – ванное разнообразными ***факторами*** – эмоцио – нальными, психическими, состоянием гипотала – муса, шейным остеохондрозом, расстройствами эндокринной системы, обменными нарушениями, наследственной предрасположенностью.

Классификация первичной глаукомы**:** различают

формы глаукомы **-** *открытоугольную*, *закрыто – угольную* и *смешанную;*

стадии - начальную, развитую, далеко зашедшую

и терминальную (критериями постановки стадии глаукомы являются данные периметрии и офтальмоскопии);

степени компенсации (по уровню ВГД) – нормальное давление - от 16 до 27 мм. рт. ст., умеренно повышенное давление - от 28 до 33 мм рт. ст.,

и высокое - 33 мм рт. ст. и выше.

Клиника **открытоугольной глаукомы (ОУГ) -** течение бессимптомное, слепота наступает не - заметно для больного. Внешне глаз почти ничем не отличается от здорового. **Доказательством**

наличия заболевания являются лишь объекти - вные симптомы - повышение ВГД и офталь – москопические данные (атрофия зрительного не - рва).

Дифференциальный диагноз ОУГ следует прово – дить с катарактой.

Развитие **закрытоугольной глаукомы** (ЗУГ) обусловлено и врождённо-наследственными анатомическими особенностями строения глаза, характеризующимися мелкой передней камерой (вследствие или малого размера глаза при нор – мальном размере хрусталика, или большого хру- талика, или переднего положения цилиарного

тела или заднего положения шлеммова канала.) Поэтому протекат ЗУГ иначе, чем ОУГ – в виде острых или подострых (при хроническом тече – нии) приступов. **Характерны** ранние субъектив - ные симптомы**: жалобы** на **не глазные,** а ***ирра-диирующие* боли** – головные, в надбровных ду – гах, зубные, сердечные, в области печени, почек, кишечные и т.д.; **радужные круги** вокруг источ-ника света, виденье мира как через **«запотевшее стекло»; тошнота, рвота, озноб**. Могут возни – кать внезапно и быть резко выраженными (при остром приступе глаукомы- **ОПГ**) или быть ме – нее выраженными, повторяться, проходить (при

подострых приступах, хроническом течении ЗУГ).

Объективная ***клиника ОПГ*** : ***застойная инъек – ция*** склеры (расширение и извитость передних цилиарных вен (симптом «кобры»), ***отёк рогови- цы, мелкая передняя камера, расширенный, не – подвижный зрачок, снижение остроты зрения*** и ***глаукоматозная экскавация*** (атрофия) диска зрительного нерва. Но глазное дно в острый пери- од рассмотреть не удается из-за отёка роговицы, так как **ВГД повышается до 60-80 мм.** рт.ст. и более. **ОПГ** чаще односторонний, начинается

обычно в вечернее или ночное время, после **провоцирующих факторов**(переутомления, нервно-психических расстройств, после пребывания в горячей бане, сауне, длительного просмотра кино (в темноте), работы в наклон, на солнце, на фоне гипертонического криза, после расширения зрачка с диагностическими целями и др.;).

Дифференцировать ОПГ надо с острым иридоциклитом.

Лечение первичной глаукомы – комплексное (*местное гипотензивное* и *общее трофическое*).

Гипотензивное включает средства, улучшающие отток ВГЖ и снижающие продукцию ВГЖ.

К средствам, улучшающим передний отток ВГЖ относятся : холиномиметики, антихолинестераз – ные; простагландины (улучшающие задний от – ток);

к средствам, снижающим продукцию ВГЖ отно- сятся: β–блокаторы, местные ингибиторы карб – ангидразы.

Курсы общей трофической терапии включают витамины, антисклеротические, сосудорасширяю – щие средства, антиоксиданты и др. в течение месяца 1-4 раза в год (в зависимости от стадии).

Лечение острого и подострого приступов глаукомы - в назначении ***1% пилокарпина*** – в

течение первого часа по 2 кап. каждые 15 мин., следующие 2 часа через каждые полчаса и после – каждый час до конца суток (можно + ***β–блокаторы, азопт***); внутрь ***диакарб*** - 0,5 х до 3 раз в день 1-ый день, затем - по 0,25 х 1-2 раза в день не более 3-ёх дней (+ калийсодержащие препараты) или ***глицерин*** (1-2 г/кг веса 1-2 раза в день); ***горячие ножные ванны***, ***клизму или солевое слабительное***, ***пиявки*** на висок. Через час, если ВГД не нормализуется, ***литическую смесь*** в/м в положении лёжа, через 3 часа больной может встать и должен быть отправлен (не позднее

24 часов) в глазной стационар для ***оперативного*** лечения - ***иридэктомии.***

При **ОУГ** оперативное лечение показано лишь при неэффективности консервативного лечения или прогрессировании глаукоматозного процесса. Патогенетически ориентированными операциями при этой форме глаукомы являются фистулизирующие микрооперации – ***синустрабекулоэктомия***.

Профилактика первичной глаукомы состоит в

1) активном выявлении больных среди населения старше 40 лет (поголовная тонометрия);
2) взятии на диспансерное наблюдение всех больных глаукомой и лиц с подозрением на заболевание;

3) проведении систематического наблюдения и лечения больных глаукомой;

4) трудоустройстве и оздоровлении больных глаукомой;

5) широкой санитарно-просветительной работе по глаукоме среди населения.

Методы **ранней** *диагностики* глаукомы**:**

суточная тонометрия, периметрия, кампиметрия, офтальмоскопия, гониоскопия, эластотонометрия, тонография, нагрузочные и разгрузочная пробы.

Врожденная глаукома (ВГ) – развивается вследствие недоразвития или аномалии развития дре -

нажной системы глаза и характерна для детей до 5 лет. Патогенез: в углу передней камеры наблюдается или неполное рассасывание эмбриональной мезодермальной ткани (простая форма глаукомы), препятствующей оттоку ВГЖ, или же аномалии развития цилиарной мышцы, дренажной системы (наследственные факторы).

***Ранние признаки* ВГ**- помутнение роговицы, глубокая передняя камера, расширение зрачка и замедление его реакций на свет, светобоязнь, слезотечение, беспокойное поведение, плохой ап – петит и сон.

***Поздние кардинальные признаки* ВГ**- высокое

ВГД, двусторонние макрокорнеа, макрофальм (в зависимости от стадии), передняя камера глу – бокая, глаукоматозная экскавация (атрофия) зри – тельного нерва.

Юношеская глаукома- развивается у детей стар- ше 6 лет до 35 лет. Это позднее проявление ВГ.

Классифицируется на : *первичную* и *глаукому, сочетающуюся* с дефектами развития переднего отдела глаза или всего организма (нейрофибро – матозом Реклингаузена; болезнью Гиппель-Лин – дау и Стюрж-Вебера).

Лечение ВГ в первую очередь – ***хирургическое***

(гониотомия с гониопунктурой, а в более <u>поздних стадиях</u> - ***фистулизирующие*** операции. Показана и ***консервативная*** терапия.

<u>Вторичные глаукомы</u> – развиваются на фоне различных глазных заболеваний (воспалительных, сосудистых, опухолевых, травматических и т.д.).

Одним из **видов** таких глауком являются ***<u>факогенные</u>*** (обусловленные состоянием хруста – лика): *факоморфическая* при незрелой набухаю - щей катаракте (клиника схожа с ОПГ), *факолити - ческая*– при перезрелой катаракте (клиника схожа

с ОУГ) *и факотопическая* – при вывихах и подвывихах хрусталика (клиника может быть схожа и с ОУГ, и с ОПГ).

Основным **дифференциальным** симптомом между первичной (ОУГ, ЗУГ) и вторичными факогенными глаукомами является обнаружение у больного серого цвета зрачка (при наличии катаракты) или другой патологии хрусталика.

Неотложная помощь – как при ОУГ или ОПГ (кроме закапывания пилокарпина), затем - срочная ***экстракция*** (удаление) ***хрусталика*** в глазном отделении.

Острый приступ глаукомы ОД

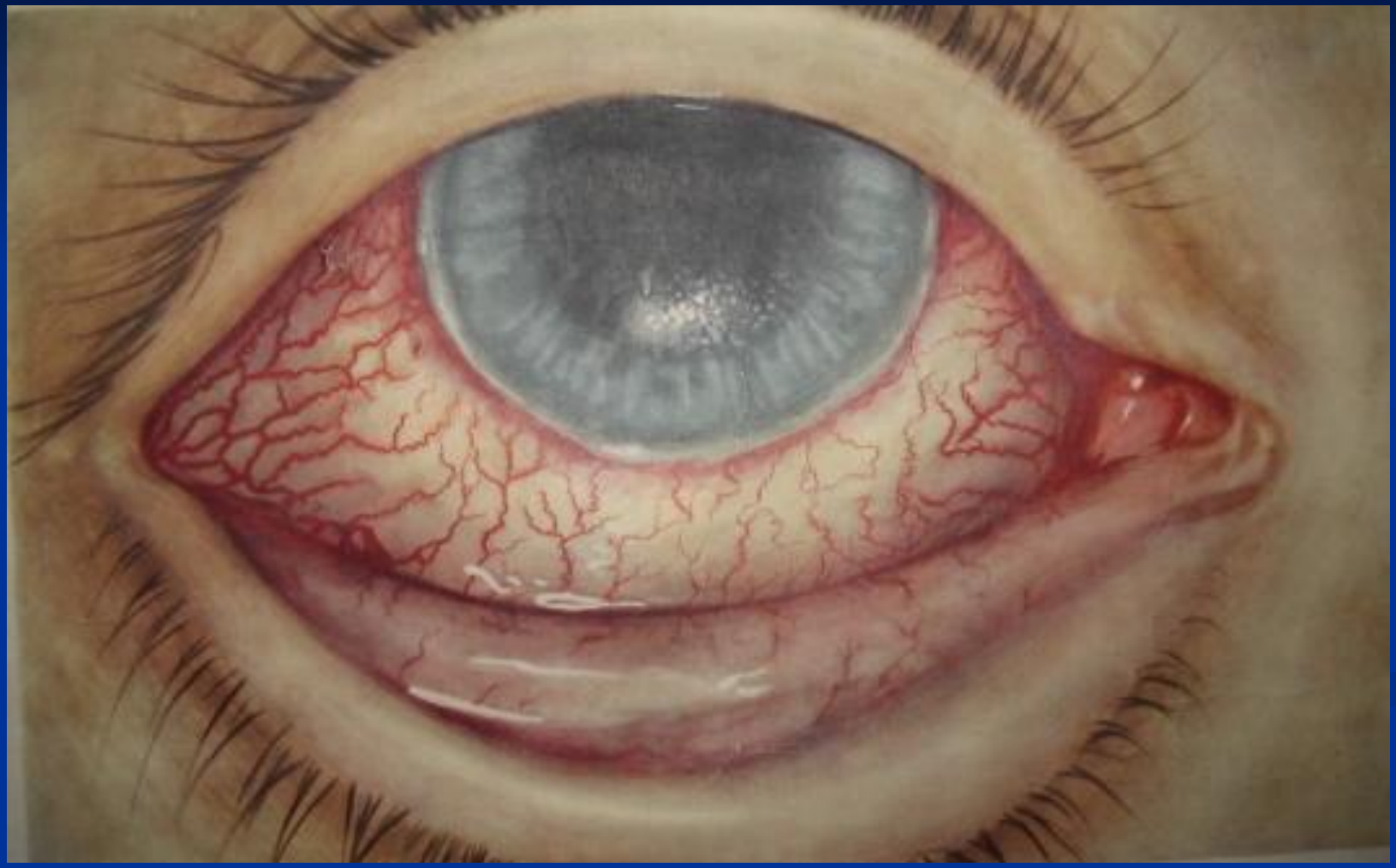

Гониоскопия (осмотр угла передней камеры)

УПК открыт

УПК закрыт

Офтальмо - скопия ДЗН

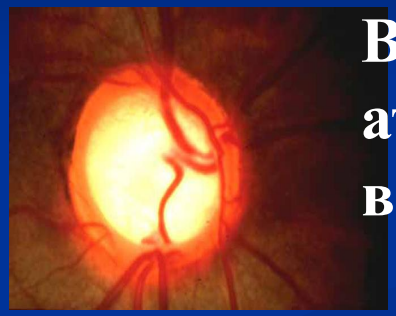

Виды глаукоматозной атрофии ДЗН – экска - вации (углубления)

Периме- трия (ис - следова - ние полей зрения)



Нормальные границы поля зрения при началь- ной стадии глаукомы

Сужение границ поля зрения, больше с <u>носовой стороны</u>

<u>Концентрическое</u> сужение поля зрения (трубчатое) при далеко зашедшей стадии глаукомы

Врождённая глаукома, макрофтальм OU, помутнение роговицы ОД

Врождённая глаукома OU, простая форма

Врождённая глаукома OS, терминальная стадия, аниридия

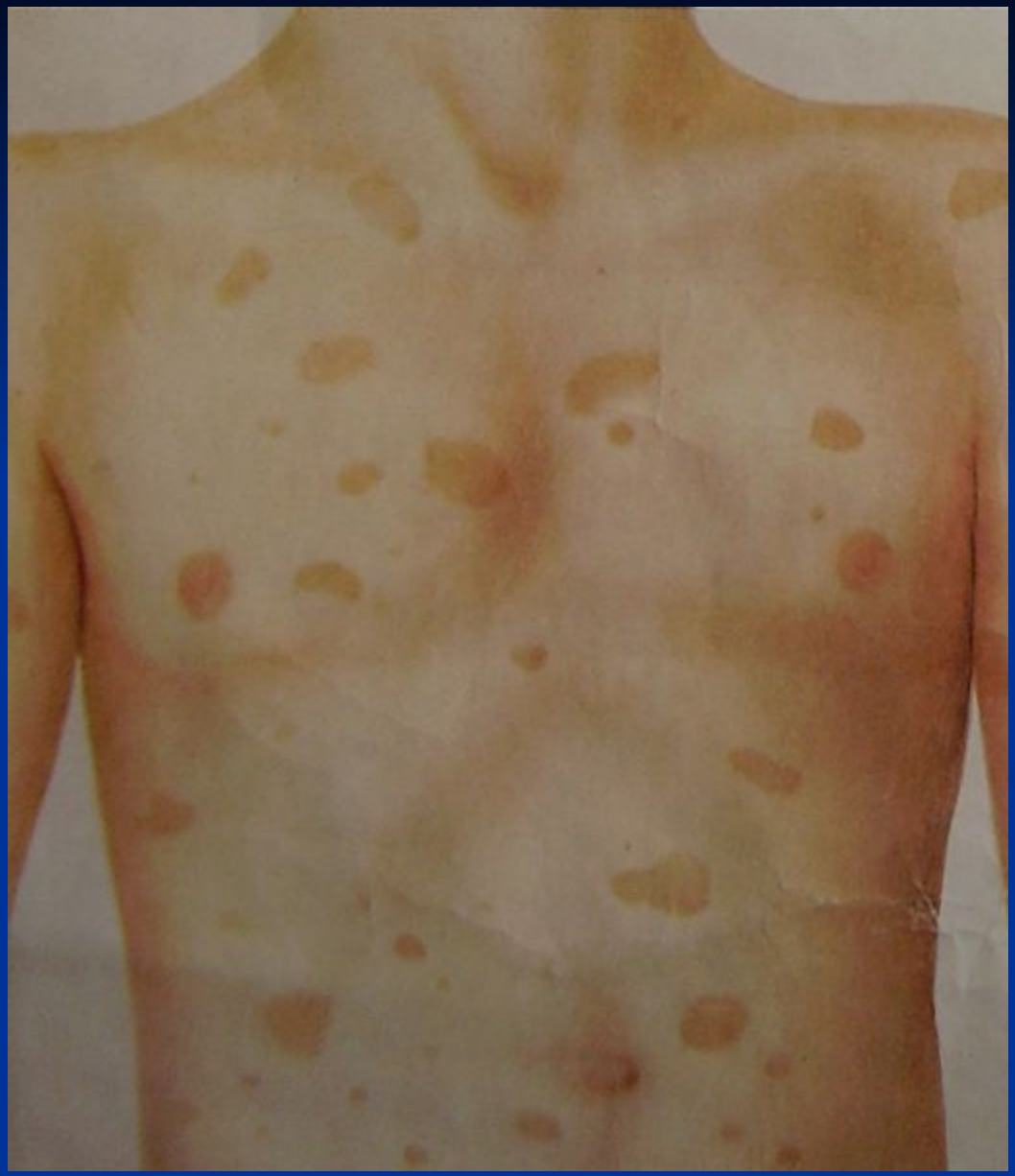

Нейрофиброматоз Реклингаузена, «кофейные пятна» на теле

со стороны глаз

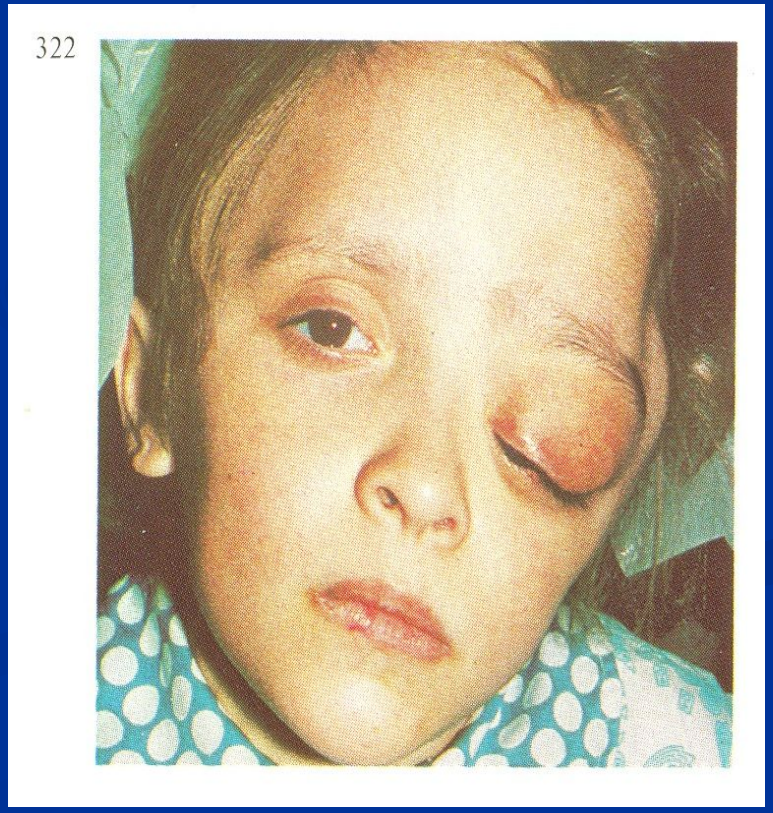



Врождённая глаукома при синдроме Стюрж-Вебера (ангиоматозе)

Вторичная факотопическая глаукома

Подвывих хрусталика в стекловидное тело (кзади)

Вывих хрусталика в переднюю камеру (кпереди)

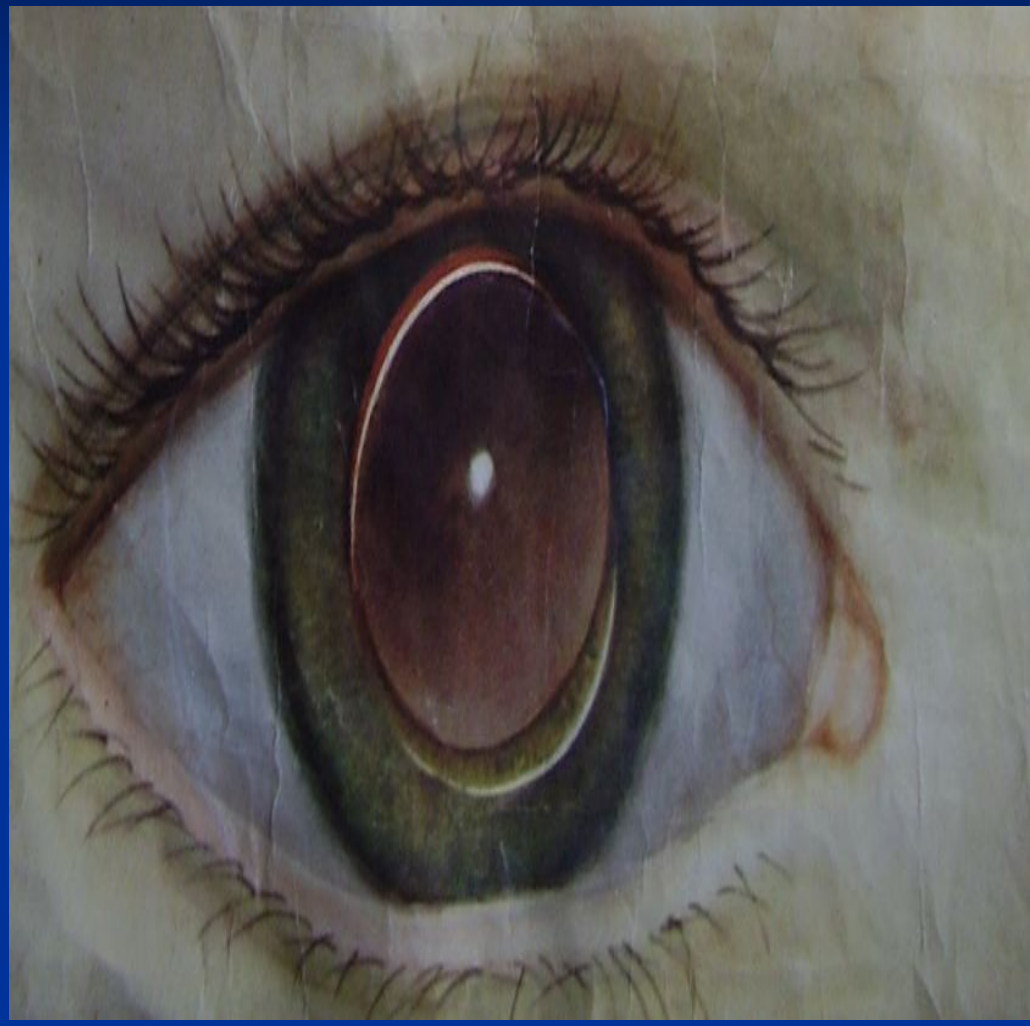

Вторичная факоморфическая глаукома при набухающей катаракте

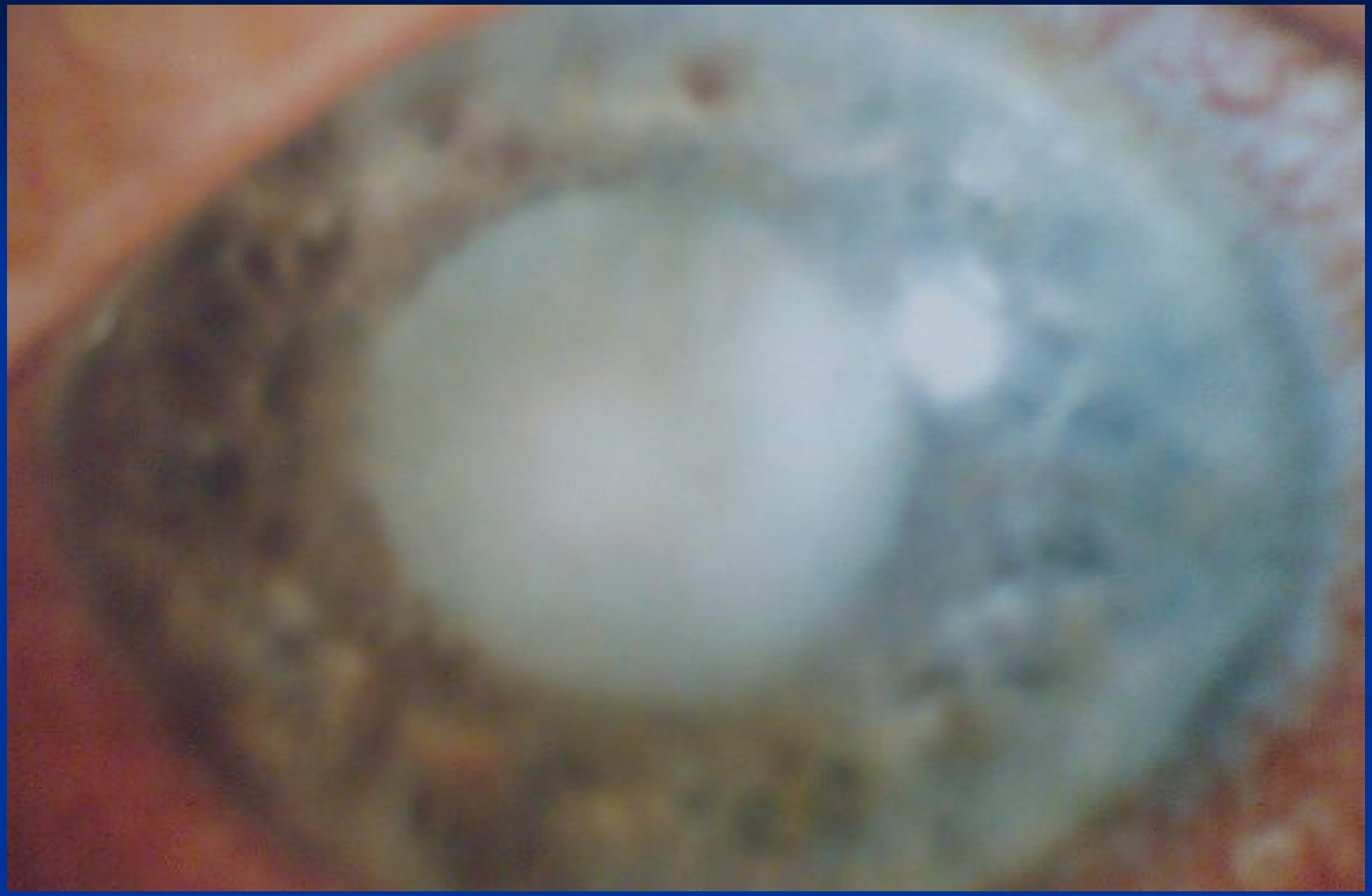

Вторичная факолитическая глаукома при перезрелой (морганиевой) катаракте

подвывих хрусталика в стекловидное тело, вторичная факотопическая глаукома

БЛАГОДАРЮ

ЗА

ВНИМАНИЕ !

Контрольные вопросы:

1. Кардинальные клинические симптомы глаукомы.
2. Основные типы глаукомы.
3. Виды вторичных факогенных глауком.