

**“ Астана Медицина Университеті”
Хирургиялық аурулар кафедрасы**

**Тік ішек және көтеншік аурулары. ЖДП
тәсілі.СВЛ қолдану.**

Қабылдаған: Джаркеев К.С.
Орындаған: Унербайқызы А.
Танирбергенова А.
Назарова Т.

Астана 2016 жыл

Жоспары:

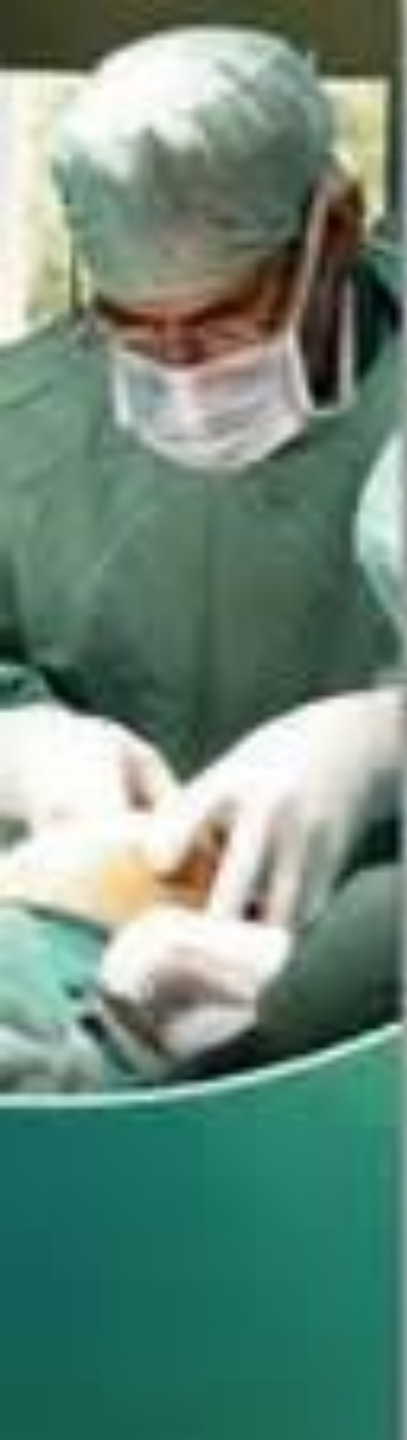- **Кіріспе**
- **Негізгі бөлім**
 - Геморрой
 - Тік ішектің төмен түсу ауруы
 - Артқы өтіс сызаты
 - Жедел және созылмалы паропроктит
- **Қорытынды**
- **Пайдаланылған әдебиеттер**



Геморрой

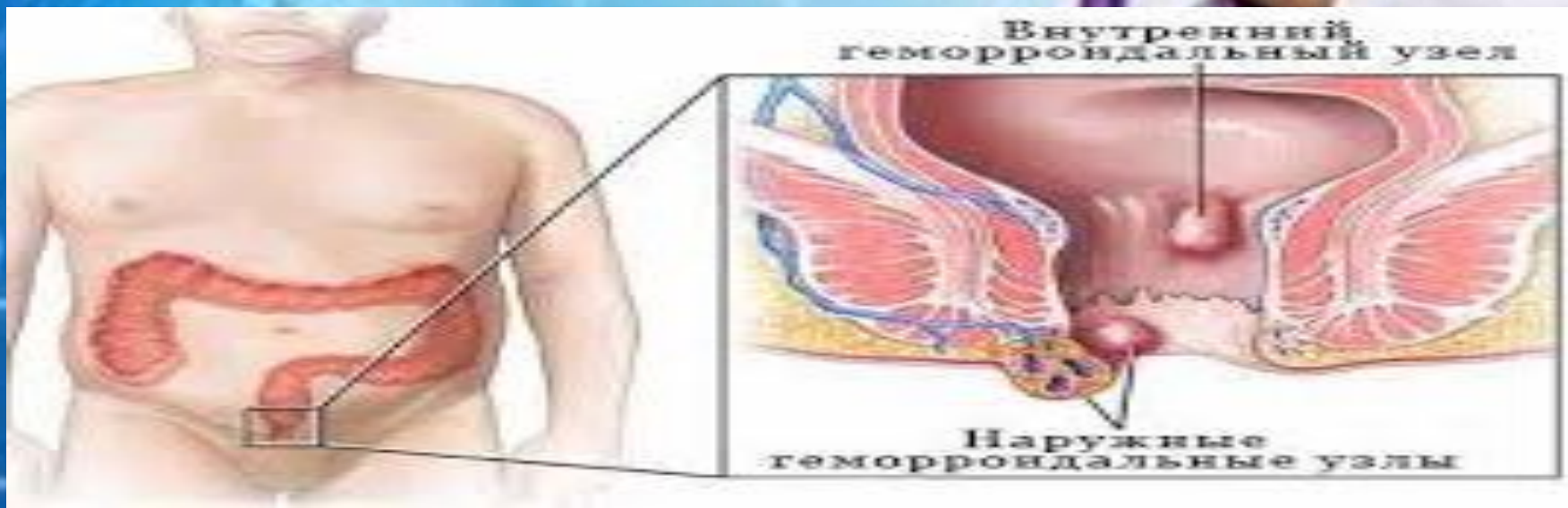
Бұл артқы өтіс жолындағы варикоздық веналар, олардың кішкентай түйіншек немесе ұсақ шар тәрізді шығуы.

Геморрой тік ішектің жиі кездесетін ауруы. Ол ересек адамдардың 10%-да байқалады, ал тік ішек ауруларының арасында геморройдың үлесі 40% құрайды



Этиологиясы

- Физикалық күштеменің көп болуы
- Зиянды әдеттер
- Көк тамыр жүйесінің туа біткен жетіспеушілігінен
- Жүктілік кезінде тік ішек веналарының қысылуы
- Іш қату
- Организмнің ауруға деген бейімділігі
- Жүктілік

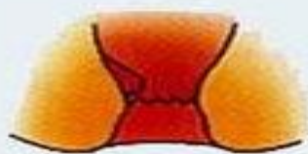

Жіктемесі

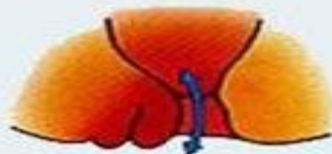Клиникалық белгілеріне қарай

- 1) Жедел
- 2) Созылмалы
- **Орналасқан жеріне (анатомиялық сипаттамасына) қарай:**
- **1)Сыртқы геморрой-** кеңейген көктамырлар тарақша сызық деңгейінде, яғни тік ішектің кілегей қабатының терімен шектесу аймағында орналасқан
- **2)Ішкі геморрой –** кеңейген көктамырлар қысқыш (сфинктер) деңгейінен жоғары орналасады.
- 4.Қайталамалы (рецидивті)

Четыре стадии геморроя:



I стадия



II стадия



III стадия



IV стадия

I стадия. Характерны взбухание узлов и периодические кровотечения.
II стадия. Узлы увеличиваются. Добавляются выпадения, но узлы

- Кеңейген вена түйіндерінің сыртқа түсу дәрежесіне қарай:
 - 1 дәрежелі** – түйіндер тек үлкен дәретте (дефекация акті) сыртқа қарай шығып, соңынан өздігінен, еш қосымша көмексіз, орнына қайта түседі.
 - 2 дәрежелі** – дәреттен соң немесе ауыр физикалық күш түсуден сыртқа шыққан түйіндер өздігінен орнына түспейді, сондықтан оларды қосымша қимылмен (қолмен) орнына түсіру қажеттілігі туады.
 - 3 дәрежелі** – түйіндер ауру адам тік тұрғанда, жүргенде немесе кішігірім физикалық ауыртпалық түскеннің өзінде шығып, қайта орнына түспейді



1-саты-Қан кету, ыңғайсыздық
(дискомфорт), Геморрой түйіндері анальдық өзектен тыс шықпайды.

2-саты-Қан кету,түйіндердің тік ішектен тыс шығуы,қышыма,кілегей бөлінділер, Геморрой түйіндері шыққанмен олар орнына өзбеті түседі.

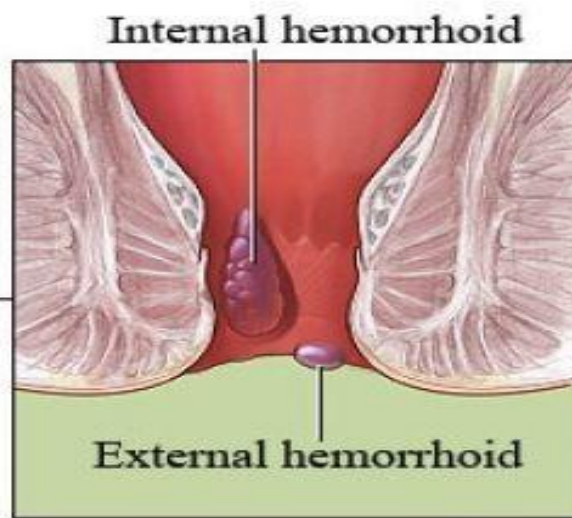
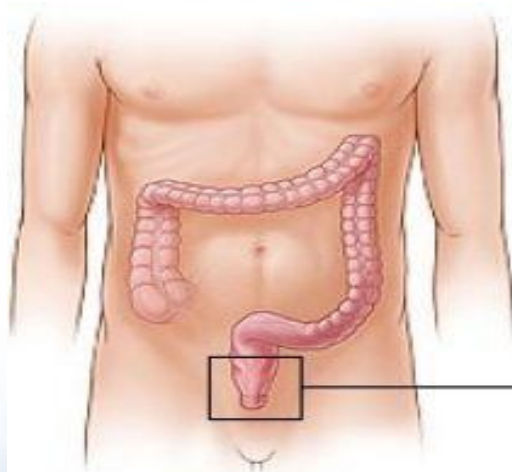
3- саты- Қан кету,түйіндердің тік ішектен тыс шығуы,қышыма,кілегей бөлінділер. Сыртқа шыққан геморрой түйіндерін орнына түсіру саусақпен орындалады.

4- саты - Қан кету,түйіндердің тік ішектен тыс шығуы,қышыма,кілегей бөлінділер,ауру сезімі,сфинктер қызметінің бұзылуы. Геморрой түйіндерінің тұрақты шығуы,оларды орнына түсіру мүмкіншілігінің жойылуы.



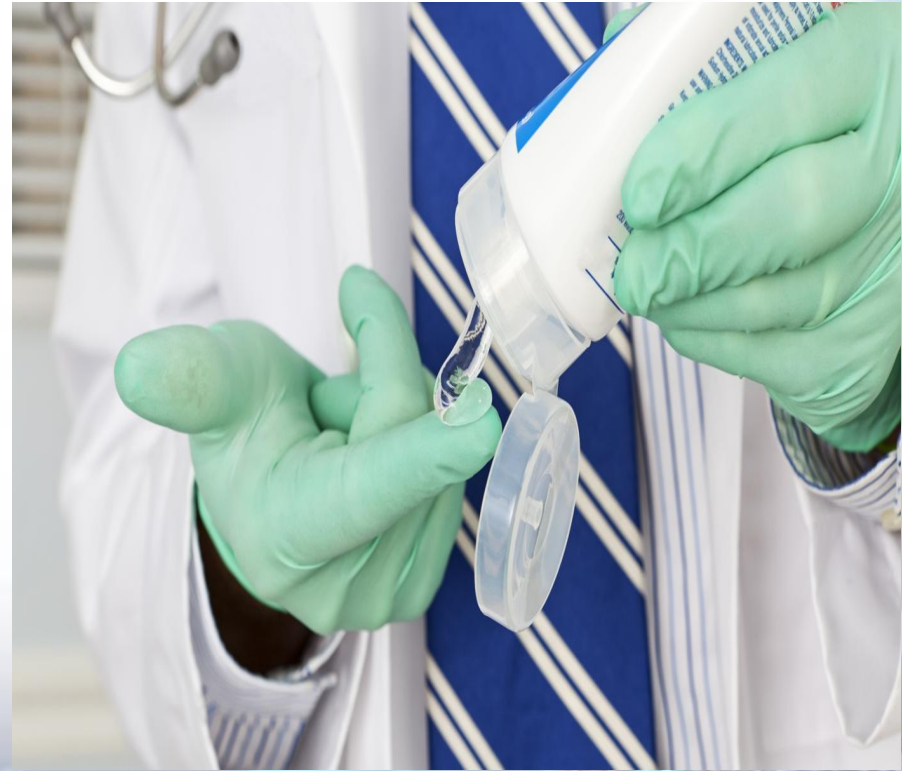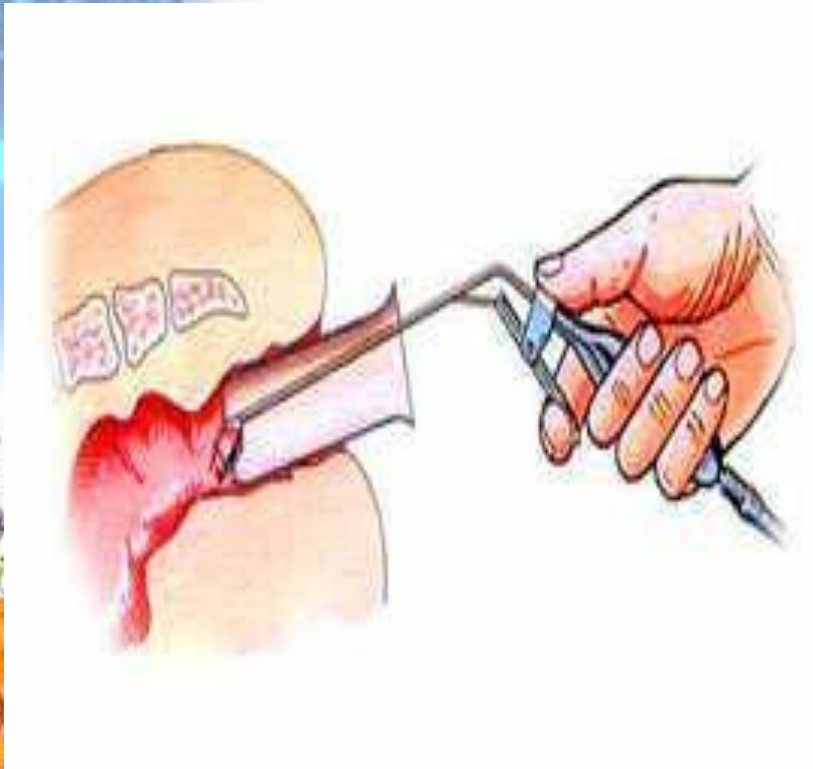Клиникасы

- Anus аймағындағы қолайсыз сезімдер
- Ауырсыну
- Қышыма сезімі
- Дефекация процесінің біршама қиындауы
- Anus-тан қан кету



Диагностика

- Ауру анамнезі
- Сақсаупен зерттеу
- Аноскопия
- ректоромоноскопия

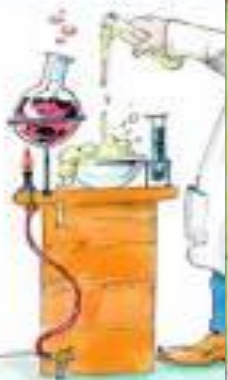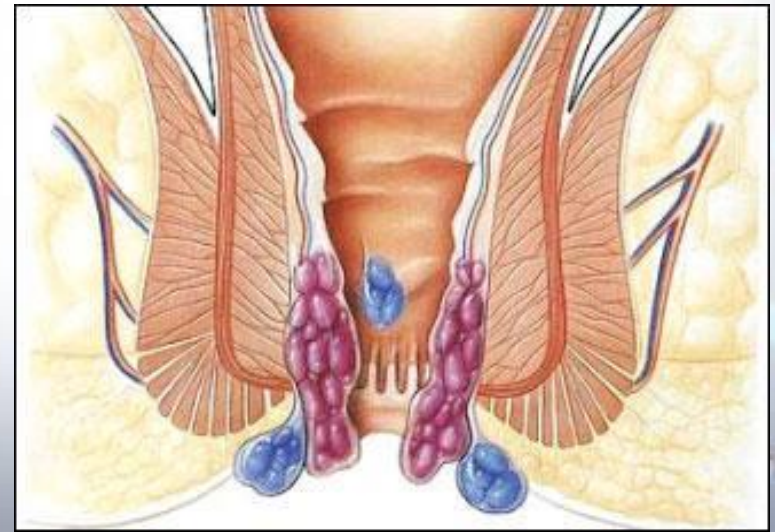
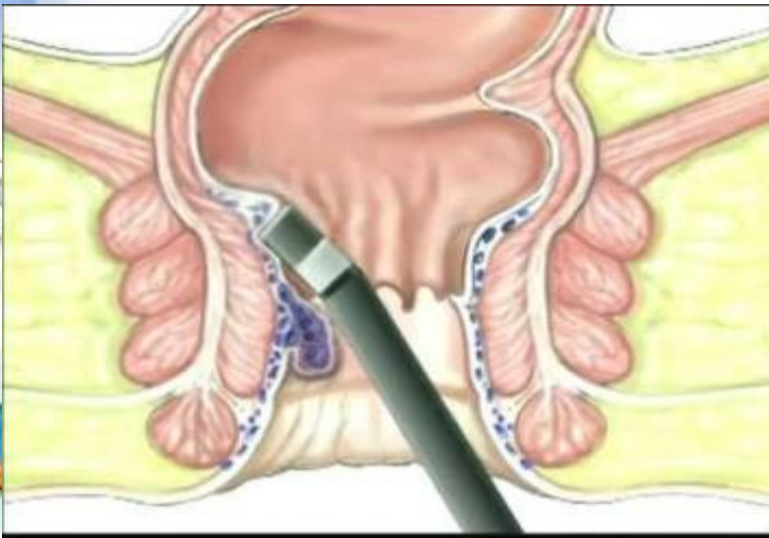


Емі

Консервативті-

Қауіпті асқынулары жоқ және 1-2 дәрежелі геморройды қарсы комплексті консервативті ем тағайындалады. Оған:

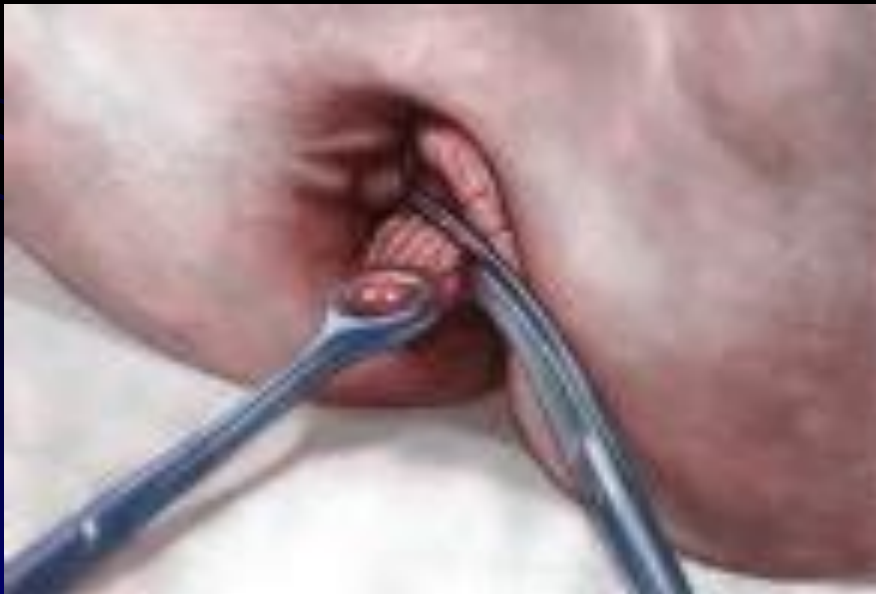1. Тағам түрі мен оны қолдану кестесін құру.
2. Гигиеналық кестені сақтау (душ, дефекациядан соң анус аймағын жуып-шаю)
3. Ішектің кілегей қабаттарын тітіркендіретін тағамдарды қолдануға тиым салу (тұзды, бұрышты, алкоголь)
4. Ванна, анальгетиктер, балауызшам тәрізді дәрілер, антибактериалды және аналгезия тудыратын арнайы майлар



Емі

- **Оперативті**

3-4 дәрежесінде немесе жиі қанап,
мазасыздандыратын жағдайларда
геморройдэктомия жасалады.



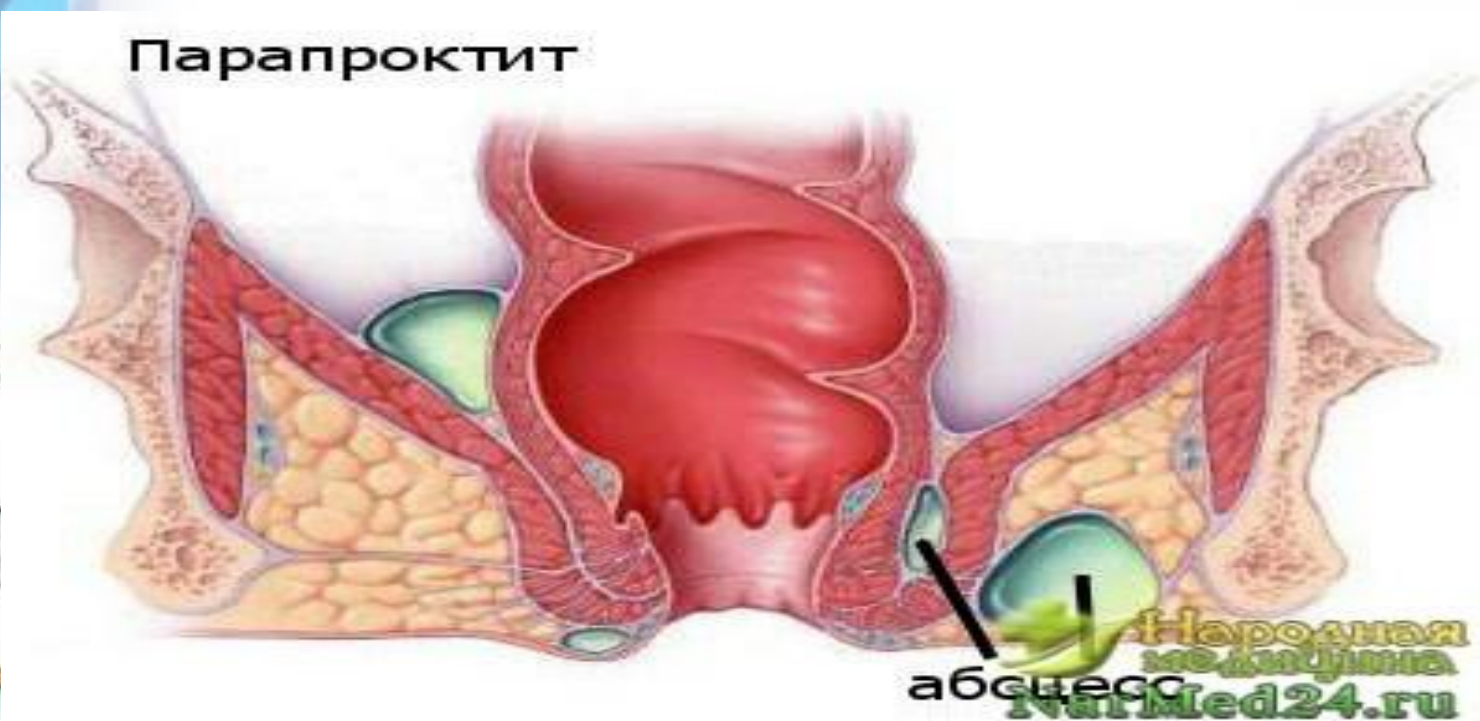
Жедел және созылмалы паропроктит

Тік ішек айналасындағы тіндердің қабынуы.

Этиопатогенезі:

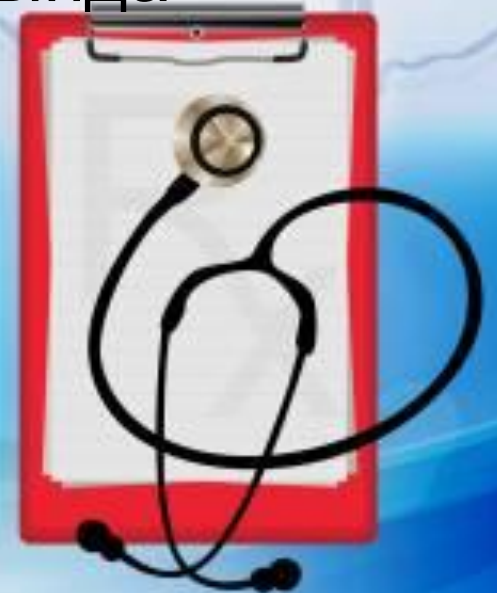Спецификалық емес: ішек таяқшасы, стафило-стрептококктар, анаэробтар, энтерококктар.

Спецификалық: туберкулез, мерез, актиномикоз бактериялары.



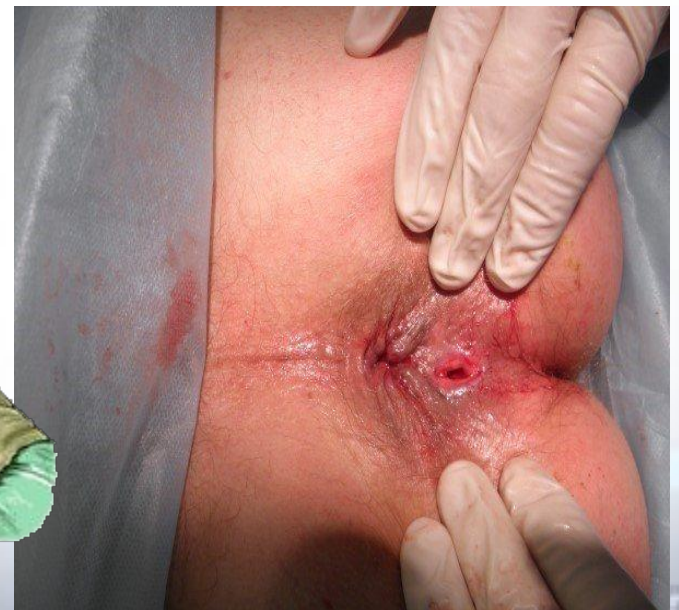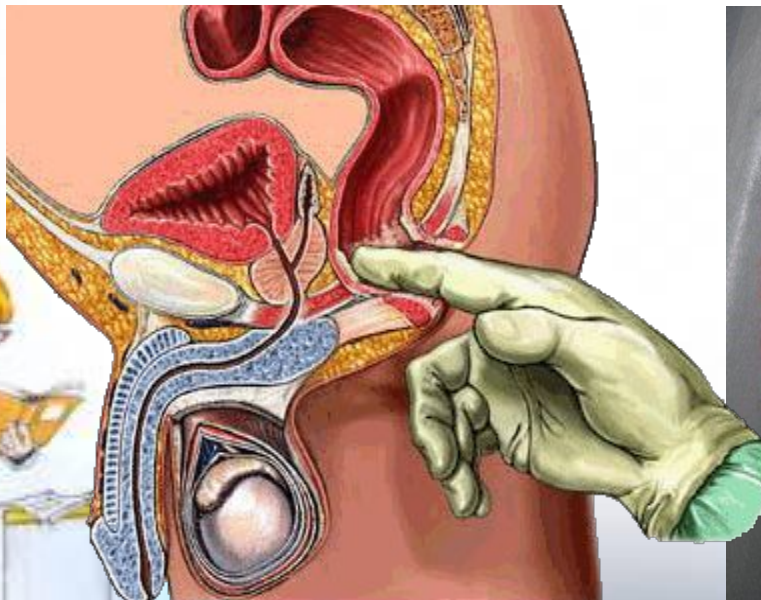
Клиникалық көрінісі

- Себепсіз әлсіздік
- Бас ауруы
- Дефекация актісінен соң қолайсыз сезімдер
- Дене қызуының көтерілуі
- Дірілдеу
- Тік ішек, жамбас қуысы аймақтарында орналасқан ауру сезімдері
- Ұйқыдан арылу
- Тәбеттің нашарлауы



Диагностикасы

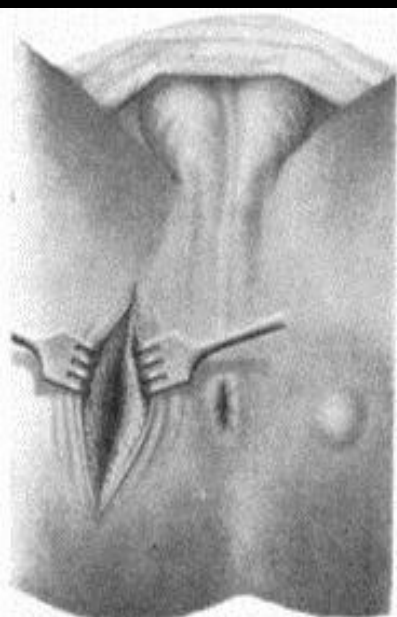- **Объективті қарау**
- **Бимануальді зерттеу**
- **Ректороманоскопия**
- **Диагностикалық пункция**
- **Лабораториялық зерттеу**



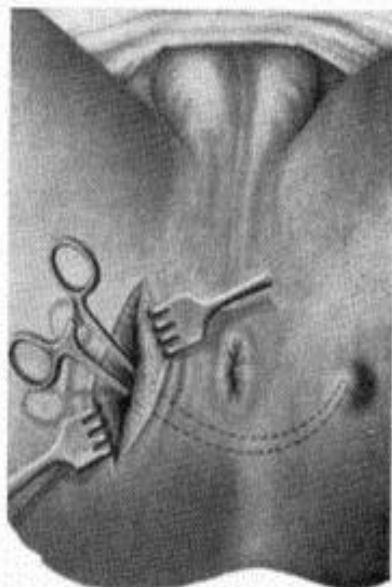
Емі

- **Консервативті:**
- **Антибиотиктер**
- **Қабынуға қарсы дәрілер**
- **Физиоєм**
- **Хирургиялық:**
- **Рыжих-Бобров бойынша сфинктеротомия**
- **Габриель (инфекция кіретін жерлер орналасқан крипталарды алып тастау) операциялары**

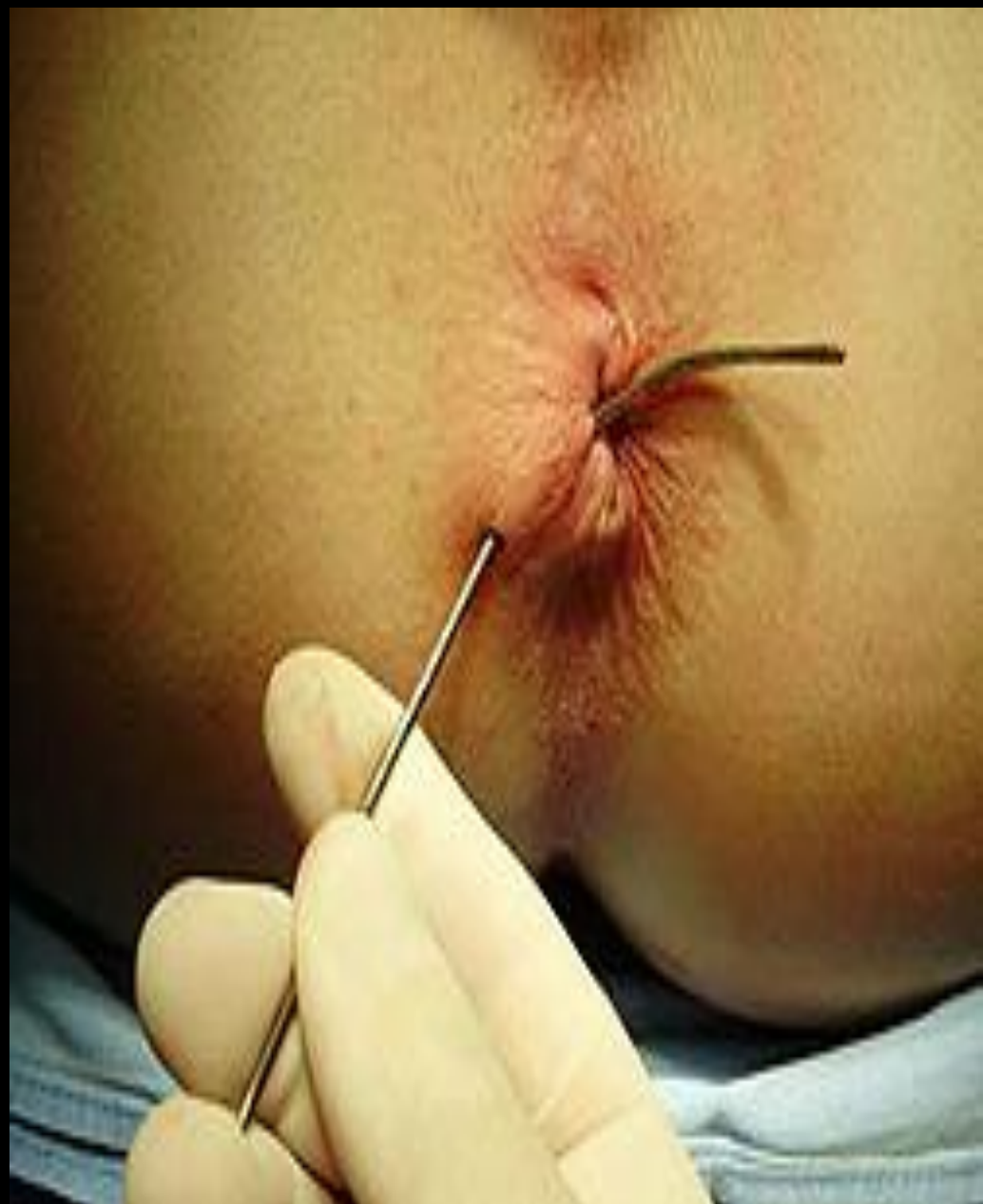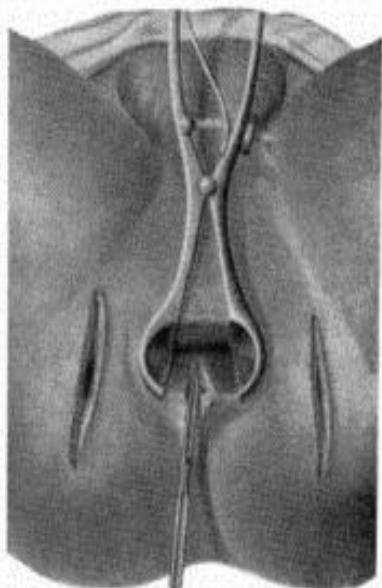

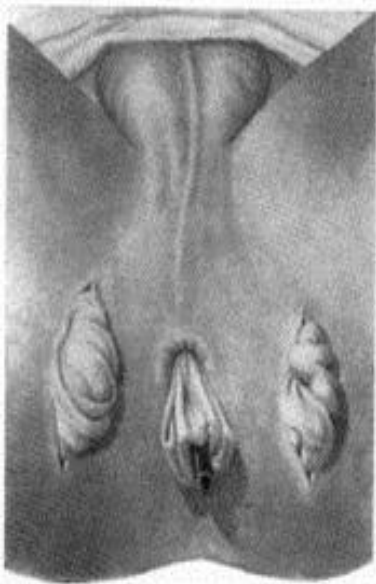


6-1



6-2



Клиникасы

- Артқы өтіс айналасындағы әлсін ауырсынулар
- Қолайсыздық сезімдері
- Жыланкөзден сұйықтық, іріңнің бөлінуі
- Кейбір жағдайда нәжістің бөлінуі
- Ауру өршіген кезде дене қызуы, эндогенді улану белгілері болады.

Диагностикасы:

Зондпен зерттеу

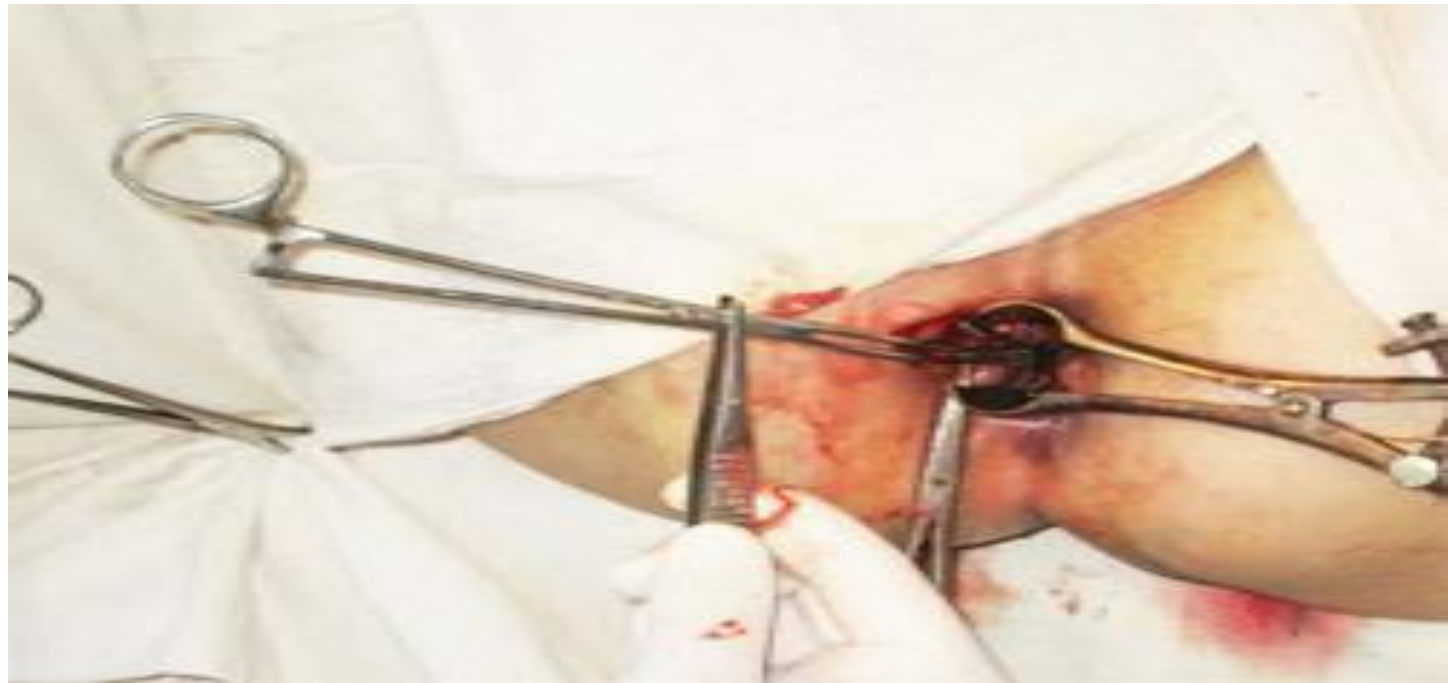Рентгенологиялық тәсіл





Емі: Хирургиялық

- Аминев, Габриель операциялары. Негізгі мақсаты: жыланкөзді және тыртықты тіндерді кесіп алу және жыланкөздің ішкі аузын жою.



Пайдаланылған әдебиеттер

- “Хирургия” А.Нұрмақов Алматы 2009ж
- “Поликлиническая хирургия” Ю.Ф.Пауткин,
В.И.Малярчук
- www.google.ru

