

Соединения нижних конечностей

Презентацию подготовил преподаватель
кафедры анатомии человека
Мамадиев Егор Алексеевич

Соединения нижней конечности.
Juncturae membri inferioris.

```
graph TD; A[Соединения нижней конечности.  
Juncturae membri inferioris.] --> B[соединения тазового пояса  
Juncturae cinguli pelvici]; A --> C[соединения свободной нижней конечности  
Juncturae membri inferioris liberi];
```

соединения тазового пояса
Juncturae cinguli pelvici

соединения свободной нижней
конечности
Juncturae membri inferioris liberi

Соединения тазового пояса
Juncturae cinguli pelvici

```
graph TD; A[Соединения тазового пояса  
Juncturae cinguli pelvici] --> B[Синдесмозы тазового пояса  
Syndesmoses cinguli pelvici]; A --> C[Лобковый симфиз  
Symphysis pubica]; A --> D[Крестцово-подвздошный сустав  
Art. Sacroiliaca];
```

Синдесмозы тазового
пояса
Syndesmoses cinguli pelvici

Лобковый
симфиз
Symphysis pubica

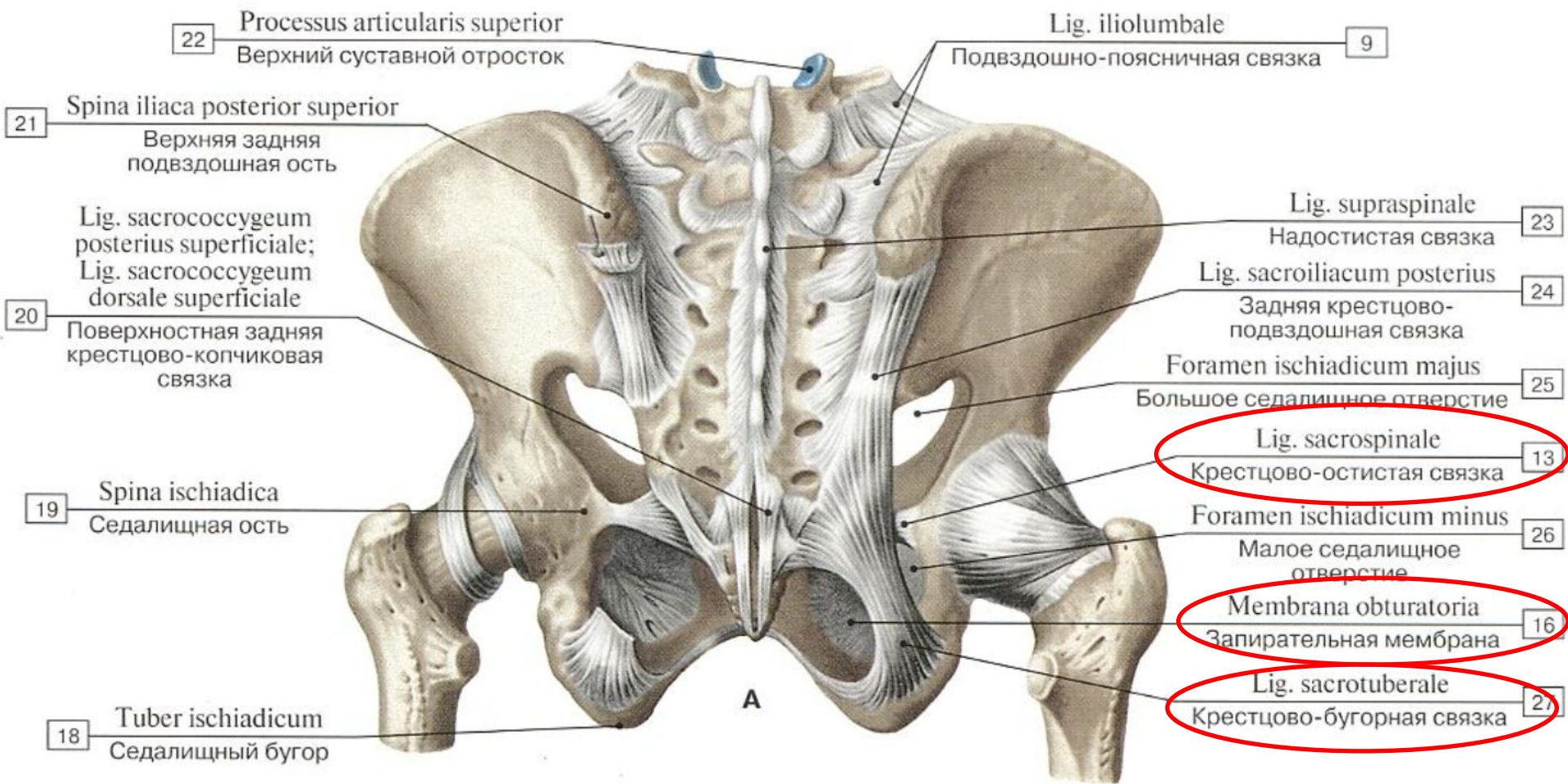
Крестцово-
подвздошный сустав
Art. Sacroiliaca

Синдесмозы тазового пояса
Syndesmoses cinguli pelvici

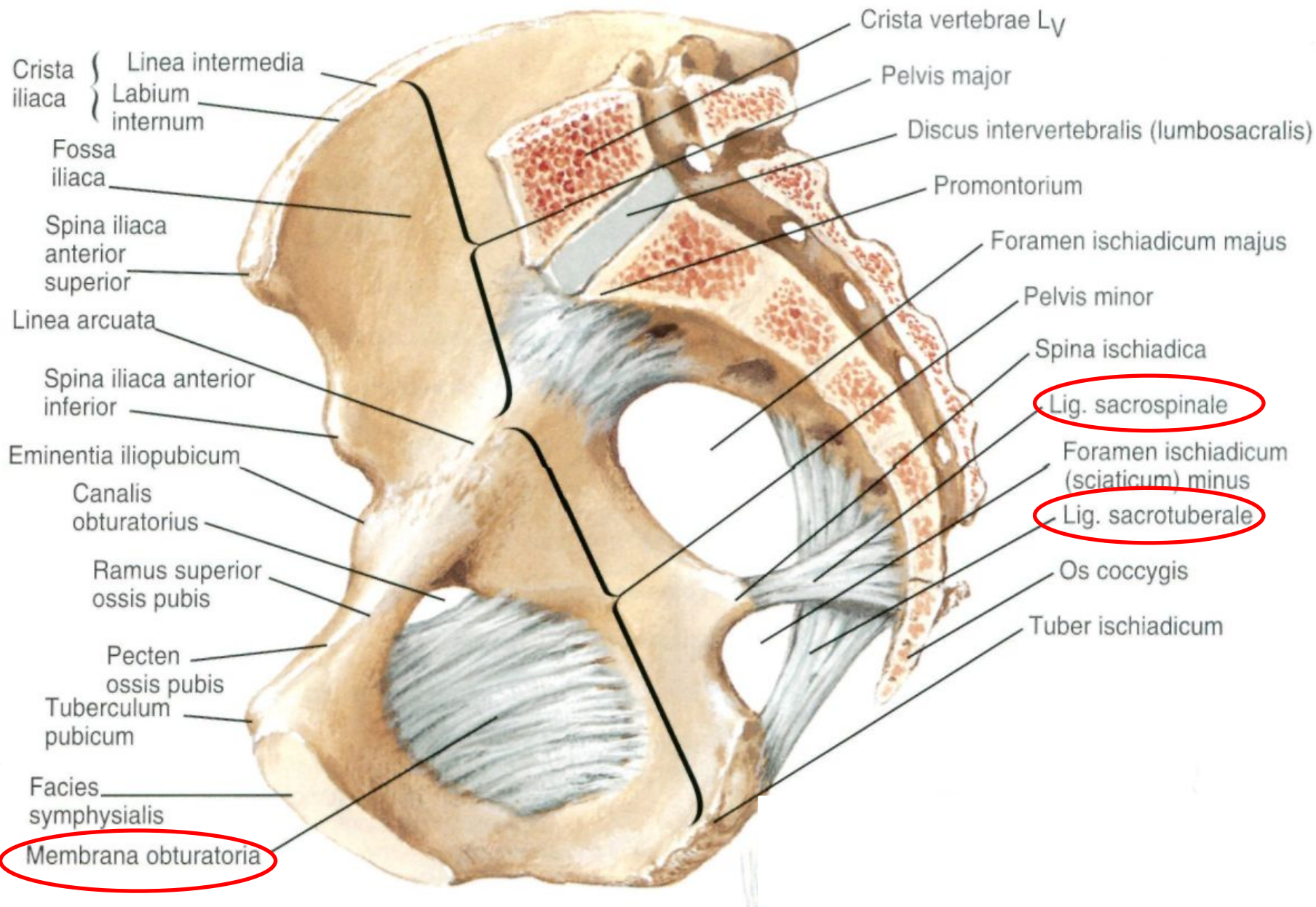
Запирательная мембрана
Membrana obturatoria

Крестцово-бугорная связка
Lig. Sacrotuberale

Крестцово- остистая связка
Lig. Sacrospinale



Медиальная поверхность (сагиттальный срез)



Лобковый симфиз

Symphysis pubica

Сочленяющиеся поверхности:

- Симфизиальные поверхности лобковых костей
Facies symphysiales
- Межлобковый диск (с полостью)
Discus interpubicus

Вспомогательный аппарат:

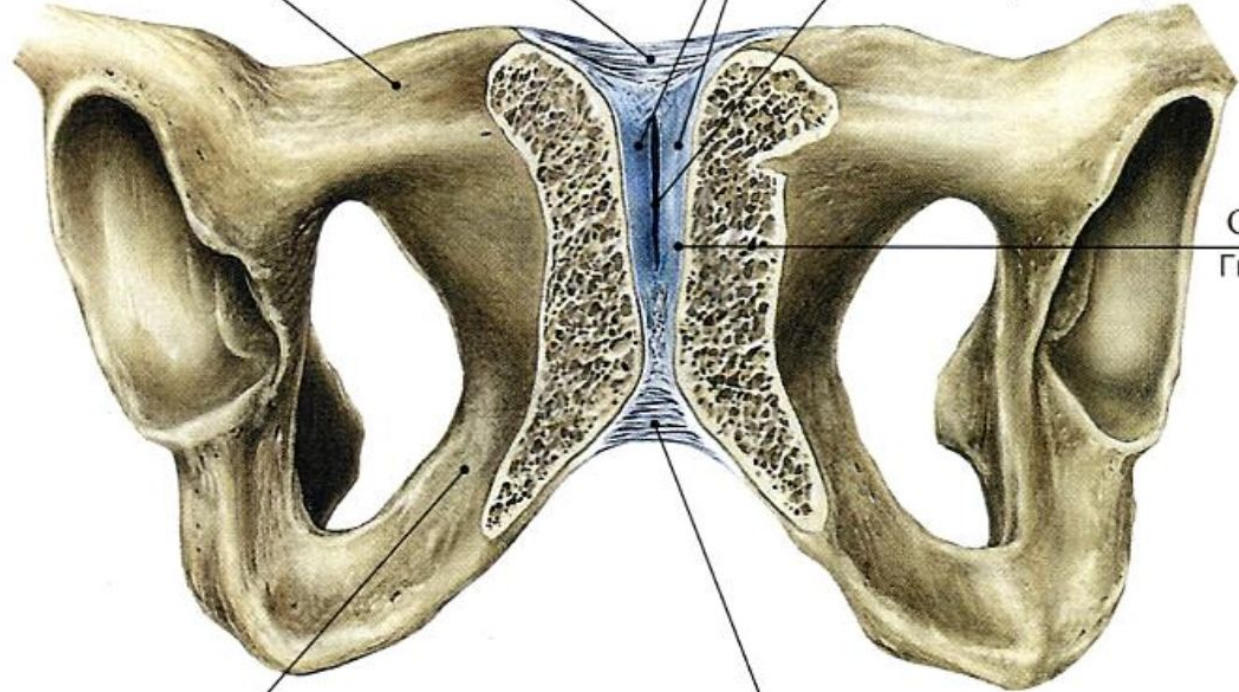
- Верхняя лобковая связка
Lig. pubicum superius
- Нижняя лобковая связка
Lig. pubicum inferius

4 Lig. pubicum superius
Верхняя лобковая связка

5 Discus interpubicus;
Fibrocartilago interpubica
Межлобковый диск

3 Ramus superior ossis pubis
Верхняя ветвь лобковой кости

6 Cavitas symphyialis
Симфизиальная полость
(нет в NA)



7 Cartilago hyalina
Гиалиновый хрящ
(нет в NA)

2 Ramus inferior ossis pubis
Нижняя ветвь лобковой кости

1 Lig. pubicum inferius
Нижняя лобковая связка

Крестцово-подвздошный сустав

Art. sacroiliaca

Сочленяющиеся поверхности:

- Ушковидная поверхность крестца
Facies auricularis ossis sacri
- Ушковидная поверхность подвздошной кости
Facies auricularis ossis ilii

Вспомогательный аппарат:

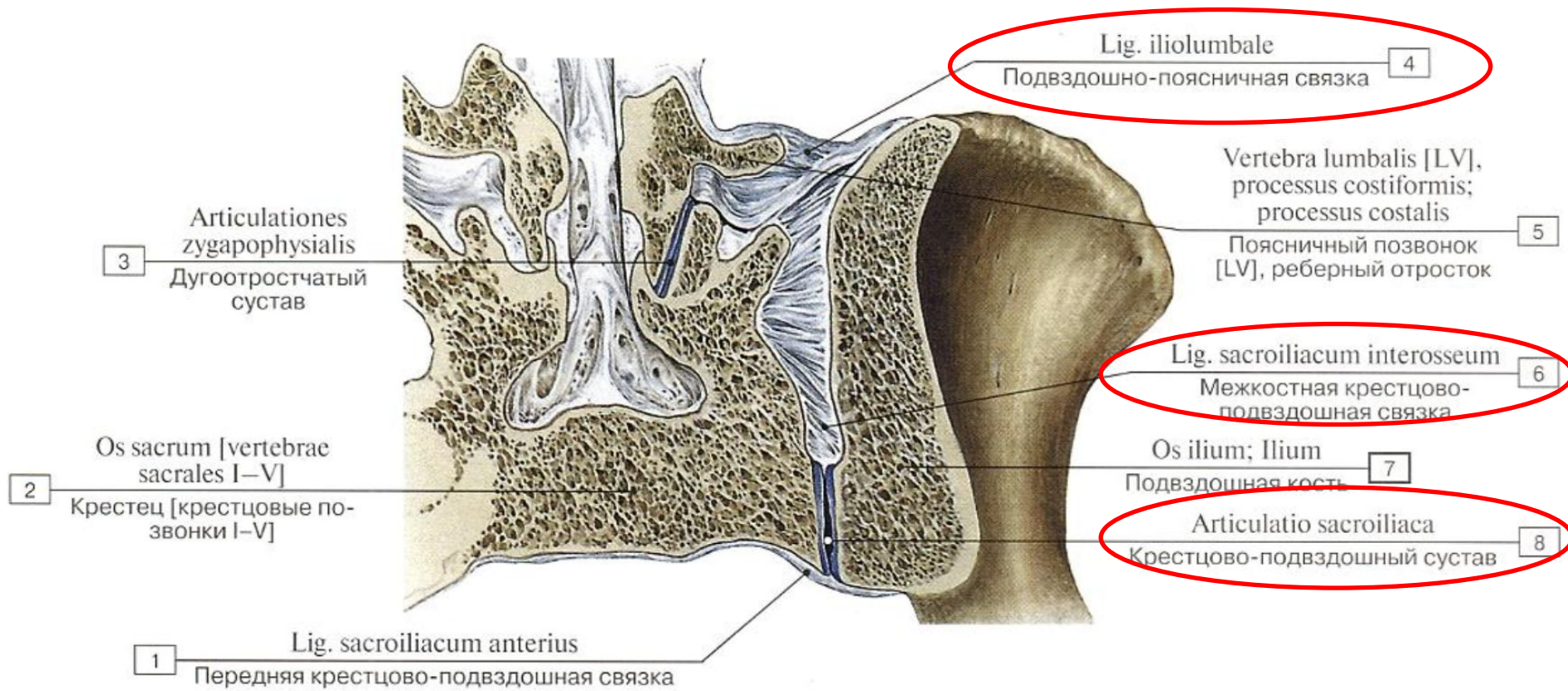
- Передняя крестцово-подвздошная связка
Lig. sacroiliacum anterius
- Задняя крестцово-подвздошная связка
Lig. sacroiliacum posterius
- Межкостные крестцово-подвздошные связки
Ligg. sacroiliaca interossea
- Пояснично-подвздошная связка
Lig. Iliolumbale

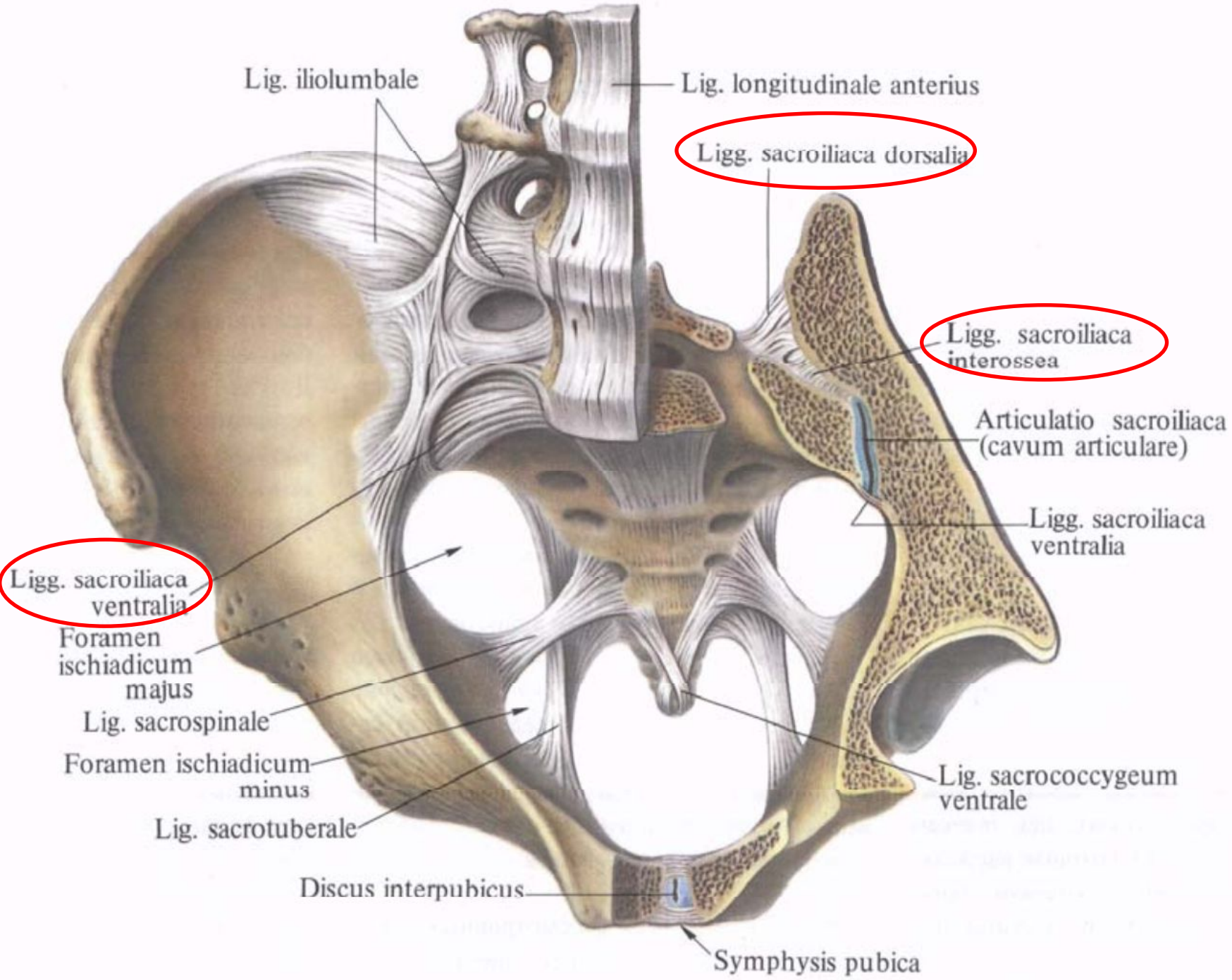
Вид сустава:

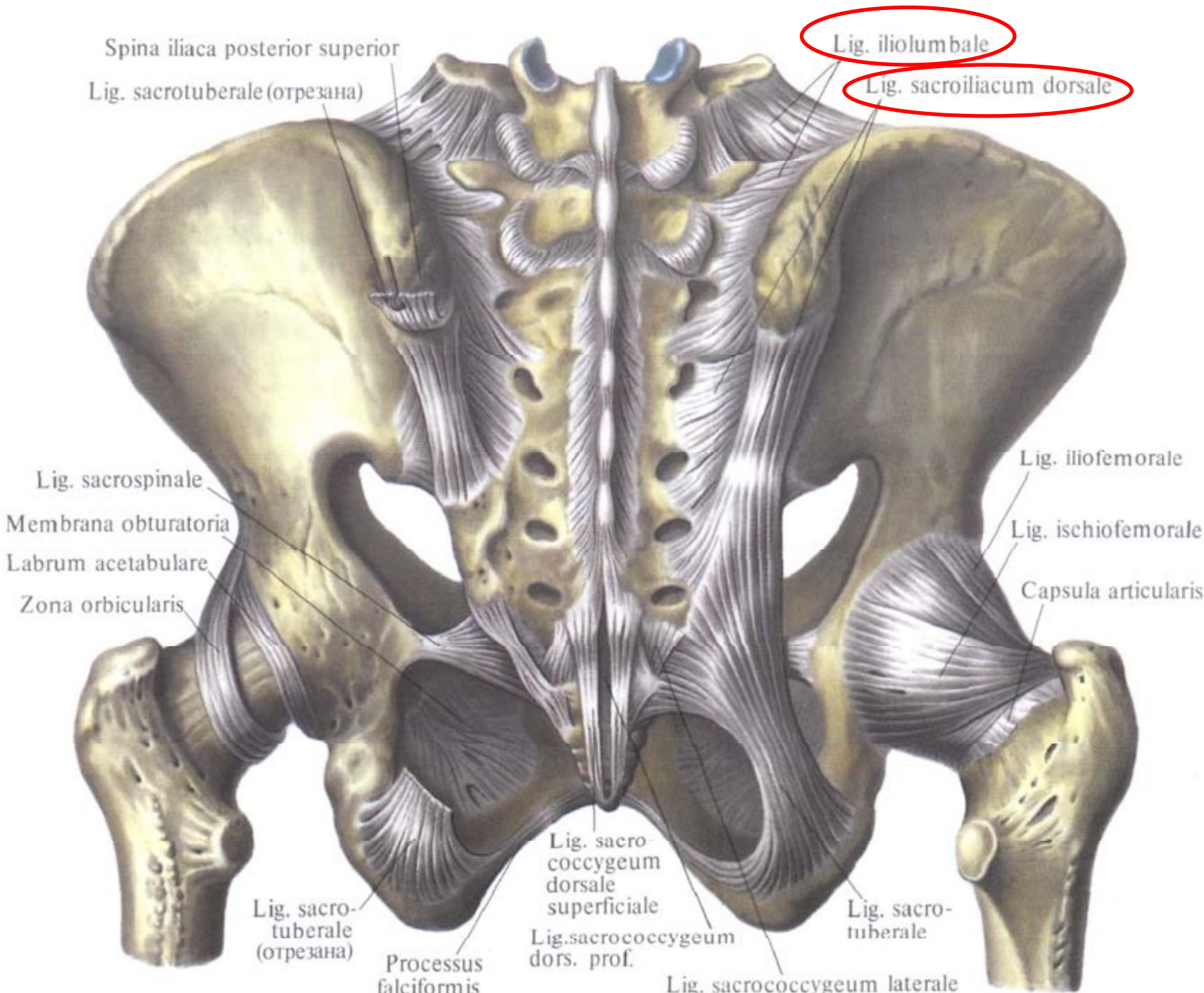
- Тугой
- Комбинированный
- Плоский
- Многоосный

Движения в суставе:

- Движения ограничены







Spina iliaca posterior superior

Lig. iliolumbale

Lig. sacrotuberale (отрезана)

Lig. sacroiliacum dorsale

Lig. sacrospinale

Lig. iliofemorale

Membrana obturatoria

Lig. ischiofemorale

Labrum acetabulare

Capsula articularis

Zona orbicularis

Lig. sacro-tuberale (отрезана)

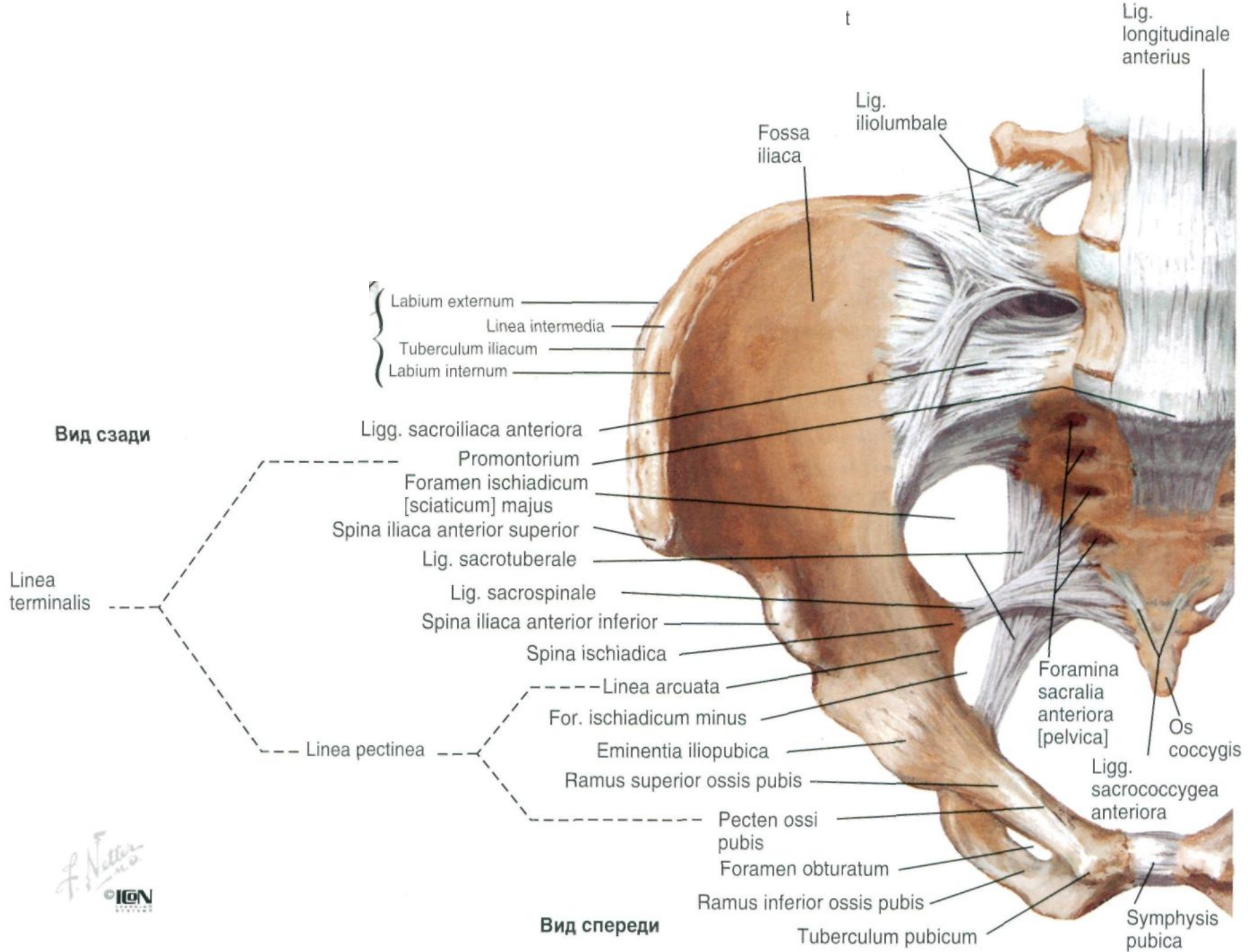
Processus falciformis

Lig. sacrococcygeum dorsale superficiale

Lig. sacrococcygeum dors. prof.

Lig. sacrococcygeum laterale

Lig. sacro-tuberale



Соединения свободной нижней
конечности
Juncturae membri inferioris liberi

```
graph TD; A[Соединения свободной нижней конечности  
Juncturae membri inferioris liberi] --> B[Синдесмозы свободной нижней конечности  
Syndesmoses membri inferioris liberi]; A --> C[Суставы свободной нижней конечности  
Articulationes membri inferioris liberi];
```

Синдесмозы свободной нижней
конечности

Syndesmoses membri inferioris liberi

Суставы свободной нижней
конечности

Articulationes membri inferioris liberi

Синдесмозы свободной нижней конечности
Syndesmoses membri inferioris liberi

Межкостная перепонка
Membrana interossea cruris

Передняя межберцовая связка
Lig. tibiofibularis anterius

Задняя межберцовая связка
Lig. tibiofibularis posterior

Lig. capitis fibulae anterioris

Membrana interossea cruris

Fibula

Tibia

Lig. tibiofibulare anterius

Tibia

Fibula

Pars tibiotalaris posterior (lig. mediale) (deltoideum)

Pars tibiocalcanea (lig. mediale) (deltoideum)

Tuberculum mediale processus posterioris tali

Lig. talocalcaneum mediale

Sustentaculum tali

Tendo m. flexoris hallucis longi (Lig. talocalcaneum posterius)

Lig. tibiofibulare posterius

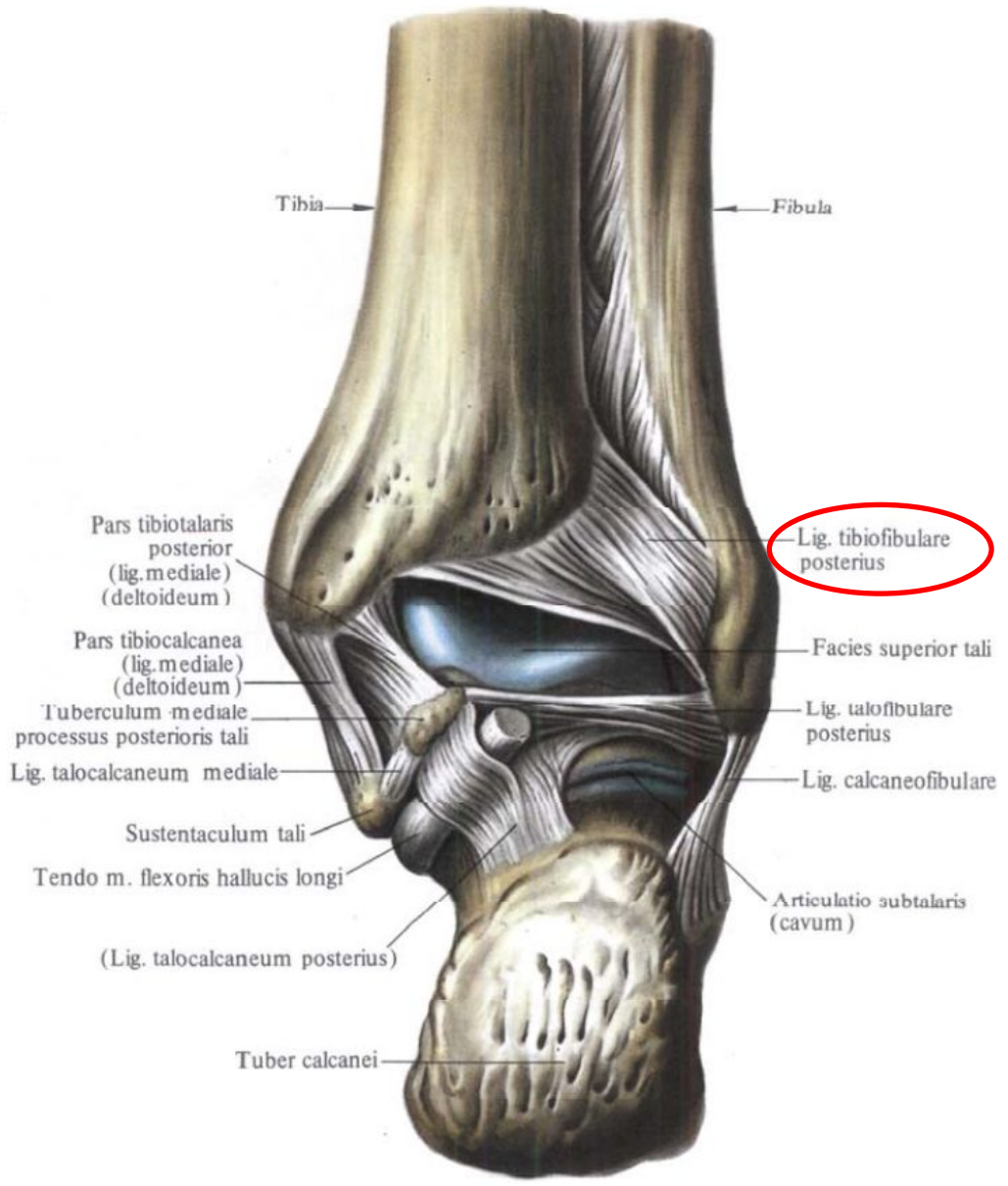

Facies superior tali

Lig. talofibulare posterius

Lig. calcaneofibulare

Articulatio subtalaris (cavum)

Tuber calcanei



Суставы свободной нижней конечности

Articulationes membri inferioris liberi

Тазобедренный сустав
Art. Coxae

Коленный сустав
Art. Genus

Межберцовый сустав
Art. Tibiofibularis

Суставы стопы
Articulationes pedis

Тазобедренный сустав

Art. Coxae

Сочленяющиеся поверхности:

- Головка бедренной кости

Caput femoris

- Полулунная поверхность вертлужной впадины

Facies lunatum acetabuli

Вспомогательный аппарат

Внутрисуставные элементы:

- Поперечная связка вертлужной впадины
Lig. transversum acetabuli
- Связка головки бедренной кости
Lig. capitis femoris
- Вертлужная губа
Labrum acetabuli

Внесуставные элементы:

- Круговая зона
Zona orbicularis
- Подвздошно-бедренная связка
Lig. iliofemorale
- Седалищно-бедренная связка
Lig. ischiofemorale
- Лобково-бедренная связка
Lig. pubofemorale

Вид сустава:

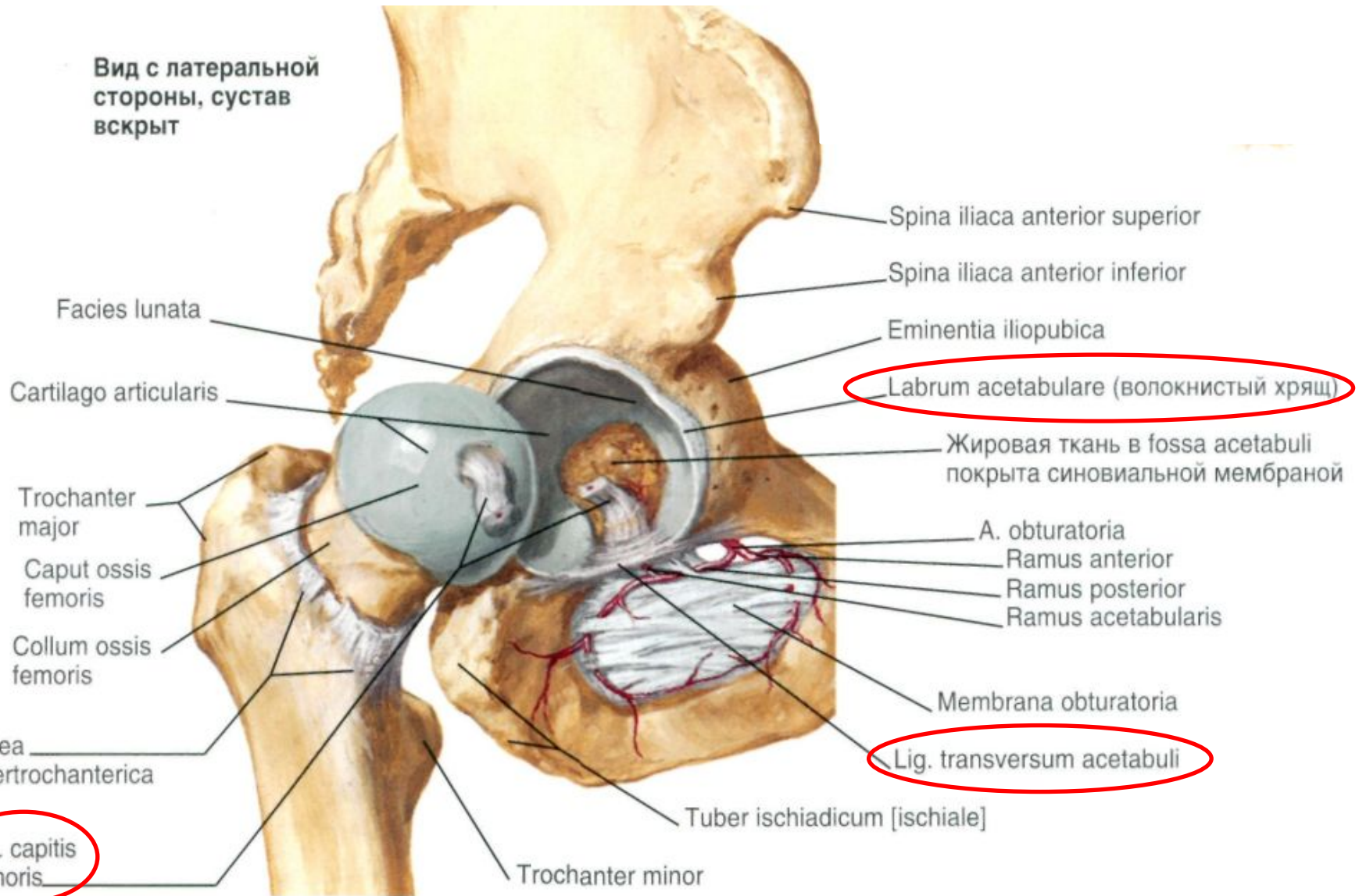
- Простой
- Чашеобразный
- Многоосный

Движения в суставе:

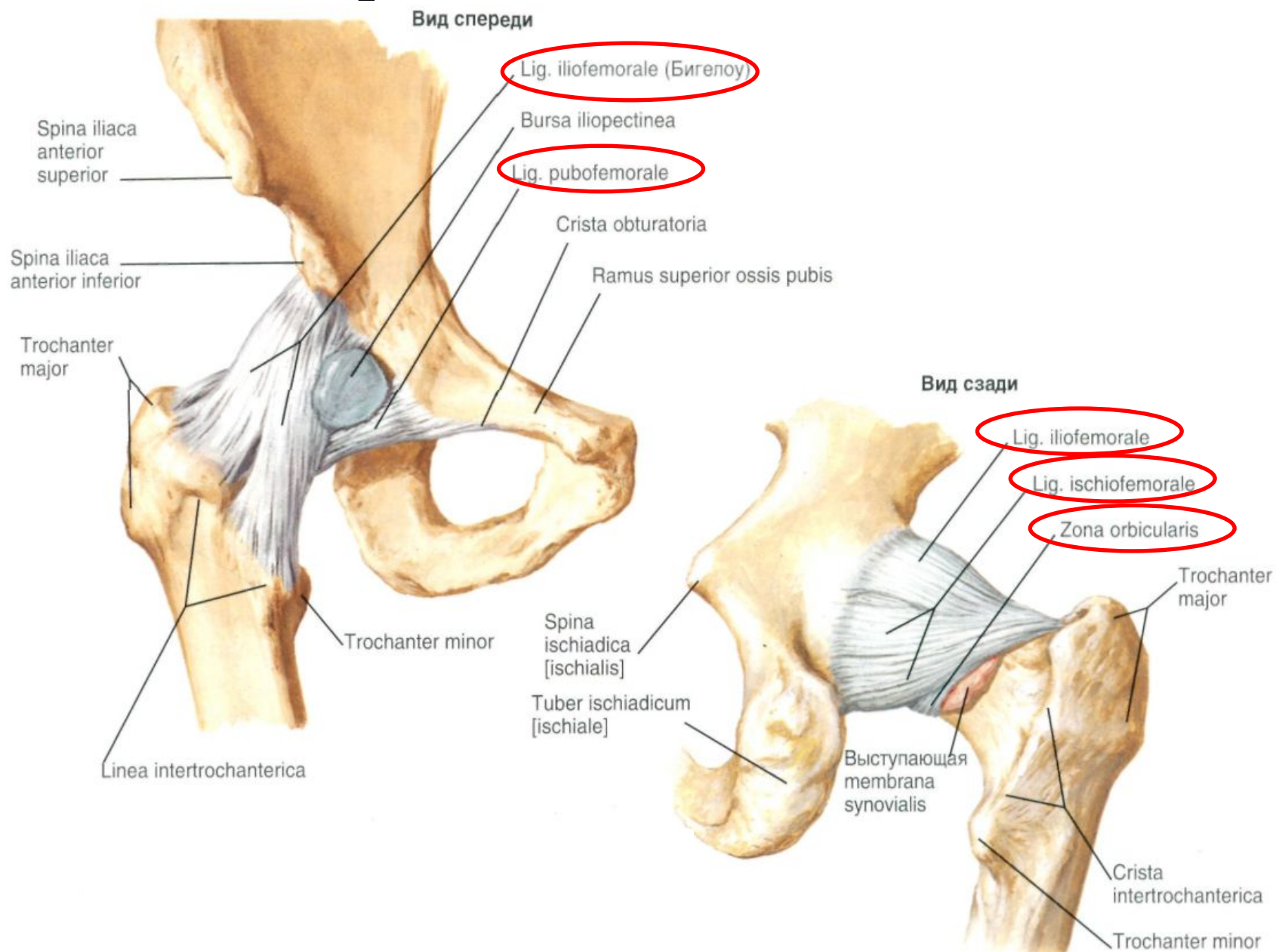
- Сгибание и разгибание вокруг фронтальной оси
- Вращение внутрь и наружу вокруг вертикальной оси
- Отведение и приведение вокруг сагиттальной оси
- Круговые движения (по всем осям) ***Circumductio***

Внутрисуставные элементы

Вид с латеральной стороны, сустав вскрыт



Внесуставные элементы



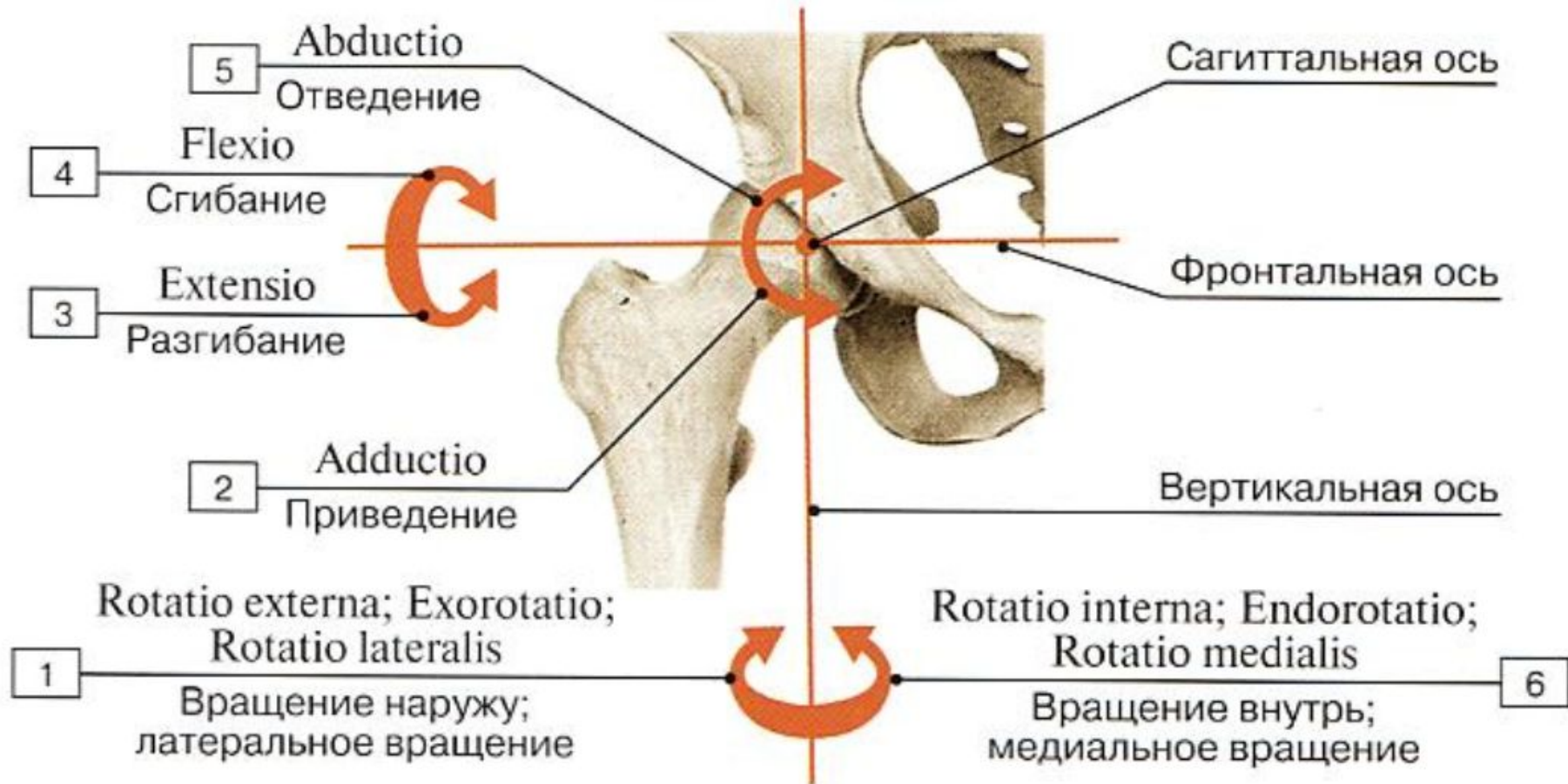


Рис. 180. Движения в тазобедренном суставе:

Коленный сустав

Art. genus

Сочленяющиеся поверхности:

- Надколенник
Patella
- Мыщелки бедренной кости
Condylus medialis et lateralis ossis femoris
- Мыщелки большеберцовой кости
Condylus medialis et lateralis ossis tibia

Вспомогательный аппарат

Внутрисуставные элементы:

- Крыловидные складки
Plicae alares
- Латеральный мениск
Meniscus lateralis
- Медиальный мениск
Meniscus medialis
- Поперечная связка колена
Lig. transversum genus
- Передняя крестообразная связка
Lig. cruciatum anterius
- Задняя крестообразная связка
Lig. cruciatum posterius

Вспомогательный аппарат

Внесуставные элементы:

- Связка надколенника
Lig. Patellae
- Малоберцовая коллатеральная связка
Lig. Collaterale fibulare
- Большеберцовая коллатеральная связка
Lig. Collaterale tibiale
- Косая подколенная связка
Lig. Popliteum obliquum
- Дугообразная подколенная связка
Lig. Popliteum arcuatum
- Медиальная поддерживающая связка надколенник
Retinaculum patellae mediale
- Латеральная поддерживающая связка надколенника
Retinaculum patellae laterale

Вид сустава:

- Сложный
- Мыщелковый
- Двуосный
- Комплексный

Движения в суставе:

- Сгибание и разгибание вокруг фронтальной оси
- Вращение внутрь и наружу вокруг вертикальной оси

Сочленяющиеся поверхности

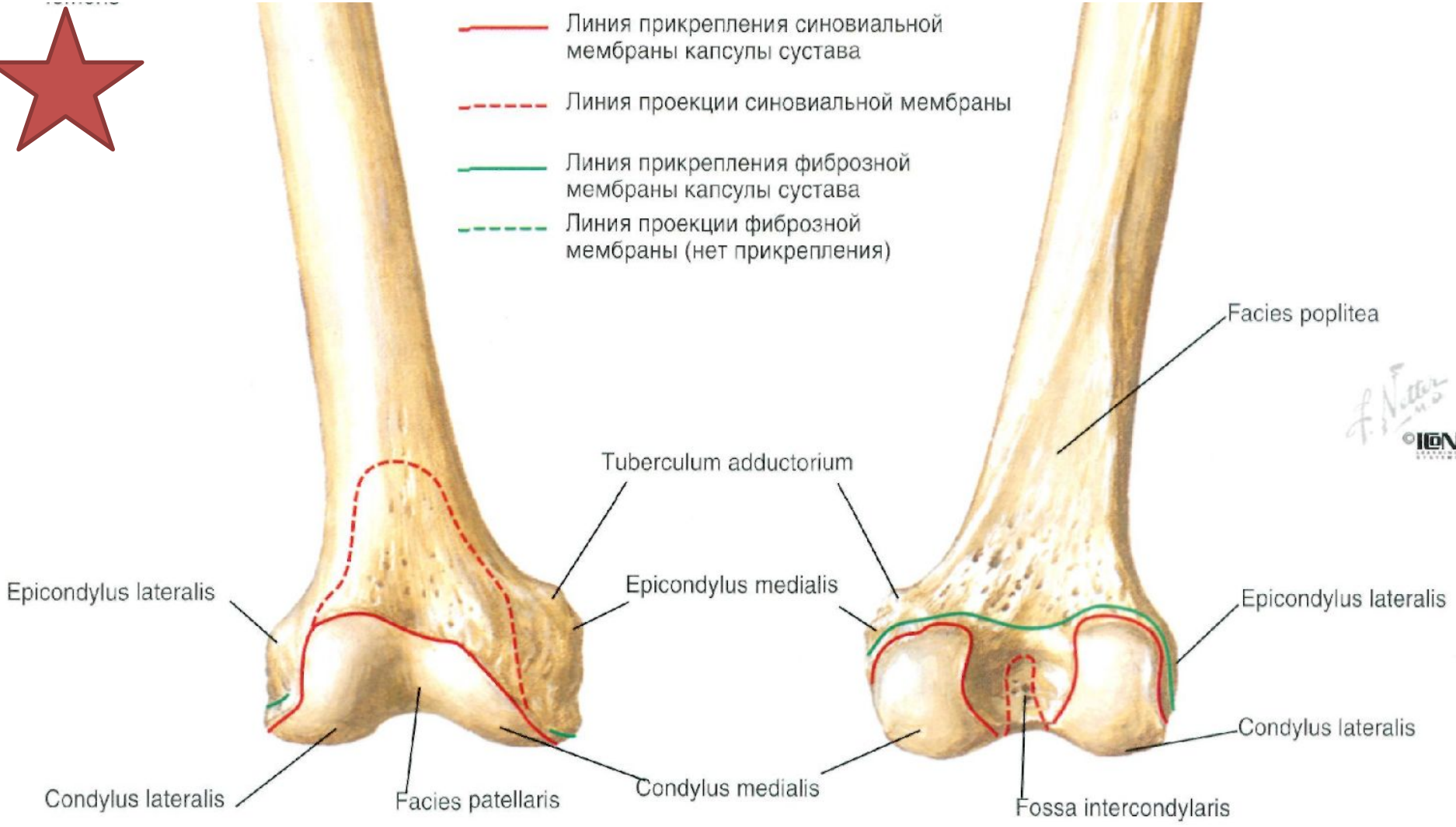

Дистальный эпифиз (Epiphysis distalis):

- Медиальный мыщелок (*Condylus medialis*)
- Медиальный надмыщелок (*Epicondylus medialis*)
 - *Tuberculum adductorium*
- Латеральный мыщелок (*Conylus lateralis*)
- Латеральный надмыщелок (*Epicondylus lateralis*)
- Межмыщелковая ямка (*Fossa intercondylaris*)
- Надколенниковая поверхность (*Facies patellaris*)



- Линия прикрепления синовиальной мембраны капсулы сустава
- - - Линия проекции синовиальной мембраны
- Линия прикрепления фиброзной мембраны капсулы сустава
- - - Линия проекции фиброзной мембраны (нет прикрепления)

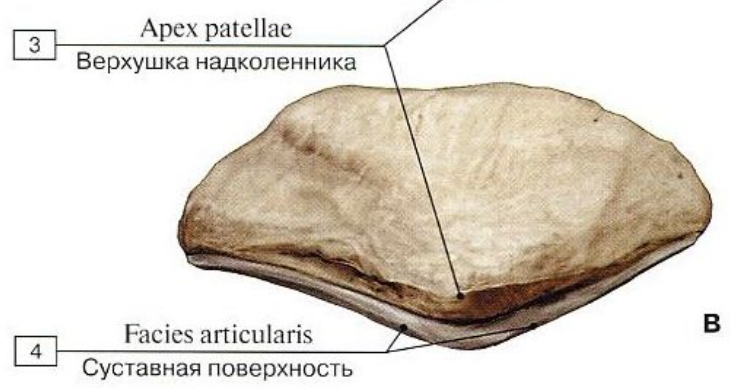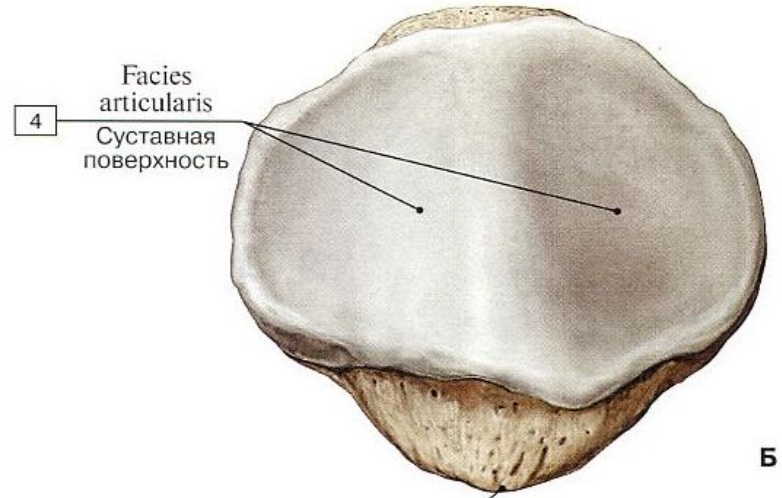
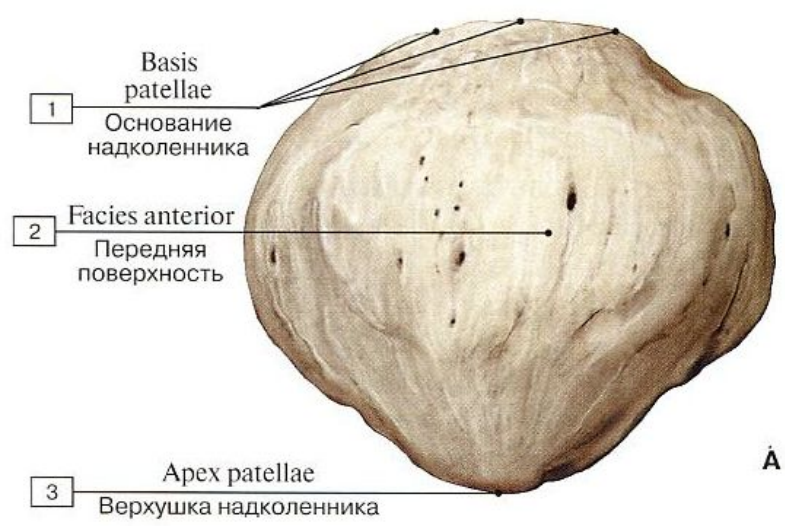


F. Hutter
© ION



Надколенник (*Patella*):

- Основание надколенника (*Basis patellae*)
- Верхушка надколенника (*Apex patellae*)
- Передняя поверхность (*Facies anterior*)
- Суставная поверхность (*Facies articularis*)

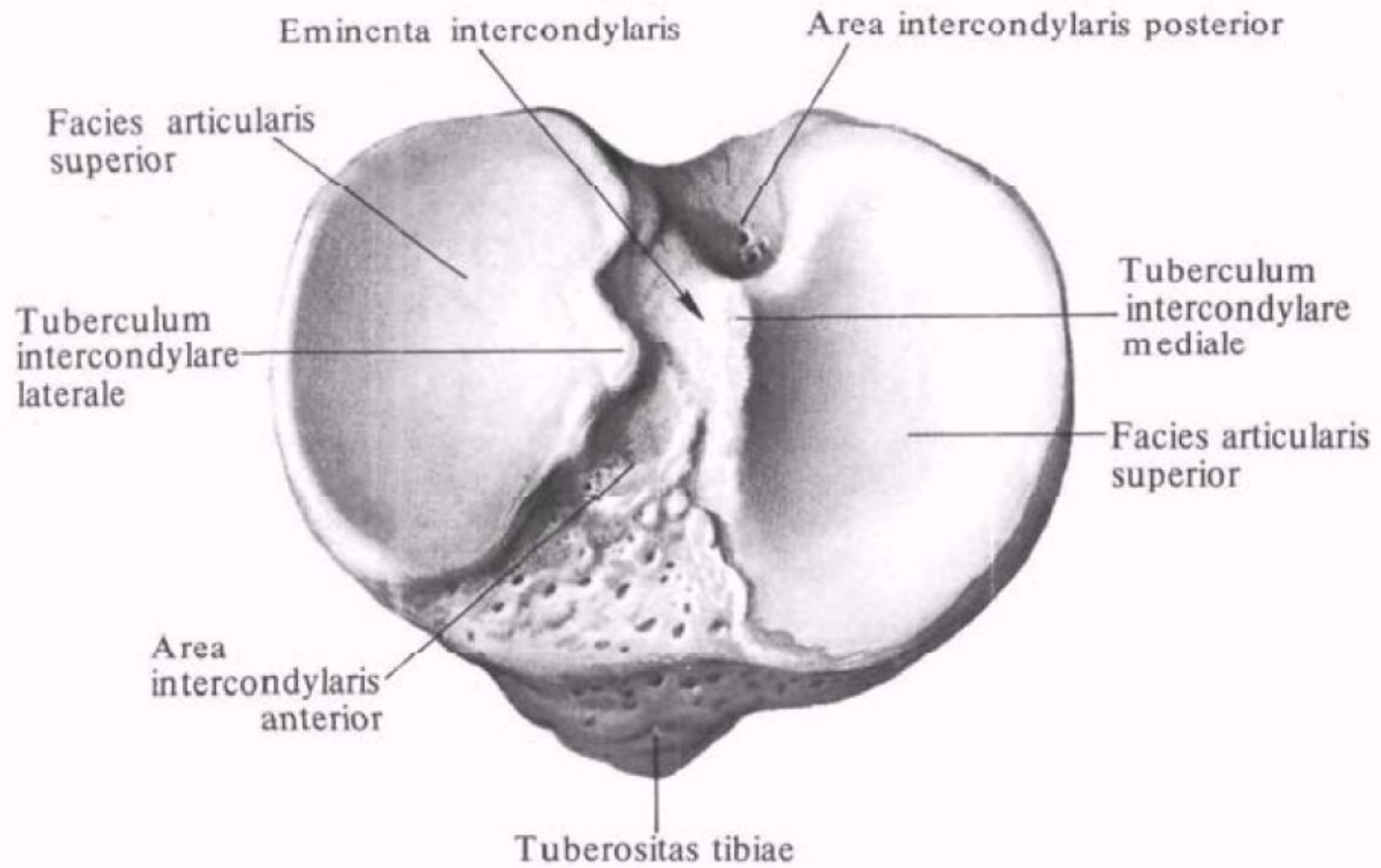


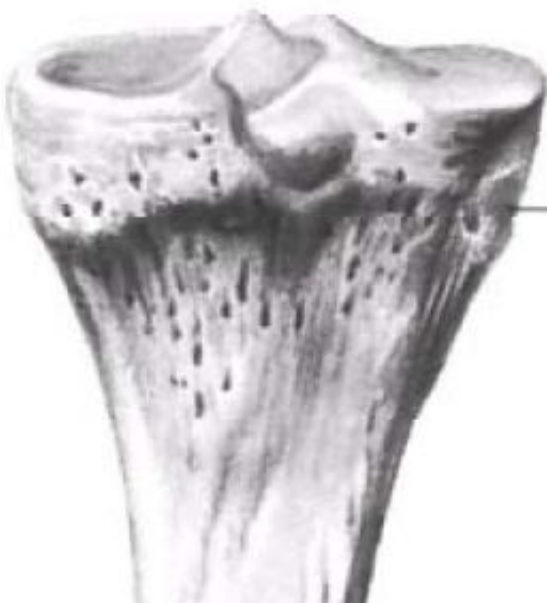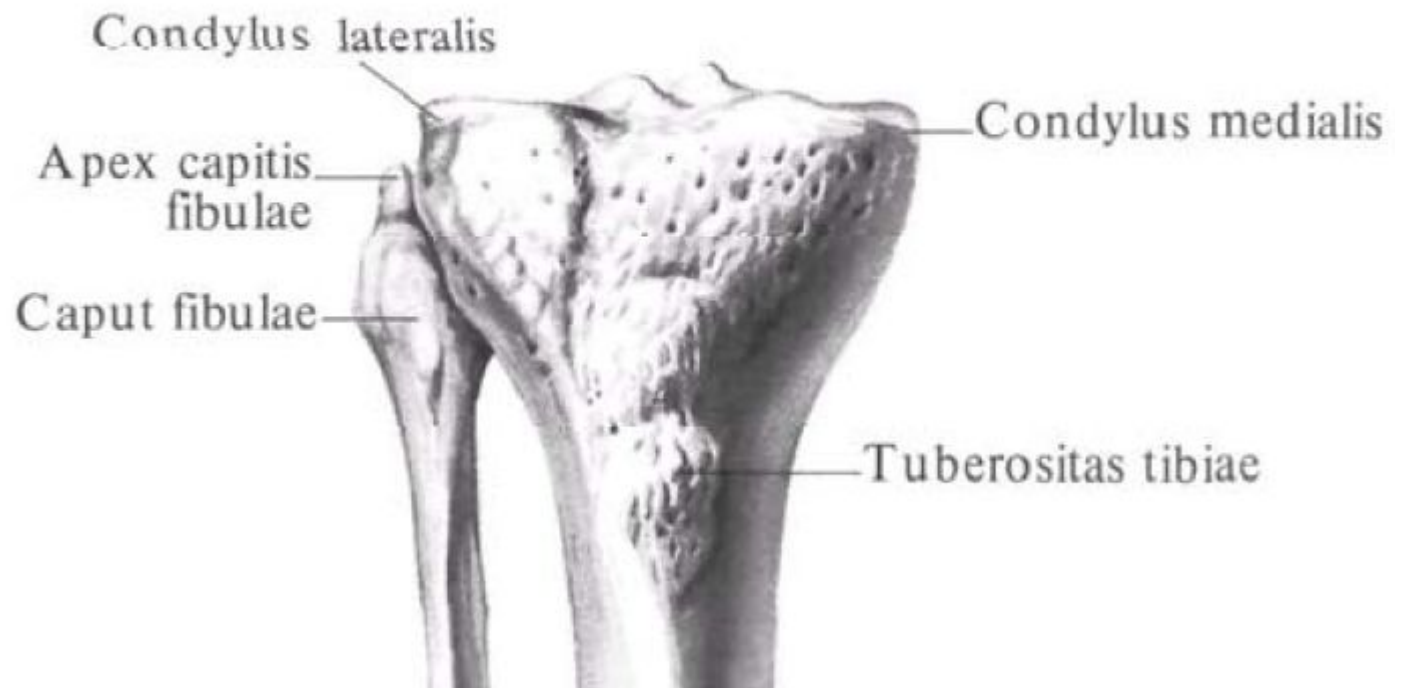


Проксимальный эпифиз

(Epiphysis proximalis):

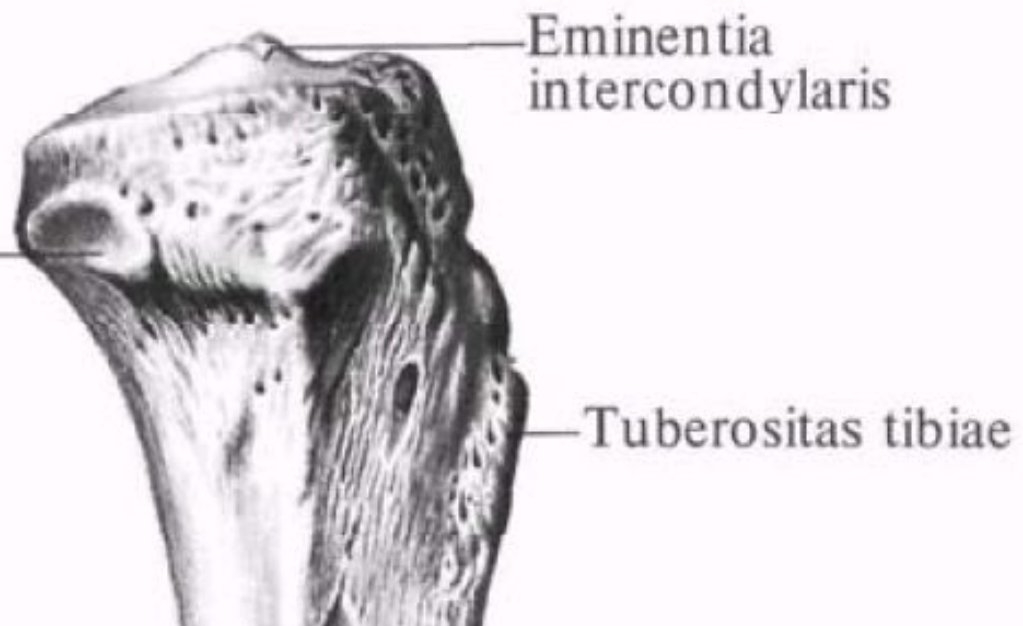
- Верхняя суставная поверхность (*Facies articularis superior*)
- Медиальный и латеральный мыщелки (*Condylus medialis et condylus lateralis*)
- Переднее межмыщелковое поле (*Area intercondylaris anterior*)
- Заднее межмыщелковое поле (*Area intercondylaris posterior*)
- Межмыщелковое возвышение (*Eminentia intercondylaris*)
- Медиальный межмыщелковый бугорок (*Tuberculum intercondylare mediale*)
- Латеральный межмыщелковый бугорок (*Tuberculum intercondylare laterale*)
- Малоберцовая суставная поверхность (*Facies articularis fibularis*)





Facies articularis fibularis

18



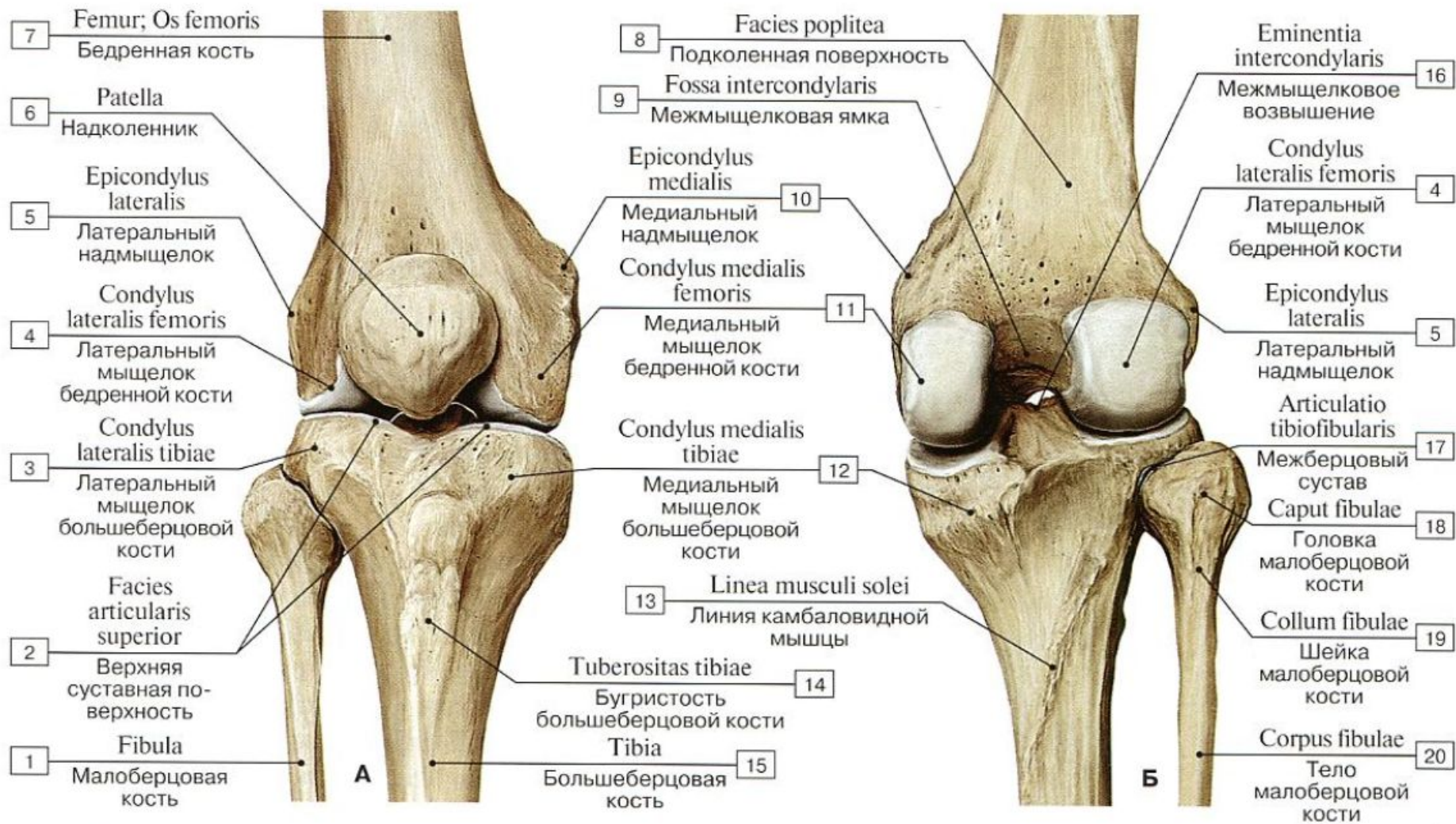
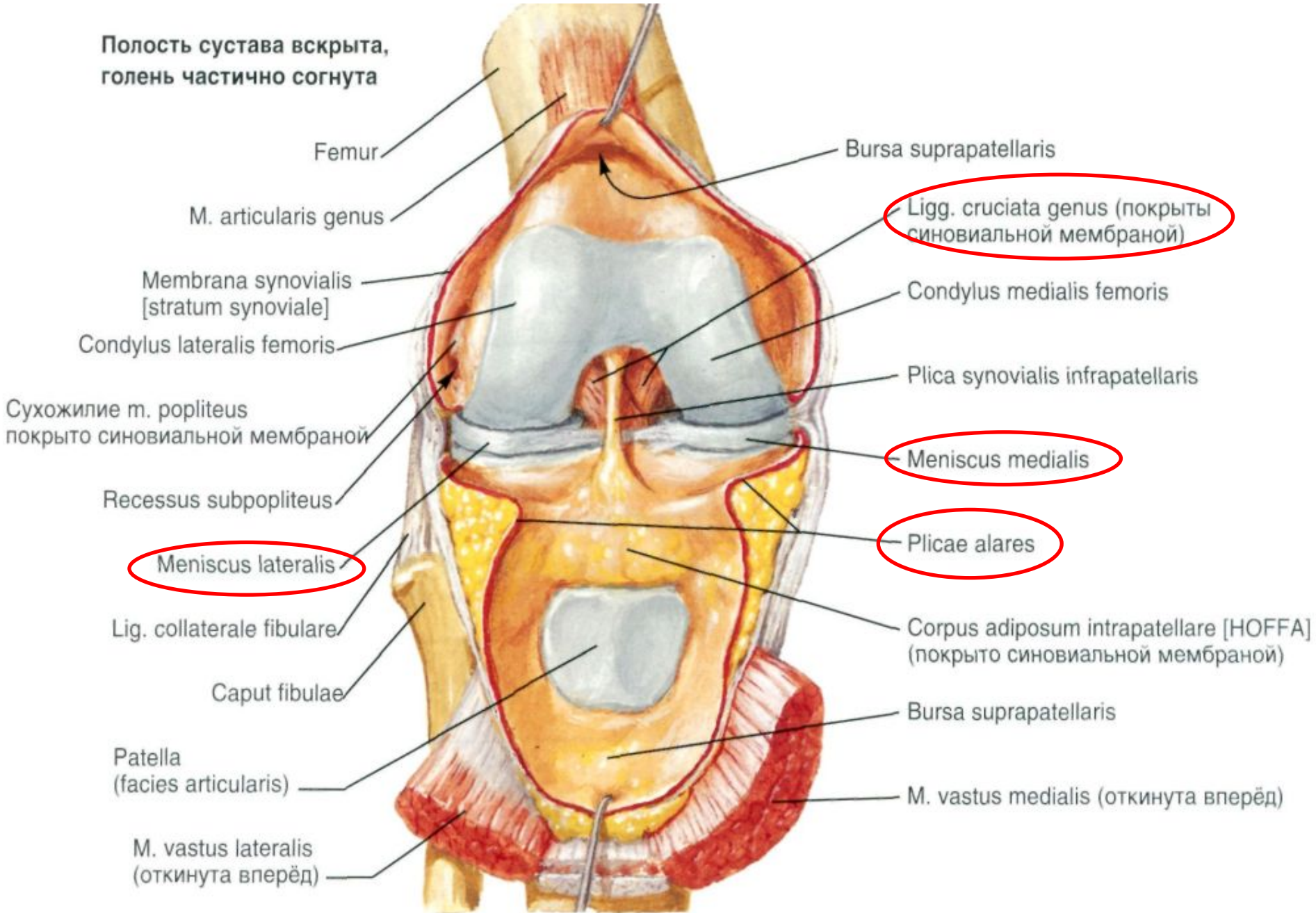
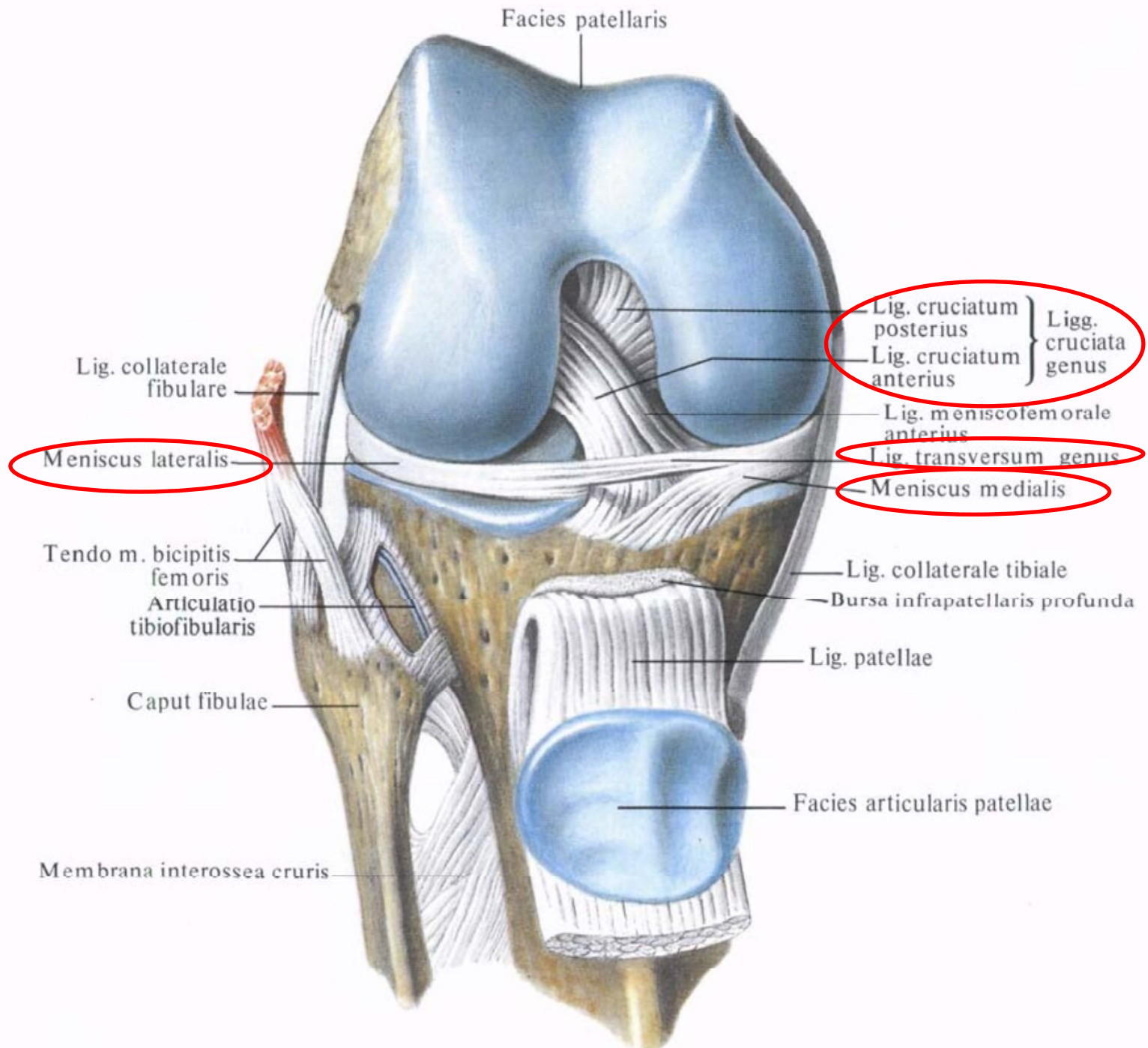


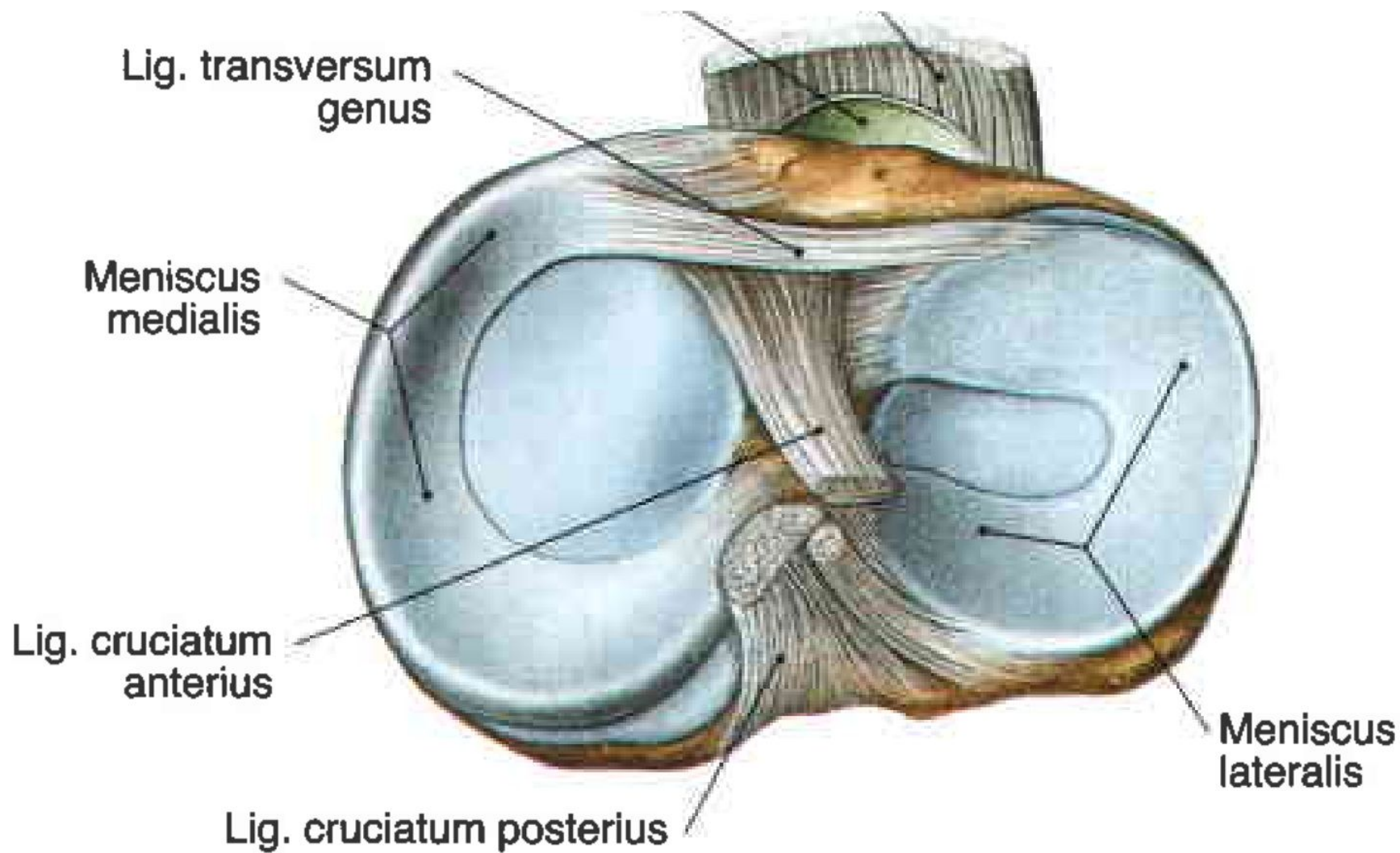
Рис. 183. Кости бедра и голени, формирующие коленный сустав, правый (А – вид спереди, Б – вид сзади):

Внутрисуставные вспомогательные элементы

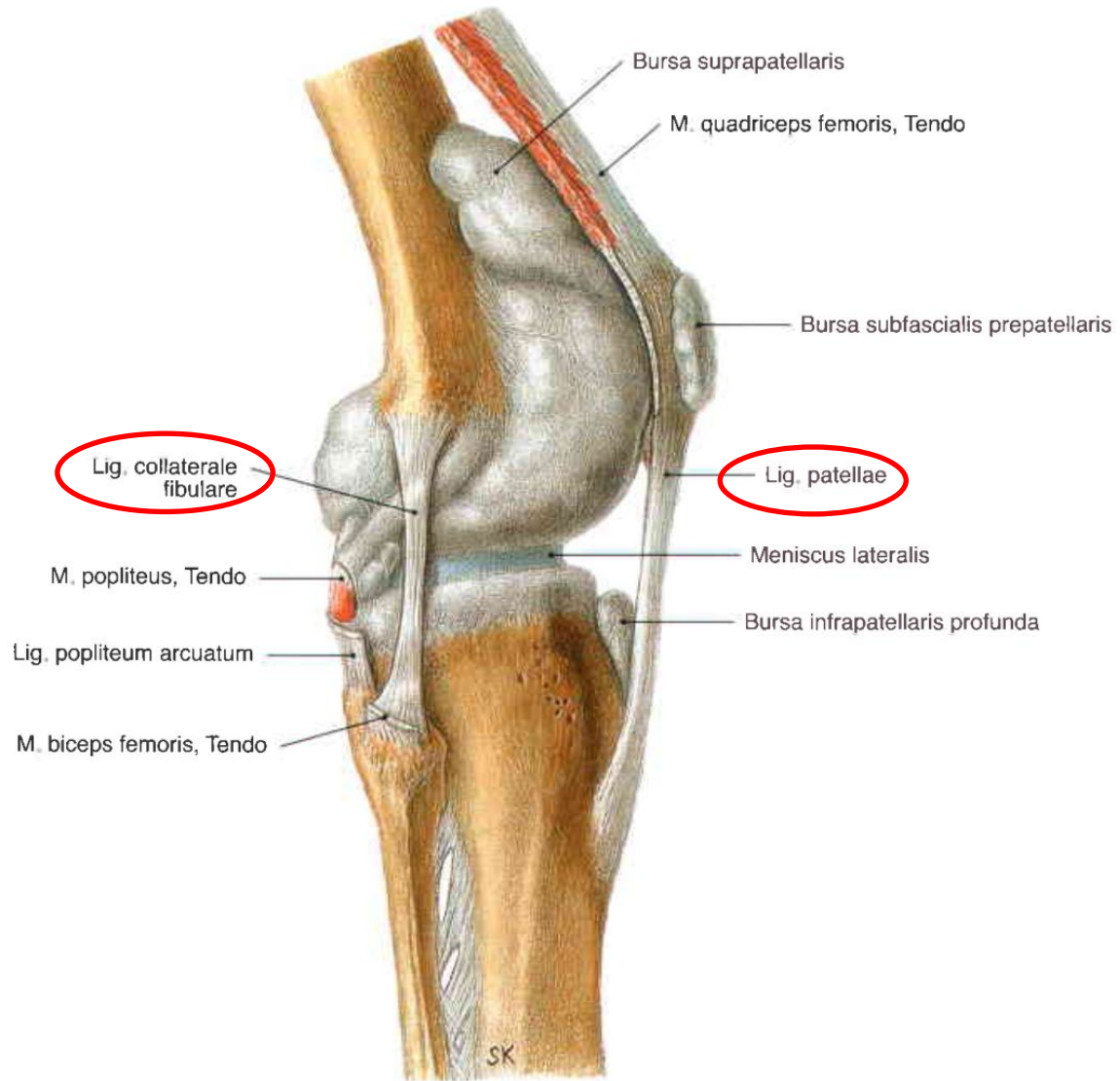
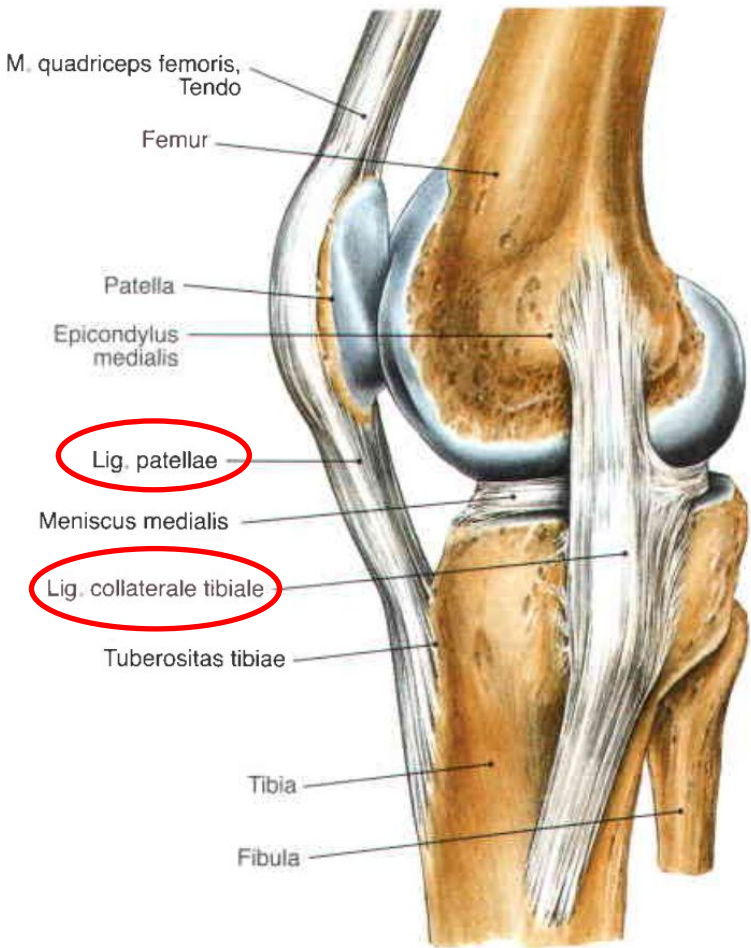
Полость сустава вскрыта,
голень частично согнута



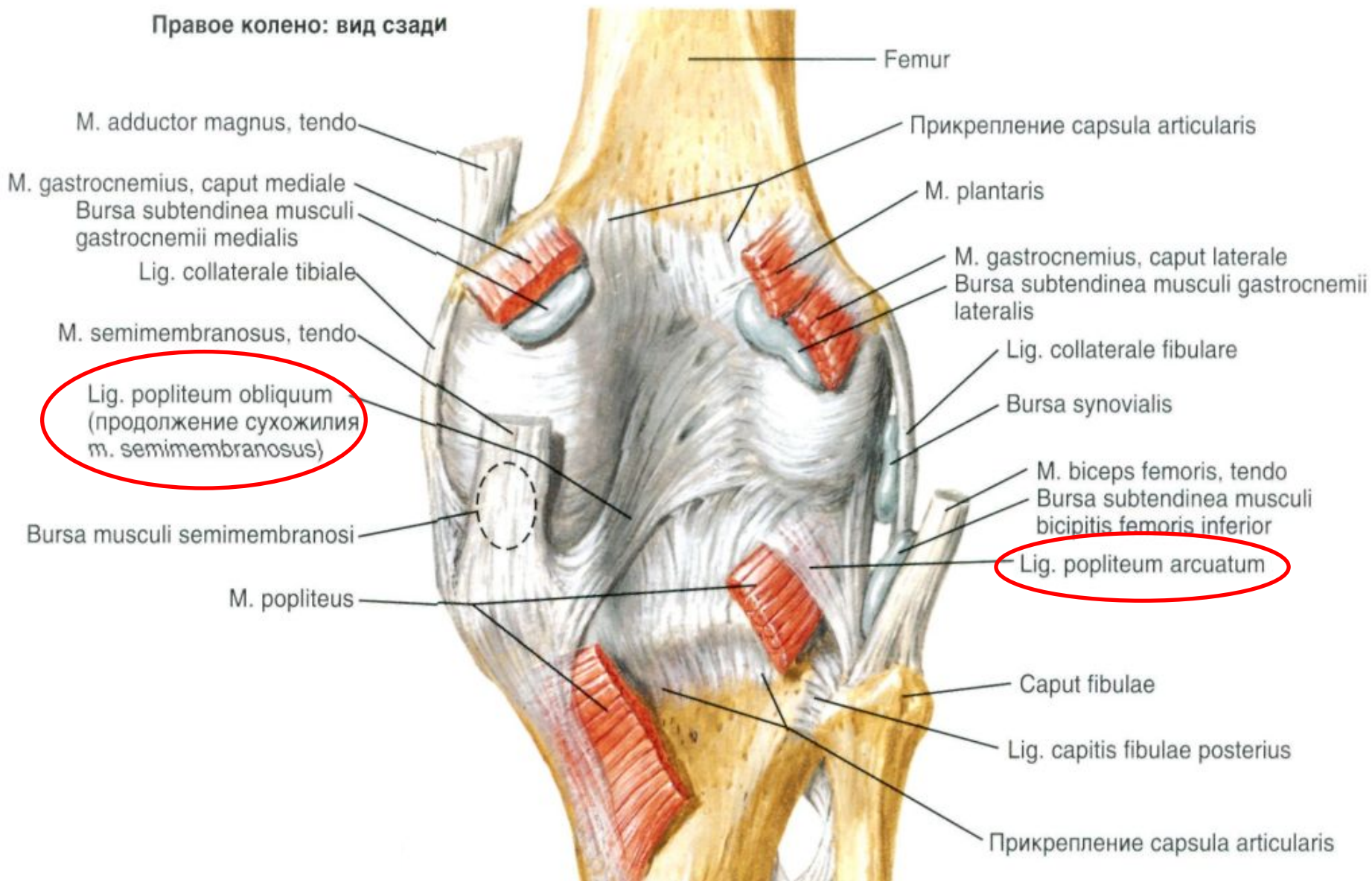


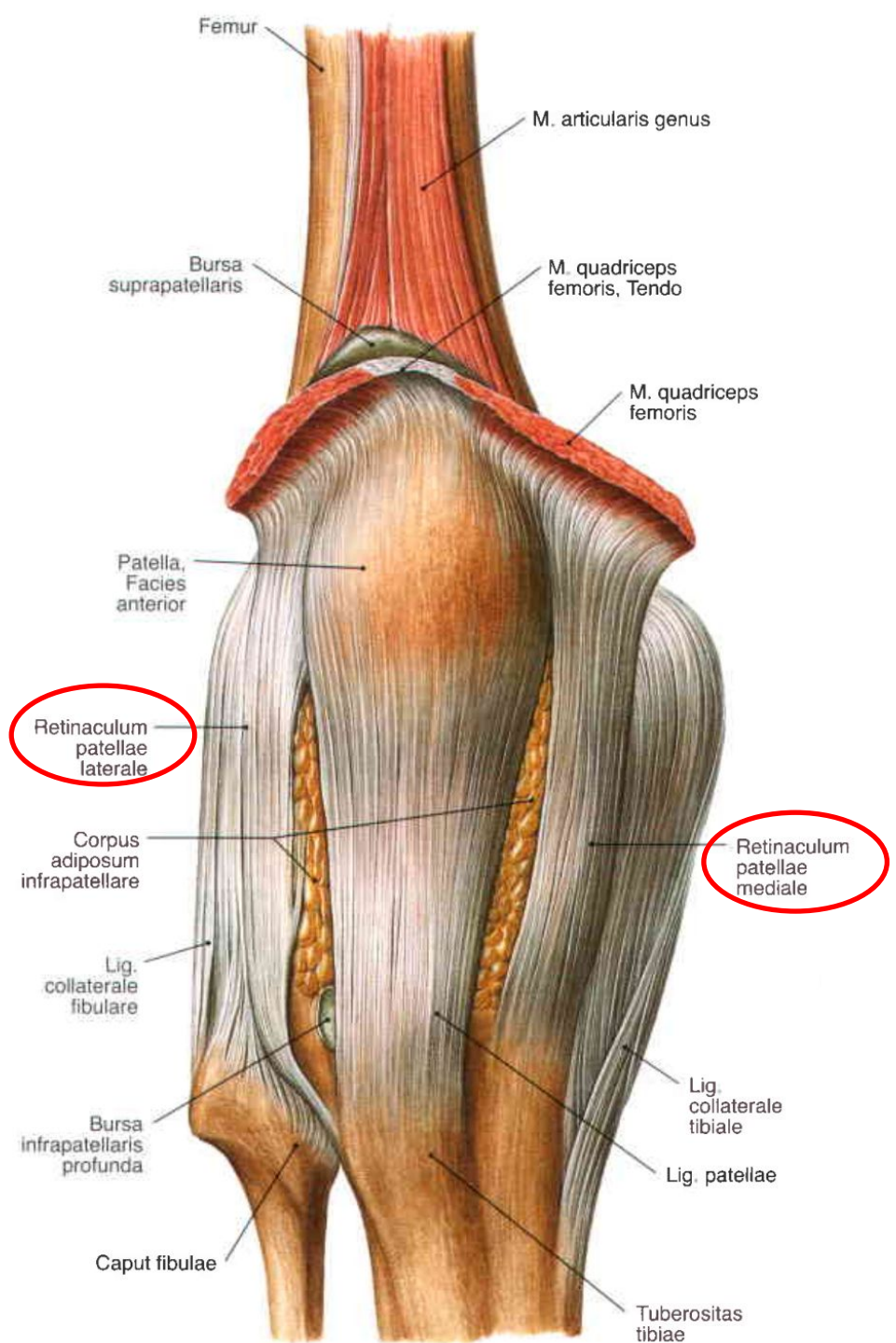


Внесуставные вспомогательные элементы

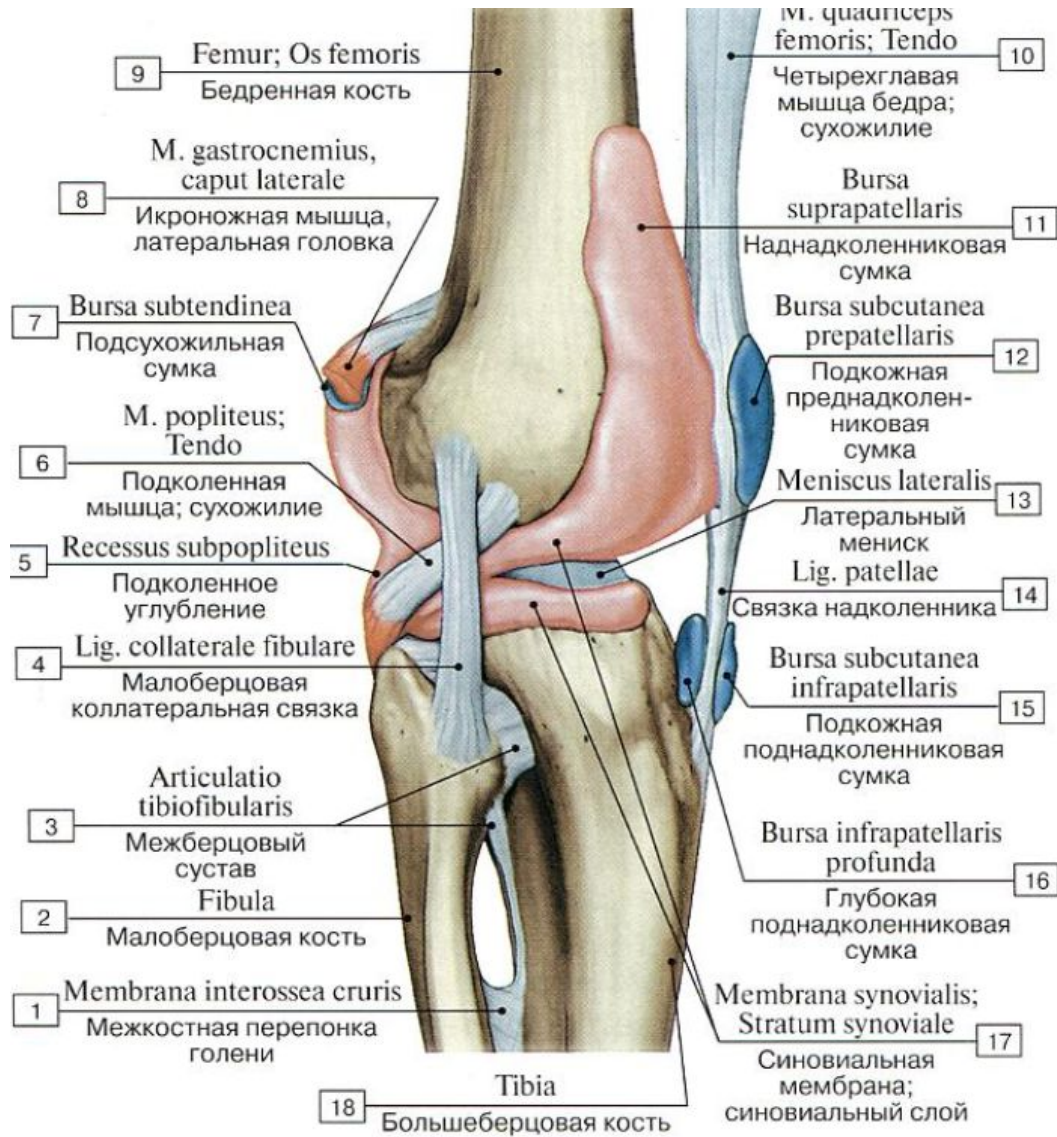


Правое колено: вид сзади

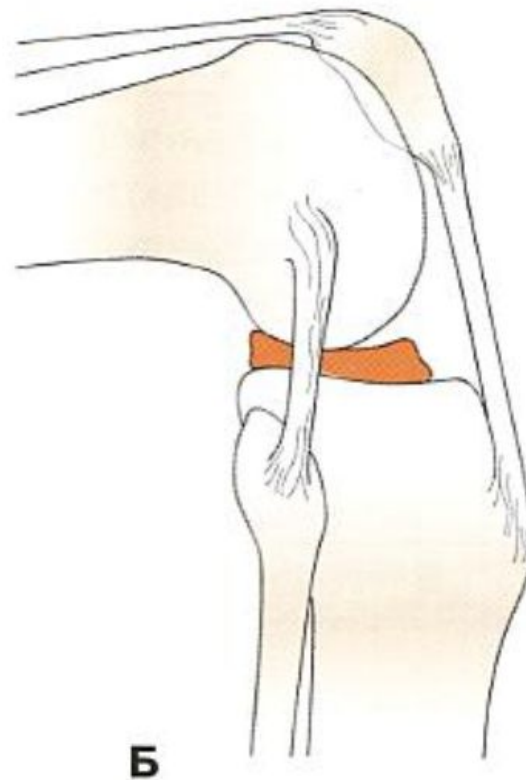
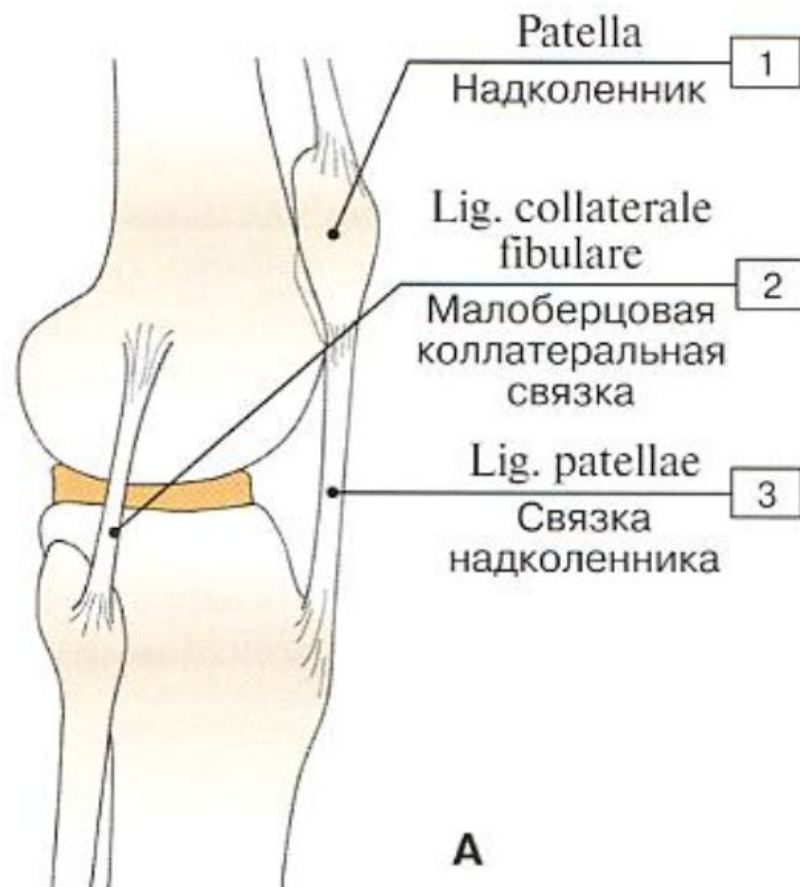

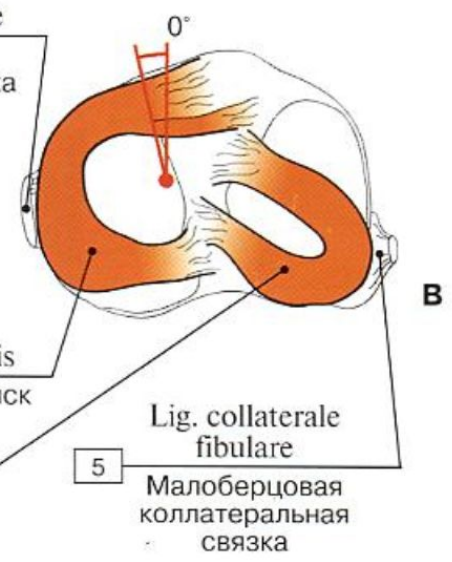
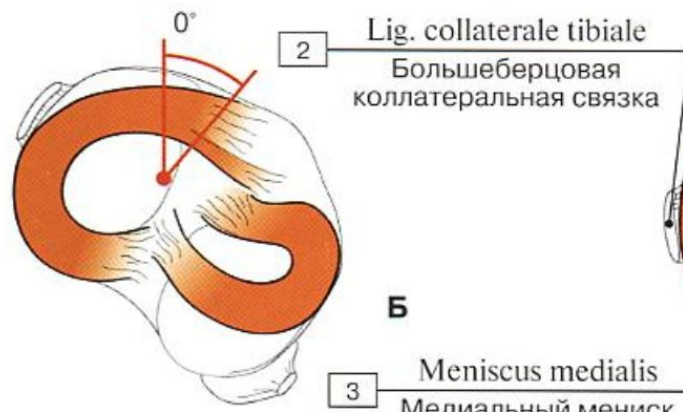
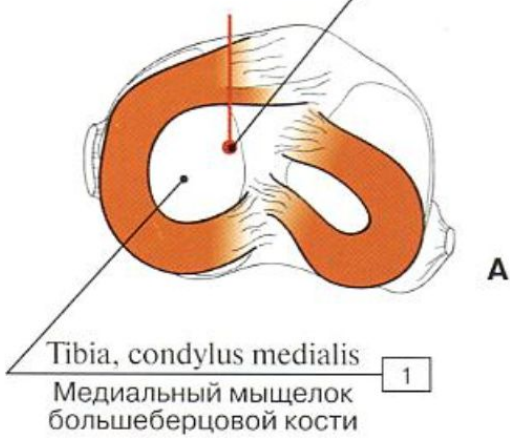
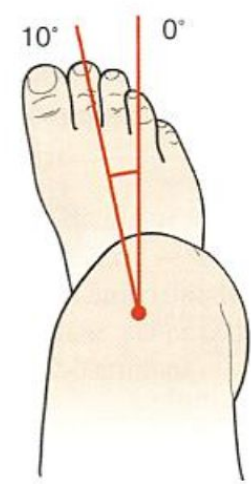
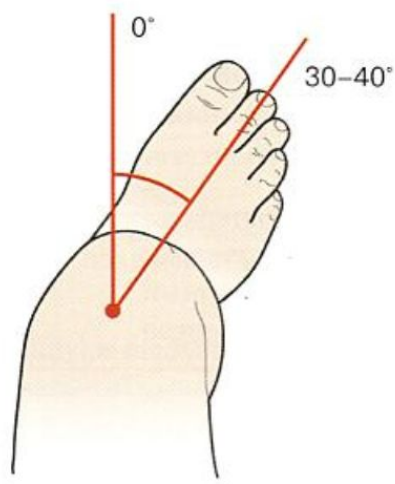

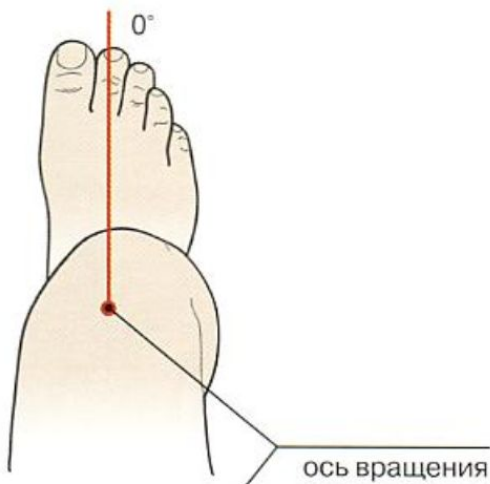
Образования синовиальной мембраны



Движения в коленном суставе





Межберцовый сустав

Art. tibiofibularis

Сочленяющиеся поверхности:

- Суставная поверхность головки малоберцовой кости
Facies articularis capitis fibulae
- Малоберцовая суставная поверхность большеберцовой кости
Facies articularis tibularis

Вспомогательный аппарат:

- Передняя связка головки малоберцовой кости
Lig. Capitis fibulae anterius
- Задняя связка головки малоберцовой кости
Lig. Capitis fibulae posterius

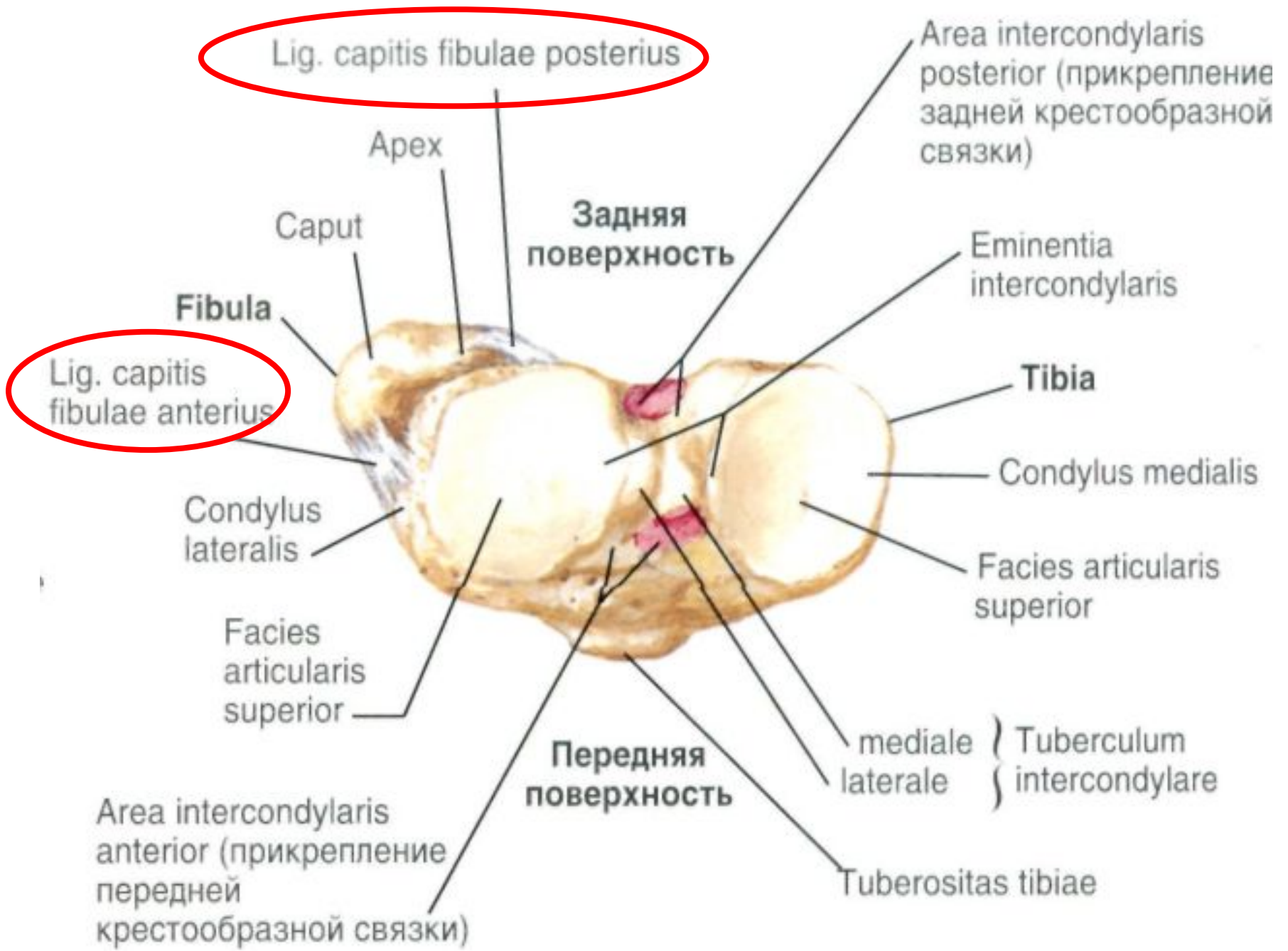
Вид сустава:

- Простой
- Плоский
- Многоосный

Движения в суставе:

- Скольжение одной поверхности относительно другой

Вид сверху



Суставы стопы

Articulationes pedis

Голенистопоный сустав
Art. talocruralis

Соединения костей предплюсны
Articulationes intertarseae



Соединения предплюсны и
плюсны *articulationes*
tarsometatarseae



Соединения предплюсны и
плюсны *articulationes*
tarsometatarseae



Соединения костей пальцев
articulationes ossis digitorum



Голеностопный сустав

Art. talocruralis

Сочленяющиеся поверхности:

- Блок таранной кости
Trochlea tali
- Суставная поверхность медиальной лодыжки
Facies articularis malleolus medialis
- Суставная поверхность латеральной лодыжки
Facies articularis malleolus lateralis

Вспомогательный аппарат

- Латеральная коллатеральная связка
Lig. collaterale laterale:
 - Передняя таранно-малоберцовая связка
Lig. talofibulare anterius
 - Задняя таранно-малоберцовая связка
Lig. talofibulare posterius
 - Пяточно-малоберцовая связка
Lig. calcaneofibulare
- Медиальная коллатеральная связка (дельтовидная связка)
Lig. collaterale mediale (lig. deltoideum):
 - Большеберцово-ладьевидная часть
Pars tibionavicularis
 - Большеберцово-пяточная часть
Pars tibiocalcanea
 - Передняя большеберцово-таранная часть
Pars tibiotalaris anterior
 - Задняя большеберцово-таранная часть
Pars tibiotalaris posterior

Вид сустава:

- Сложный
- Блоковидный
- Одноосный

Движения в суставе:

- Сгибание и разгибание вокруг фронтальной оси

Сочленяющиеся поверхности

Дистальный эпифиз большеберцовой КОСТИ

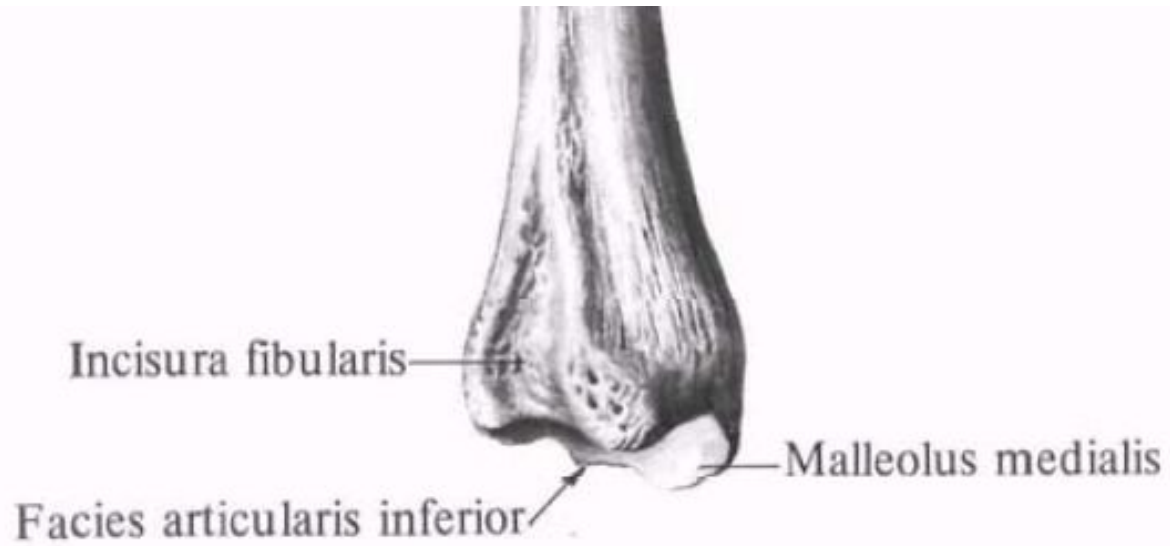
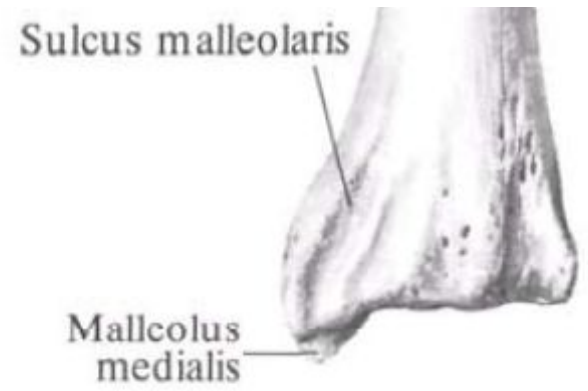
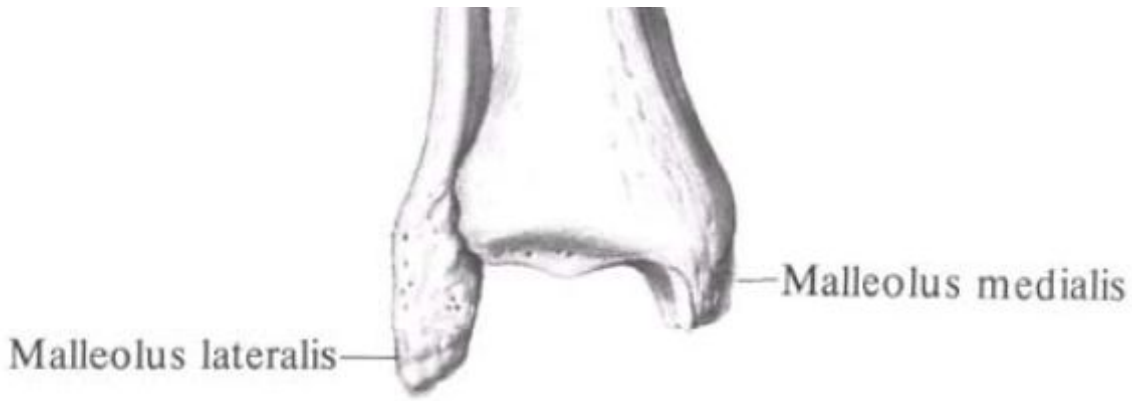
(*Epiphysis distalis tibialis*):

- Малоберцовая вырезка (*Incisura fibularis*)
- Медиальная лодыжка (*Malleolus medialis*)
- Лодыжковая борозда (*Sulcus malleolaris*)
- Суставная поверхность медиальной лодыжки (*Facies articularis malleoli medialis*)
- Нижняя суставная поверхность (*Facies articularis inferior*)

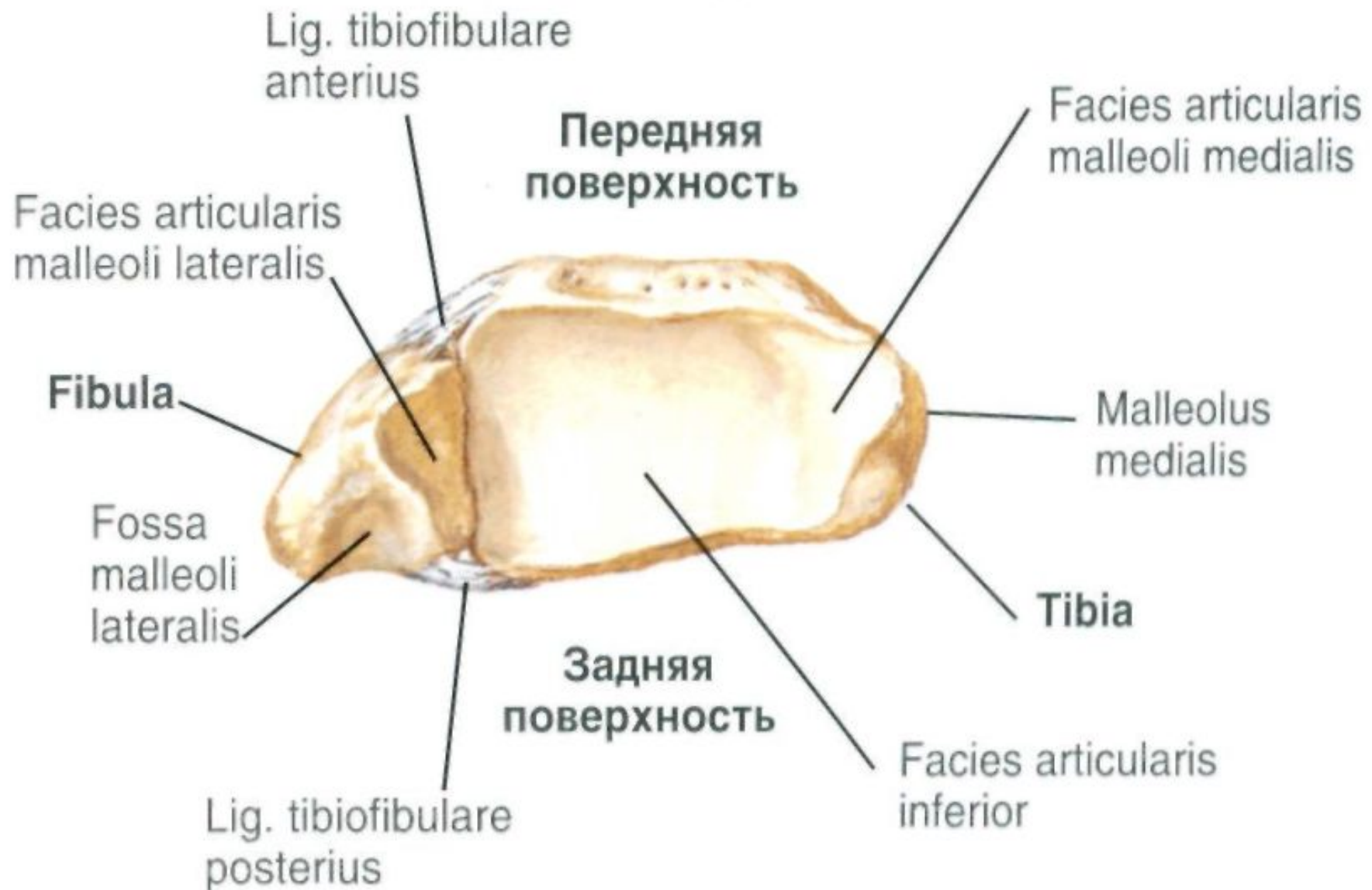
Дистальный эпифиз малоберцовой КОСТИ

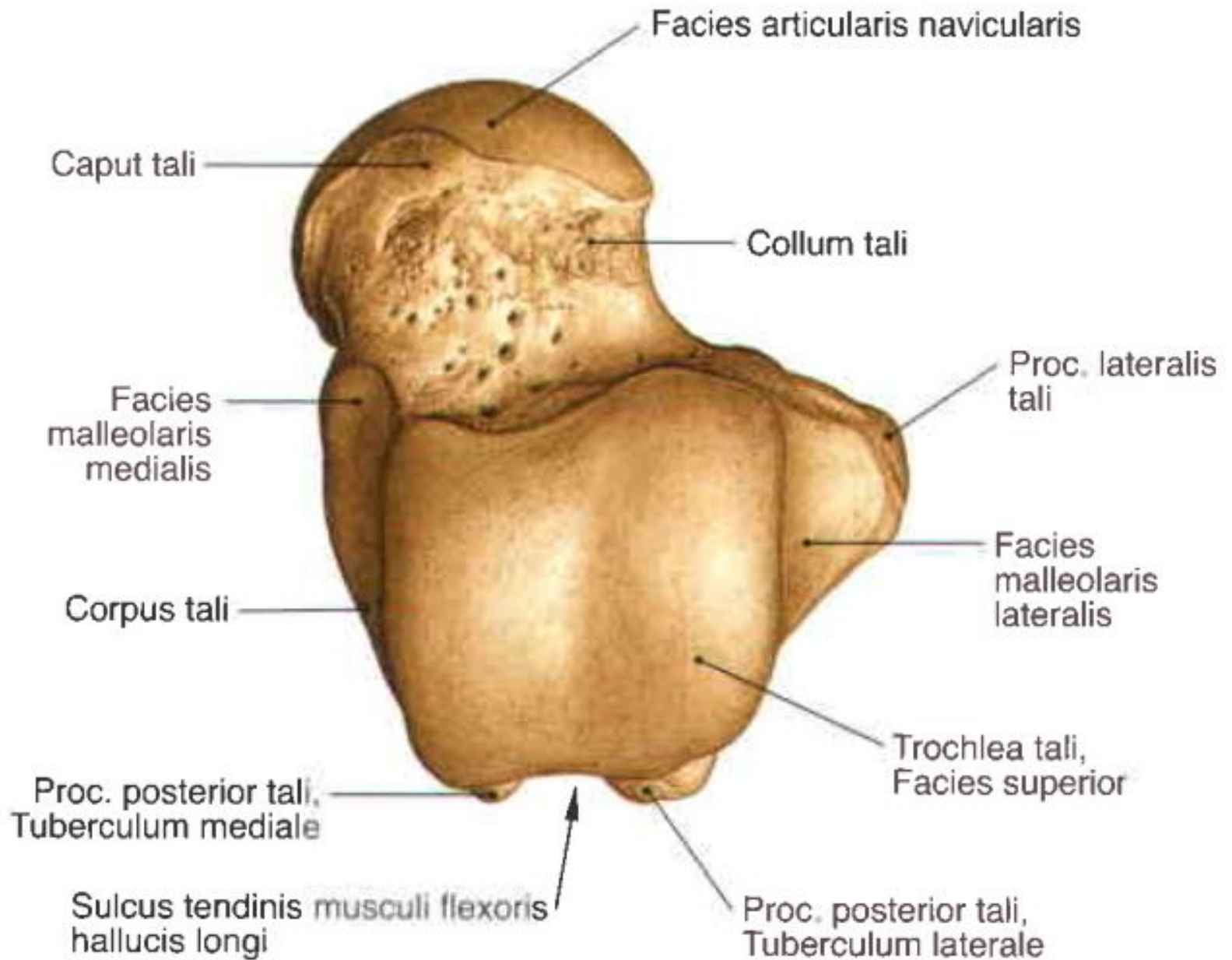
(*Epiphysis distalis fibularis*):

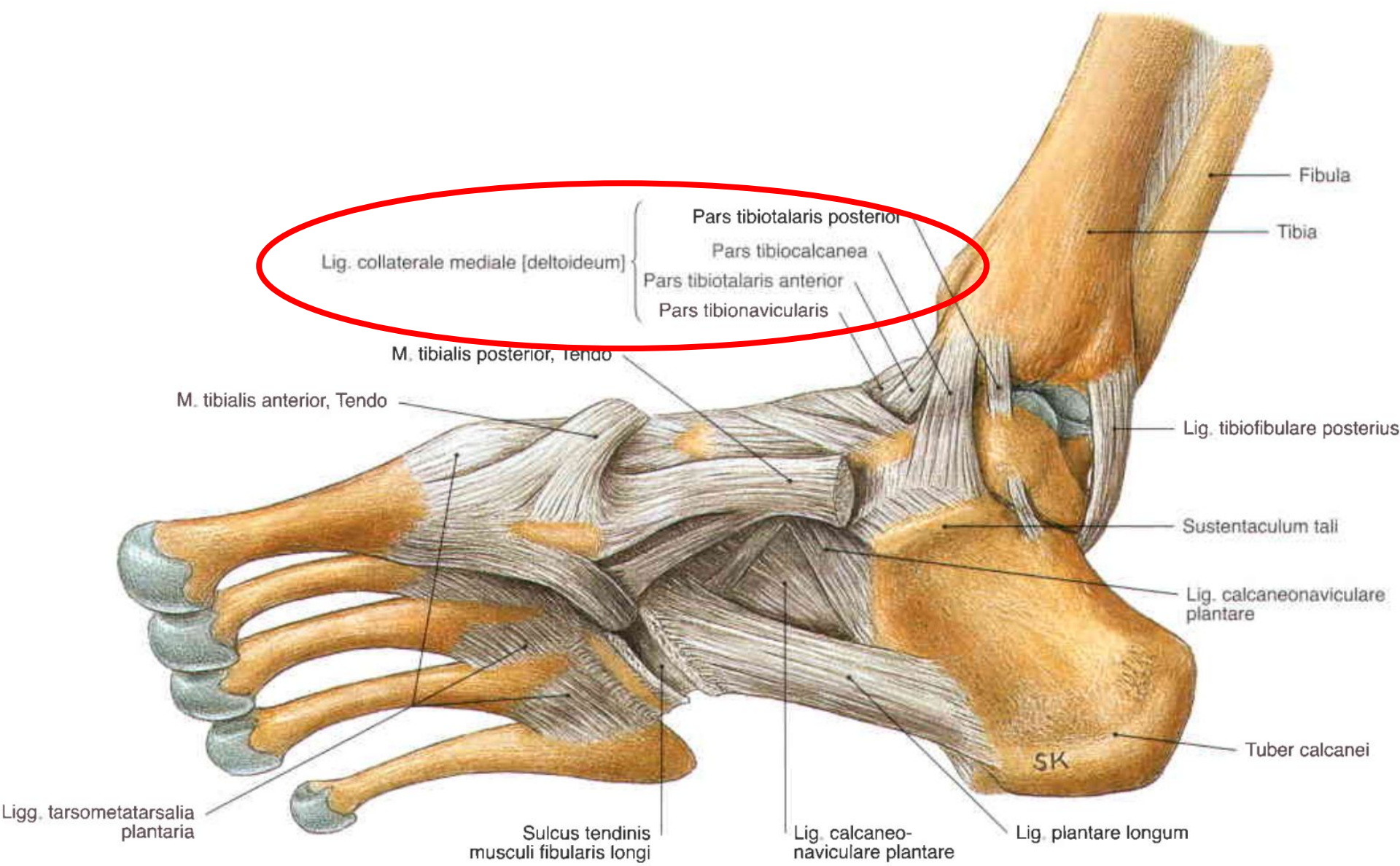
- Латеральная лодыжка (*Malleolus lateralis*)
- Суставная поверхность латеральной лодыжки (*Facies articularis malleoli lateralis*)
- Лодыжковая борозда (*Sulcus malleolaris*)

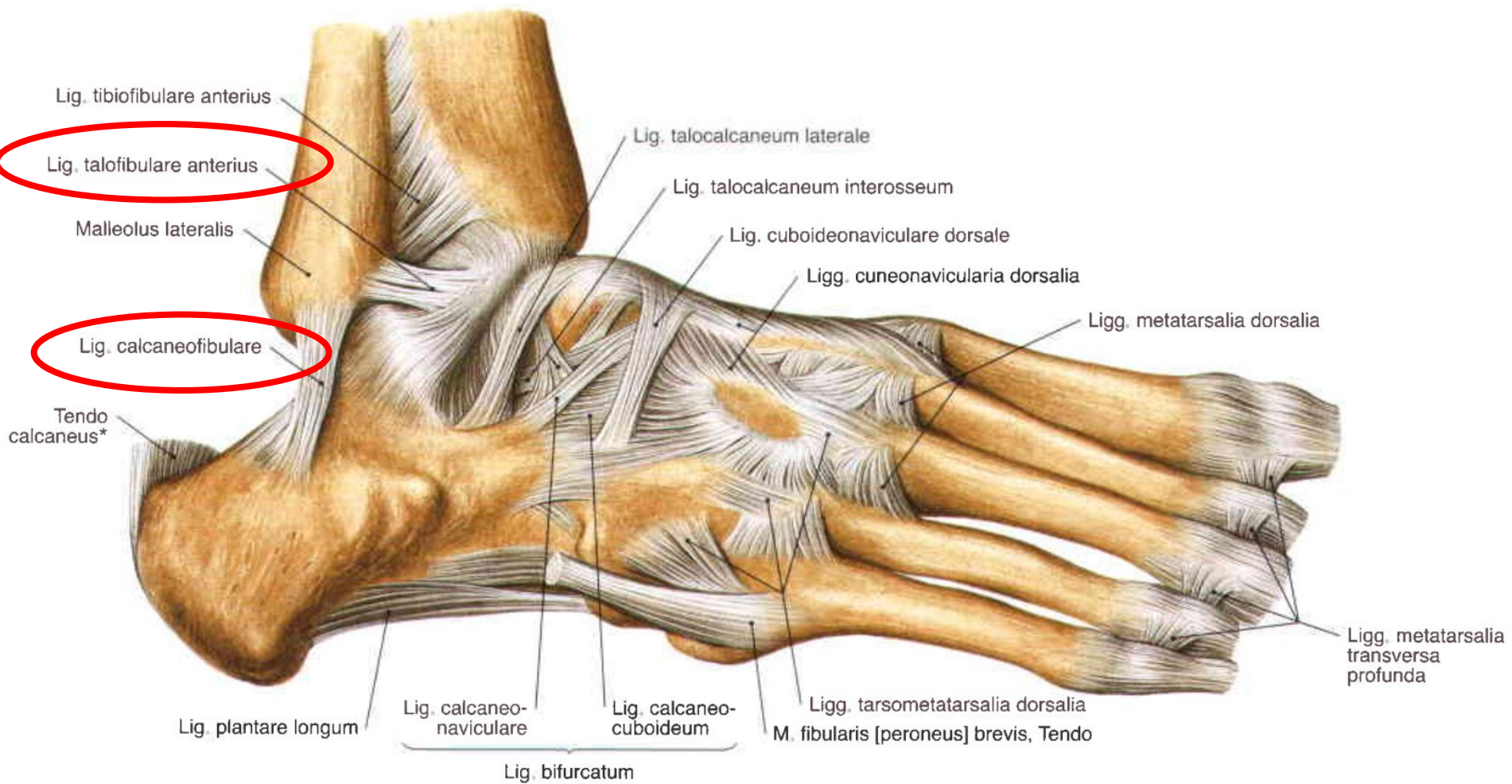


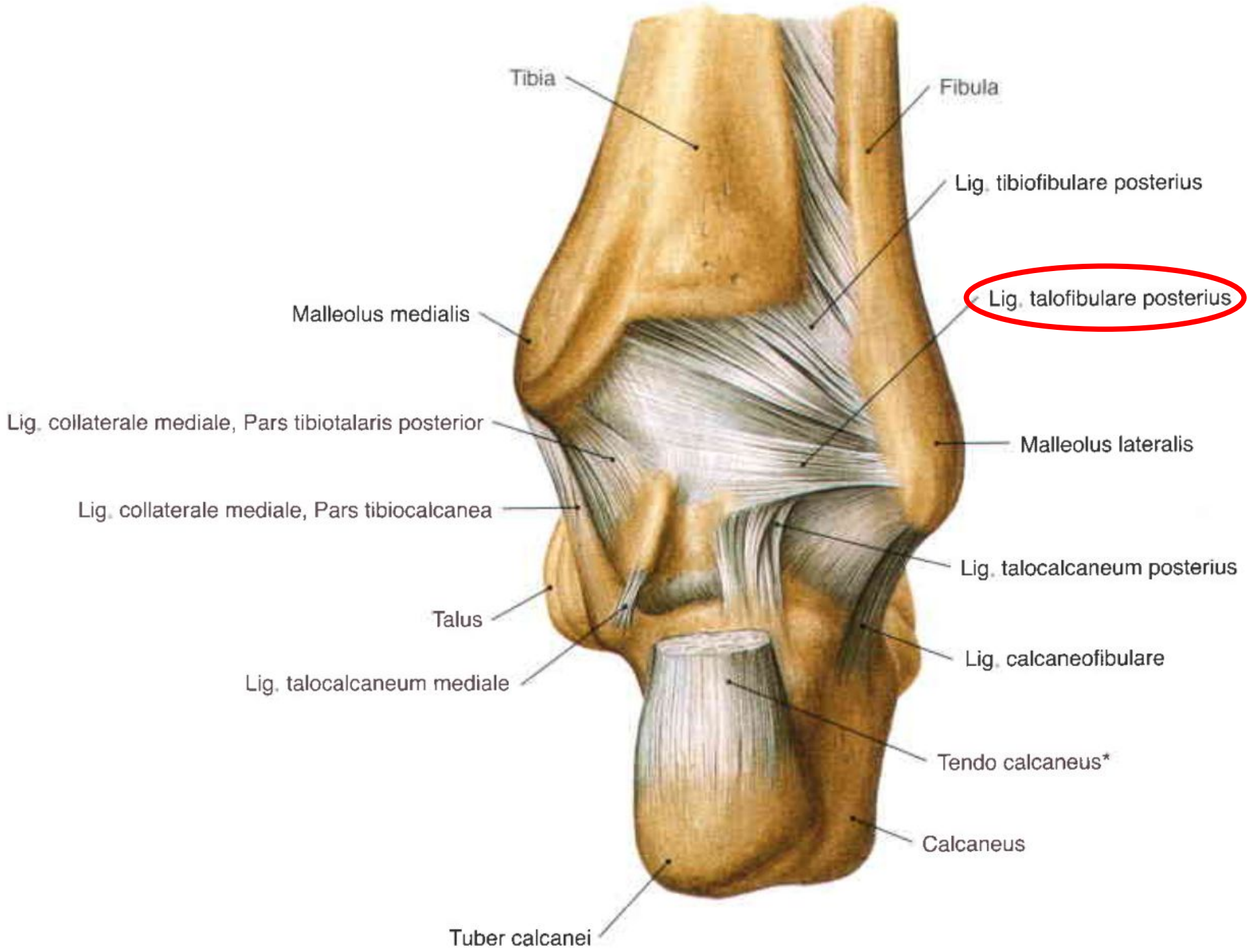
Вид снизу











Движения в суставе

