

Воспаление

1. Причины
2. Стадии
3. Клинические проявления
4. Классификация и виды
5. Исходы

• **Воспаление** - защитная реакция организма на повреждение, направленная на устранение причины повреждения, удаление продуктов распада и восстановление поврежденных тканей, проявляющаяся местными и общими изменениями во всем организме.

• **Воспаление** - типовой патологический процесс, имеет защитно-приспособительный характер, сочетающий физиологические и патологические элементы. Оно лежит в основе большинства болезней и причин смерти. Развитие воспаления связано с реактивностью организма. Низкая реактивность замедляет и ослабляет его (у пожилых, у дистрофиков)

- Для обозначения воспаления к корню греческого или латинского названия органа добавляют суффикс **«ИТ»** (глоссит, нефрит). Исключения для исторически устойчивых названий болезней (ангина, пневмония).
- **Причины воспаления:**
- **Экзогенные: Биологические** (бактерии, вирусы, грибы, простейшие, паразиты)
- **Физические** (травмы, ожоги, отморожения, радиация)
- **Химические** (кислоты, щелочи, яды, растворители)
- **Эндогенные:**
 1. Собственные экскреты, иммунные комплексы.

Стадии воспаления

- Зона воспаления может быть от микроскопической до обширной, иметь очаговый или диффузный характер и даже системной (ревматизм). В зоне любого воспаления всегда присутствуют три стадии (фазы) в разном преобладании.
1. **Альтерация** («изменение») - повреждение тканей в виде дистрофий, вплоть до некроза, которое запускает механизм воспаления, освобождая особые активные вещества - **медиаторы воспаления** (гистамин, серотонин, кинины, простагландины), которые вызывают раздражение болевых рецепторов, расширение сосудов и повышение их проницаемости, что создает предпосылки для второй стадии.

- **Экссудация** - выход (пропотевание) плазмы и клеток крови и пропитывание окружающих тканей. Накапливающаяся жидкость в очаге воспаления - **экссудат**. Расширение артерий приводит к покраснению воспаленных тканей и повышению их температуры. **Экссудация** способствует проникновению лейкоцитов и моноцитов в очаг воспаления для фагоцитоза, а **БАВ** стимулируют деление клеток тканей, создавая предпосылки для третьей фазы.
- **Пролиферация** (от «несущего потомство») - деление клеток до полного восстановления тканей, или в виде рубца. Завершающая стадия воспаления, которая начинается с началом первой. Стимулируется продуктами распада клеток. Особенно активно пролиферируют фибробласты.

Клинические признаки воспаления

- Зависят от формы воспаления и этиологии, но всегда проявляются местными и общими реакциями. **Основные местные признаки** воспаления на коже и слизистых были описаны до новой эры Гиппократом и Цельсом:
 - **1. краснота (rubor)**
 - **2. припухлость (tumor)**
 - **3. боль (dolor)**
 - **4. повышение температуры (calor)**
- Пятый признак добавил Гален (II век н.э.) - **нарушение функции (functio laesa)**

INFLAMMATION



HEAT

REDNESS

SWELLING

PAIN

LOSS OF
FUNCTION

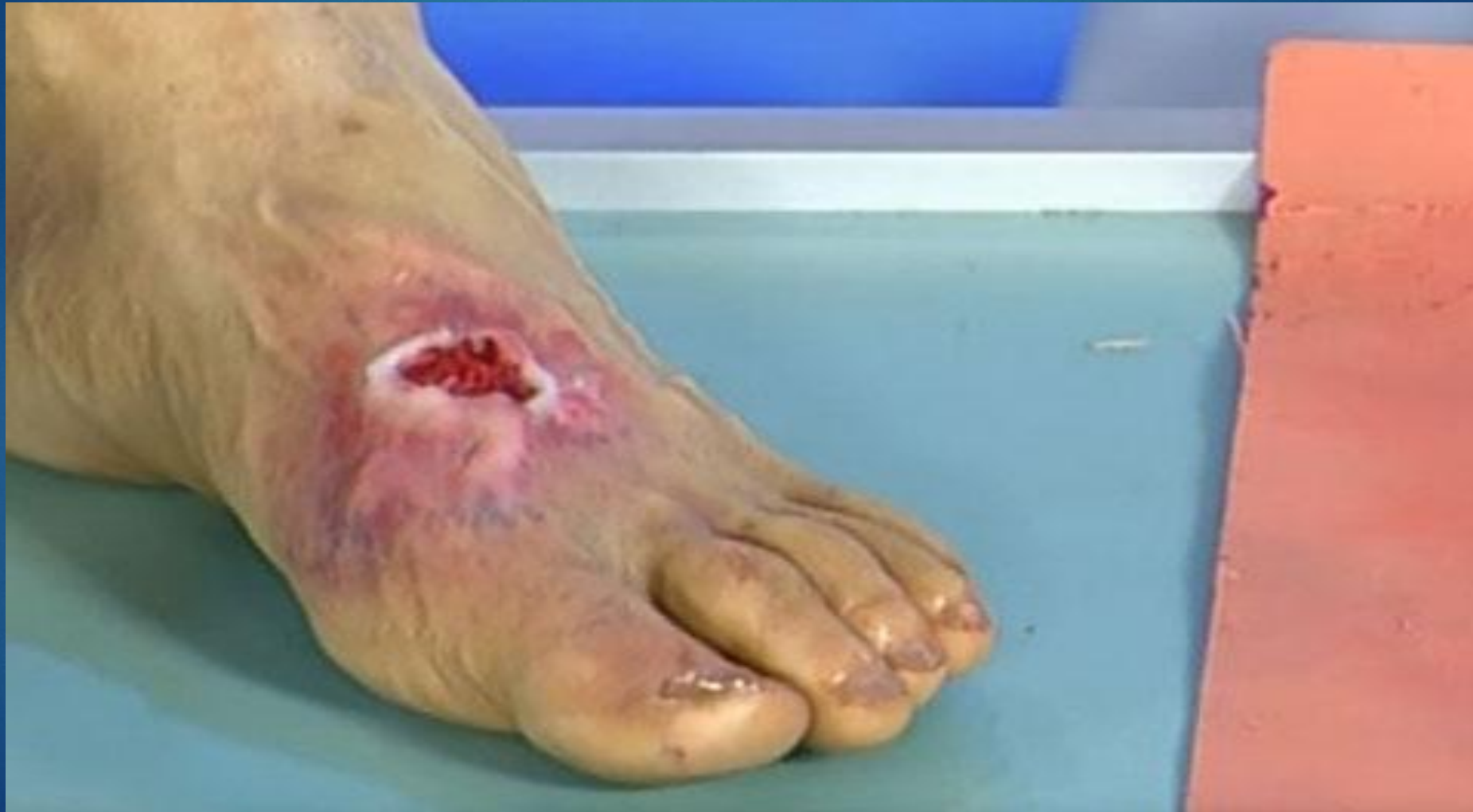- **Общие проявления** воспаления:

- лихорадка
- лейкоцитоз
- ускорение СОЭ
- сдвиг лейкоцитарной формулы влево
- общее недомогание, слабость.

- **Классификация и формы воспаления**

- I. По течению воспаление бывает острое, подострое и хроническое.
- II. По этиологии выделяют банальное (неспецифическое) и специфическое с характерными признаками воспаления при некоторых инфекциях (сифилис, туберкулез, проказа)

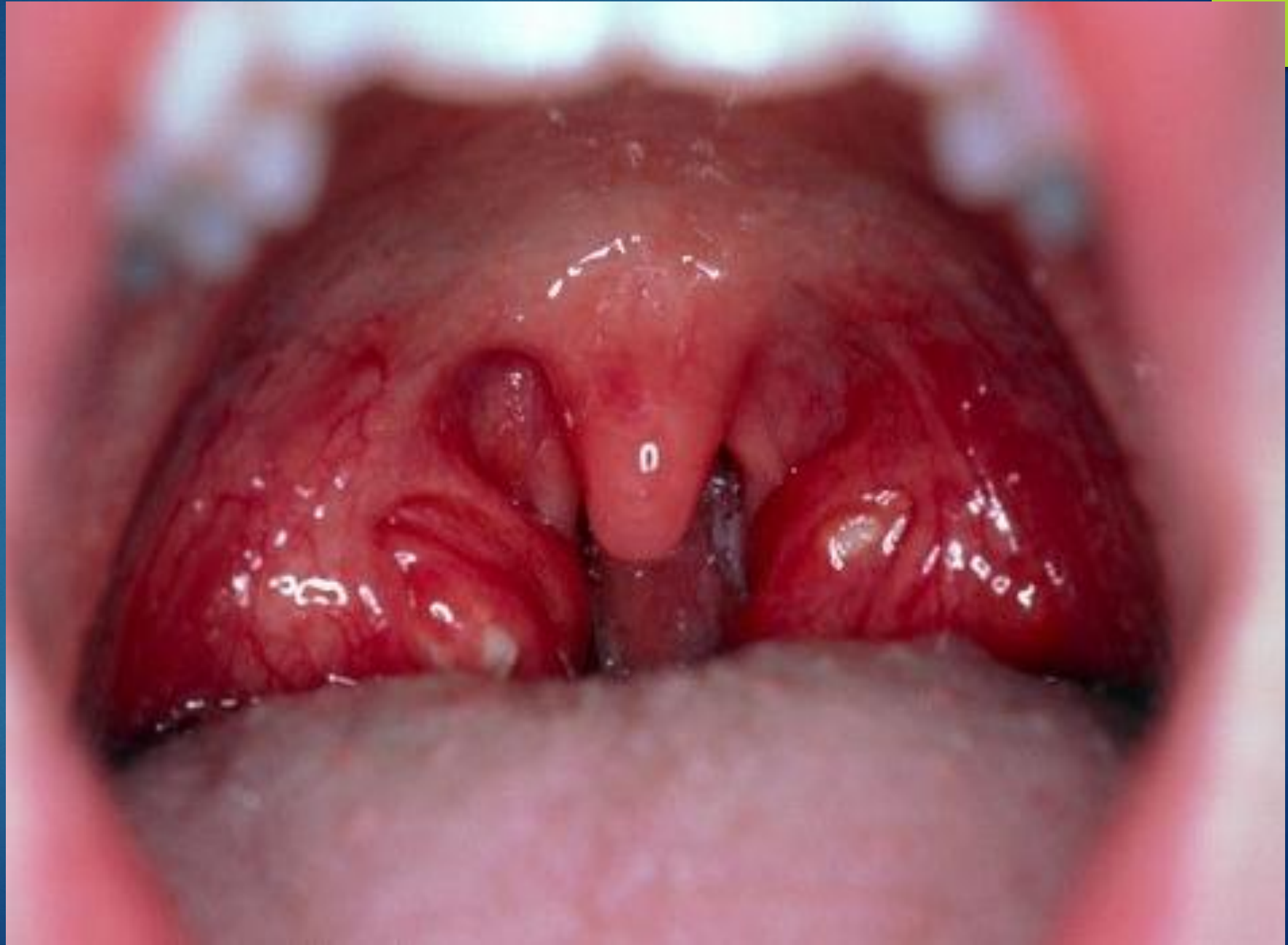специфическое воспаление



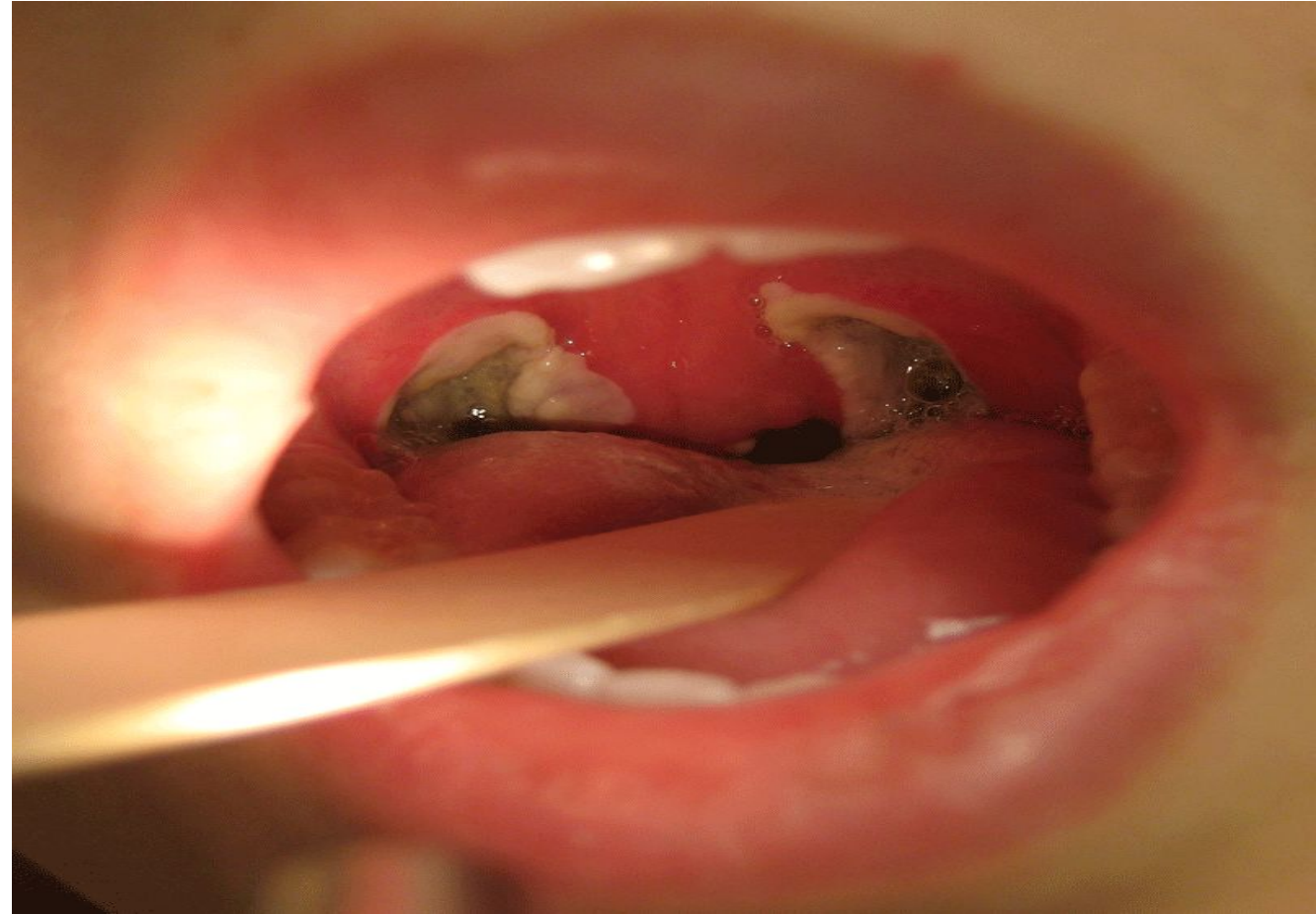
III. По морфологии (по преобладающей стадии):

- 1. 1 Альтеративное** - преобладает дистрофия и некроз. Бывает в паренхиматозных органах (мозг, сердце, печень, почки) при действии токсичных веществ.
- 2. Экссудативное** - наиболее частое. В зависимости от вида экссудата:
 - **Серозное** - экссудат прозрачный, с желтоватым оттенком. Содержит небольшое количества белка (2-3 %) и слущенных клеток. Возникает чаще в серозных полостях, слизистых и мозговых оболочках. Протекает остро и завершается благоприятно.
 - **Катаральное** - экссудат обильный, слизистый с небольшим количеством эпителиальных клеток и лейкоцитов. Развивается на слизистых оболочках верхних дыхательных путей и других органов.

Катаральное воспаление

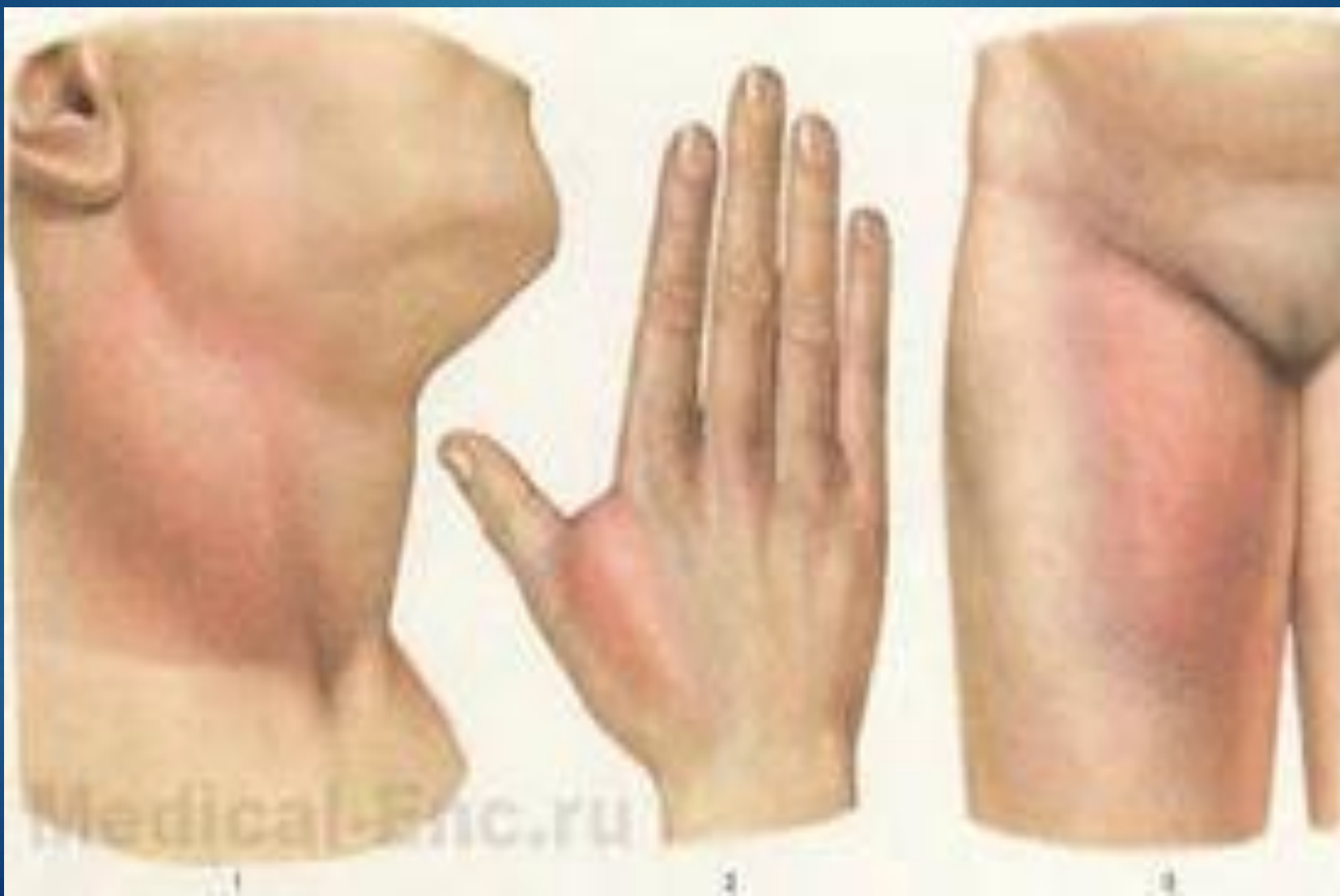

•3. **Фибринозное** - экссудат содержит много фибриногена, который превращается в фибрин, образуя белесую пленку. Если пленка легко отделяется от тканей говорят о **крупозном** воспалении. Если пленка отделяется с усилием, оставляя язвы - **дифтеретическое** воспаление. Исходом такого воспаления является образование спаек.

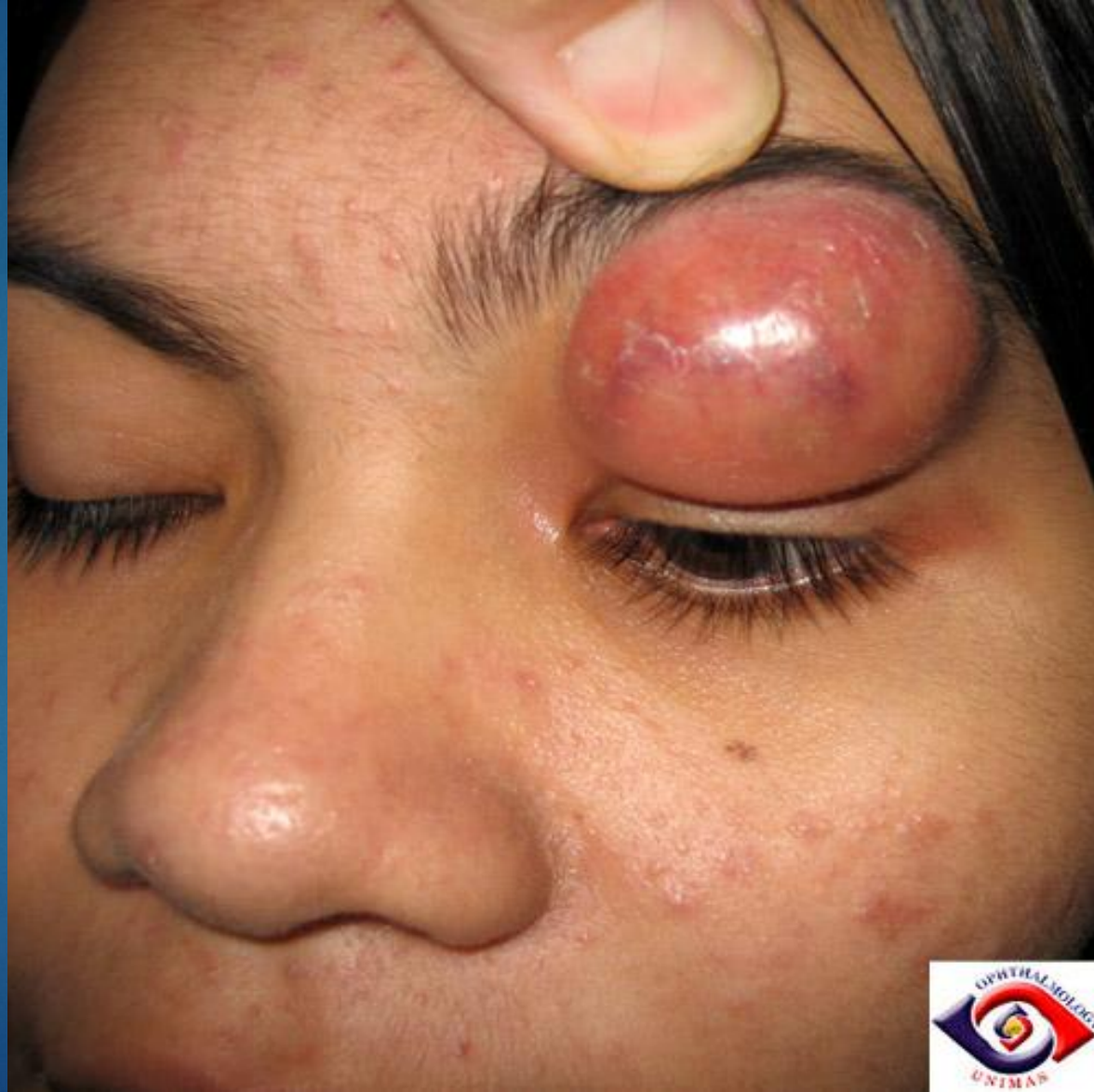

- **Гнойное** - экссудат грязно-зеленого цвета, содержит много белка, фагоцитов, микробов, мертвых тканевых клеток, имеет неприятный запах. Если гной пропитывает ткани - **флегмона**. Когда гной скапливается в полости - **абсцесс**. Часто осложняется попаданием гноя в кровоток, что приводит к развитию **сепсиса**.
- **Геморрагическое** - в экссудате много эритроцитов. Протекает очень тяжело (осложнение гриппа, чума, сибирская язва).
- **Гнилостное** (гангренозное) - когда в очаг воспаления попадает гнилостная микрофлора (газовая гангрена).
- **Смешанное** - когда к одному виду экссудата добавляется другой (серозно-гнойное)

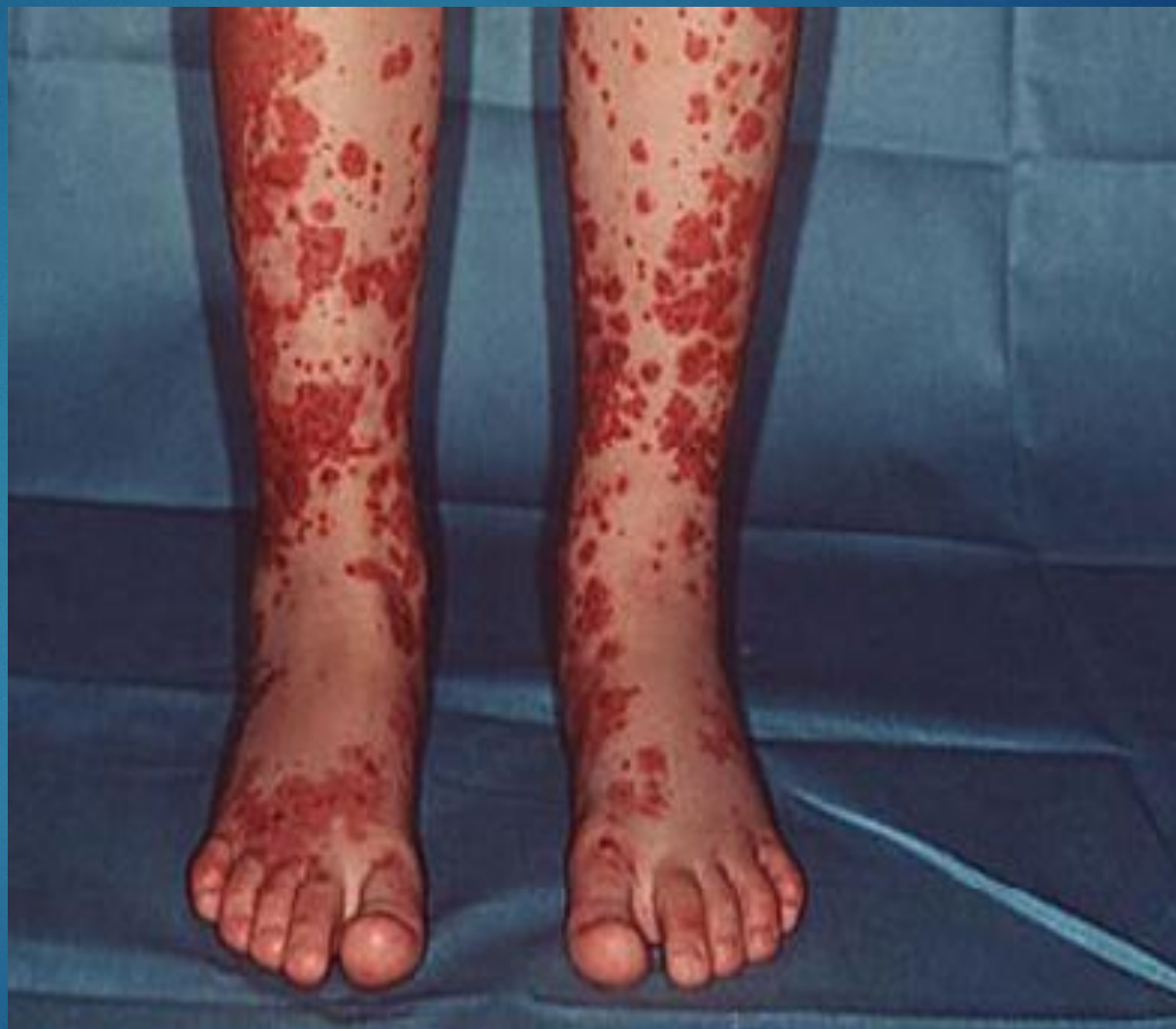флегмона



абсцесс



геморрагическое воспаление

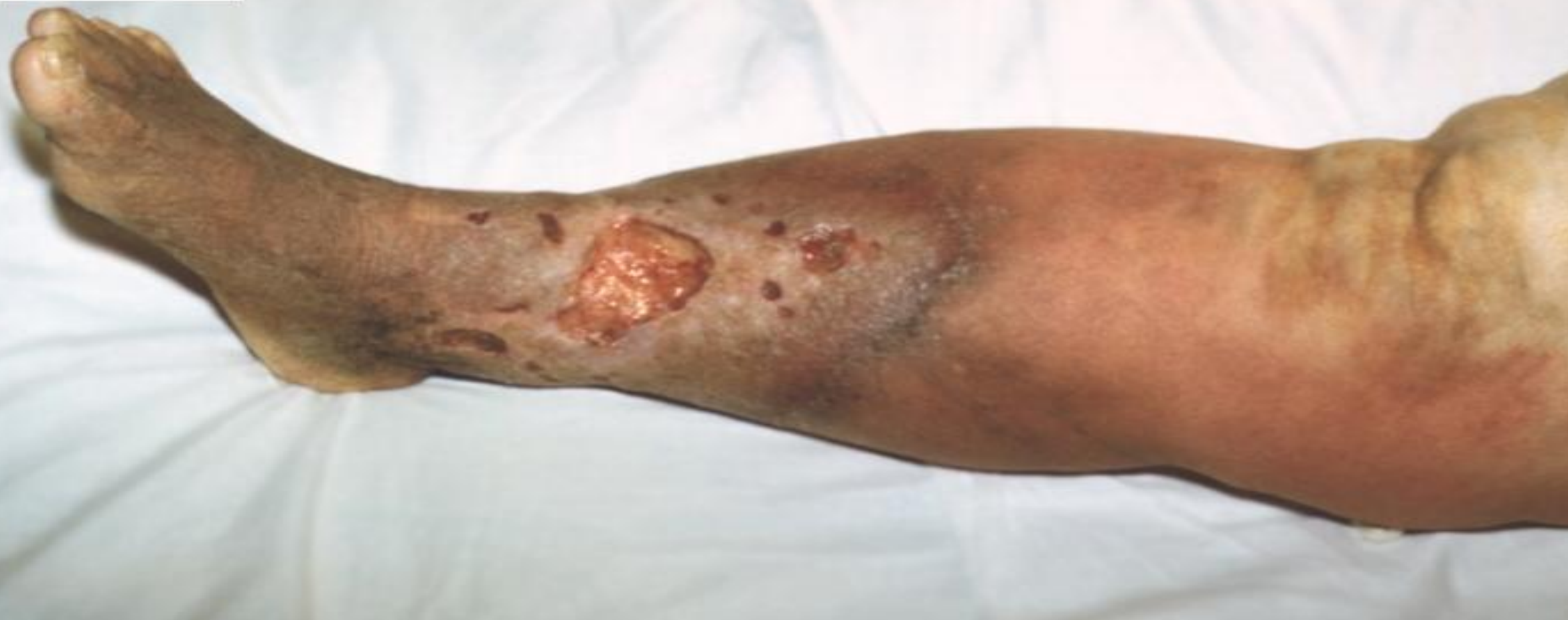

© Mayo Foundation for Medical Education and Research. All rights reserved.

Гнилостное воспаление

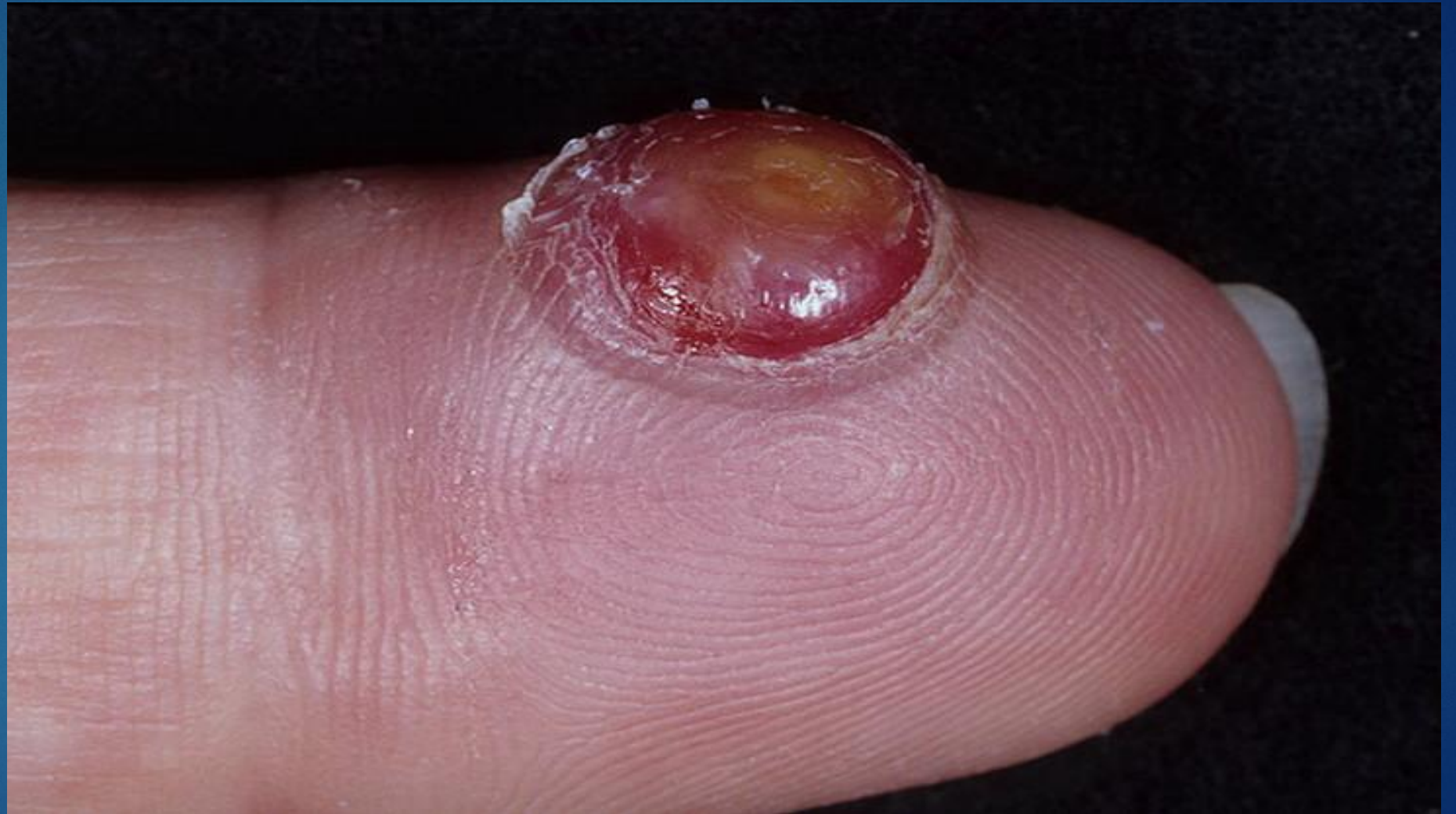

Энциклопедии
Словари
www.enc-dic.com

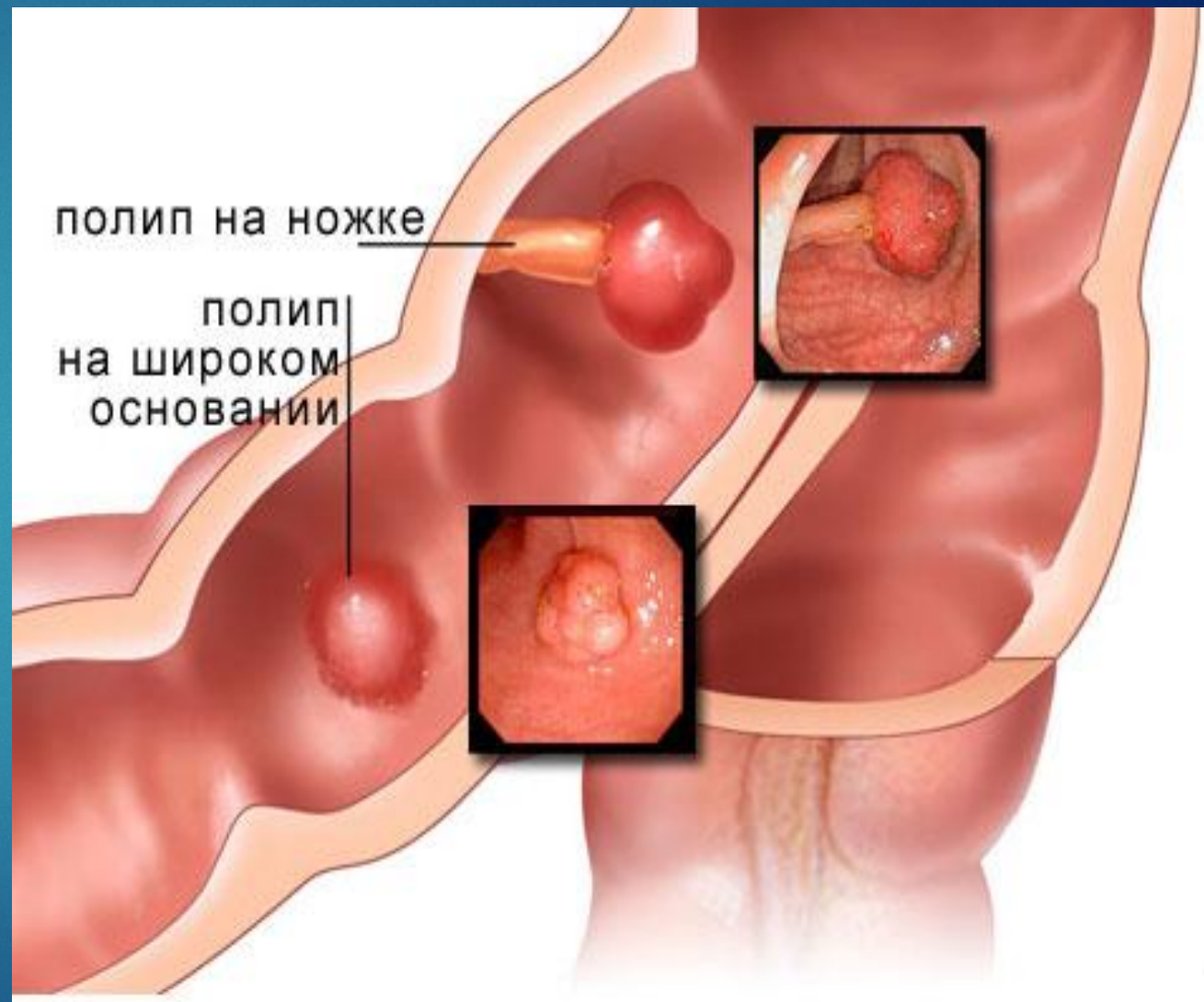
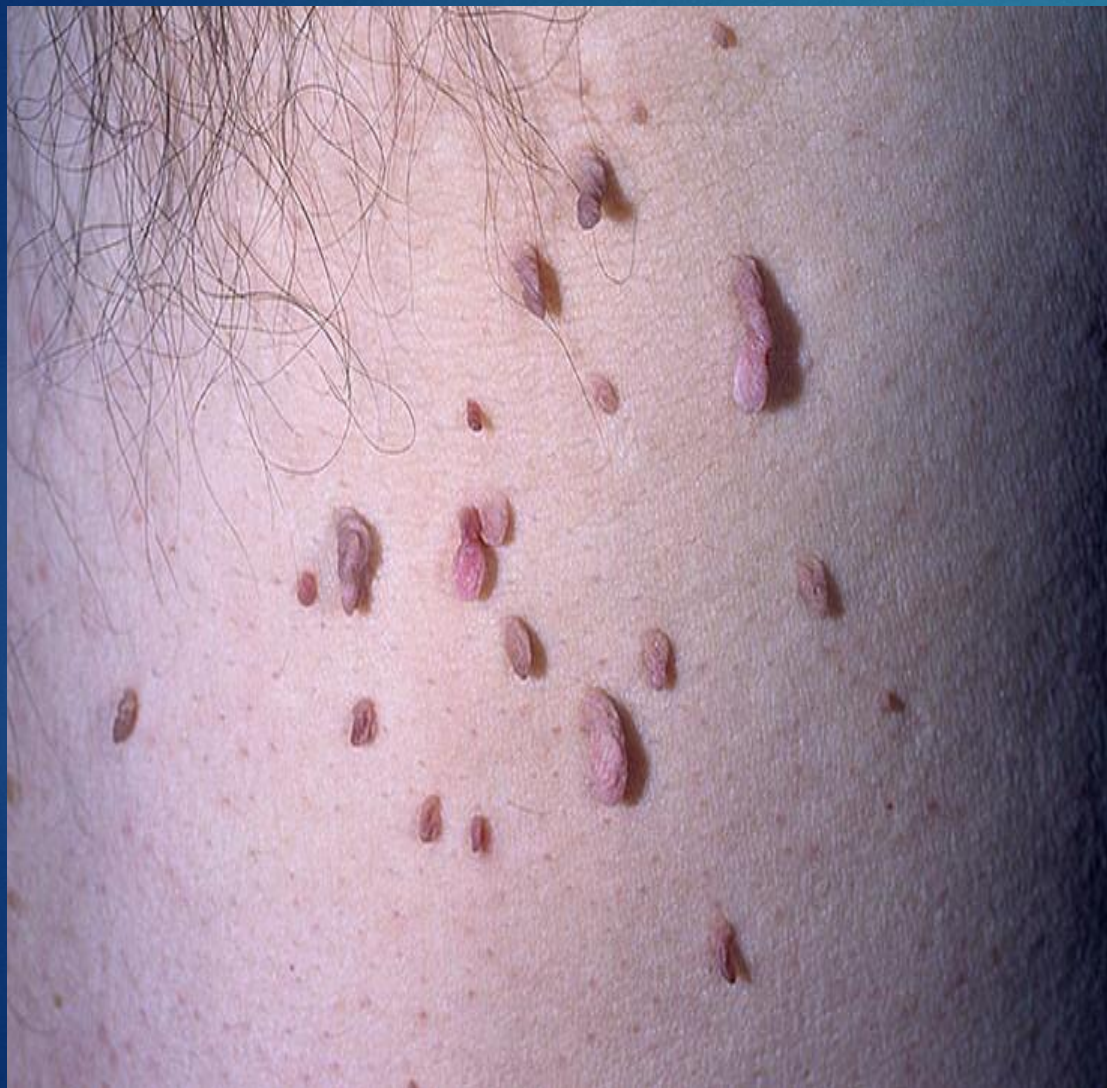

1. 3 Прролиферативное (продуктивное) - когда преобладает пролиферация клеточных и тканевых элементов. Развивается в любом органе и ткани. Может быть **гранулематозным**, когда соединительно-тканые гранулемы (узелки) диаметром 1-2 мм, возникают в результате пролиферации и трансформации способных к фагоцитозу клеток. Может быть продуктивное воспаление **с образованием полипов и остроконечных кондиллом** наблюдается на слизистых оболочках и в зонах, граничащих с плоским эпителием (полипы носа, прямой кишки, влагалища, остроконечные кондилломы ануса, половых органов при сифилисе, гонорее). Может быть **интерстициальным** в миокарде, почках, печени при инфекционно-аллергических заболеваниях.

гранулема



Кондиломы и полипы



- И может быть продуктивное воспаление **вокруг животного паразита** характеризуется разрастанием вокруг него грануляционной ткани, которая в дальнейшем формирует соединительнотканную капсулу. Погибший паразит пропитывается солями кальция (петрифицируется).

- **Исходы воспаления:**

1. Полное восстановление.
2. Инкапсуляция очага воспаления.
3. Рубцевание.
4. Диффузное склерозирование.