

* Южно-Казахстанская государственная медицинская
академия

СРИ

Тема: *Преждевременная отслойка нормально
расположенной плаценты (ПОНРП)*

Выполнила: Бердалиева Г.Б.
712-гр ВОП

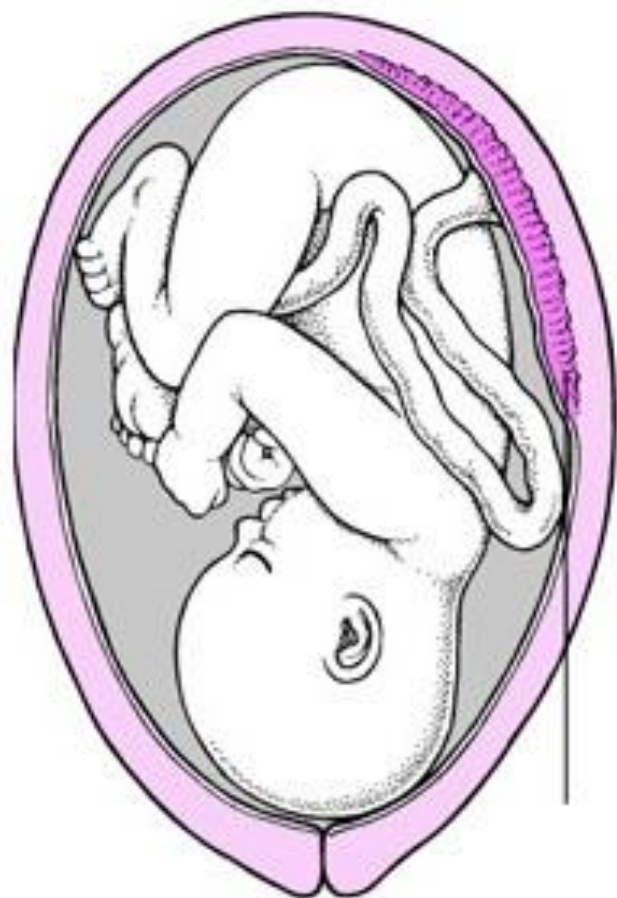Проверила: Джунусова Р.К.

Шымкент 2016

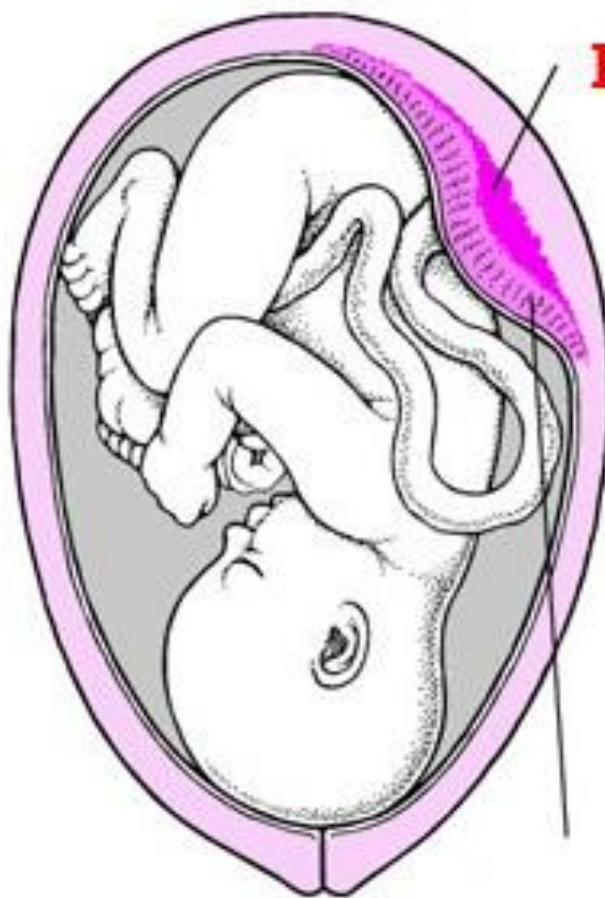
*** Преждевременная отслойка нормально расположенной плаценты (ПОНРП) — это осложнение, проявляющейся несвоевременным отделением плаценты, которое происходит не после рождения плода, как это должно быть в норме, а во время беременности или в процессе течения родов.**

Данное осложнение встречается с частотой 0,5-1,5% случаев.

Отслойка плаценты



Нормальная плацента



Кровь

Отслойка плаценты

В 1/3 случаев преждевременная отслойка плаценты сопровождается обильным кровотечением, с развитием соответствующих осложнений в виде геморрагического шока и ДВС-синдрома (диссеминированное внутрисосудистое свертывание крови).

Преждевременная отслойка нормально расположенной плаценты чаще развивается у первородящих женщин.

При преждевременных родах отслойка плаценты наблюдается в 3 раза чаще, чем при своевременных.

Причины развития ПОНРП:

1. Нарушения плацентарно-маточного кровообращения;

2. Плацентарная недостаточность;

3. Перерастяжение матки (многоводие, многоплодие, крупный плод);

4. Патология матки и оболочек плода;

5. Травматизм беременной, стрессовые ситуации;

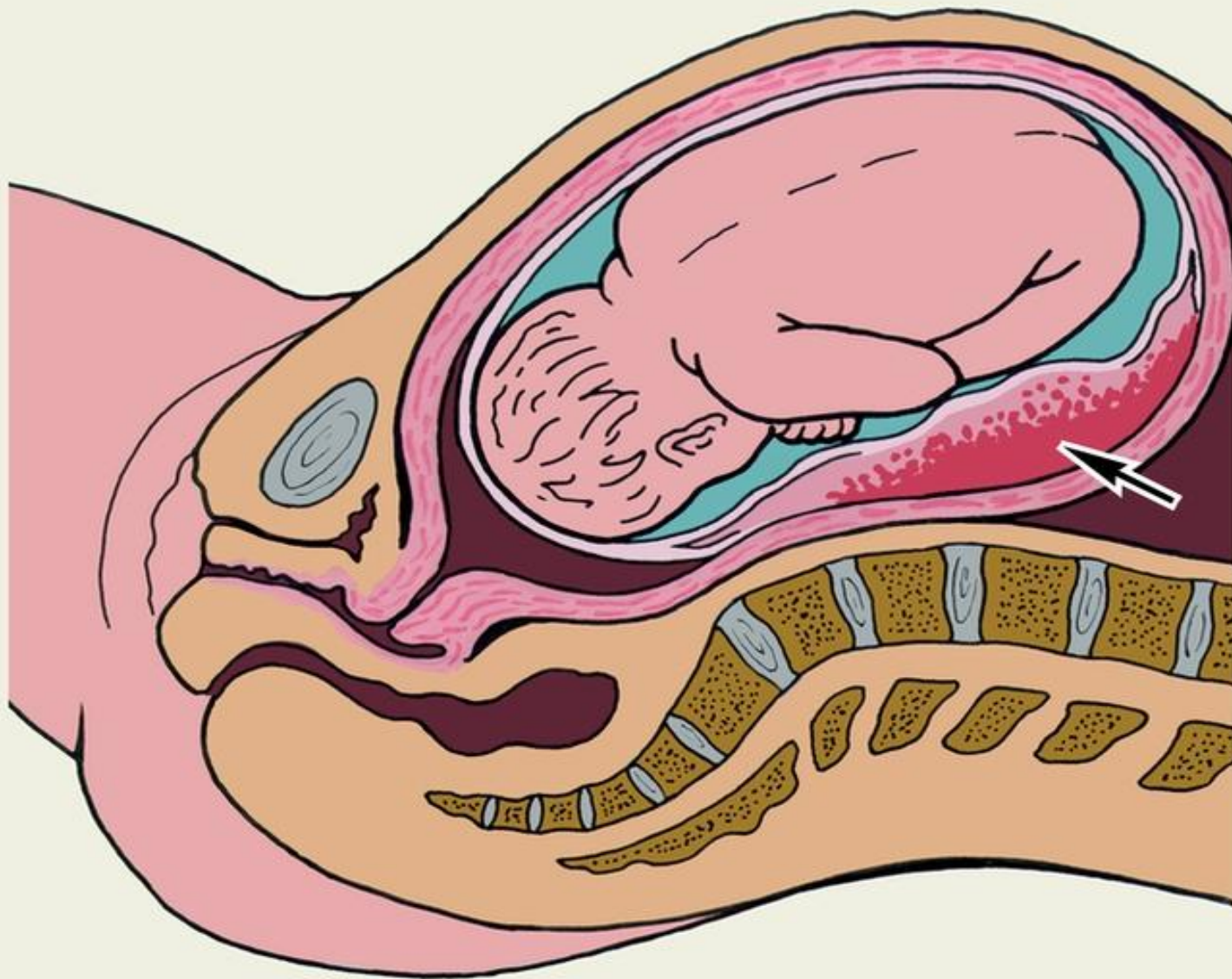
6. В родах: пуповины при ее недостаточной длине или обвитии, бурная родовая деятельность, оперативные пособия, позднее вскрытие плодного пузыря.

Патогенез

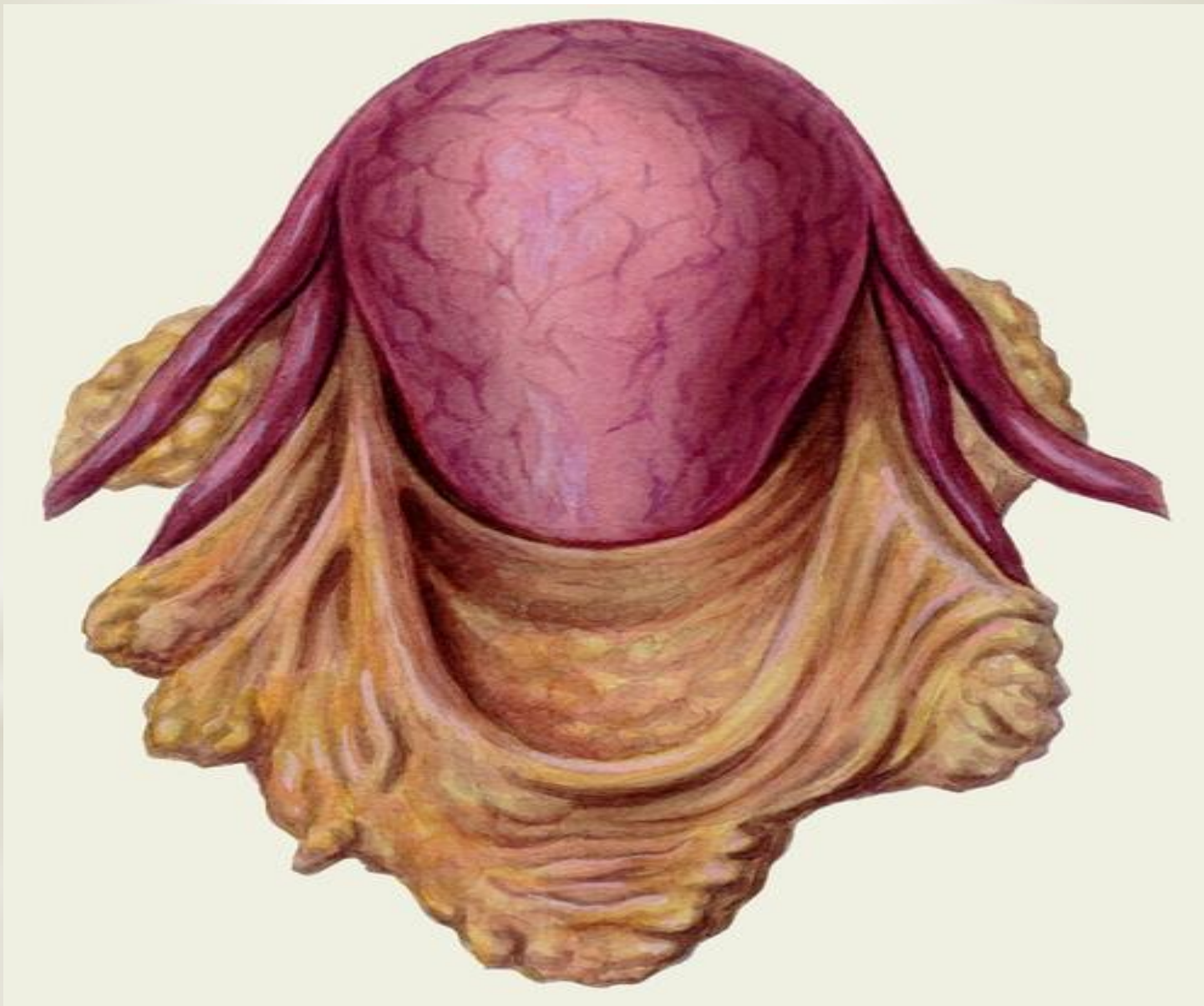
В нормальной плаценте имеются микролакуны крови, на уровне которых идет обмен веществ между кровью матери и сосудом плода. Якорные ворсины обеспечивают прикрепление плодовой части плаценты к материнской, препятствуют слиянию лакун крови. Гематомы образуются при патологических изменениях в сосудах децидуальной оболочки или хориона.

При патологии происходит слияние микролакун в более обширную гематому, причем потом уже сама гематома способствует отслаиванию плаценты.

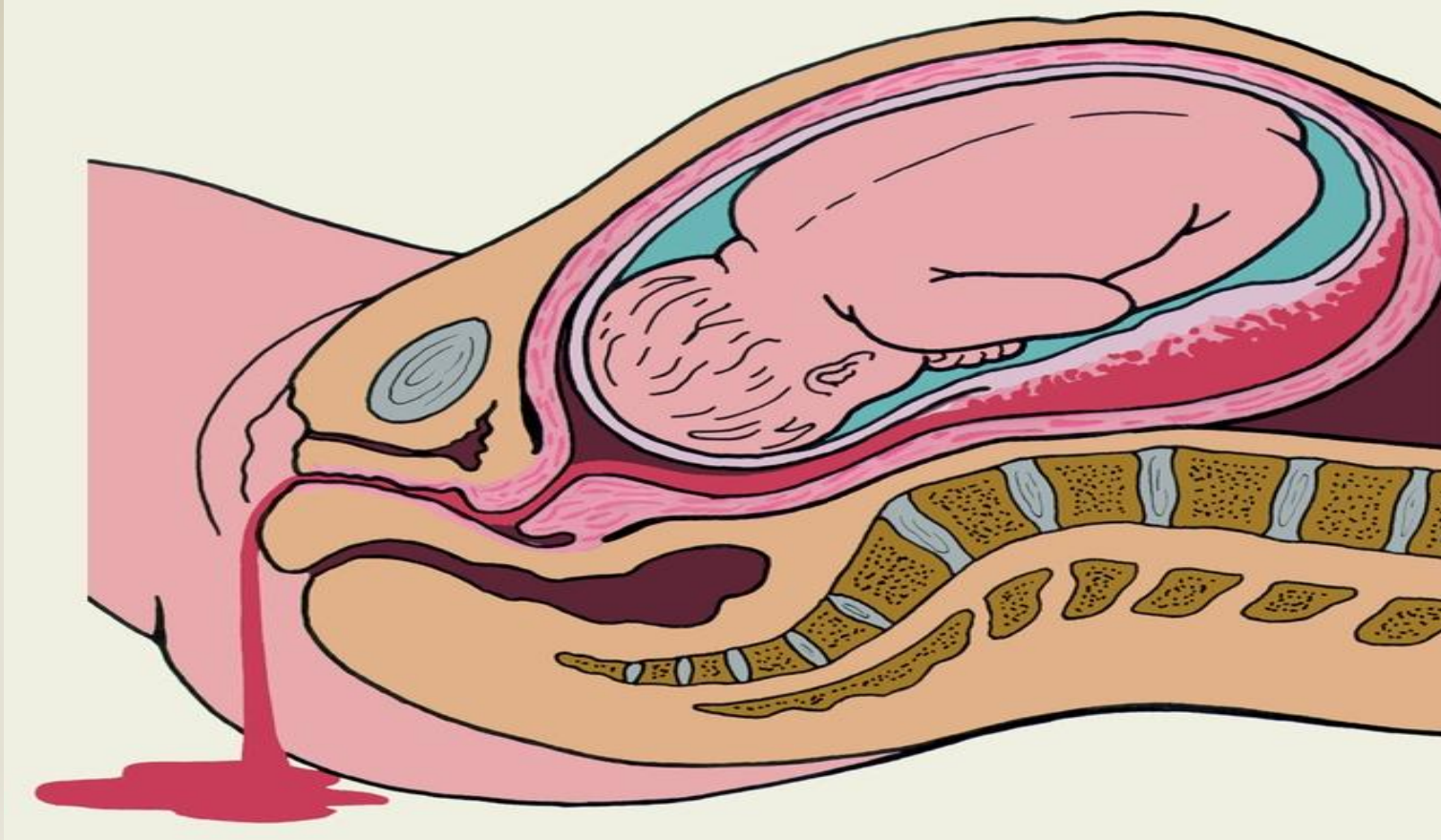
Процесс может быть диффузным или локальным, острым или развиваться медленно. Отслаиваться может плацента нормально или низко расположенная, отслоение низко расположенной плаценты чаще начинается с края, при этом кровь может стекать вниз. При нормально расположенной плаценте отслойка часто бывает в центральной части, образуется ретроплацентарная гематома, при этом наружное выделение крови не наблюдается до тех пор, пока не образуется расслоение оболочек.



* Ретроплацентарная гематома (указана стрелкой) при отслойке центральной части нормально расположенной плаценты



* Маточно-плацентарная апоплексия (матка Кувелера) при преждевременной отслойке нормально расположенной плаценты (массивные кровоизлияния в стенку матки, под брюшину).



* Ретроплацентарная гематома и наружное кровотечение при отслойке нормально расположенной плаценты в центральной и краевой ее частях.

* Виды преждевременной отслойки плаценты:

- по времени (во время беременности, в I или во II периоде родов);
- по локализации (нормально расположенную или низко расположенную);
- по динамике отслоения (быстро или медленно прогрессирующую);
- по площади (небольшую или обширную, полную);
- по адаптации матери и ребенка (компенсированная и некомпенсированная).

Клиническая картина:

- При обширной отслойке нормально расположенной плаценты возникает яркая клиническая картина: внезапные локальные боли в месте отслоения плаценты, признаки внутренней кровопотери (головокружение, частый пульс, гипотония, бледность). Может быть рвота. При обширной отслойке возможна потеря сознания.
- Наружное кровотечение наблюдается, если имеется краевое отслоение низко расположенной плаценты, в случае ретро-плацентарной гематомы наружного кровотечения нет. Но при обширной отслойке, при расслоении оболочек возможно наружное отделение крови.
- При пальпации отмечается локальная болезненность в месте отслоения плаценты. Могут быть сложности в диагностике отслоения плаценты, расположенной на задней стенке матки. Сердцебиение плода плохо прослушивается и может отсутствовать при гибели плода. Состояние женщины средней тяжести или тяжелое при обширной отслойке.
- При небольшой отслойке клинические признаки менее выражены.

Осложнения:

- *Пропитывание матки кровью, маточно-плацентарная апоплексия («матка Кувелера»);
 - *ДВС-синдром;
 - *Геморрагический шок;
 - *Послеродовая анемия;
 - *Послеродовые инфекции;
 - *Летальный исход.
-
- *Внутриутробное страдание плода при отслойке уже $\frac{1}{4}$ плаценты.
 - *Глубокая гипоксия плода;
 - *Гибель плода при отслойке более $\frac{1}{3}$ плаценты.



Заподозрить данную патологию можно уже по выраженной клинике, особенно если она возникает на фоне предрасполагающих факторов (например, гестоза).

При стертой клинике наличие отслойки плаценты подтверждается при помощи ультразвуковой плацентографии. До внедрения в акушерскую практику этого метода возможно было поставить диагноз только при обширной отслойке, но теперь можно выявить незначительные изменения при еще компенсированных состояниях и таким образом предотвратить осложнения и сохранить жизнь и здоровье матери и плоду.

После родов диагноз отслойки плаценты позволяет установить наличие кровяного сгустка, плотно прилегающего к плаценте, и углубления (фасетки) под ним. Цвет сгустка при старой отслойке становится коричневатым. При более свежей – темно-красный.

Симптомы	Предлежание плаценты	ПОНРП	Разрыв матки
Группа риска	Женщины с отягощенным акушерско-гинекологическим анамнезом (воспалительные заболевания, выскабливания и т. д.).	Женщины с гестозами.	Женщины с наличием отягощенного акушерскогинекологического анамнеза, с рубцами на матке, при перерастянутой матке, многоводие, многоплодие.
Симптом кровотечения	При полном предлежании плаценты всегда наружное, не сопровождается болевым синдромом, алой кровью, степень анемизации соответствует наружной кровопотере.	Начинается всегда с внутреннего кровотечения. В 25% случаев наружного кровотечения вообще нет. Кровь темная, со сгустками. Степень анемизации не соответствует величине наружной кровопотери.	Кровотечение сочетанное - наружное и внутреннее, алой кровью, сопровождающееся развитием геморрагического и травматического шока.
Болевой синдром	Отсутствует	Всегда выражен. Болевой синдром больше выражен при отсутствии наружного кровотечения.	Может быть выражен незначительно, например, в родах, если начинается разрыв матки по рубцу.
Тонус матки	Тонус матки не изменен	Всегда повышен, матка болезненна при пальпации, можно пропальпировать вздутие.	Матка плотная, хорошо сократившаяся, в брюшной полости можно пропальпировать части плода.
Состояние плода	Страдает вторично при ухудшении состояния матери, в соответствии с кровопотерей.	Страдание плода. Гибель плода.	Плод погибает.

* Акушерская тактика:

- При выявлении ПОНРП показано срочное родоразрешение.
- Во время беременности или в I периоде родов – это кесарево сечение.
- В случае «матки Кувелера» и развития ДВС-синдрома показана экстирпация матки.
- Если отслойка возникает во II периоде родов, проводят срочное родоразрешение через естественные родовые пути, для этого применяют акушерские щипцы, вакуум-экстракцию или извлечение плода за ножку. Проводят ручное удаление последа и ручное обследование полости матки. Одновременно проводится инфузионная терапия.

При этой патологии необходимо быстрое обеспечение госпитализации и развертывание операционной, адекватное восполнение кровопотери и борьба с нарушениями свертывания и гемодинамики. Поэтому женщина направляется в ближайший родильный дом, в который сообщается о ее поступлении, диагноз и некоторые сведения (например, группа крови и резус-фактор).

Транспортировка на носилках с опущенным головным концом и обеспечением контакта с веной и инфузионной терапии.

При минимальных проявлениях отслойки (когда ее трактуют как наличие плацентарной недостаточности) проводится консервативное лечение, если это не грозит жизни и здоровью матери и плода. Акушерская тактика определяется только врачом, лечение проводится в стационаре.

Профилактика.

Своевременная диагностика и лечение состояний, способствующих преждевременной отслойке. Профилактическая госпитализация и лечение беременных с гестозами, экстрагенитальной патологией, многоводием, своевременное и правильное родоразрешение. Например, при гестозе, при многоводии показано раннее вскрытие плодного пузыря.

Реабилитация.

После такой тяжелой патологии и особенно ее осложнений помимо обычной реабилитации, проводимой родильницам и послеоперационным больным, необходима коррекция нарушений, вызванных кровотечением. При потере ребенка (особенно в случае утраты репродуктивной функции) необходима психопрофилактическая коррекция.

Акушерка обязана заподозрить патологию по клиническим признакам, вызвать врача, в отсутствие врача обеспечить контакт с веной, госпитализацию или транспортировку в операционную, проводить уход до и после операции, выполнять назначения врача и уметь принять участие в ассистировании во время операции и трансфузии.

Акушерка обязана участвовать в профилактической и реабилитационной работе.