

Қ.А.Ясауи атындағы ХҚТУ

Факультет: Жалпы медицина

Тақырып: Еркек жамбас астауы
құрылысының ерекшеліктері. Жасына
байланысты ерекшеліктері.

Орындаған: Ибадуллаева Ұ.

Қабылдаған: Бегалиев.Б.С

Тобы: ЖМ-015

Түркістан-2012

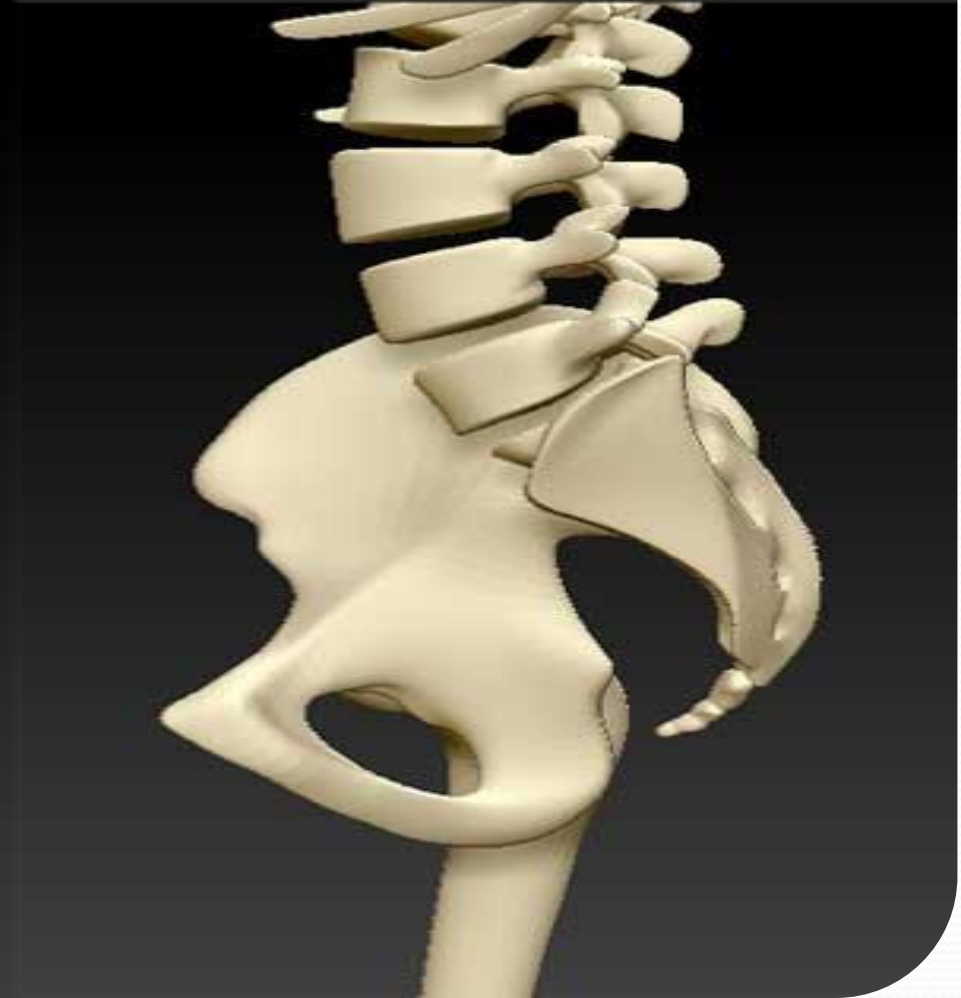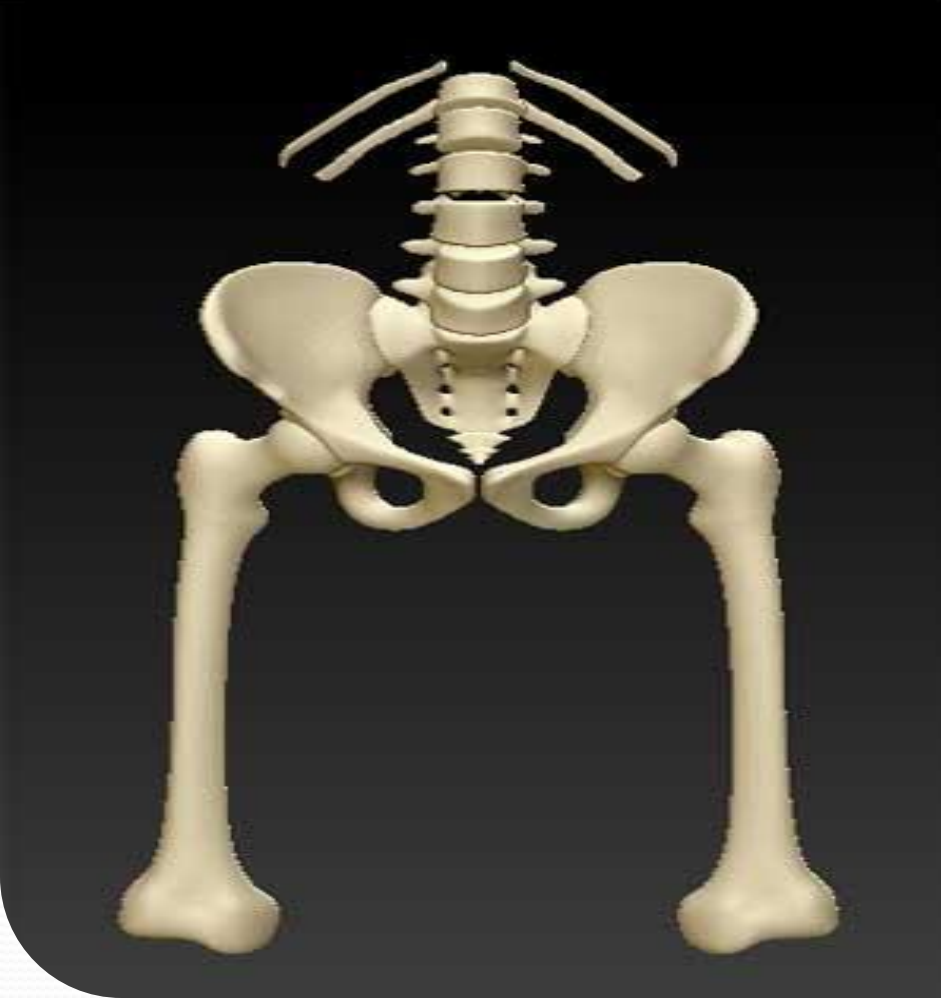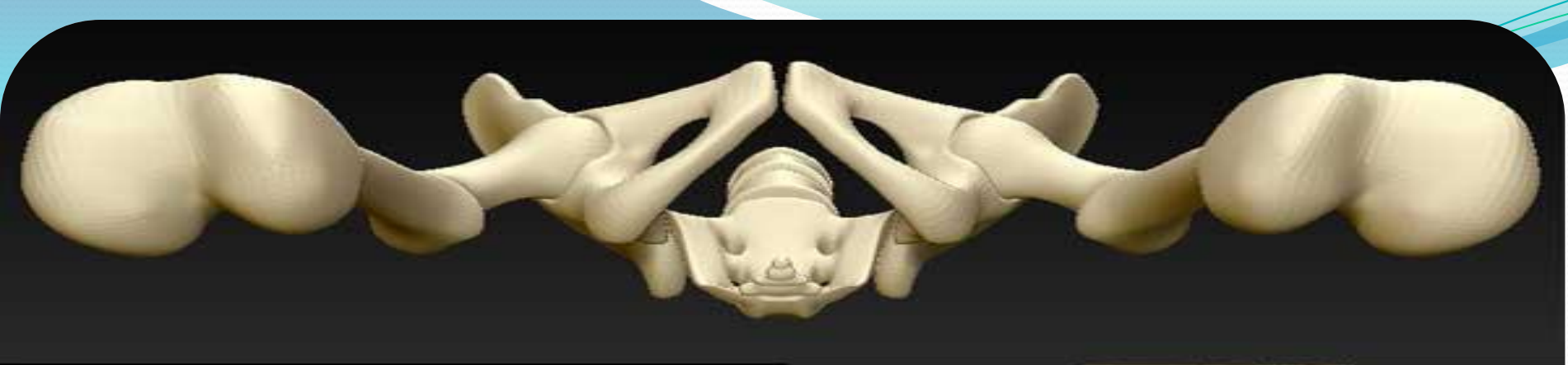Жоспар

- 1. Жамбас астауы туралы мәлімет
- 2. Жамбас астауының анатомиялық құрылысы
- 3. Ерлер жамбас астауының ерекшеліктері

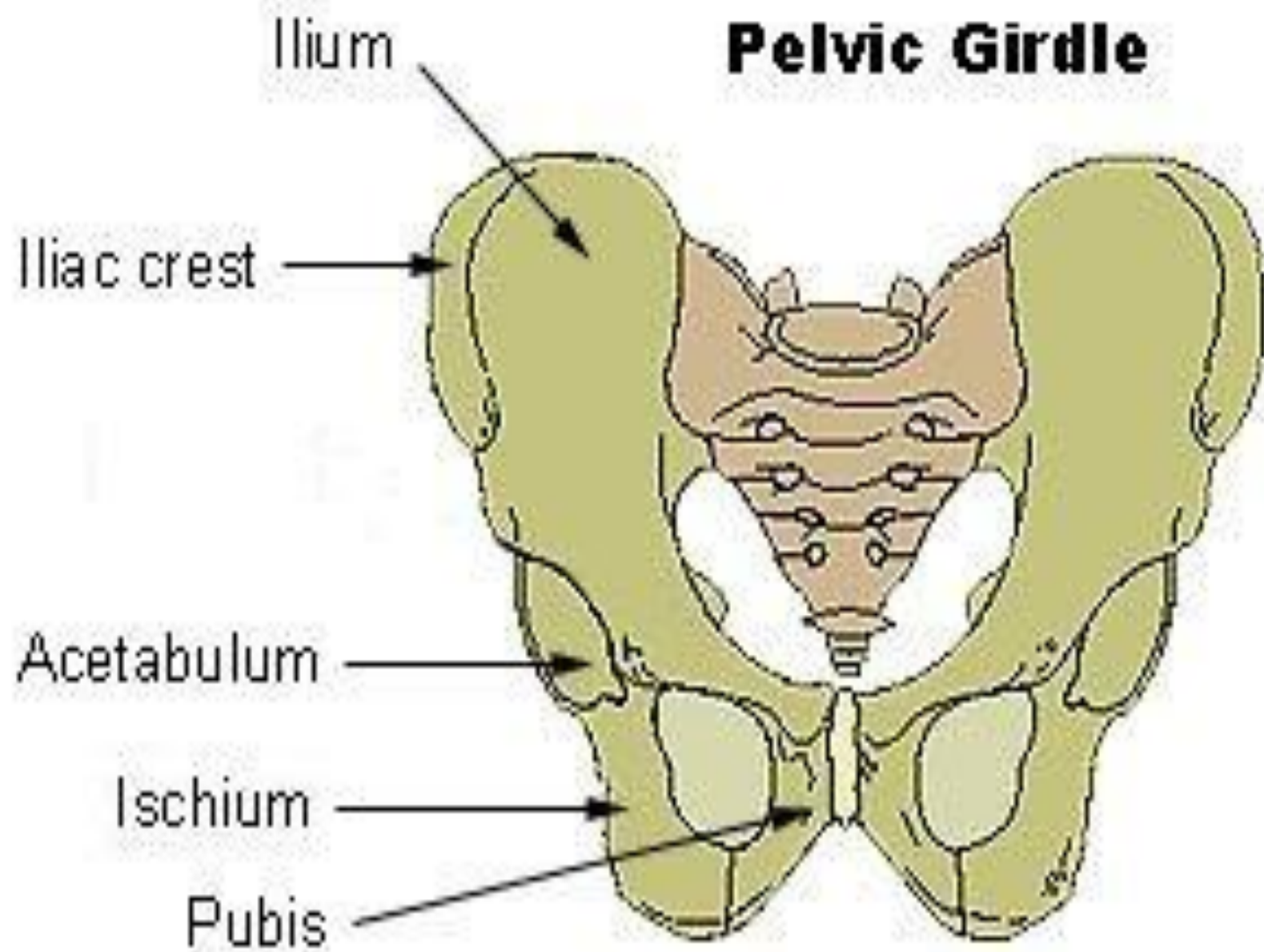
● Анатомияда « жамбас » деп сыртынан жамбас көкетін құрайтын дененің бөлігін айтады.

Жамбас сүйектерін сыртынан және төменнен жауып тұратын жұмсақ ұлпалар және тері жамылғылары басқа аймаққа жатады. Жамбастың шыға берісі жұмсақ ұлпалармен жабылған.

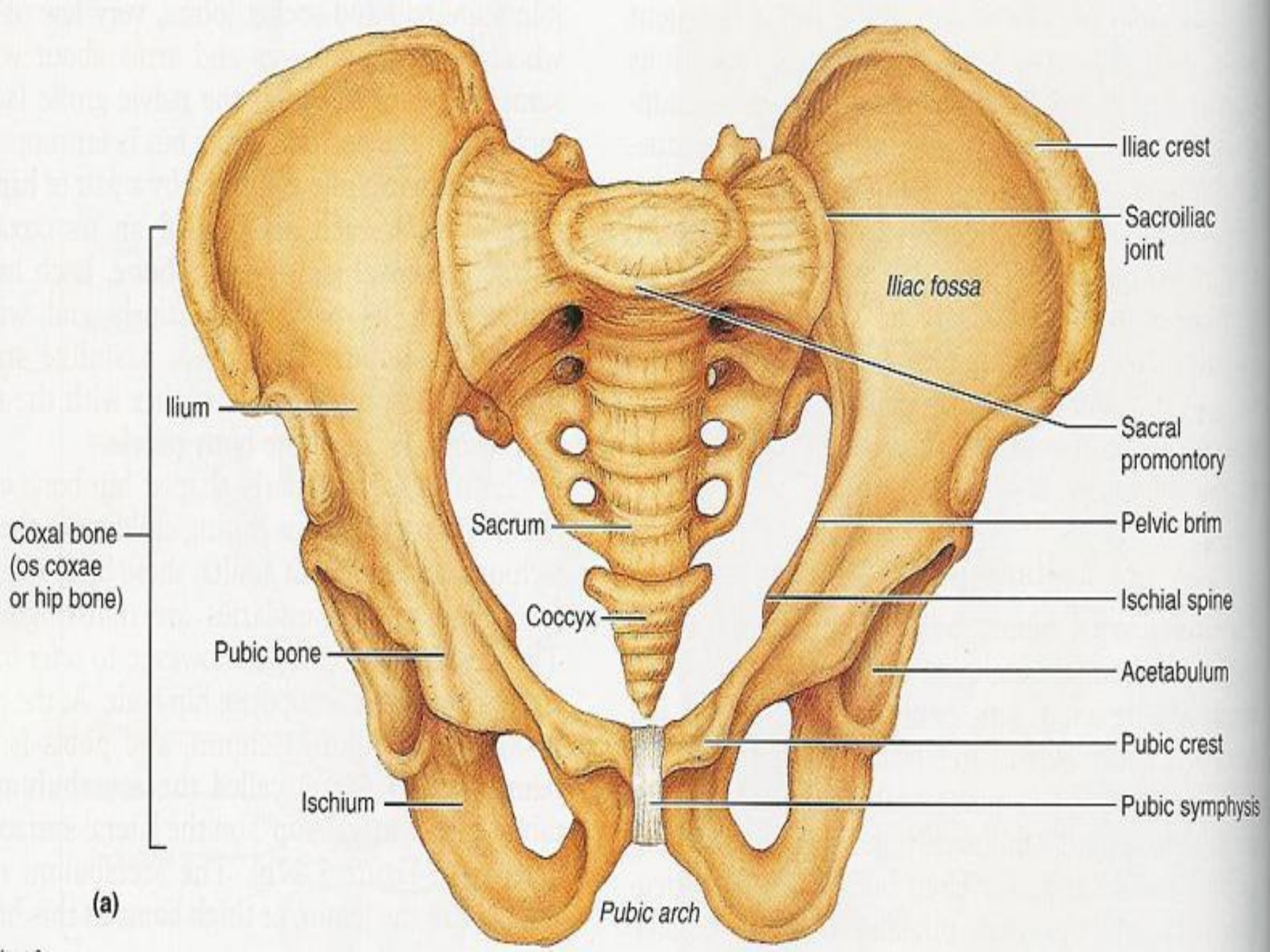
Жамбаста жатқан мүшелердің жартысы, мықын шұңқырында, тоқ ішек бөліктері құрсақ қуысында жатады. Жамбас қуысын шекаралық сызық, *l. terminalis* үлкен және кіші жамбас қуысына бөледі. Осы сызықтан жоғары жатқан аймақ үлкен жамбас қуысы, ал одан төмен жатқан кіші жамбас қуысы деп аталады.

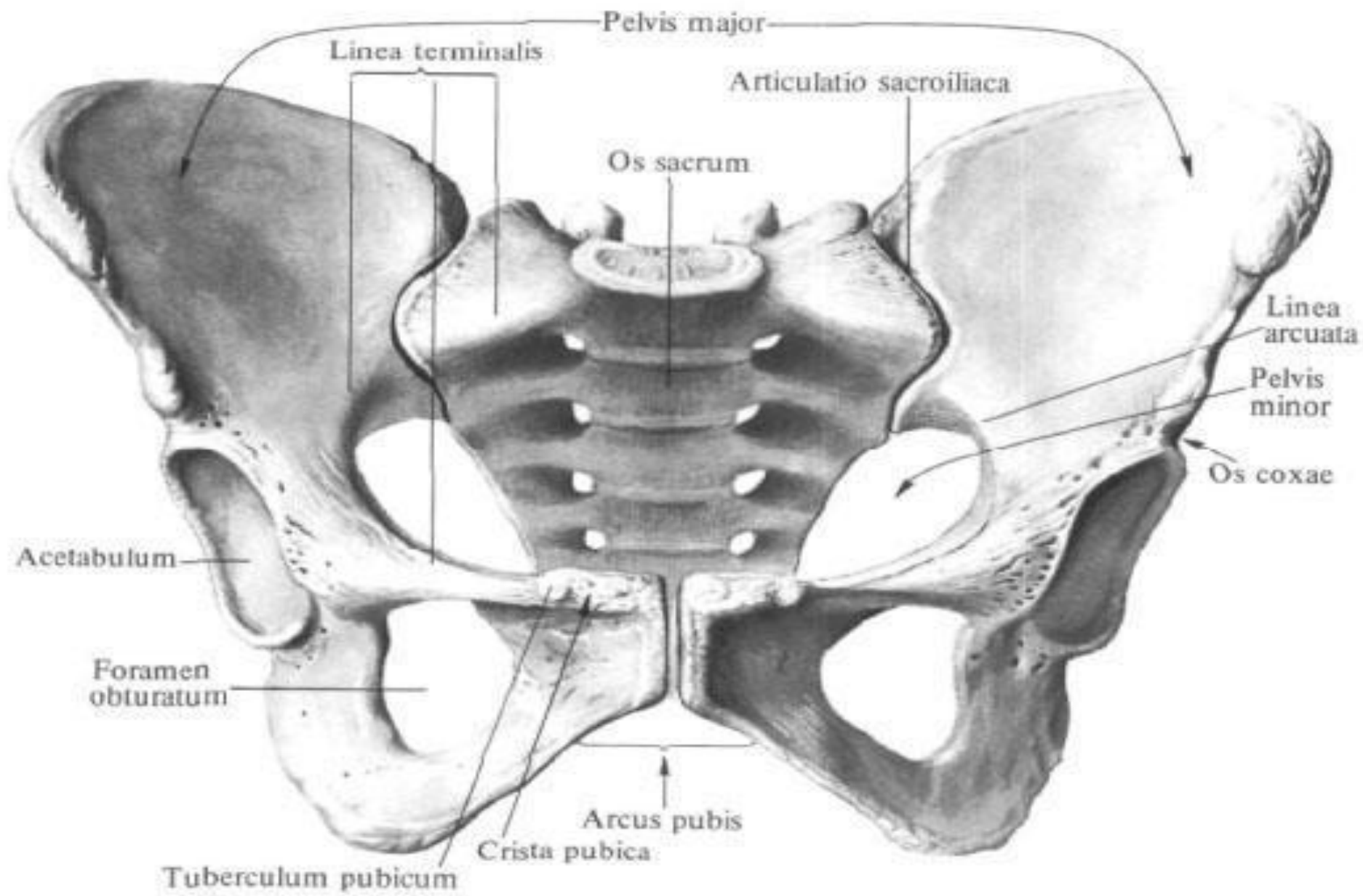


Pelvic Girdle



Жамбастың сүйекті негізін екі жамбас сүйектері, сегізкөз, құйымшақ және бел омыртқа құрайды. Жамбас сүйектеріне **мықын**, **отырықшы** және **шат** сүйектері жатады. Мықын сүйектері сегізкөзбен бірге екі жәй қимылдайтын сегізкөз-мықын бірігуін түзеді, шат сүйектері шеміршек арқылы алдыңғы жағынан бір-бірімен бірігеді (*symphysis jssium pubis*), жамбас сүйектері ұршық ойысы арқылы ортан (сан) жілікпен байланысады (жамбас-сан буыны)





Таз, pelvis, женский; вид спереди.

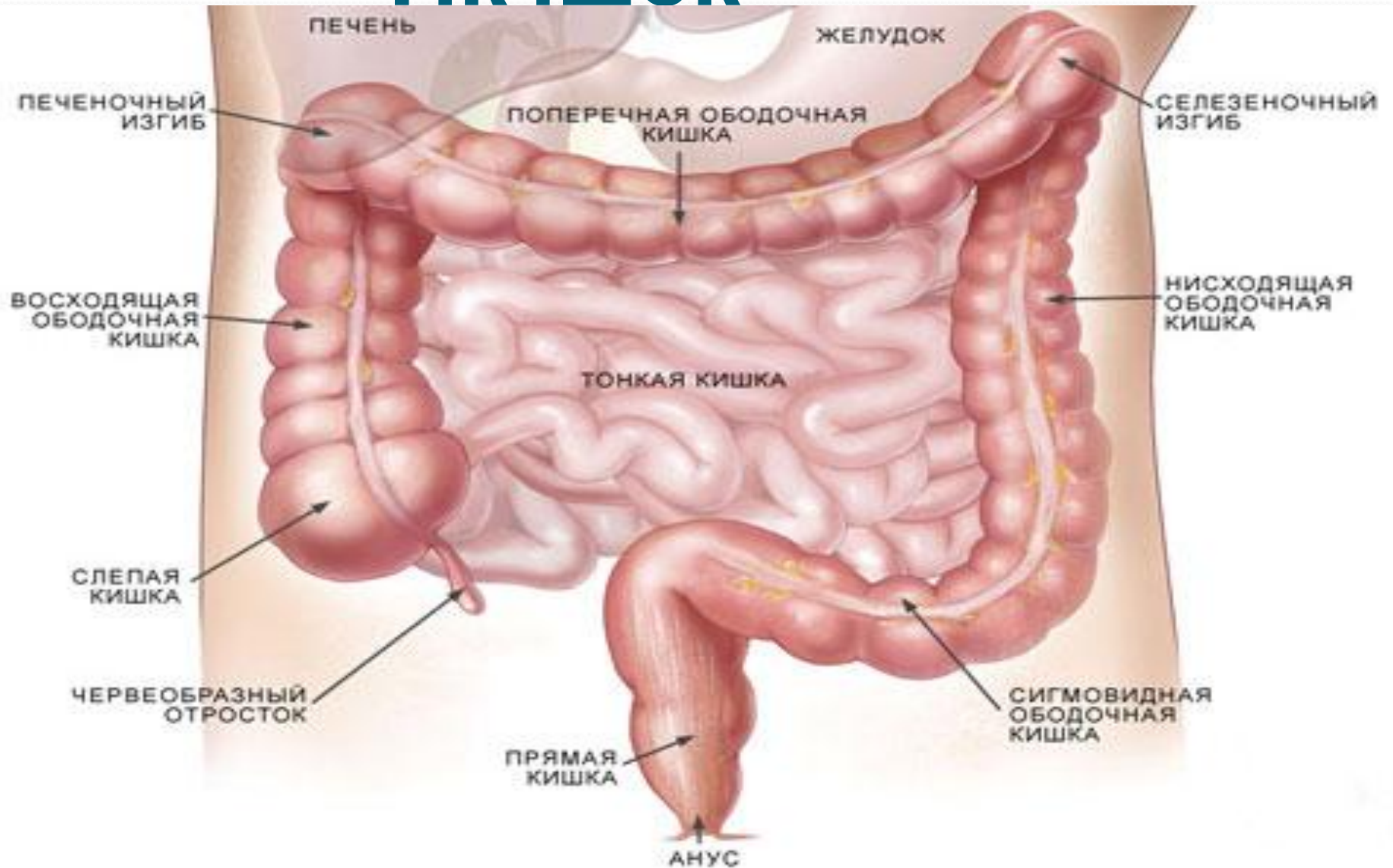
Ерлер жамбас астауында орналасқан мүшелер

- 1.Тік ішек
- 2.Құық
- 3.Несепағардың жамбастық бөлігі
- 4.Құық түбі безі
- 5.Ұрық шығаратын өзектің жамбастық бөлігі

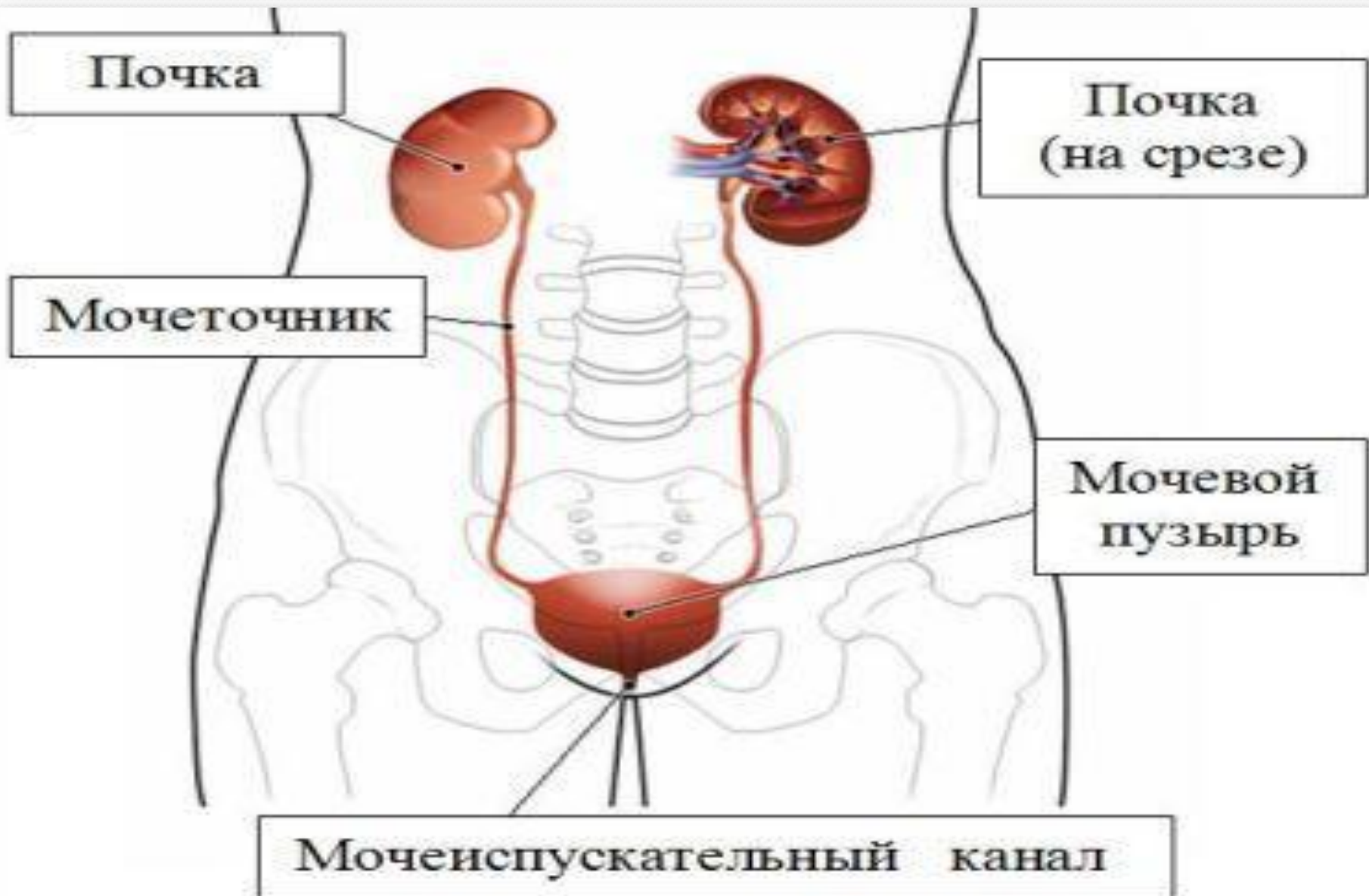
Тік ішек

- Тік ішек, Rectum, ас қорыту жүйесінің соңғы бөлігі. Жамбас қуысының мүйісі , promontorium, мен тік ішектің артқы өтісінің, anus, аралығында орналасқан. Тік ішек жамбас қуысы мүйісінің тұсында кіші жамбас қуысына өткеннен кейін, алдымен артқа қарай бағытталған тік ішектік екі иілімді: жоғарғы сегізкөз сүйегіне қарай иіліп орналасқан сегізкөздік иілімді, flexura sacralis, және төменгі алдына қарай иіліп орналасқан, шат иілімін, flexura perinealis, құрайды. Тік ішектің жалпы ұзындығы 13-16 см, жамбас қуысындағы ұзындығы 2,5-3см, шат маңындағы ұзындығы 10-13см.

Тік ішек



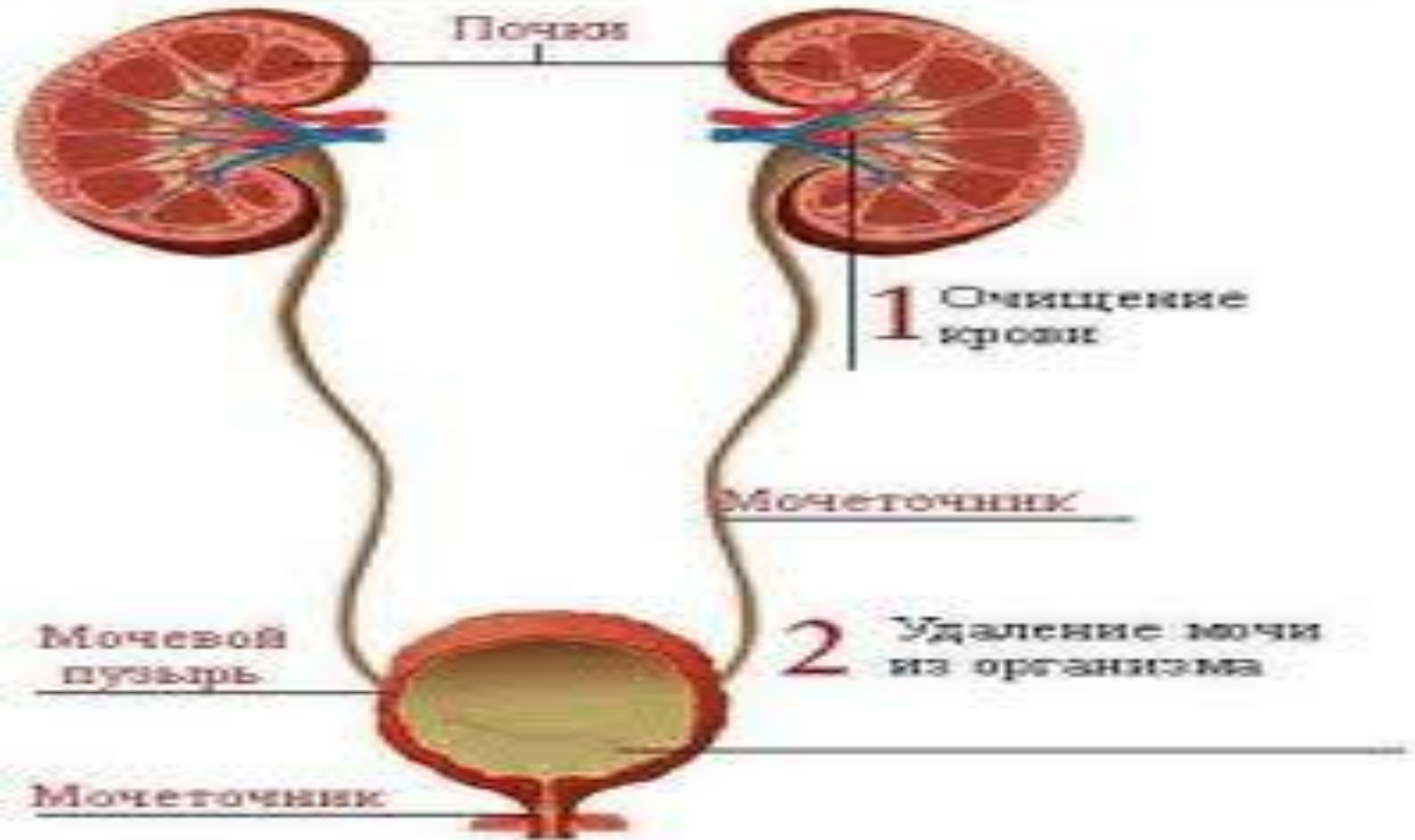
Қуық



Несепағардың жамбастық бөлігі

Оң несепағардың жамбас астау бөлігі оң ішкі мықын артериясы мен венасының, *a. et v. iliacaе internaе*, алдынан, сол-жалпы мықын артериясы мен венасының алдынан өтеді. Кіші жамбас астауында әрбір несепағар ішкі мықын артерияларының алдынан және жапқыш артерия мен венадан медиалді орналасады. Несепағардың жамбас астау бөлігіндегі қуысы тарылған. Ерлерде несепағардың жамбас астау бөлігі шәует шығаратын түтіктің сыртында орналасып, оны қиып, шәует қуықшасының жоғарғы жиегінен кішкене төмен, несепқуыққа ашылады.

Несепағар

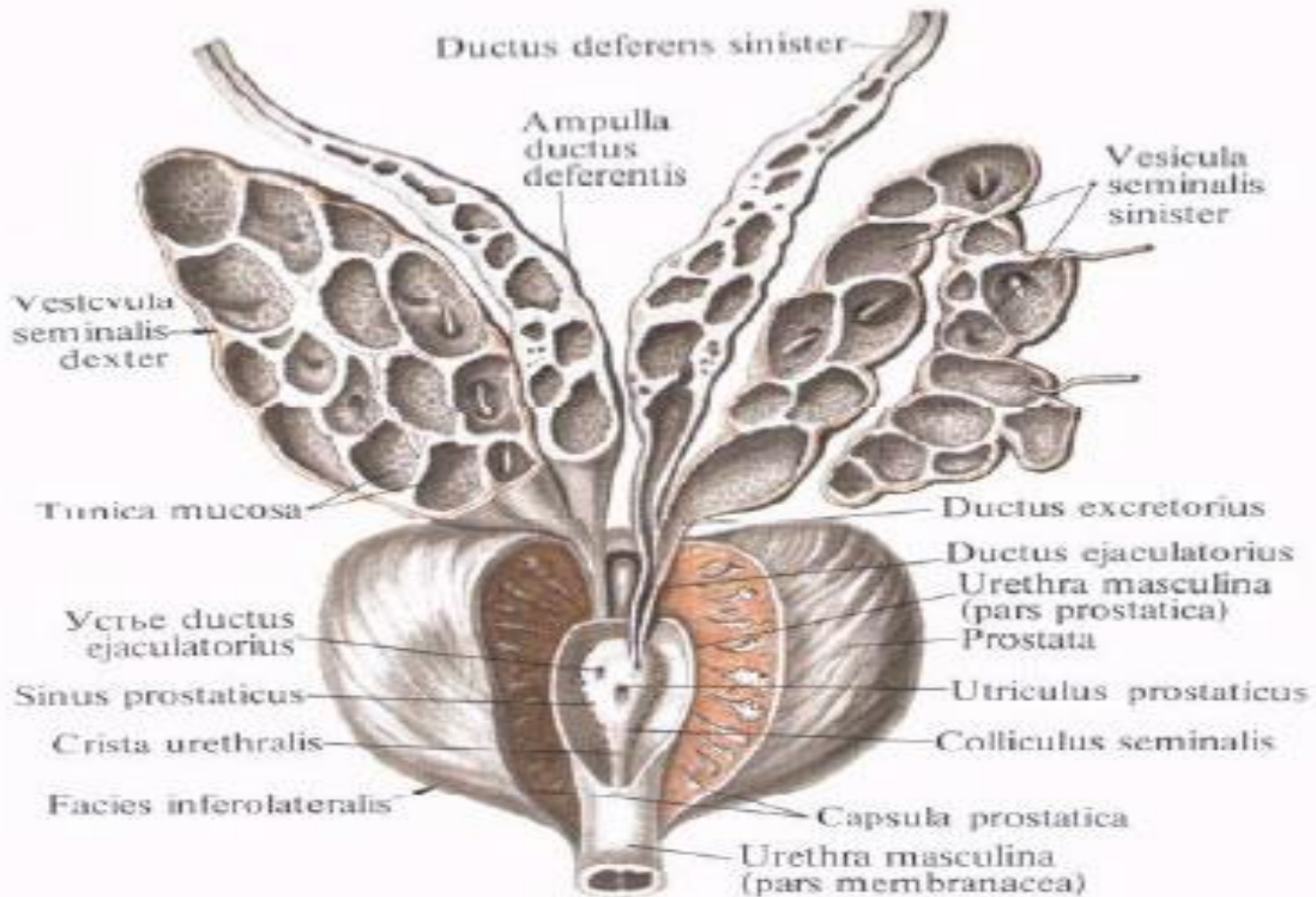


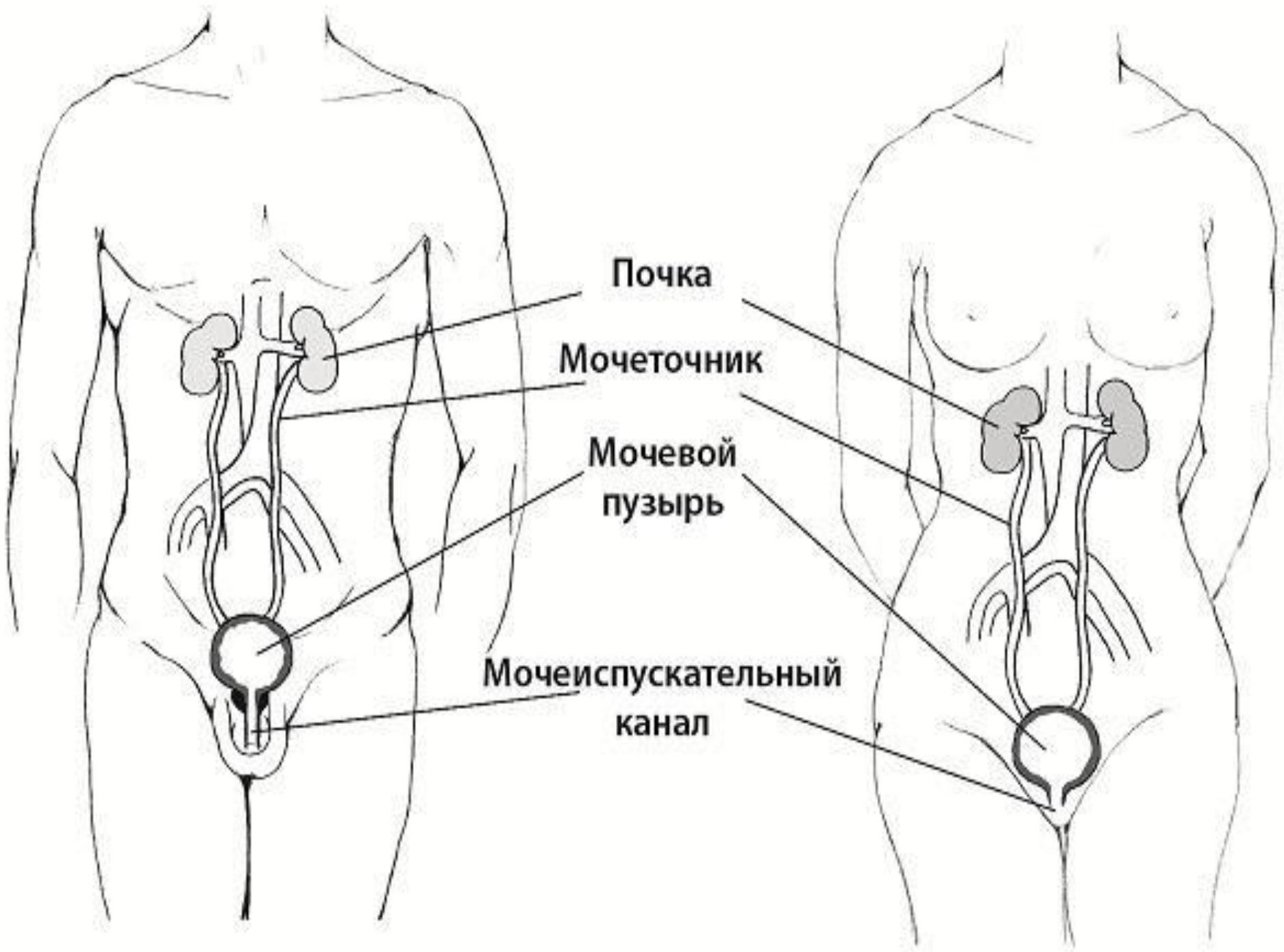
Қуықасты безі

Қуық асты безі, prostata, тақ бұлшықетті- безді мүше, сперманың құрамына кіретін секрет бөледі. Қуықасты безі кіші жамбас астауының алдыңғы төменгі бөлігінде, несепқуықтың астында, несепжыныс диафрагмасында орналасады. Оның көлденең көлемі 4 см, бойлық 3см алдыңғы-артқы 2 см шамасында. Бездің салмағы 20-25гр. Қуықасты безі тығыз консистенциялы және сұр- қызғылт түсті.

Қуық асты безі

Предстательная железа, *prostata*, и семенные пузырьки, *vesiculae seminales*, вид спереди





Почка

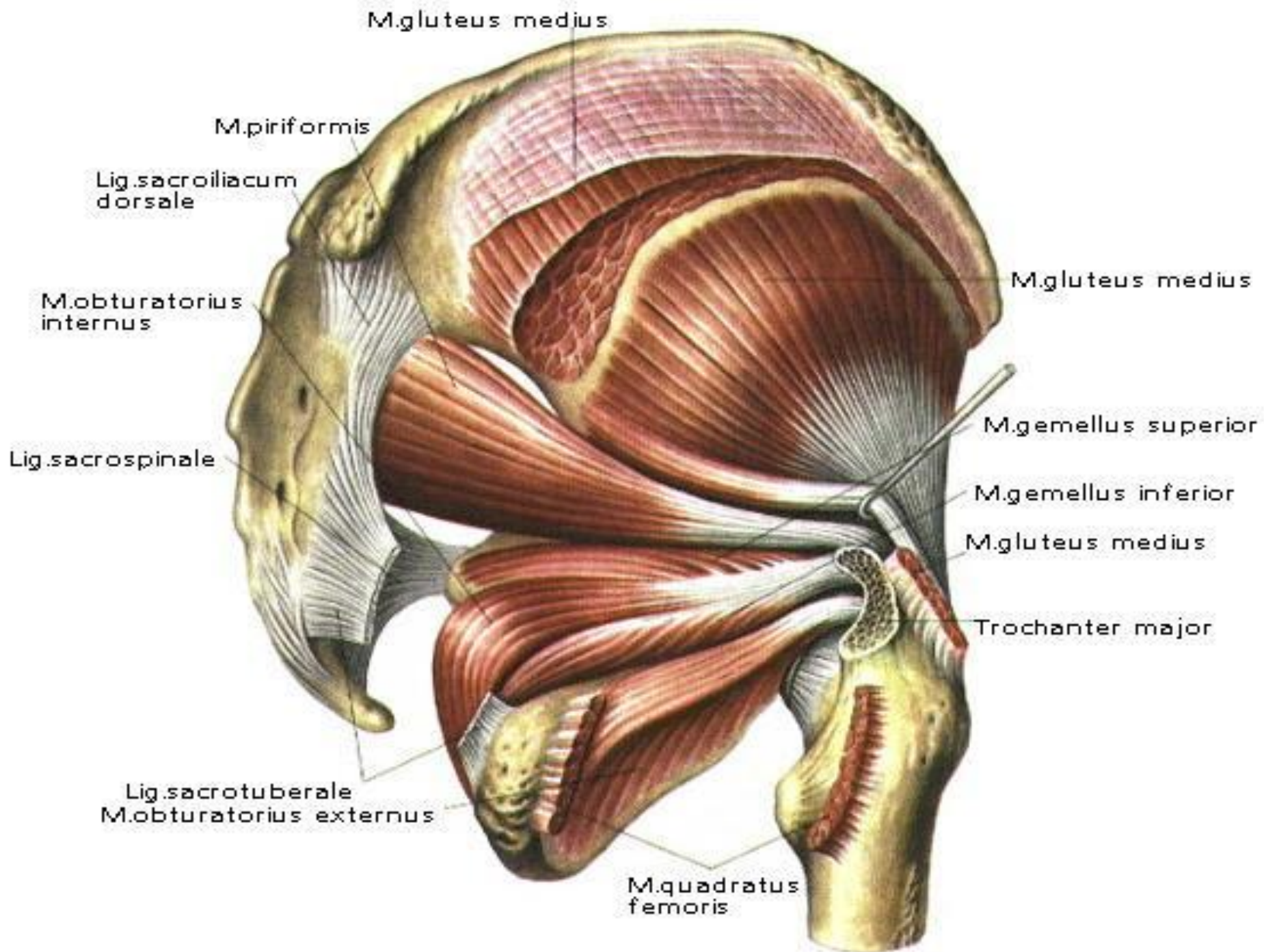
Мочеточник

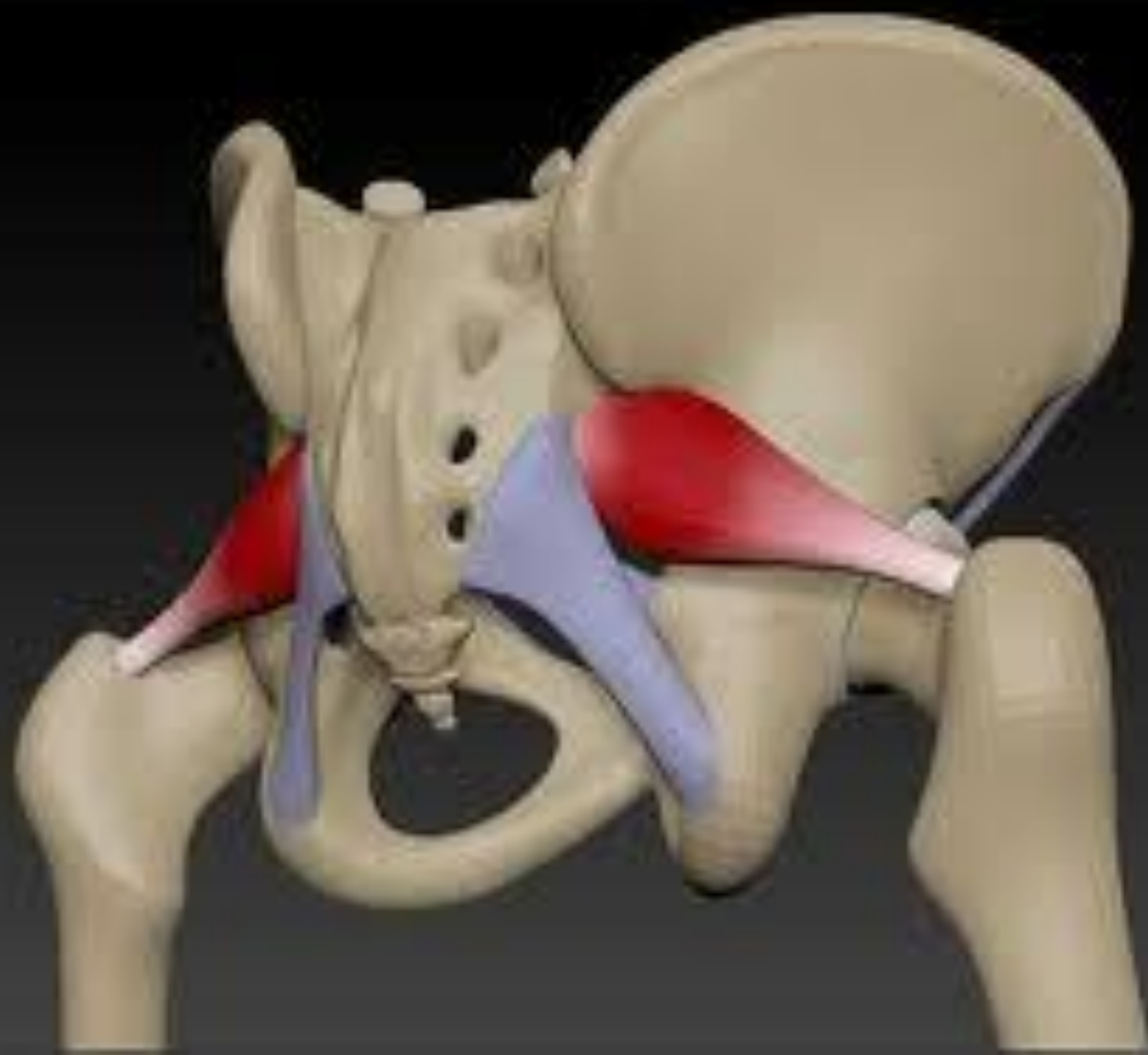
Мочевой
пузырь

Мочеиспускательный
канал

● Ең бірінші бұл жерде шат (қасаға) сүйектерінің біріккен жерінің (симфиз) жоғарғы жиегін және оған жанасып жатқан шат сүйегінің көлденең тармағы мен шат төмпешігін алады. Одан кейін негізгі нысана мықын сүйегінің алдыңғы жоғарғы қыры болып табылады, ол барлық уақытта сипағанда жақсы сезіледі. Одан артқа қара және артқы жоғарғы мықын қыры сипағанда байқалады Артында сегізкездің бөліктері және құйымшақ, ал жамбас аймағында шонданай сүйектің төмпешігі жақсы анықталады. Шонданай сүйектің төмпешігінен сыртқары және бірнеше жоғары ортан жіліктің үлкен ұршығы сипағанда сезіледі. Симфиздің төменгі жиегі және шат доғасы, ерлерде ұманың түбінін артынан сипағанда сезіледі.

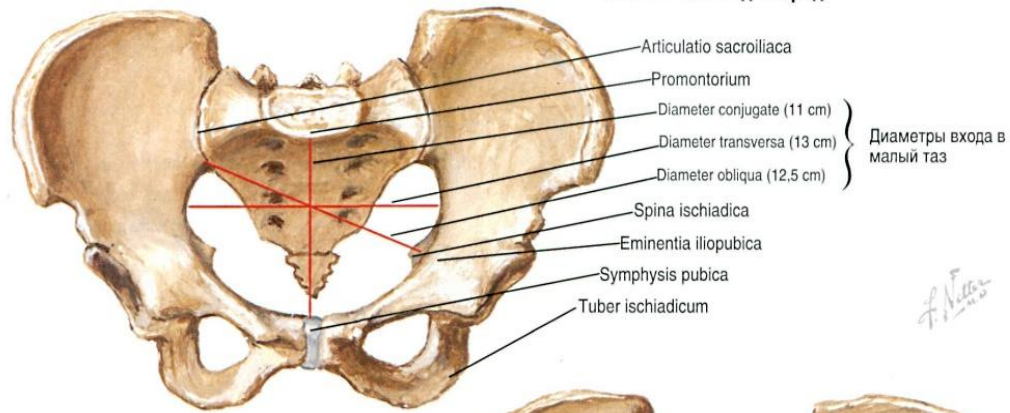
● Бұлшық еттердің ішінен құрсақтың алдыңғы қабырғасының еттері (мысалы: құрсақтың тік бұлшық етінің сыртқы жиегі) алынады. Тік ішек арқылы саусақты енгізіп, жамбас мүшелерінің конфигурациясы (пішіні) мен консистенциясының (тығыздығы) өзгергенін анықтауға болады, ал әйелдерде қынап арқылы тексереді. Мысалы: ерлерде тік ішек арқылы тексергенде, қуық асты безіні және ұрық жолының патологиялық өзгерісін тексереді.





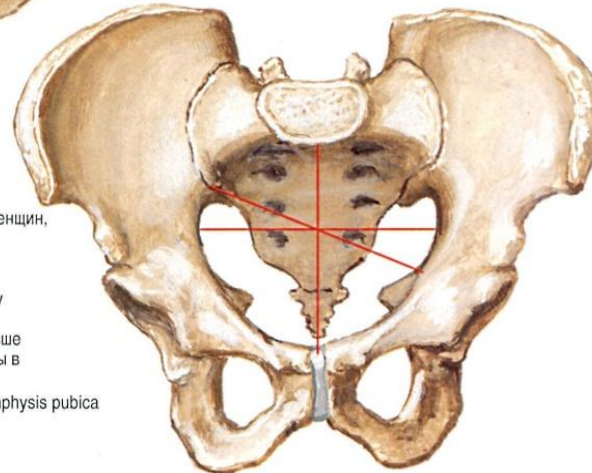
- Жамбас сүйектерінің жастық айырмашылықтары сүйектенген кезде айқындалады; жамбастың бұрышы жасына қарай кішірейеді.
- Негізгі жыныстық айырмашылықтар: ерлерде жамбас сүйегінің биіктігі жоғары болады, шат сүйектерінен түзілген бұрыш ерлерде - үшкір, ал әйелдерде - тік және доғал болады. Сонымен қатар әйелдерде жамбастың шыға берісі үлкен, ерлерде кіші. Әйелдерде кіші жамбасқа кіре берістің ені үлкен, ал ерлерде кіші, әйелдерде негізгі жамбас көлемі үлкендігімен ажыратылады.

Женский таз: вид спереди

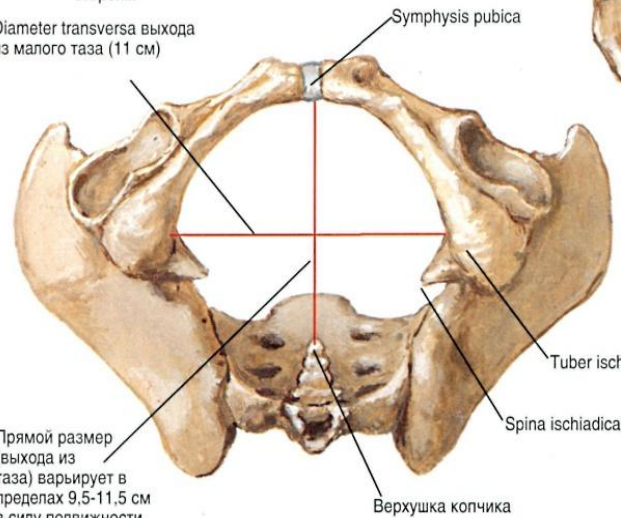


Мужской таз: вид спереди

Все размеры (диаметры) относительно размеров тела меньше чем у женщин
 Вход в малый таз, в отличие от овального у женщин, напоминает "карточное сердце" за счёт выступающего мыса
 Лобковый симфиз глубже и длиннее
 Угол схождения лобковых костей острее чем у женщин
 Расстояние между седалищными буграми меньше
 Крылья подвздошных костей слабо развернуты в стороны

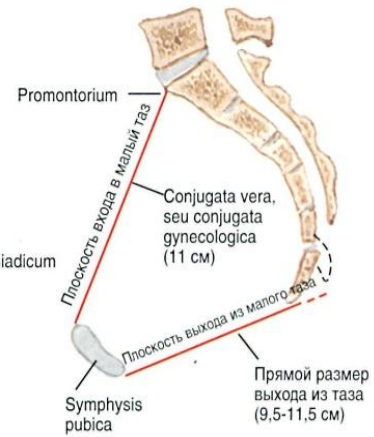


Diameter transversa выхода из малого таза (11 см)



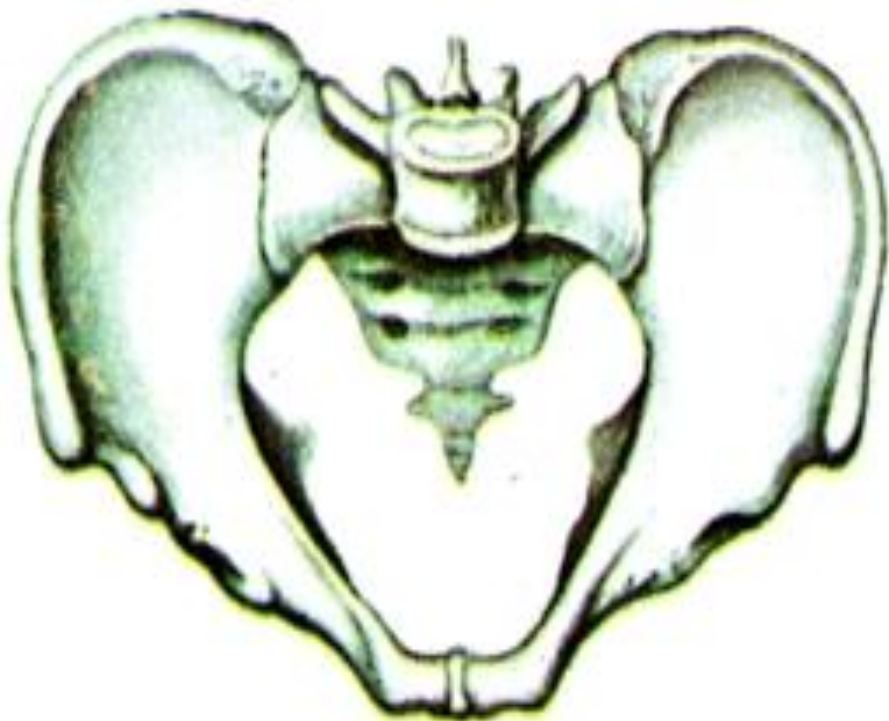Прямой размер (выхода из таза) варьирует в пределах 9,5-11,5 см в силу подвижности копчика

Женский таз: вид снизу

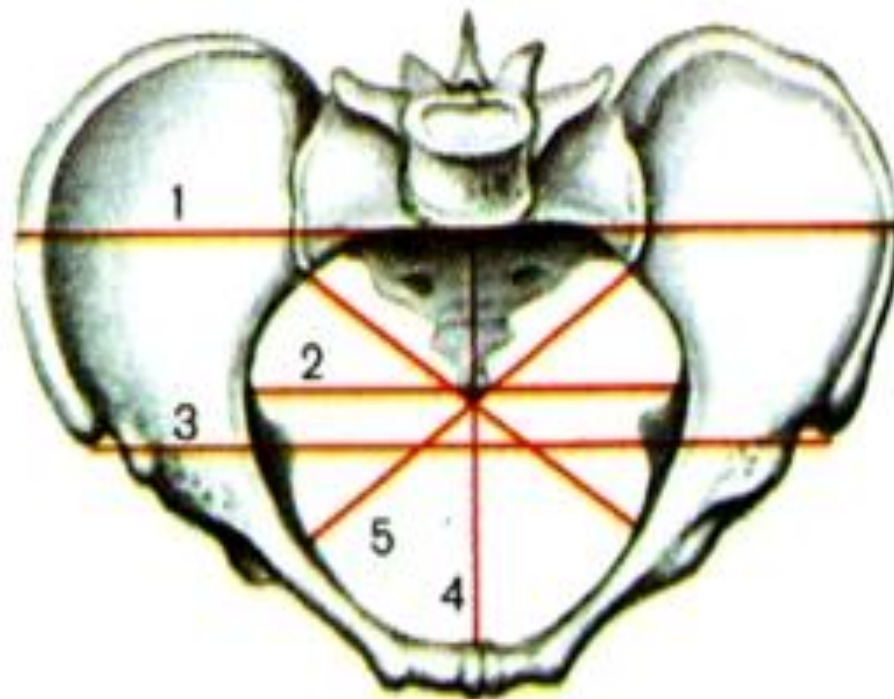


Женский таз: сагитальный разрез

Рис. 93. Таз, pelvis, мужской (А) и женский (Б).
Указаны линии размеров большого таза и входа в малый таз.



А



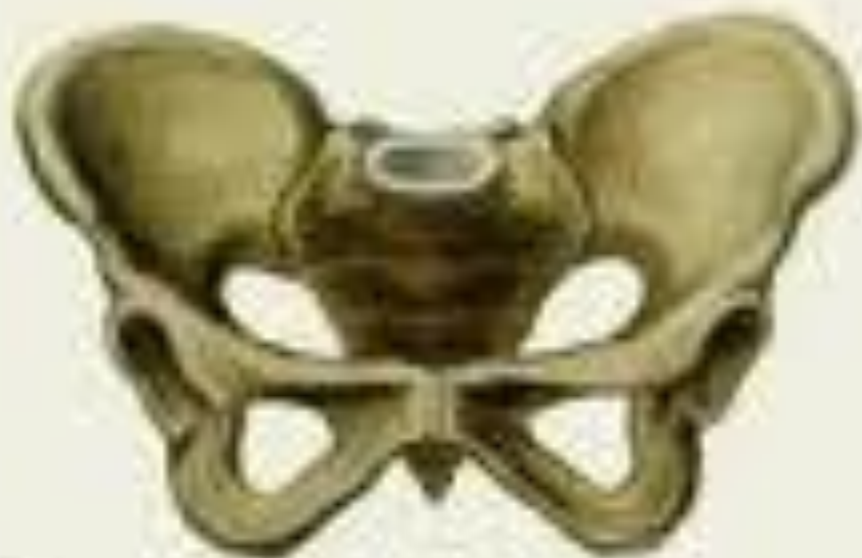Б

- 1 – distantia cristarum;
- 2 – diameter transversa;
- 3 – distantia spinarum;
- 4 – conjugata vera;
- 5 – diameter obliqua.

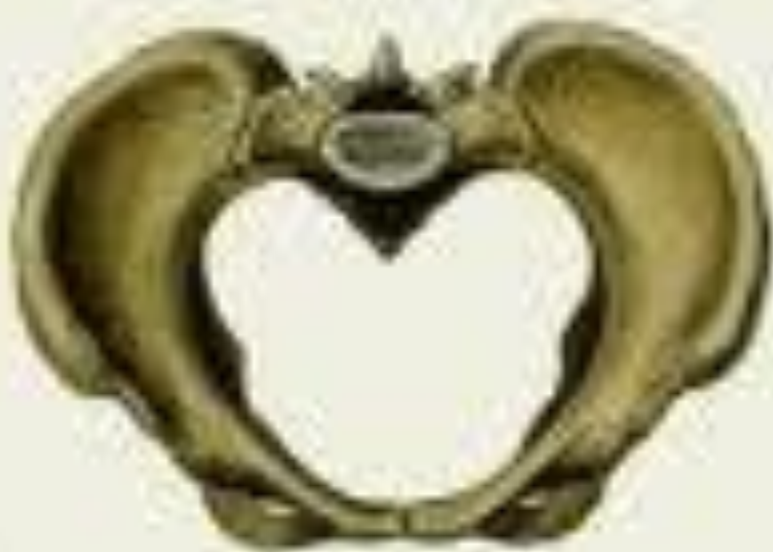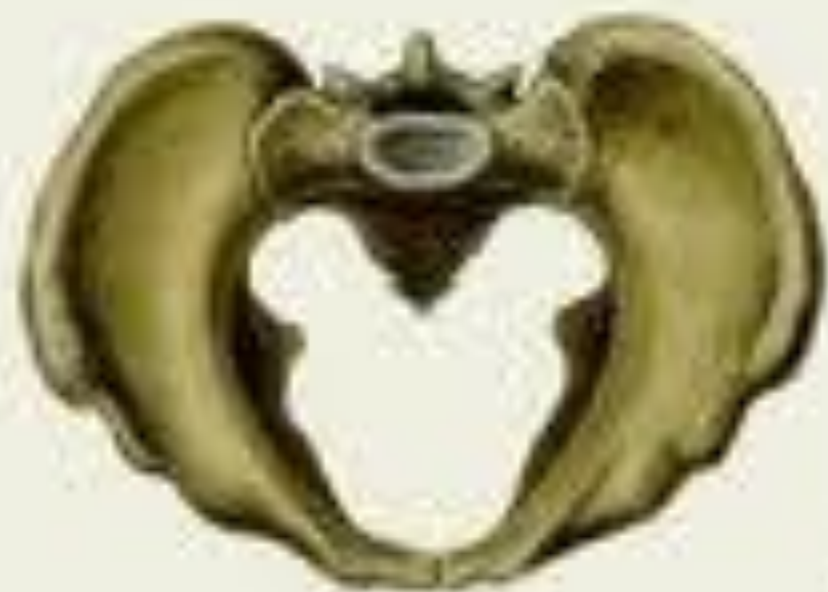FireAiD - все по
медицине.



Ⓐ

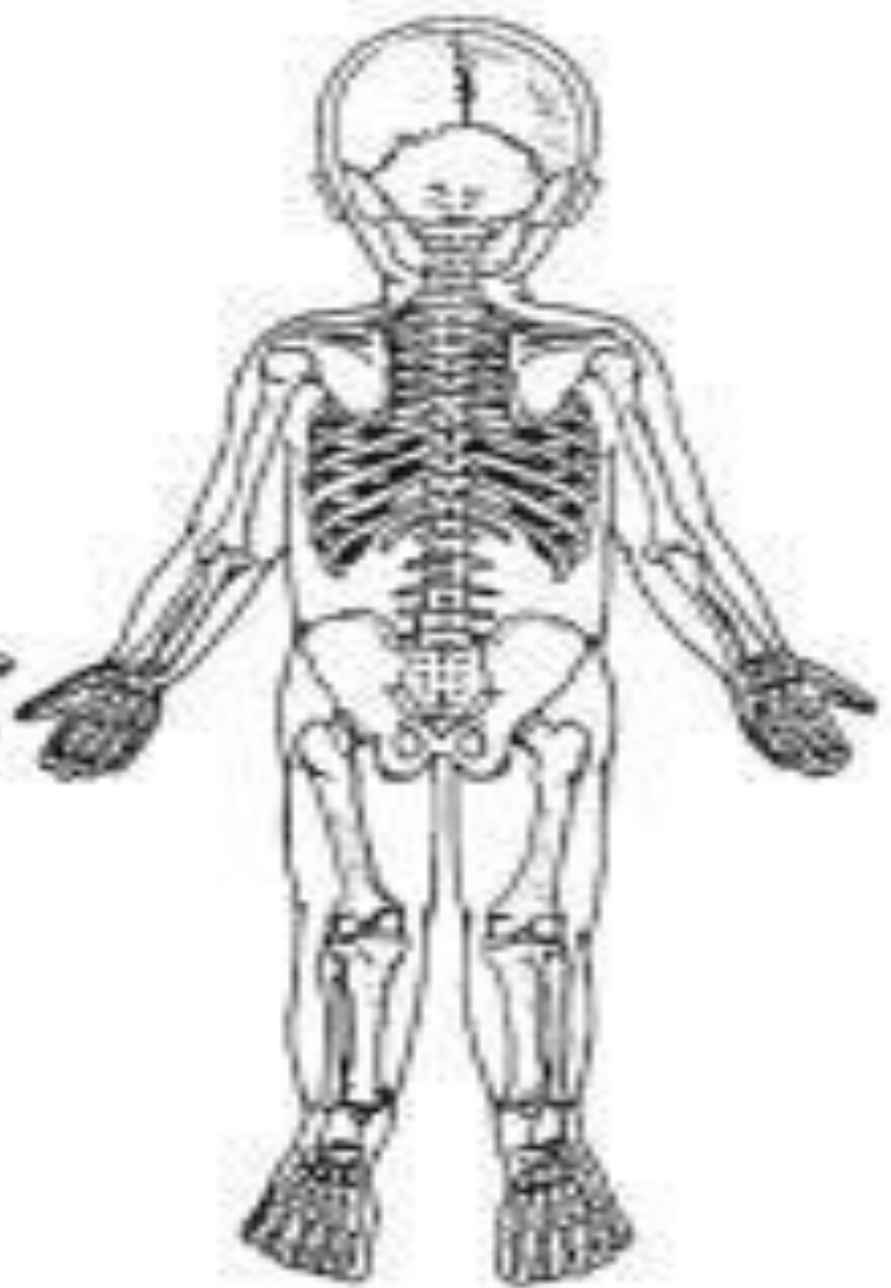
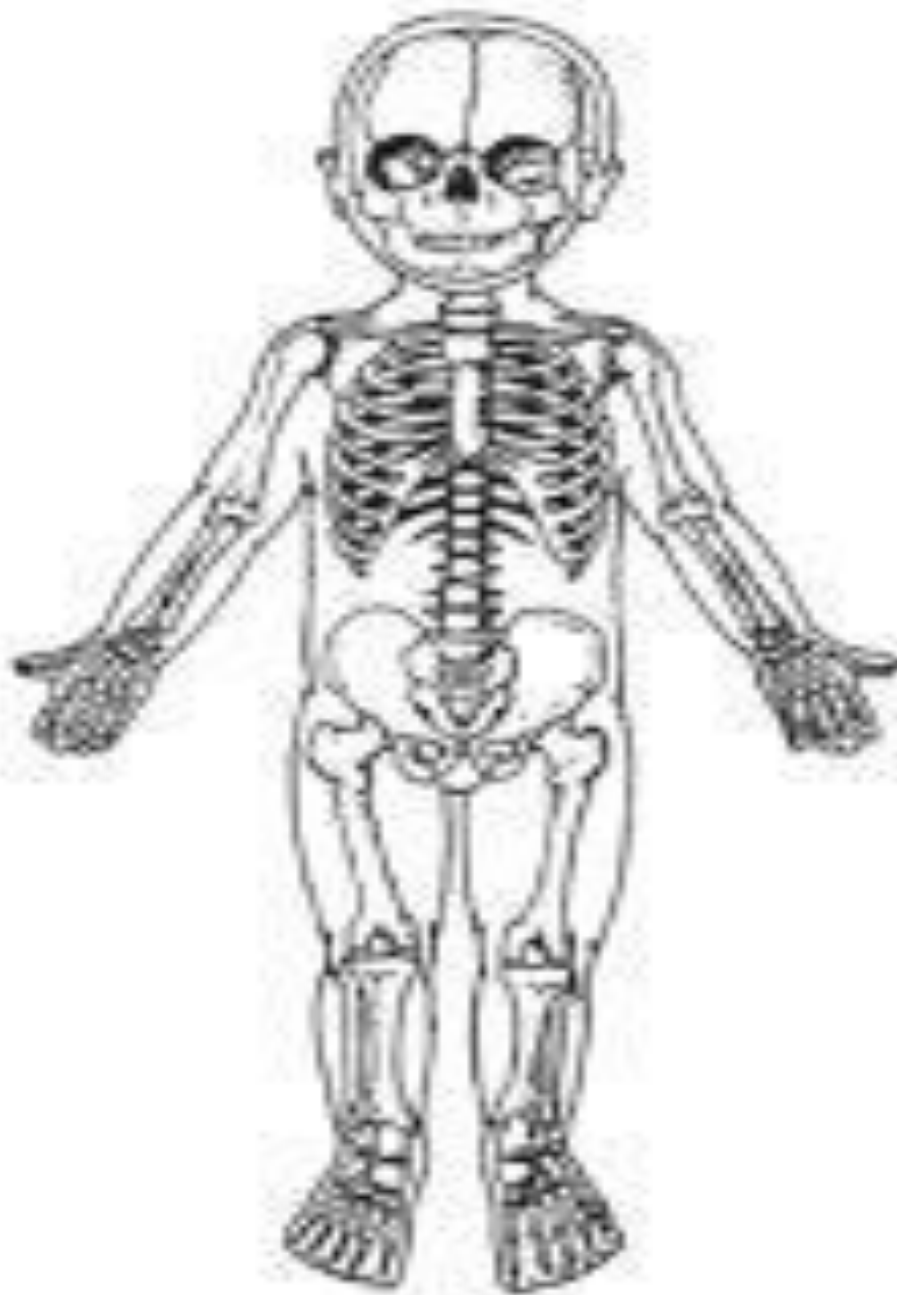
Ⓑ



Жасқа байланысты ерекшеліктері

- Қуық шат сүйегінің біріккен жерінің артында орналасқан. Жас балаларда қуық ұршық тәрізді болады және жамбастан тыс шат сүйегінің біріккен жерінен (симфиз) жоғары жатады. Жасына қарай қуықтың пішіні және орналасуы өзгереді. Қуық жұмыртқа тәрізді пішінге өзгеріп, оның негізі төмен қарайды, шамамен 20 жасқа келгенде кіші жамбастың қуысында жатады. Ересек адамдарда қуық толғанда жамбас қуысынан жоғары көтеріліп симфизден жоғары көтеріліп кетеді. Көрілерде кіші жамбасқа түсіп, симфизден төмен түседі, әйелдерде еркектерге қарағанда қуық жамбаста жатады.





Назар

аударғандарыңызға

рахмет!