



**С.Д.АСФЕНДИЯРОВ АТЫНДАҒЫ
ҚАЗАҚ ҰЛТТЫҚ МЕДИЦИНА
УНИВЕРСИТЕТІ**

***Кафедра: Амбулаторлық-емханалық
педиатрия.***

***Тақырыбы: Балалардағы жүрек-
қантамыр жүйесінің анатомиясы.***



***ОРЫНДАҒАН: ҚҰРБАНОВА ПЕРИЗАТ
ТОП: 03-1К
КУРС: V
ТЕКСЕРГЕН: МАМБЕТОВА И.З.***

ЖОСПАРЫ:

I. КІРІСПЕ

II. НЕГІЗГІ БӨЛІМ

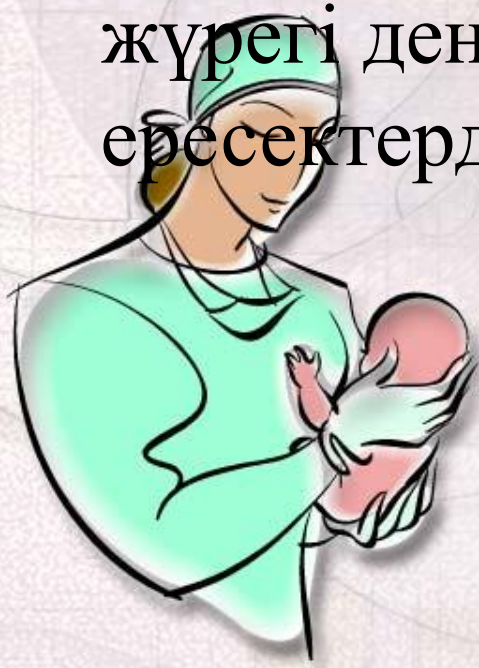- *Жүректің балалық шақтың әртүрлі кезеңдеріндегі кеуде қуысындағы орналасуы*
- *Балалардағы жүрек және қантамырларының анатомиялық ерекшеліктері*

III. ҚОРЫТЫНДЫ

IV. ПАЙДАЛАНЫЛҒАН ӘДЕБИЕТТЕР



Балаларда жүрек – қан тамыр жүйесінің дамуы, функциялық жетілуі үздіксіз жүреді. Әсіресе баланың алғашқы 2 жасында жыныстық жетілу кезеңінде және 17 –20 жастың арасында бұл процестер жоғары қарқынмен өтеді. Жаңа туған балалардың жүрегі дене салмағының 0,8% құрайды, ересектерде 0,4 %



Эмбрионалды күйде бала жүрегі 3-ші жұмадан бастап дамиды. Жүрек соғысы 22-23 күннен бастап байқалады. 6-шы жұмадан кейін бастап эмбрион жүрегі ырғақты жұмыс істей бастайды. Жиілігі 110/мин. 8-ші жұмада ең жоғарғы жиілікті жүрек соғуы байқалады – 175/мин. 9 айдағы жүрек соғу жиілігі – 130 рет.

Жасқа байланысты бала жүрегінің соғу жиілігі

1 – ші күні – 140/мин

2-3 күн – 110/мин

1-4 жұма – 140/мин

2-3 ай – 127/мин

10 ай – 125/мин

1 жас – 120/мин

2 жас – 115/мин 4 жас – 5 жас 105/мин 7 жас – 10 жас 85/мин-
72/мин

- ❖ *Туғаннан кейін 20 – 30 күн ішінде жүрек массасы оң жақ қарынша есебінен кішірейе бастайды.*
- ❖ *6 айдан соң сол жақ қарынша төмен және артқа бұрылады.*
- ❖ *2 жасқа дейін балаларда өткізгіш жүйе жиырылғыш талшықтар дифференцировкасы жалғасады. Миокард салмағы артады. 2 жастан бастап жүрек өсуі баяулайды.*
- ❖ *2 жастан 6 жасқа дейін магистральдық артериялар қалыптасады, жүректің өткізгіш жүйесі мен жүйке аппараты дамиды.*



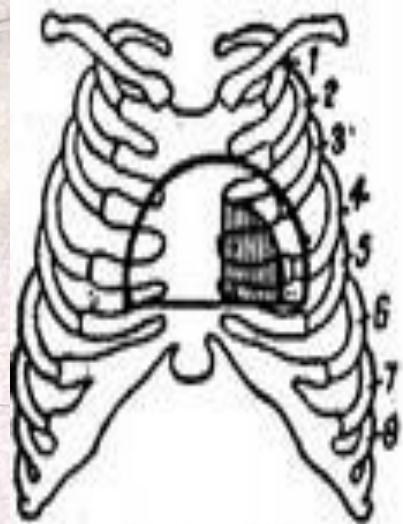
Жаңа туған балалардың жүрегі жоғары орналасқан, омыртқа деңгейінде IV және VIII аралығында. Өмірінің 1 – ші жылының соңына қарай жүрек орналасуы көлденеңнен қисық бағытқа ауысады. 2-3 жасқа келгенде жүрек тұрақталып, жүрек ұшы алға, төмен және солға бағытталған.

Балаларда жүрек пішіні шар тәрізді, сопақша, конус тәрізді болады.

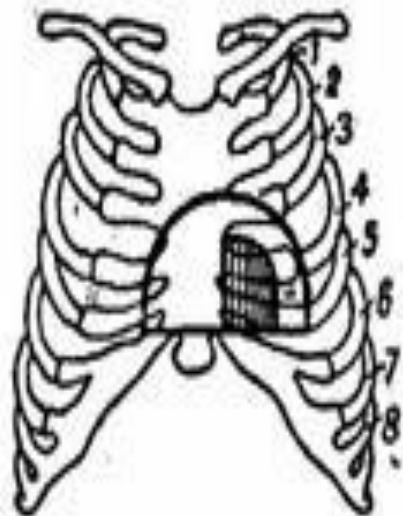


Балалардағы жүрек шекаралары

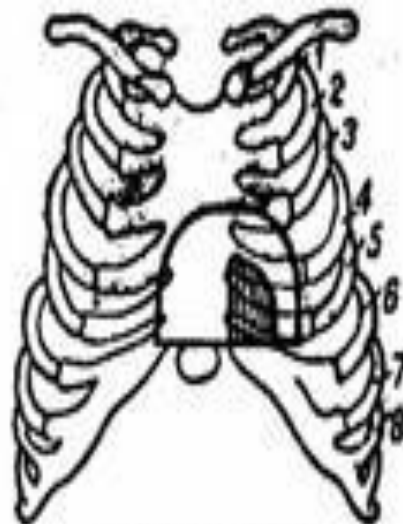
Граница	Возраст детей		
	до 2 лет	2–6 лет	7–12 лет
Относительная сердечная тупость			
Верхняя	2-е ребро	2-е межреберье	3-е ребро
Левая	2–1 см кнаружи от левой сосковой линии	По левой сосковой линии	На 1 см кнутри от сосковой линии
Правая	По правой парастернальной линии	На 2–1 см кнутри парастернальной от линии	На 0,5–1 см кнаружи от правого края грудины
Поперечник области притупления, см	6–9	8–12	9–14
Абсолютная сердечная тупость			
Верхняя	3-е ребро	3-е межреберье	4-е ребро
Левая	По наружному ободку околосокового кружка	По средне-ключичной (сосковой) линии	Кнутри от средне-ключичной линии
Левый край грудины			
Правая — левый край грудины			
Поперечник области притупления, см	2–3	4	5–5,5



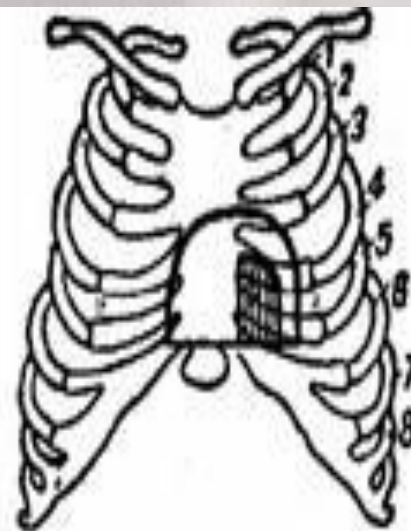
У грудного ребенка.
0-12 мес.



У ребенка в возрасте
2-5 лет



У ребенка
5-12 лет



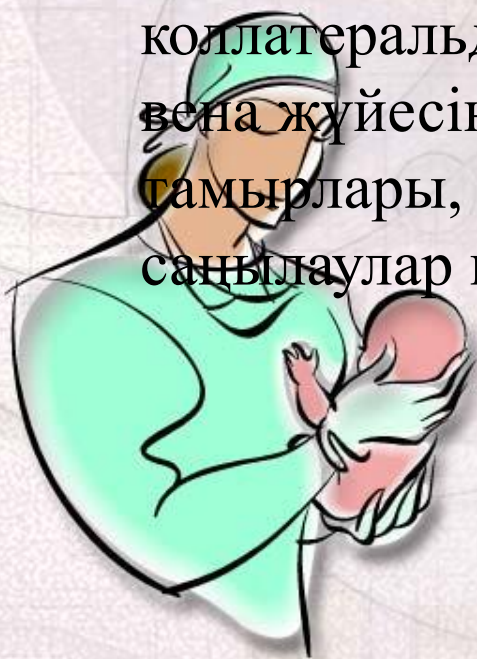У детей после
12 лет и взрослых



Жүректің өсуімен қатар магистральды тамырлардың дамуы байқалады, бірақ олардың өсу қарқыны негұрлым баяу болып келеді. Тұар кезінде өкпе артериясының саңылауы аортадан кең, аорта 16 мм, өкпе артериясы 21 мм, 10-12 жаста олардың саңылаулары теңеледі, ал ересектерде аорта өкпелі артериядан біршама кең болады – аорта 80 мм, өкпе артериясы 74 мм.



- Жаңа туған балаларда қан тамырлары жұқа, бұлшық ет және эластикалық талшықтары нашар дамыған. Артериялардың және веналардың саңылауы шамамен бірдей, бірақ веналардың өсуі озып кетеді, сондықтан 16 жасар балаларда олардың ені 2 еселенеді. Сонымен қатар тамырлардың бұлшық еті, дәнекер тіні дамиды, әсіресе ішкі қабаты қалыңдайды. Бала өскен сайын тұрғаннан, жүргеннен бері капиллярлардың саны, ұзындығы ұлғаяды, коллатеральді тамырлар көбейеді, дененің төменгі бөлігінің вена жүйесінің үдемелі дамуы байқалады. Ал кіші шеңбер тамырлары, керісінше инволюцияға ұшырап, жұқарады, саңылаулар кеңейеді.



Жасөспірімдік жүрек түрлері

- Митральды пішінді – жүректің сол жақ шегінің тегістеу көрінуі.
- Кіші немесе тамшылы жүрек – кеуде қуысының ортасында орналасуы, тамырларда ілініп тұрған тәрізді. Систолалық көлем аз, жүрек соғысы жиі, қан қысымы төмен, функциялық систолалық шу тән.
- Гипертрофиялық жүрек – сол жақ қарынша кеңіген, минуттық көлем артады, жүрек соғу жиілігі төмен, қан қысымы артады. Функциялық систолалық шу тән.



ПАЙДАЛАНЫЛҒАН ӘДЕБИЕТТЕР

- ❖ medichelp.ru › Учебник по медицине › Пропедевтика детских болезней
- ❖ cardio.crimea.ua/.../13-lektsiya-metody-issledovaniya-serdechno-sosudist...
- ❖ www.medkurs.ru › Справочник педиатра › Приложения

