

Қой ценурозы

Орындаған: Әбдібек Қ..

ВМ – 401 гр.

Тексерген: Шабдарбаева Г.

Жоспар:

- Кіріспе.

- Негізгі бөлім:
 - 1) *Ценуроз ауруына сипаттама.*
 - 2) *Қоздырушысы. Жіктелуі. Орналасатын жері.*
 - 3) *Даму айналымы. Индеттанулық деректер.*
 - 4) *Ауруды анықтау. Емі. Алдын алу шаралары.*
- Қорытынды.
- Пайдаланылған әдебиеттер.

Қой ценурозы

- Синонимдер: Айналма, тентек, миқұрт, вертячка.
- Бұл жіті түрде өтетін, жиі кездесетін, таспа құртының ларвоцисталары қоздыратын, өте қауіпті, мидың, жұлынның зақымдануымен, ерекше клиникалық белгілерімен сипатталатын гельминтоз ауруы.


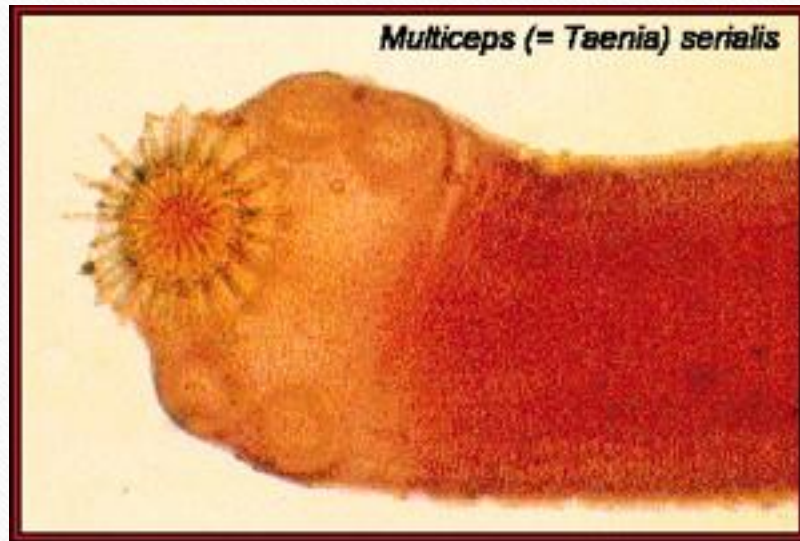
Жіктелуі:

- Тұқымдасы: Taeniidae
- Туысы: Multiceps
- Түрі: *M. multiceps* (имагосы, ет қоректілердің ащы ішегінде мекендейді)
- Ларвоцистасы: *Coenurus cerebralis* (ценур, ми құрт)

Морфологиясы:

- Тоғышардың 3 сатысы бар: имаго, жұмыртқа және балаң, яғни көпіршік.
- 1. Қоздырушысы *Coenurus cerebralis* – ценур, бұл көпіршік, үлкендігі тауықтың жұмыртқасындай, сырты мөлдір, нәзік қабықшамен қоршалған. Іші түссіз сұйыққа толы болады. Ішкі жағынан бүртік секілді, нүктедей болып көрінетін көптеген сколекстер байқалады, бұлардың саны жүзден асады да, олар топ-тобымен оқшауланып тұрады. Көпіршік қойдың, сирек те болса ешкінің, бұзаудың, кейбір тағы тұяқтылардың және өте сирек адамның орталық жүйке жүйесінің ұлпарында (миында және жұлынында) тоғышарлық күнелтеді.
- 2. Имаго, яғни пісіп- жетілген сатысы *Multiceps multiceps* - оның ұзындығы 1-1,5 метрге дейін, сколексі қарулы, онын 4 сорғышы және ілмекшілері бар, денесі 200-250 бунақтардан құралады. Пісіп-жетілген соңғы бунақтардағы жатырдың 9-дан 26-ға дейін тармақтары болады. Имаго иттердің және басқа да ет қоректілердің ащы ішегінде өмір сүреді.
- 3. Жұмыртқалардың пішіні дөңгелек, майда, сыртқы қабаты қалың, оның көлденең сызықтары бар.

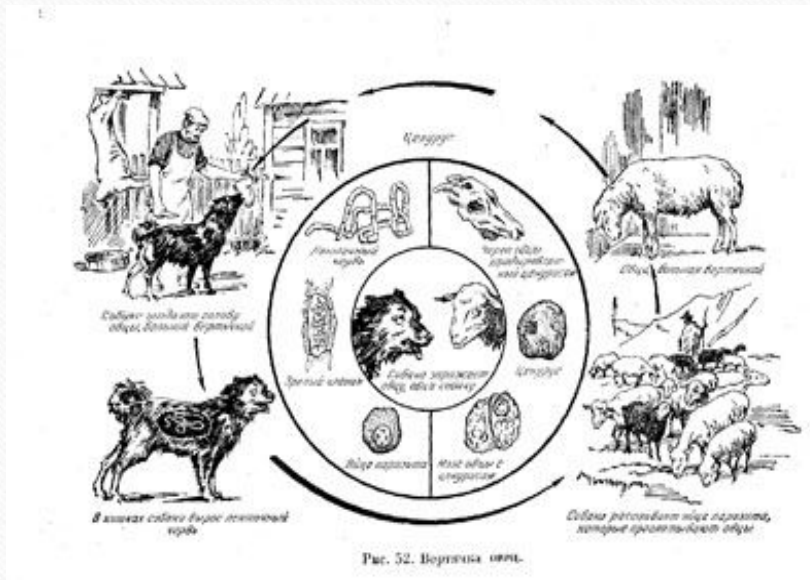
Multiceps



Даму циклы

- Биогельминт, екі иесі бар.
- Ақтық иелері – ет қоректілер (ит, қасқыр, шибөрі, түлкі, т.б.).
- Аралық иелері – қой, ешкі, бұзаулар және т.б. тұяқтылар.
- Тұрақты иелерінің ішегінде өсіп жетілген таспа құрттардың іші жұмыртқаларға толы, пісіп-жетілген бунақтар өздігінен үзіліп, нәжіспен бірге сыртқа түсіп отырады. Бір бунақтың ішінде 20-26 мыңға дейін жұмыртқа болады. Жұмыртқа ішіндегі құрт ұрығы – онкосфера – бірнеше қабықшамен қоршалған. Олар сыртқы орта жағдайына өте төзімді келеді.

- Қой, ешкі және басқа мал жайылған кезде шөппен немесе сумен қоса құрт жұмыртқаларын жұтып қояды. Қойдың ішегінде онкосфера қабықшаларынан босайды, қан тамырларына енеді де, қан айналуымен миға немесе жұлынға жетеді. Тоқтаған соң 5-6 айдан кейін көпіршік-ценур қалыптасады. Егер осындай ценур ~~көпіршігі бар малдың басындағы миын ит жеп қойса, олардың аңы ішегінде ұрықтарынан мультицепс таспа құрт 1,5-3 айдың көлемінде өсіп жетіледі. Көпіршіктің ішінде қанша протосколекстер болса, сонша таспа құрт өседі.~~




Эпизоотологиялық деректер.

- Бұл өте жиі кездесетін инвазия. Ценуроз Қазақстанда қой өсіретін барлық шаруашылықтарда кездеседі. Ценурозбен көбінесе екі жасқа дейінгі мал ауырады, ал, екі жастан асқан қой бұл дертке сирек шалдығады. Бұл ерекшелік мал жасына қарай пайда болатын иммунитетке байланысты. Мал шығыны барлық маусымдарда тіркеледі. Бірақта, қозылардың ценурозы жаздың екінші жартысы мен күзге қарай, ал, тоқтылардың, саулықтардың өлімі қыс пен келесі жылдың көктем және жаз айларында жиірек болады.

Клиникалық белгілері.

- Олар ценур көпіршігінің санына, мидағы орналасуына, оның көлеміне және көпіршік қоздыратын мидағы және бүкіл ағзадағы патологиялық процестердің дамуына тығыз байланысты.



Клиникалық белгілерінің төрт кезеңі

- Қой ценурозының даму барысында аурудың клиникалық белгілерінің төрт кезеңі байқалады:
-
- **Бірінші сатысы немесе кезеңі** - алғашқы жасырынды кезеңі. Кезең 7-10 күнге дейін созылады. Малдың таспа құрт жұмыртқаларымен залалданып, алғашқы клиникалық белгілері білінгенге дейін. Бұл кездегі ағзадағы өзгерістерді тек қана иммунологиялық әдістермен зерттеп байқауға болады.
 - **Екінші сатысы немесе кезеңі** - алғашқы белгілер байқалады, шамамен алғанда мал ауырғаннан кейін 16-23 күн өткен соң байқалады және ол жіті түрде дамиды. Бұл өзгерістер жұмыртқа онкосферасының организмінде жүзіп, миға өтіп, онда әр түрлі қабынулар тудыруына байланысты. Мал үріккіш келеді, бұлшық еттері жиі дірілдейді, тітіркенеді, тремор байқалады, тістерін шықырлатады, аяқтары тартылып, парез, паралич немесе жартылай салдану, толық салдану сияқты белгілері білінеді. Кейбір қозылар аурудың осы сатысында өліп қалуы мүмкін.
 - **Үшінші сатысы немесе кезеңі** - бұл кезеңді аурудың екінші жасырын кезеңі деп атайды. Бұл кезеңде малдың жалпы жағдайы, қондануы біршама жақсы қалыпта болады. Бұл кезде ценуроздың көзге шалынатындай клиникалық белгілері болмайды, ол білінбейді де. Бұл кезең көпіршік ларвоцистаның мида өте ұзақ өсуіне, дамуына байланысты. Үшінші кезең 2-3 айға созылады.

- **Төртінші сатысы немесе кезеңі** – соңғы кезеңінде ценуроздың ерекше айқын белгілері анықтала түседі. Оның негізгі белгілері – малдардың көбінесе мелшиіп қалуы, алға қарай жүруі, бір орнында шыр айналуы, малдан бөліне қашуы, бағдарсыз жүруі, сүрінуі сияқты. Ауырған мал басын әнтек қисайтады, тәлтіректейді. Кейде құлап та қалады, бірте- бірте өздігінен жайылып, шөп жеуден қалады, қатты арықтайды. Бірнеше күн немесе апталап жүрмейді. Осындай әр түрлі қозғалыстардың болуы, ценур ларвоцистасының мидың қай бөлікте орналасуына байланысты. Мысалы, ценур кішкене мида болса, малдың қозғалысы, жүрісі бұзылады, тәлтіректеп, қисалаңдап жүреді, жиі құлап қалады, аяқтарын талтайтып жүреді. Егер ценур алдыңғы ми бөліктерінде орналасса ауру мал тез болдырып қалады немесе бір жерде шыр айналады. Және олар ценур көпіршігі бар жағына қарай айналшықтамайды, керісінше басқа жаққа қарай айналады.
- Егер ценур жұлында орналасса, түліктің жүрісі өзгеріп тәлтіректейді, ақырында артқы аяғын баса алмай, шойырылып жатып қалады, парез немесе паралич, яғни салдану байқалады. Мал өте қатты арықтап, қатты күйзеледі.
- Ценуроз ауруы 8-9 ай бойы созылып, ауырған малдың өлімімен аяқталады.

Ауруды анықтау.

- Ценурозды анықтау үшін бірнеше тәсілдерді қолданады:
- **1. Клиникалық тәсілдер.** Мал ценурозы аурудың соңғы сатысындағы клиникалық белгілеріне қарап ажыратылады. Малдың жүрісіне, қимылына, бұлшық еттердің өздігінен жиі тартылуына қарап байқайды. Ценур көпіршіктің көлемі ұлғая келе айналасындағы ми ұлпасын қысып қана қоймай, бас сүйегін де жұқартып, кейде тесіп те шығады. Ми қорабын осы тұстан саусақпен сипап басқанда, мал ауырсынады, ми сүйектері жұмсарады, саусақтың астында майысып тұрады, перкуссиялық балғамен сүйектің үстінен тықылдатса, онда балғаның дыбысы күңгірт естіледі, өйткені көпіршіктің ішіндегі сұйық сондай дыбыс береді.

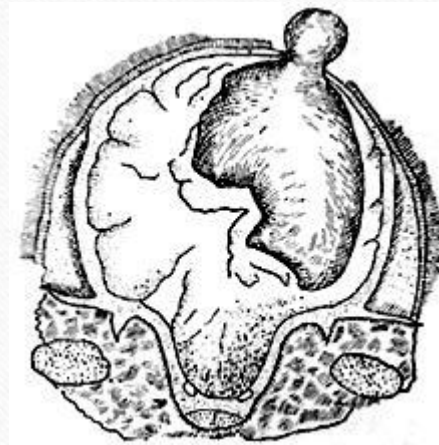
- **2. Офтальмоскопия.** Оны 1953 ж. Г.И.Ронжина ұсынған, көздің түбін зерттеу әдісі. Бұл әдіспен аурудың клиникалық белгілері білінерден 1-2 ай бұрын анықтауға болады. Өйткені, ми құрттың өсуіне байланысты жүйке жүйесі қатты зақымданады. Соның салдарынан қойдың көзі көрмей қалуы мүмкін, көздегі нерв талшығы, қан тамырлары ісініп кетеді, соны байқауға болады. Ол үшін көз қарашығын үлкейту мақсатында 0,5 % атропин ерітіндісінің 2-3 тамшысын көзге тамызады. Көздің түбін рефлектордың көмегімен қарайды. Сау малдың көзінде көргіш нерв түйіні, талшығы өз пішінін өзгертпейді, анық көрінеді. Ал, ауруға шалдыққан малда ол анық көрінбейді, ісініп кетеді және сезгіш тор қабықшаның да түсі өзгереді.

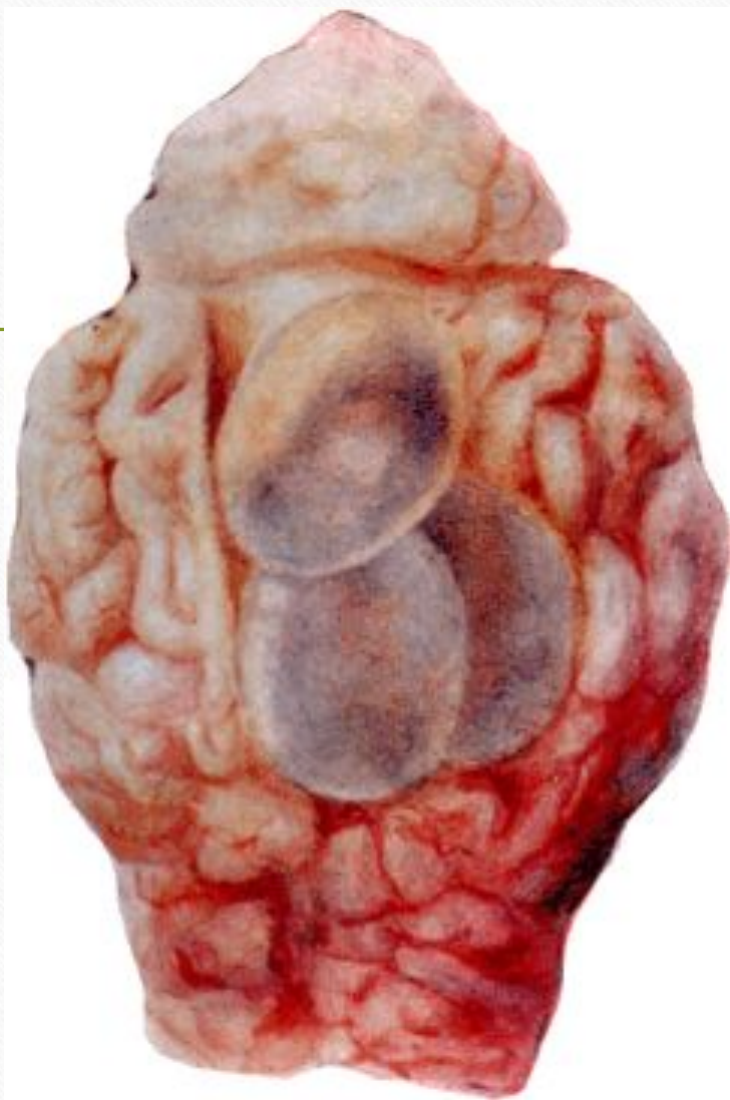
- **3. Аллергиялық реакция.** Осы әдіс арқылы ценурозды алғашқы сатысында мал зақымданғаннан 14-16 күн өткеннен кейін-ақ анықтауға болады. Бұл аллергиялық әдісті Қазақ ветеринариялық ғылыми зерттеу институтының қызметкері Р.Г.Исмаилова ұсынған. Аллерген микүртының басы (сколекстерден), сұйығынан, қабығынан жасалады. Лиофилдық кептіру әдісін пайдаланып ақ ұнтақ жасайды да, ампулаларға жауып қояды. Құрғақ аллергиялық ампулада көп жылдар сақталады.

- Бұл құрғақ аллергиялық ерітіндімен араластырып 1:750 немесе 1:1000 қатынасындай етіп, қосындыны 0,2 мл көлемінде көздің жоғарғы қабығының терісіне (интрапальпально) немесе мал құйрығының жүні жоқ жеріне тері қабатына егеді. 2-3 сағаттан кейін реакцияның нәтижесін бақылауға болады. Егер мал ауру болса аллергиялық егілген жер ісініп, қызарады, кутиметр немесе штанген-циркуль арқылы ісікті өлшейді. Ісіктің үлкендігі 2,5 сантиметрден асып тұрса, онда оң немесе айқын реакция (+) деуге болады, яғни қозының ауруға ұшырағаны. Ветеринарлық заңына сәйкес бұл ауруға шалдыққан малдарды, арықтамай тұрғанда, өздерінің қондылығын жоғалтпай тұрғанда, етке өткізіп жіберу керек. Сол себептен барлық малды күзде аллергиялық әдіспен зерттеген жөн.
- Ценурозды клиникалық белгілері ұқсас аурулардан – эстроз (пысқырық), ми сетариозы, ми эхинококкозы, мониезиоздың уытты түрінен, листериоздан, құтыру, Әуескі ауруы, уланулардан, авитаминоздардан ажыратады

Өлекседегі өзгерістер.

- Қозының бас сүйегін жарып, миын тексергенде, оның өзі және қабығы қызарыңқырап тұрады. Айналма ұрығының іздерін көруге болады, 1-3-ке дейін көпіршіктер табылады. Ценур астындағы мидың орны үңгірленіп қалады, ал, бас сүйек жұқарып, кейде тесіліп қалады.





Емі:

- Хирургиялық әдіс: Ценуроз анықталған малдың бас сүйегін тесіп, шприцпен алдымен ценур сұйығын, содан кейін ценур қабықшасын суырып алып тастайды. Сүйекті тесуге бұрғылау (трепан) аспабын немесе сиырлардан қан алатын инені қолданады. Егер ине ценур көпіршігіне дәл тисе ине каналы арқылы мөлдір сұйық атқиды. Ценурозда емдеу әдісін хирургиялық асептика және антисептика тәсілдерін сақтай отырып жүргізеді. Операция кезінде малды байлап бекіту үшін Тойбазаров ұсынған арнаулы столды пайдаланған орынды.

Алдын- алу шаралары.

- 1. Ауырған малды ет комбинаттарына сойысқа тапсырады.
- 2. Малдың басын арнаулы пеште өртейді немесе Беккари құдығына тастайды.
- 3. Иттерге дегельминтизация міндетті түрде, жылына 2-4 рет жасалу керек.

Қорытынды.

- Мал ценурозға жайылымда бағылатын кезде шалдығады.
Әсіресе, қора маңындағы ит көп жүретін жерлер өте қауіпті. Оған басты себеп шопан иттерінің дер кезінде профилактикалық дегельминтизациялаудан өтпеу, таспа құрттардан арылмауы. Сонымен қатар таспа құрт жұмыртқаларының ауа райының өзгеруіне төзімді келуінің де маңызы зор. Міне, осындай жағдайлар малдың ценурозбен ауыру қаупін күшейте түседі.

Пайдаланылған әдебиеттер:

- Әміреев С.Ә., Темірбеков Ж.Т. Эпидемиология. Жалпы эпидемиология. 1 том. Алматы, Жоғары аттестациялық комиссияның баспа орталығы, 2000.
- Бөлекбаева Л.Т. Инвазиялық аурулар. Астана, 2003.
- Дүйсембаев С.Т. Мал гельминтоздарындағы малдәрігерлік санитарлық сараптау. Семей, 2001.
- Ерболатов Қ.М. Мал гельминтоздары. Алматы, Қайнар, 1966.
- Сабаншиев М.С., Сүлейменов Т.Т., Қарамендин Ө.С., Шабдарбаева Г.С., Жантөре М.Қ. Паразитология және жануарлардың инвазиялық аурулары. Алматы, ҚазҰлтАграрлық университет, 2003.