

«ДОКТОР МОРО»

ЗАДАЧА № 3: «ДОКТОР МОРО»

КОМАНДА: «СИНАПС»

ТГМУ ИМ. АБУАЛИ ИБНИ СИНО, ТАДЖИКИСТАН

АВТОРЫ: ЗАРИНА ХУЖАЛИЕВА, ОШУР ОЗОДИ

УСЛОВИЕ ЗАДАЧИ

Большинство клеток взрослого человека не обновляется и способно к делению только при повреждении ткани. Возможно ли хирургическое нанесение микротравм органам и тканям с целью активации пролиферативных процессов для улучшения их функции в профилактических целях? Предложите свою методику и способ проверки её эффективности.

ПРОБЛЕМА

- Относительно низкая скорость обновления и пролиферативных процессов в клетках.
- Снижение пролиферативных способностей тканей с возрастом.
- Незначительное увеличение глубины повреждения сопровождается разрастанием соединительной ткани с образованием рубца.

РЕШЕНИЕ ПРОБЛЕМЫ

- Изучение изменения процессов пролиферации клеток вследствие нанесения микротравм на роговицу глаз (проведение серии экспериментов на лабораторных крысах).
- Изучение влияния стволовых клеток на посттравматические пролиферативные процессы.

ЦЕЛИ ЭКСПЕРИМЕНТА

- Хирургическое нанесение микротравм на роговицу глаз с целью активации пролиферативных процессов в профилактических целях.
- Параллельное исследование возможностей клеточной терапии посттравматических пролиферативных процессов.

ХОД РАБОТЫ

- Контурную механическую микротравму роговицы наносили на 60 беспородных лабораторных крыс (самцы) массой 250-260 г.
- После обезболивания микротравму у животных вызывали прикладыванием остроконечной металлической спицы.
- Время экспозиции спицы составило 1,5 сек. Площадь конечности спицы составило 6-8% от общей поверхности роговицы крысы.

ХОД РАБОТЫ

- Животные были разделены на 2 группы:
 - а) крысы с контурной механической травмой роговицы без применения клеточной терапии;
 - б) крысы с контурной механической травмой роговицы и трансплантацией стволовых клеток.

**Крысы без трансплантации
стволовых клеток**

**Крысы, которым проводилась
клеточная терапия**

10 крыс молодого возраста
(8 мес.)

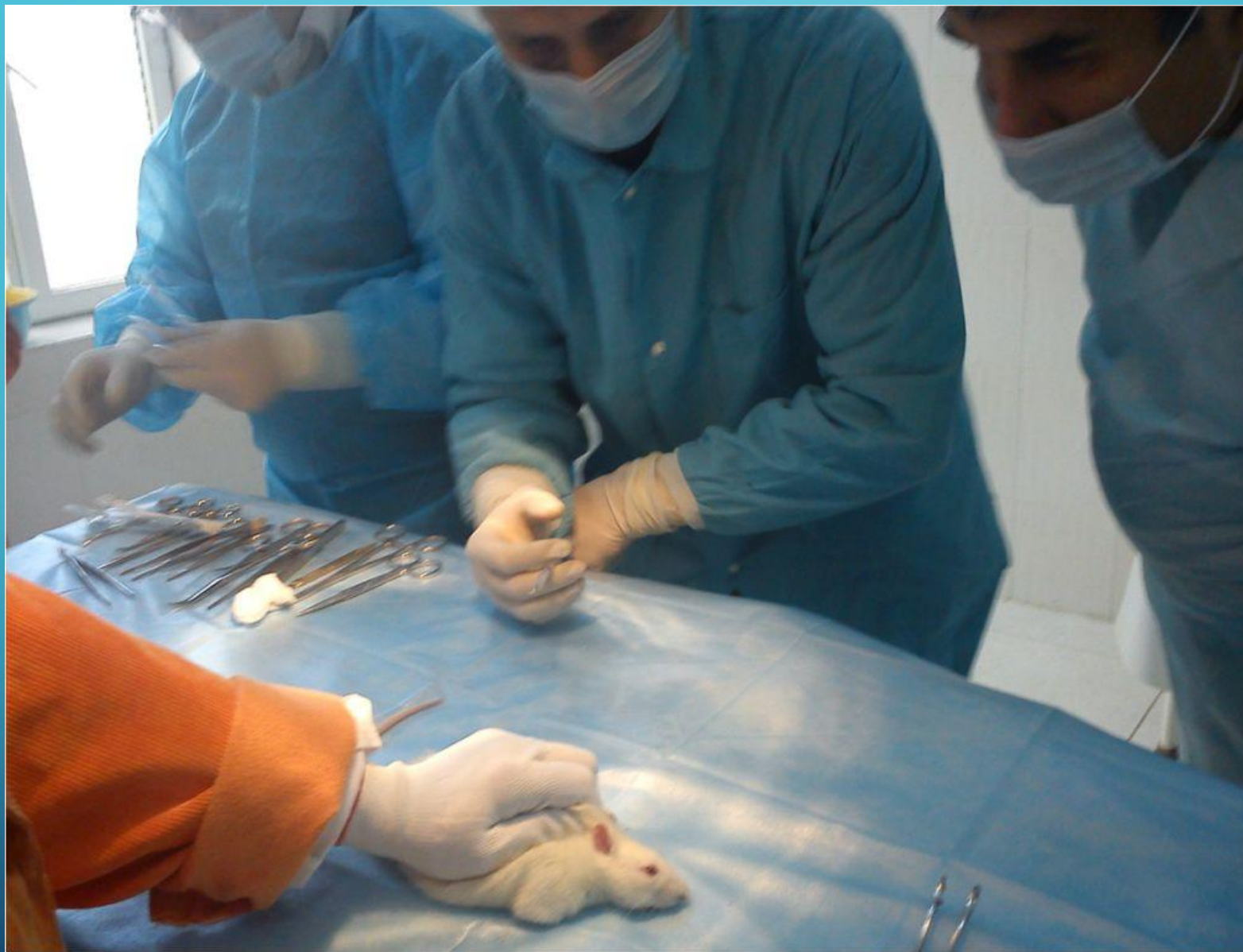
10 крыс молодого возраста
(8 мес.)

10 крыс среднего возраста
(1 год 4 месяца)

10 крыс среднего возраста
(1 год 4 месяца)

10 крыс старческого возраста
(2 года)

10 крыс старческого возраста
(2 года)

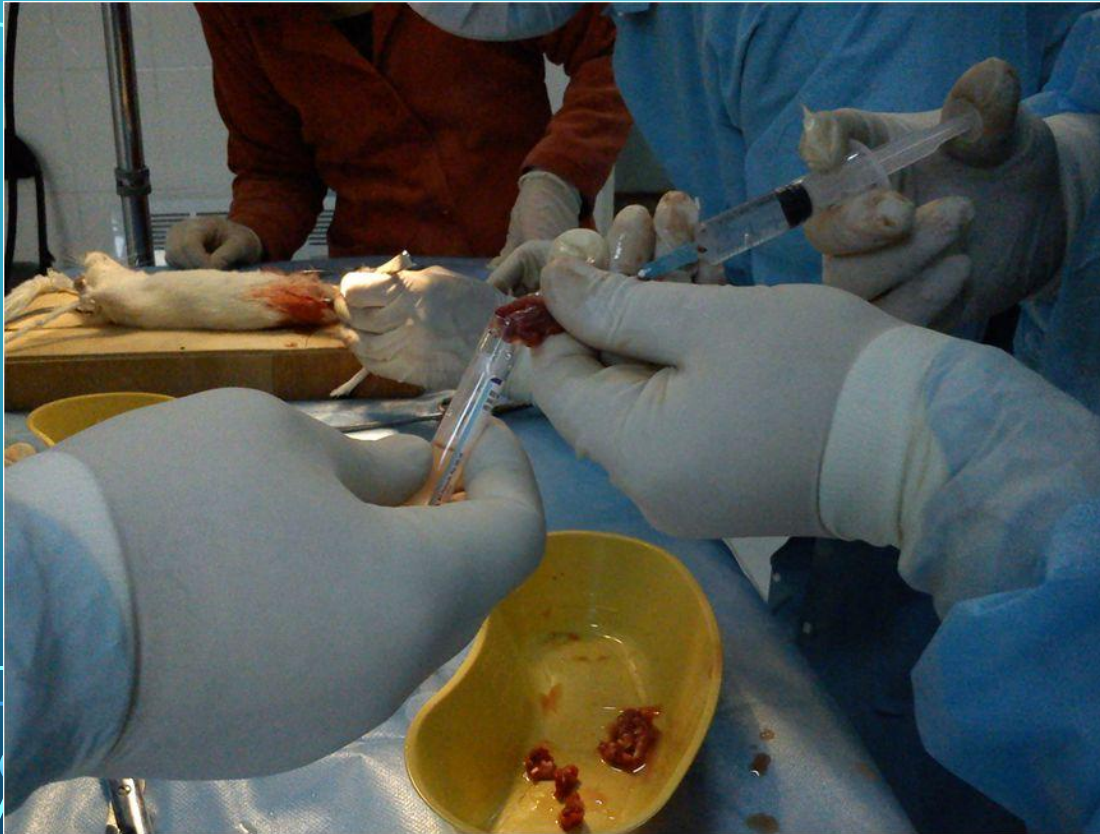

Нанесение микротравмы на роговицу крысы

ХОД РАБОТЫ

- Забор клеток костного мозга проводили у отдельной группы взрослых беспородных лабораторных крыс после обезболивания.
- Клетки были получены путем смыва полости бедренной кости буферным физиологическим раствором с использованием иглы 16G.

ХОД РАБОТЫ



Сбор стволовых клеток

ХОД РАБОТЫ

- После предварительной культивации стволовых клеток суспензию наносили тонким слоем на поверхность роговицы с контурной раной с помощью пипетки, в количестве 0,6-0,8 млн. в 1 мл, на вторые сутки после моделирования контурной травмы.
- После трансплантации клеток накладывались швы на веки крыс. Через 10 дней наложенные швы удалялись.

Степень восстановления роговицы глаза	Группа без использования клеточной терапии	Группа с использованием стволовых клеток
<i>Полное восстановление</i>	1 крыса молодого возраста.	5 крыс молодого возраста, 4 крысы среднего возраста, 1 крыса пожилого возраста.
<i>Частичное восстановление</i>	2 крысы молодого возраста, 1 крыса среднего возраста.	3 крысы молодого возраста, 2 крысы среднего и 2 крысы пожилого возраста.
<i>Без улучшений</i>	5 крыс молодого возраста, 8 крыс среднего возраста и 10 пожилых крыс.	2 крысы молодого возраста, 4 крыс среднего и 7 пожилого возраста.

Степень восстановлени я роговицы глаза	Группа без использования клеточной терапии	Группа с использованием стволовых клеток
<i>Полное восстановление</i>	3%	33%
<i>Частичное восстановление</i>	10%	23%
<i>Без улучшений</i>	87%	44%

ВЫВОДЫ

- Применение нанесения микротравм является малоэффективным методом в улучшении пролиферативных процессов в роговице глаза.
- Применение стволовых клеток как дополнительного стимулятор процесса регенерации роговицы глаз даёт положительный эффект.
- Развитие и дальнейшее исследование вопроса пролиферации клеток является целесообразным при использовании в исследованиях стволовых клеток.

The image features a dark blue gradient background with white circuit-like lines in the corners. These lines consist of straight paths that branch out and terminate in small circles, resembling a stylized PCB or network diagram. The lines are positioned in the top-left, top-right, bottom-left, and bottom-right corners, framing the central text.

СПАСИБО ЗА ВНИМАНИЕ!