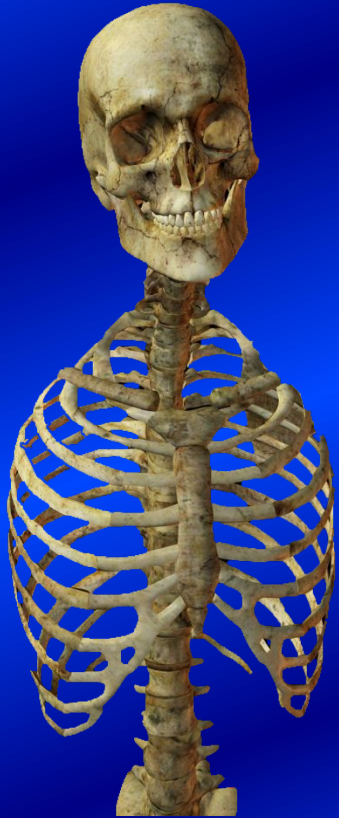

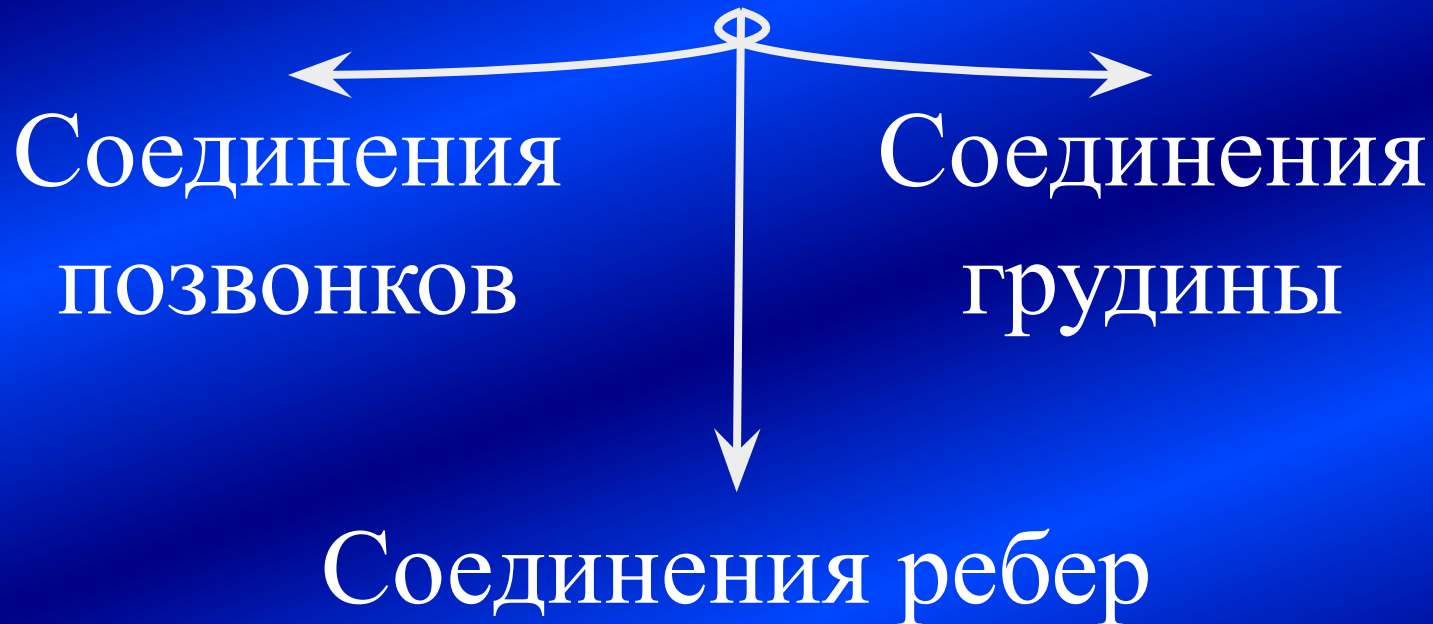*Заведующий кафедрой, академик Военно-медицинской академии, доктор
медицинских наук, профессор, полковник медицинской службы*

Гайворонский Иван Васильевич

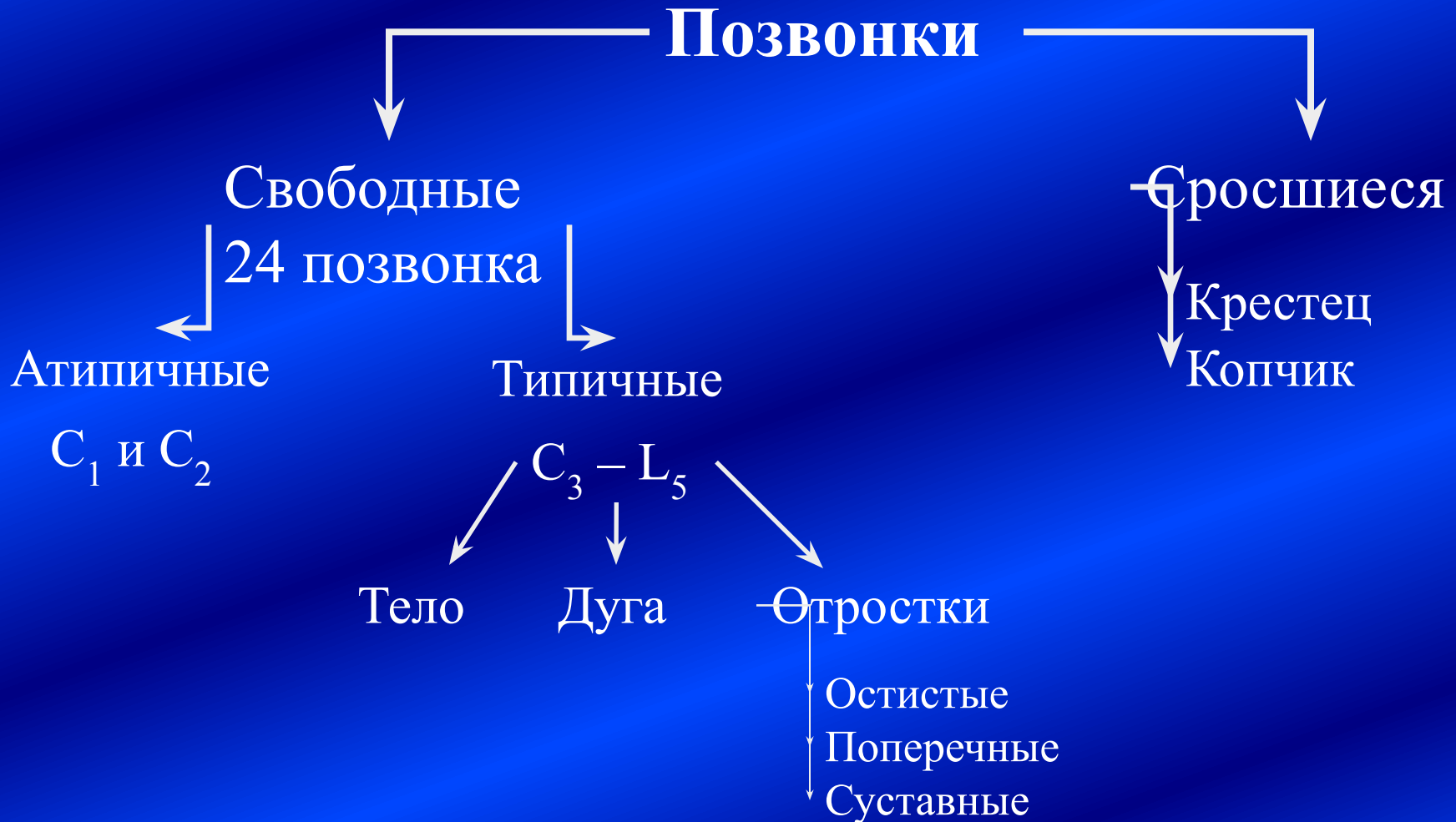

**Функциональная
анатомия
соединений костей
туловища и головы**

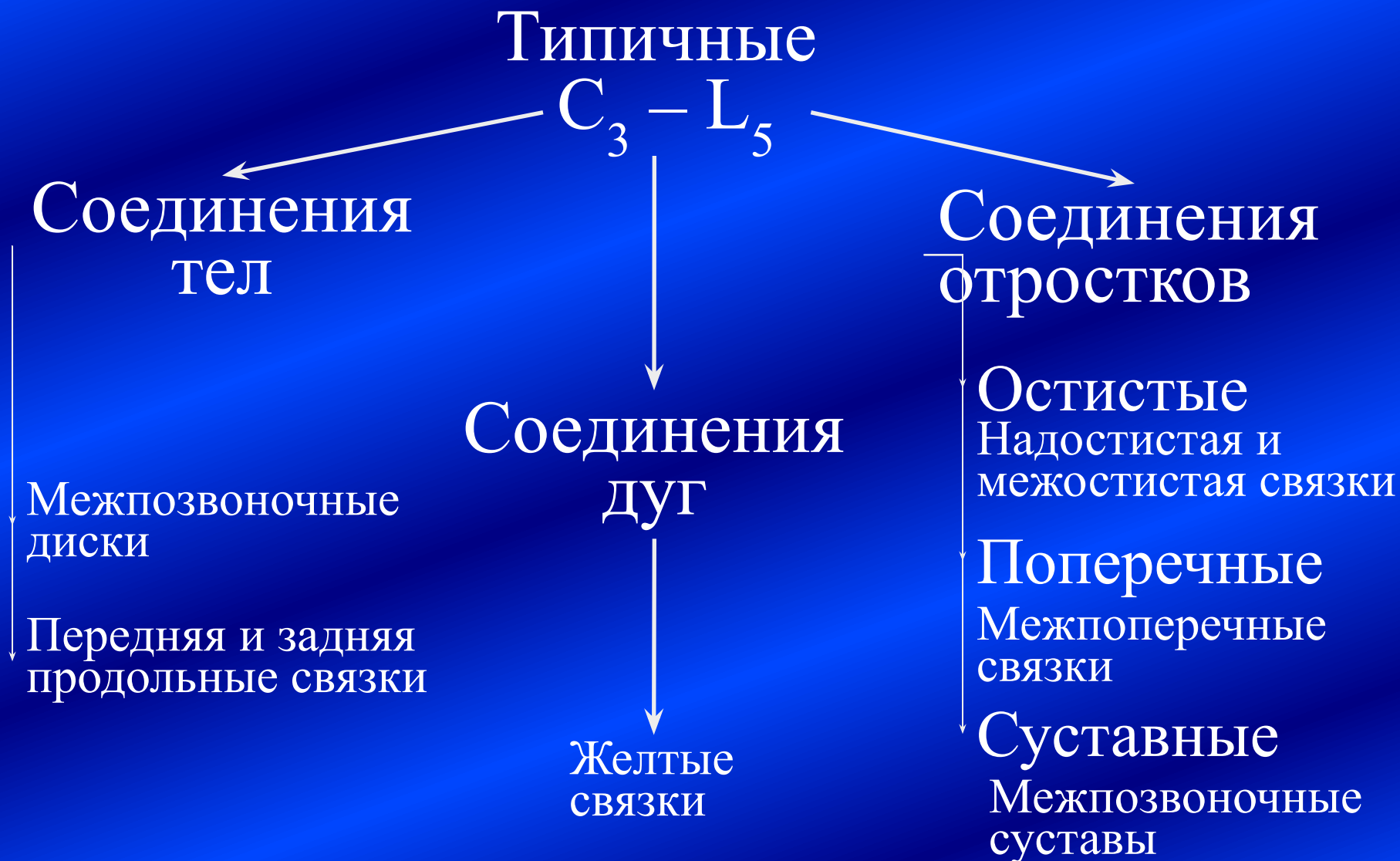Соединения костей туловища



Соединения позвонков



Соединения типичных позвонков



Соединения тел позвонков.

Межпозвоночные диски

- Межпозвоночный диск – фиброзный, или волокнистый, хрящ – постоянный синхондроз.
- Волокна расположены дугообразно.
 - в центре – аморфное вещество хряща,
 - по периферии – фиброзное кольцо.
- Фиброзные кольца неравномерные:
 - сбоку, спереди – 1-1,5 см,
 - сзади – 3-4 мм.
- Диск шире тела позвонка.
- Вертикальные волокна – врастают в тела позвонков
- Снаружи прикрыты надхрящницей, переходящей в надкостницу.



Соединения дисков с телами позвонков прочнее самих тел!

Соединения тел позвонков.

Межпозвоночные диски

- Роль – амортизация вибраций, нагрузок, воздействующих на позвоночный столб.
- Количество – 23 (нет между C_1 и C_2).
- Ширина – от 3 до 12 мм

Межпозвоночные диски

Поясничные

- 1/3 от высоты тела

Шейные

- 1/4 от высоты тела

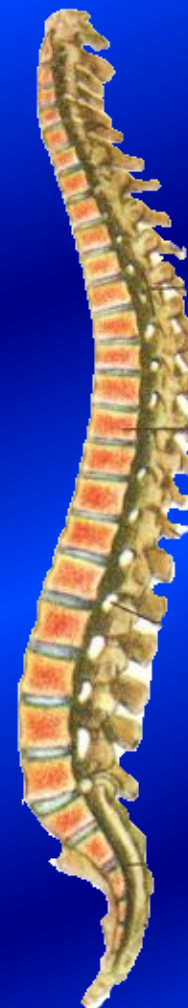Грудные

- 1/5 от высоты тела

Суммарная высота

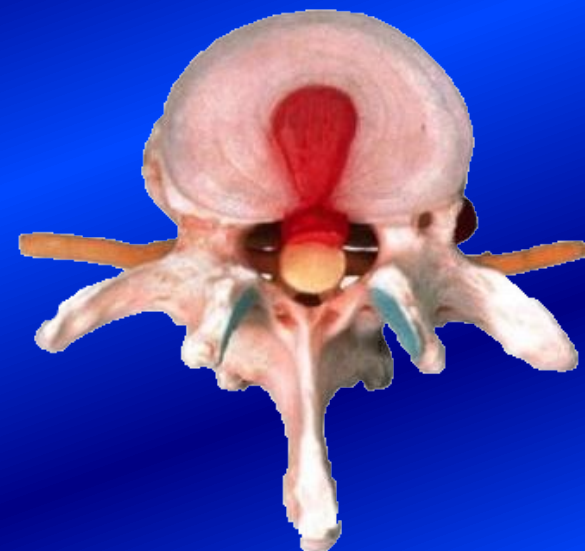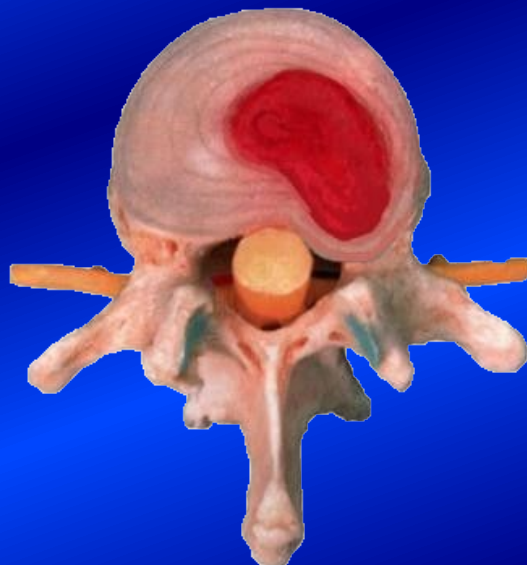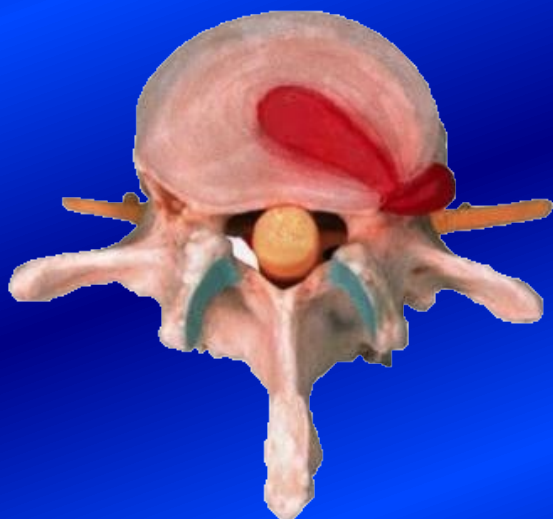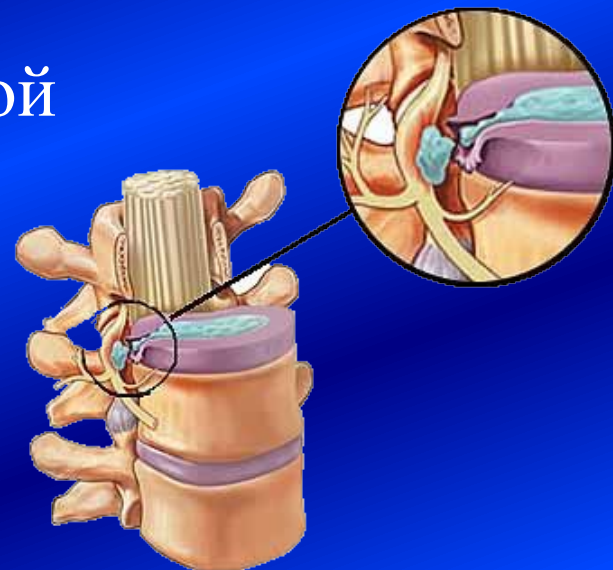
– 18-20 см

≈ 1/4 позвоночного
столба



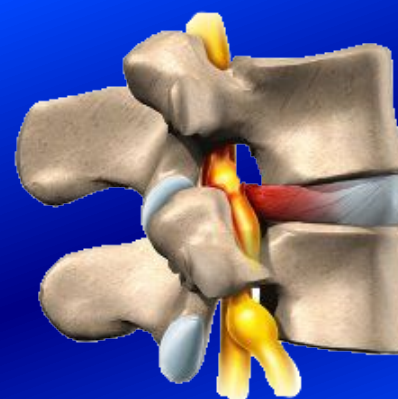
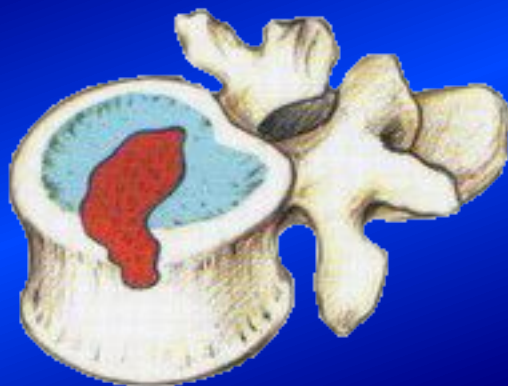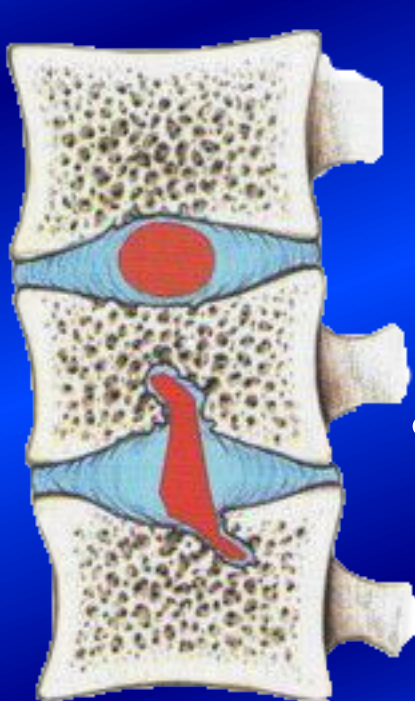
Соединения тел позвонков. Дегенеративные изменения

- Грыжа диска – выпячивание тонкой части диска в позвоночный канал
 - Задняя грыжа
 - Заднелатеральная грыжа

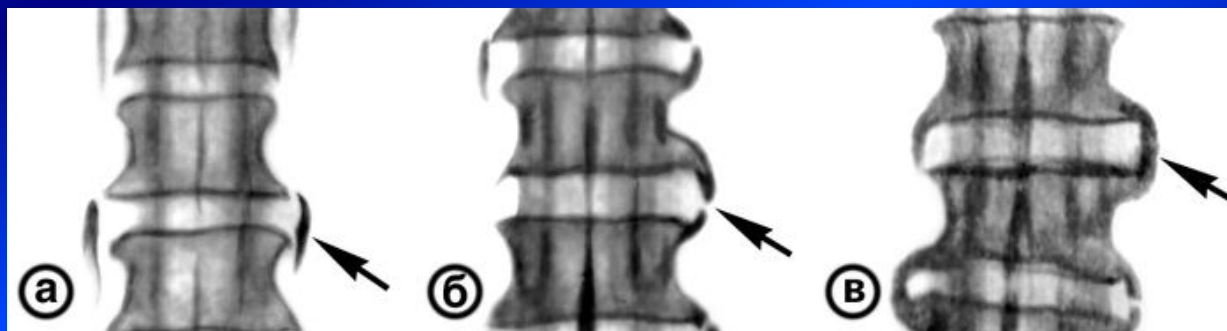


Соединения тел позвонков. Дегенеративные изменения

- Грыжа Шморля – выпячивание диска в тело



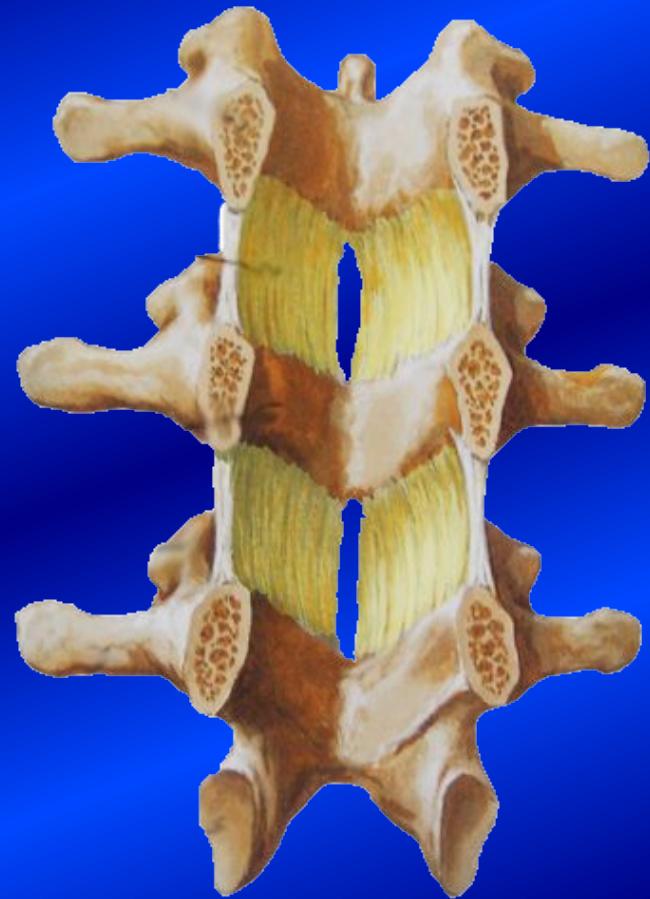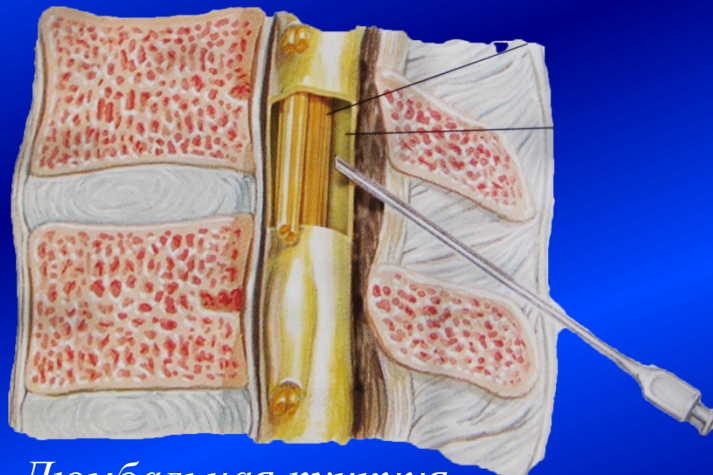
- Костные наросты и их срастание



Соединения дуг позвонков. Желтые связки

- Желтые связки
 - парные
 - между ними – щель

Самые широкие щели
– в поясничном отделе.



*При разрыве – фиброз, разрастание
– могут закрыть межпозвоночное
отверстие*

Соединения отростков ПОЗВОНКОВ

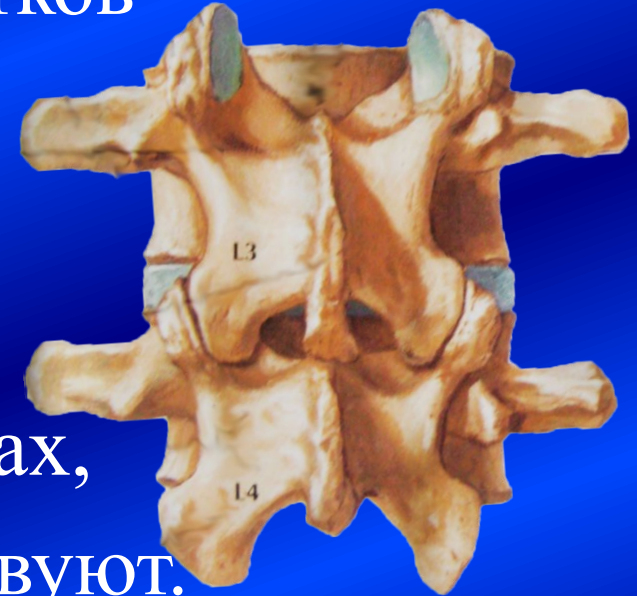
- Соединения суставных отростков – межпозвоночные суставы

*Многоосные, плоские,
комбинированные суставы*

1 позвонок участвует в 4 суставах,

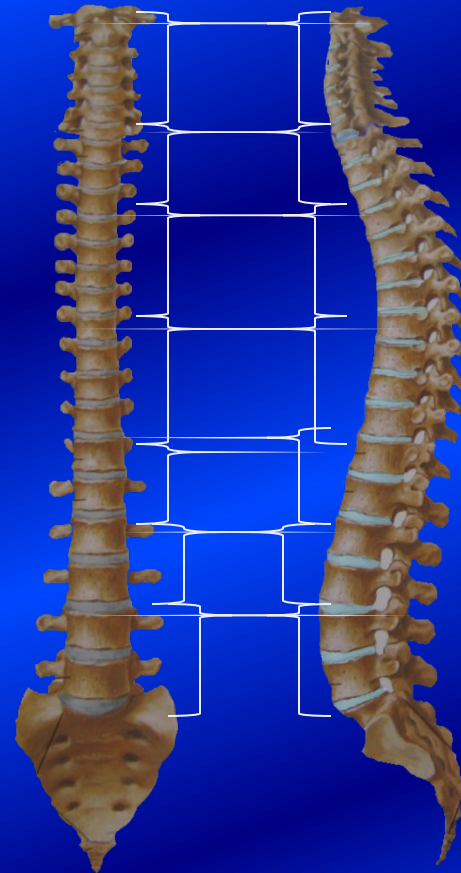
Однако движения в них отсутствуют.

Только *эффект суммации* (Σ 16-20 суставов)
обеспечивает разнообразные движения.



Функциональные сегменты позвоночного столба

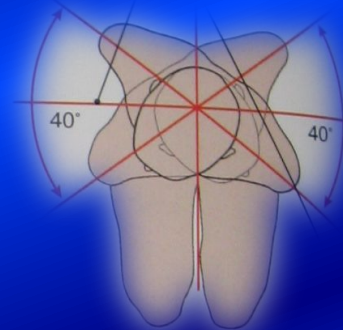
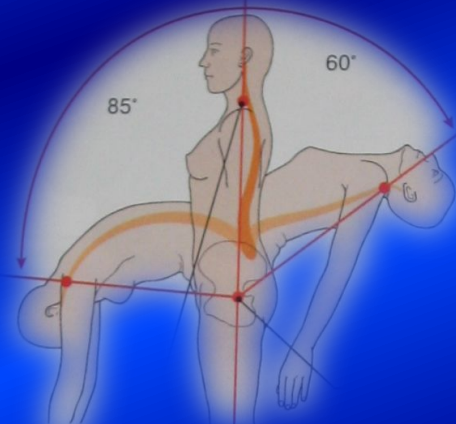
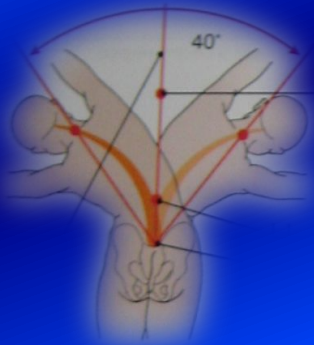
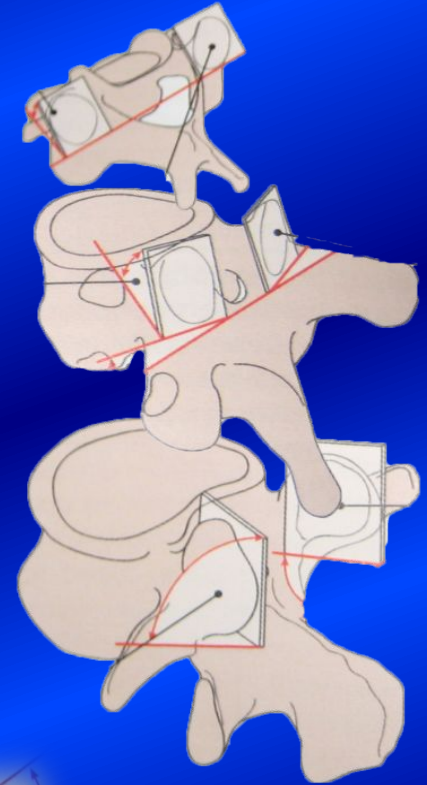
- *Функциональный сегмент позвоночного столба* – группа позвонков, способных выполнять движения.
 - Шейный
 - Шейногрудной
 - Верхнегрудной
 - Среднегрудной
 - Нижнегрудной
 - Грудно-поясничной
 - Поясничной
 - Пояснично-крестцовой.



Возможные движения в позвоночном столбе

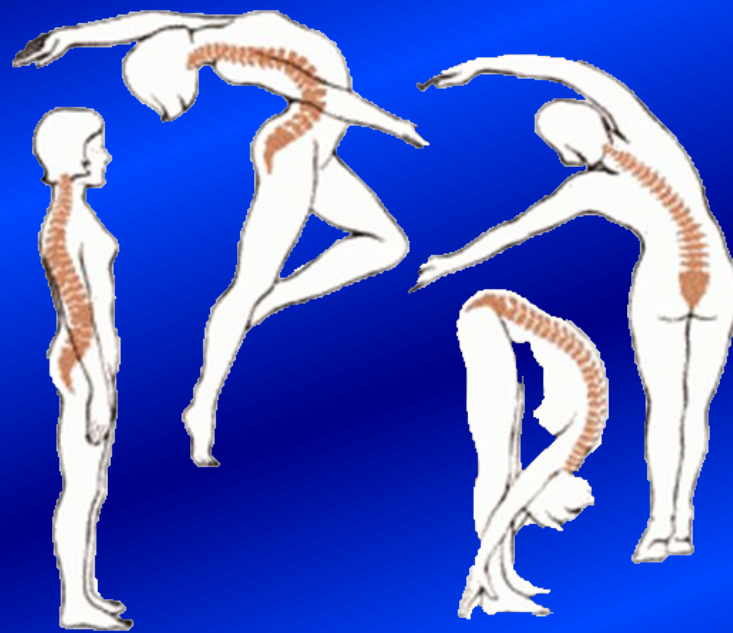- Фронтальная ось – наклоны вперед-назад.
 - Мах в поясничном отделе
- Сагиттальная ось – наклоны вправо-влево
 - Мах в нижнегрудном сегменте
- С фронтальной на сагиттальную – круговое
- Вертикальная ось (вокруг оси) – торсионное (скручивание)

Σ = 6 движений – *максимальная степень свободы*
+ Пружинящее движение (сжатие-растяжение)



Факторы, определяющие объем движений в позвоночном столбе

- Толщина межпозвоночного диска;
- Ориентация плоскости суставных поверхностей;
- Степень развития и сила мышц, действующих на позвоночный столб;
- Особенности строения связочного аппарата;

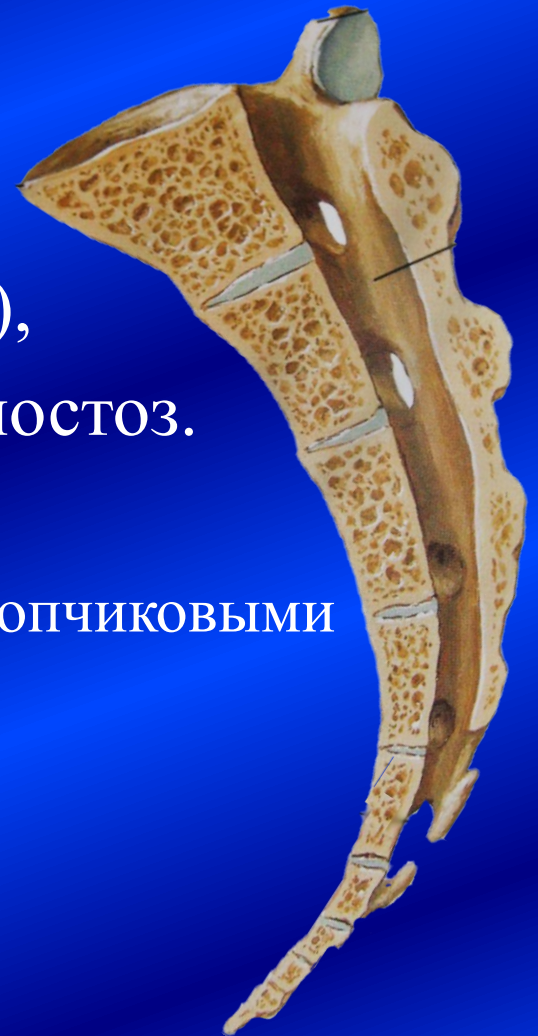

Подвижность определяется состоянием соединительных тканей, тренированностью и возрастными особенностями.

- у пожилых подвижность ограничивается за счет редукции соединительной ткани.

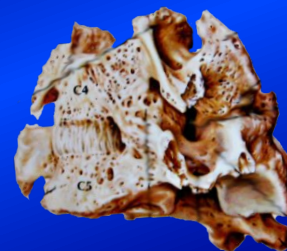
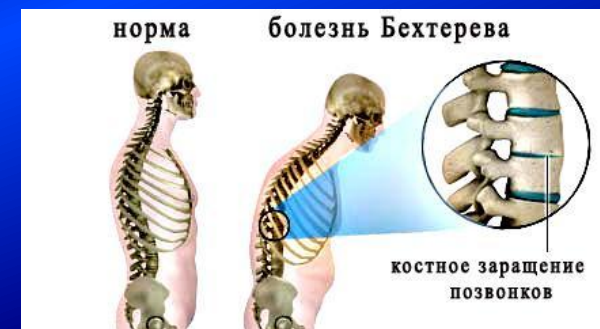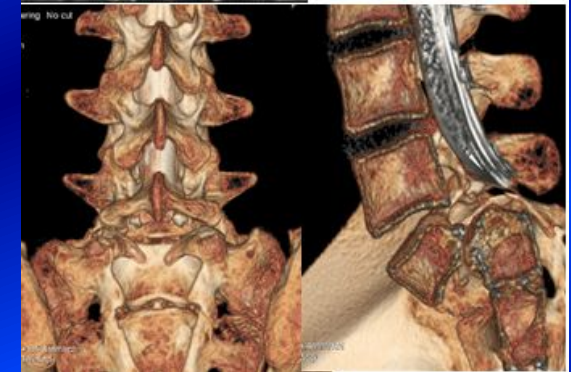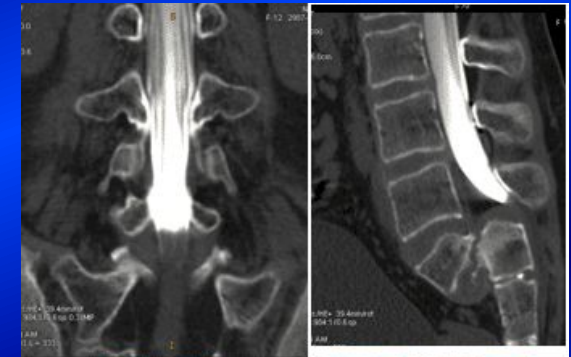Соединения сросшихся ПОЗВОНКОВ

- Крестцовые, а также копчиковые, позвонки у детей соединяются с помощью хряща (синхондроз) и соединительной ткани (синдесмоз), которые с возрастом переходят в синостоз.
- Между крестцом и копчиком:
 - синдесмоз – между крестцовыми и копчиковыми рогами
 - полусустав – крестцово-копчиковый симфиз – между телами V крестцового и I копчикового позвонков



Аномалии развития типичных позвонков

- Изменение числа свободных позвонков
 - Сегментированный крестец
 - Сакрализация – сращение V поясничного с I крестцовым
 - Люмбализация – I крестцовый отделен от крестца, являясь VI поясничным
- Аномалии синостозирования точек окостенения позвонков:
 - Спондилолизис – несрастание тела и дуг позвонков
 - Одностороннее
 - Двустороннее
 - Несрастание дуг позвонков
 - расщепленный крестец – spina bifida sacralis – 75 % случаев несрастания
 - расщепление задней дуги атланта (spina bifida atlantis) – 25%
- Крестцовая грыжа
- Болезнь Бехтерева
 - срастание 2-4-10 позвонков



Соединения атипичных позвонков между собой и с черепом

Атлантозатылочный
сустав - эллипсоидный

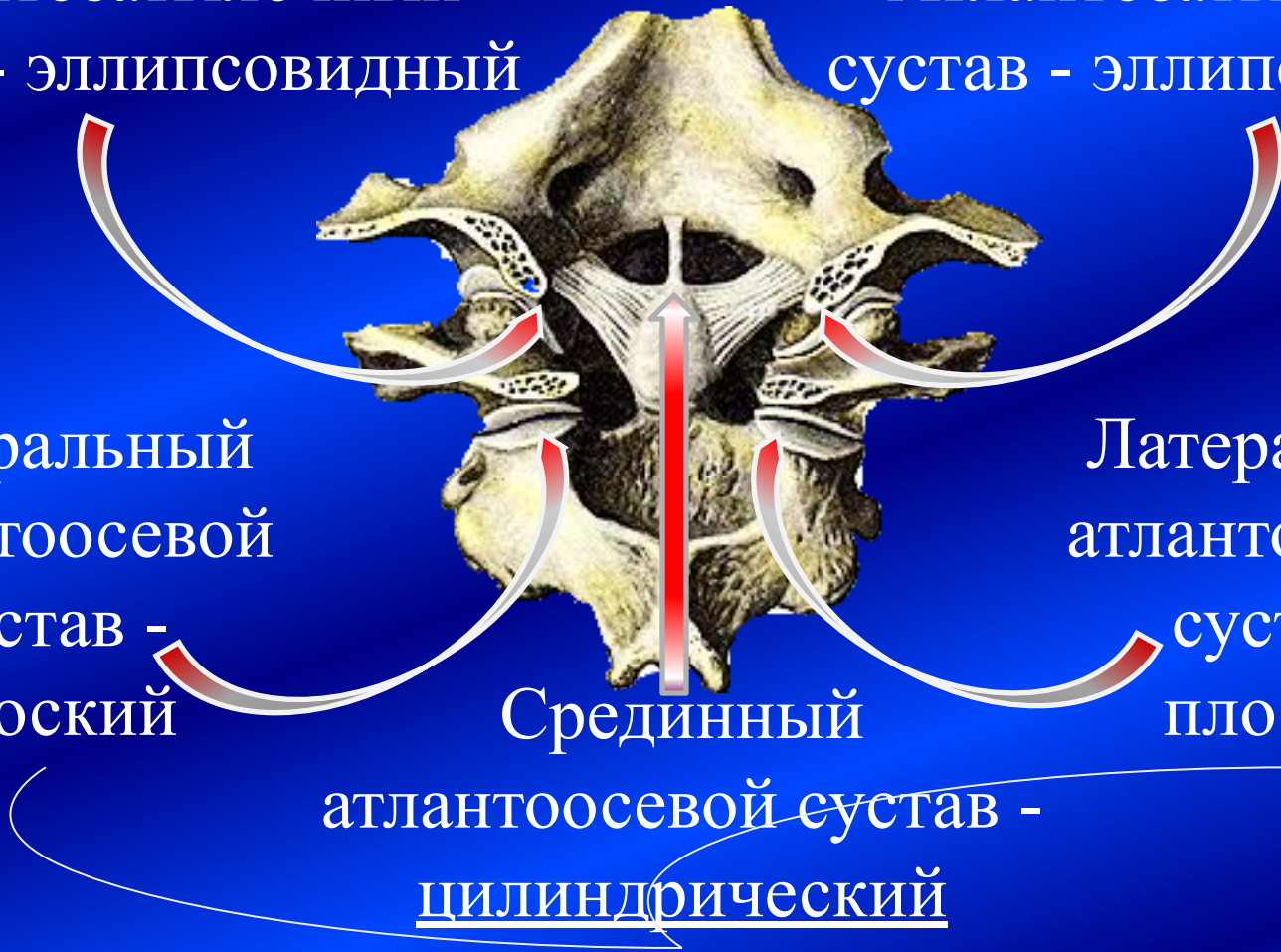
Атлантозатылочный
сустав - эллипсоидный

Латеральный
атлантоосевой
сустав -
плоский

Латеральный
атлантоосевой
сустав -
плоский

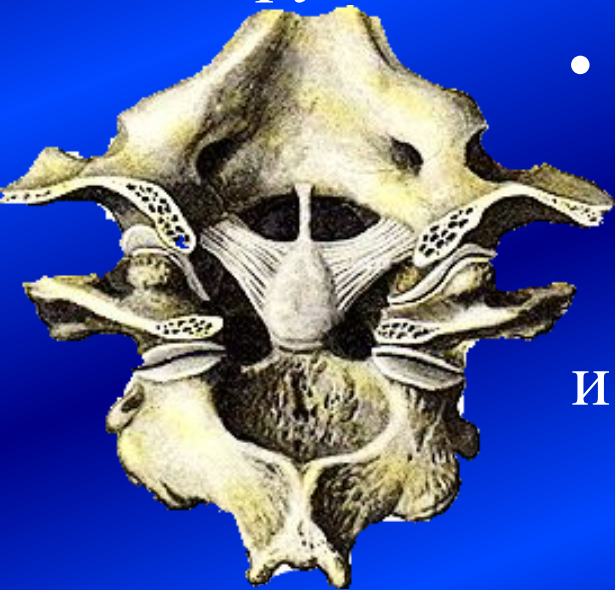Срединный

атлантоосевой сустав -
цилиндрический



Соединения атипичных позвонков с черепом

- Атлантозатылочный сустав
 - парный, эллипсовидный:
 - Фронтальная ось – наклоны головы вперед-назад
 - Сагиттальная ось – наклоны головы вправо-влево
 - Круговое движение



- Мембраны закрывают щели между дугами атланта и большим отверстием.



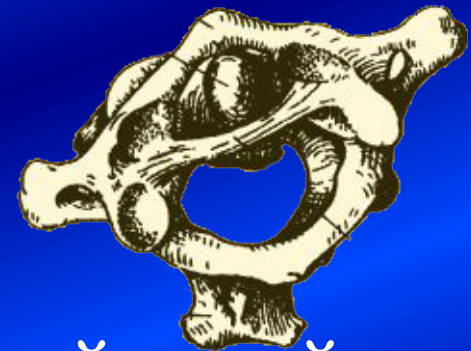Соединения атипичных позвонков между собой

- атлантоосевые суставы срединный и боковые – комбинированные, (цилиндрический + плоские = вращательный)

Единственное движение

– **вращение**

Наклоны невозможны.



- Зуб фиксируется между передней дугой и поперечной связкой атланта.

Если порвать связку → травма спинного мозга

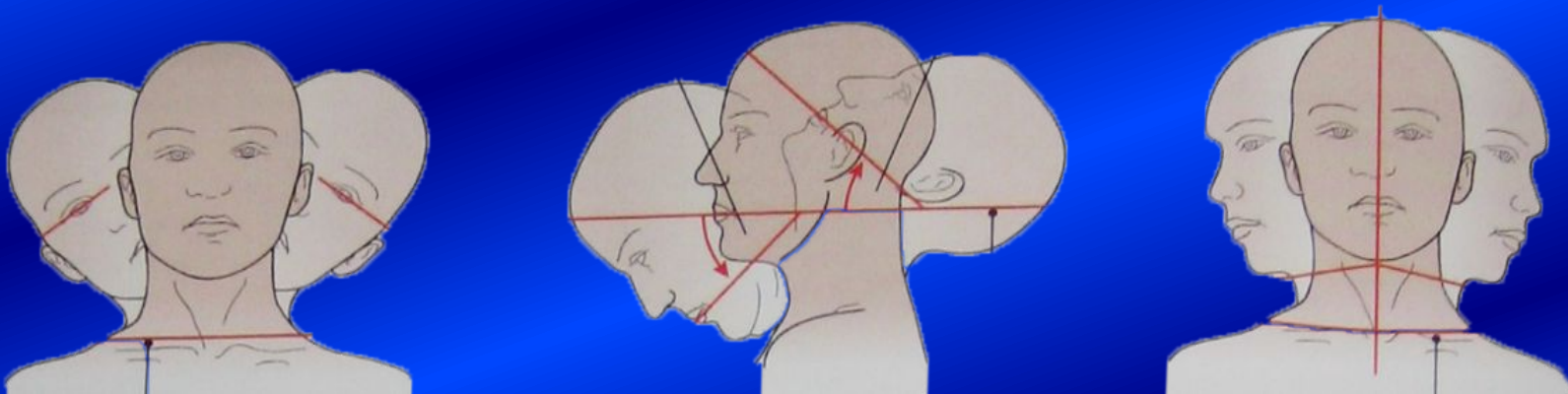
Суммация

Σ движений атлантозатылочных и атлантоосевых суставов обеспечивает

6 движений =

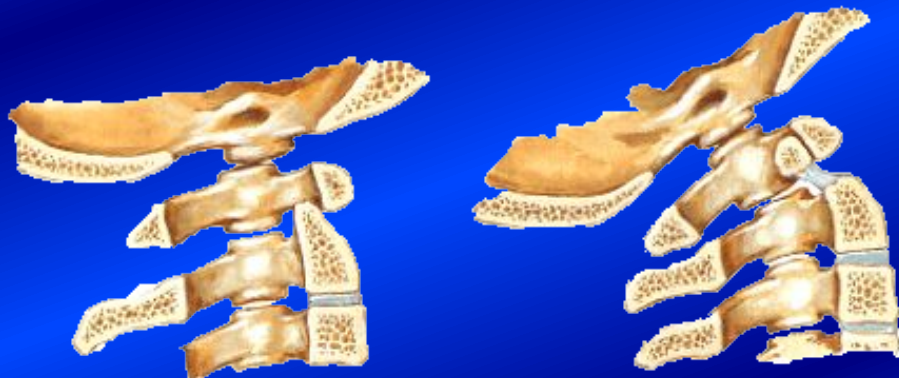5 (атлантозатылочные суставы)

+ 1 (атлантоосевые)



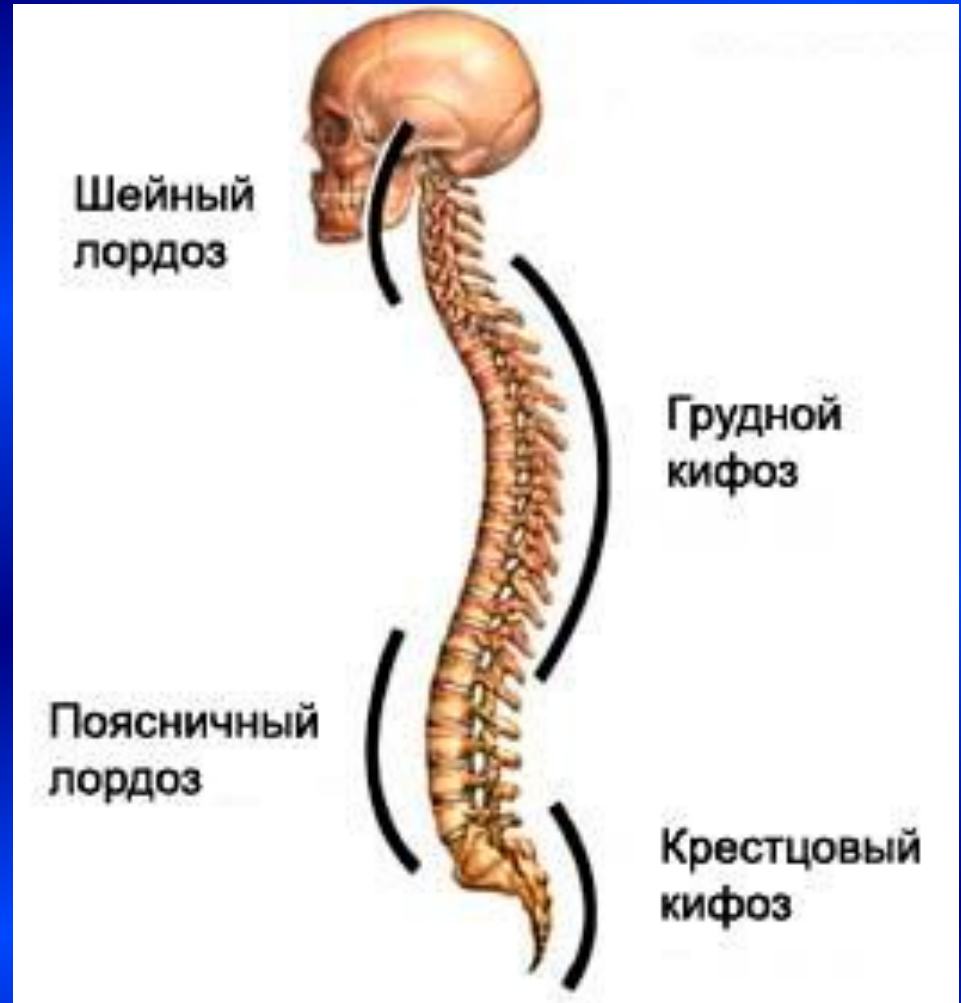Аномалии развития атипичных позвонков

- Ассимиляция атланта – сращение с затылочной костью – отсутствие движений
- Манифестация атланта – нет передней и задней дуг, только латеральные массы
- Расщепление задней дуги атланта
- Аплазия и гипоплазия зуба осевого позвонка



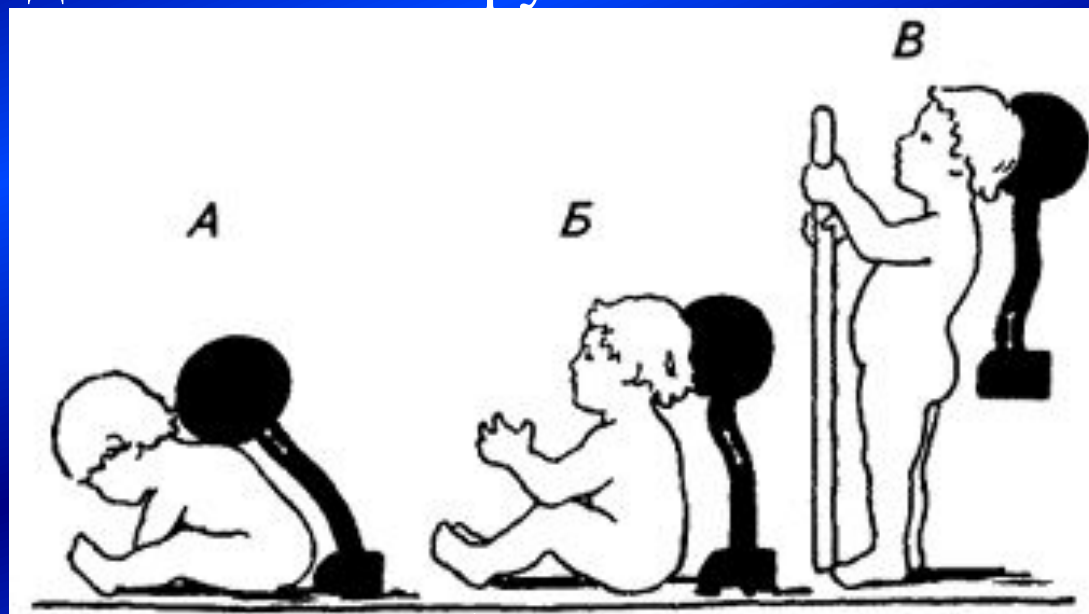
Позвоночный столб в целом

- В сагиттальной плоскости – ровный
- Во фронтальной плоскости – изогнутый
 - кпереди – лордозы
 - Шейный
 - Поясничный
 - кзади – кифозы
 - Грудной
 - Крестцовый



Формирование изгибов позвоночного столба

- Изгибы повышают выносливость (выдерживает нагрузку до 1,5-2 тонн), формируются постепенно под воздействием нагрузки.



Образование изгибов позвоночника у ребенка:

А — в связи с держанием головы; Б — при сидении; В — при стоянии
3-6 месяцев 6-9 месяцев 9-12 месяцев

Функциональные изгибы позвоночника

I – атлант; _____

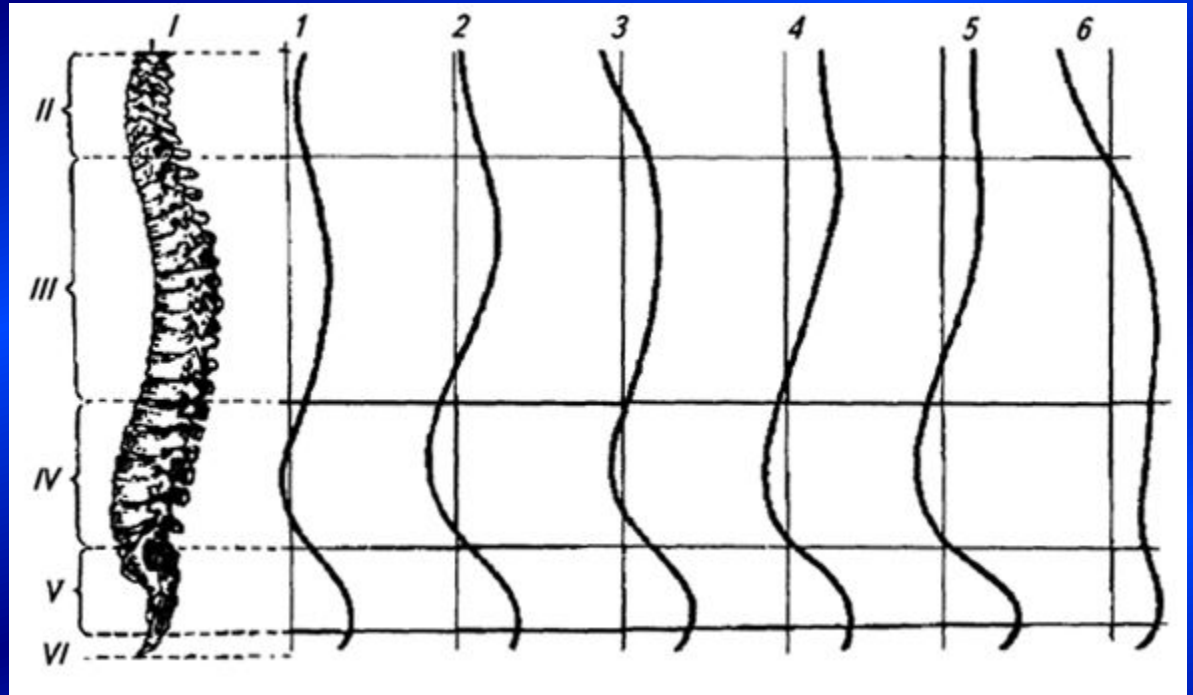
II – шейный отдел; _____

III – грудной отдел; _____

IV – поясничный отдел; _____

V – крестец; _____

VI – копчик; _____



1 – натошак;

2 – при наполненном желудке;

3 – при опущенной голове;

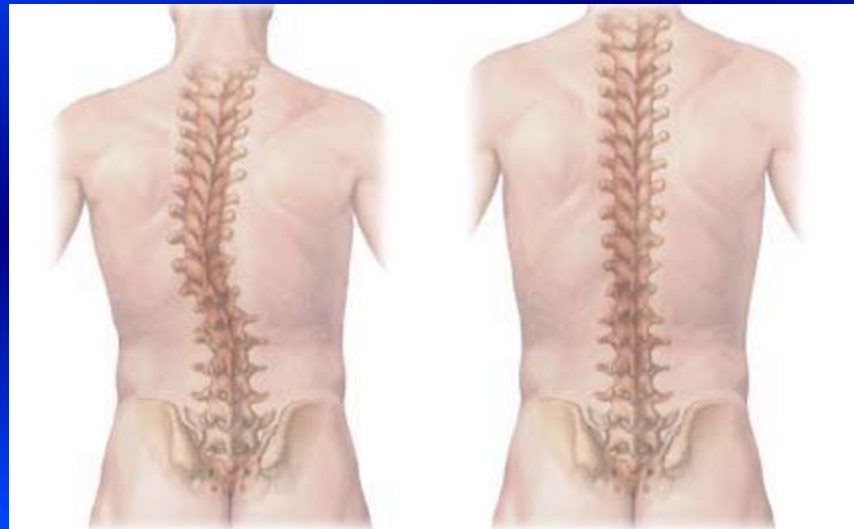4 – при вытянутых вперед руках;

5 – при положении "смирно»;

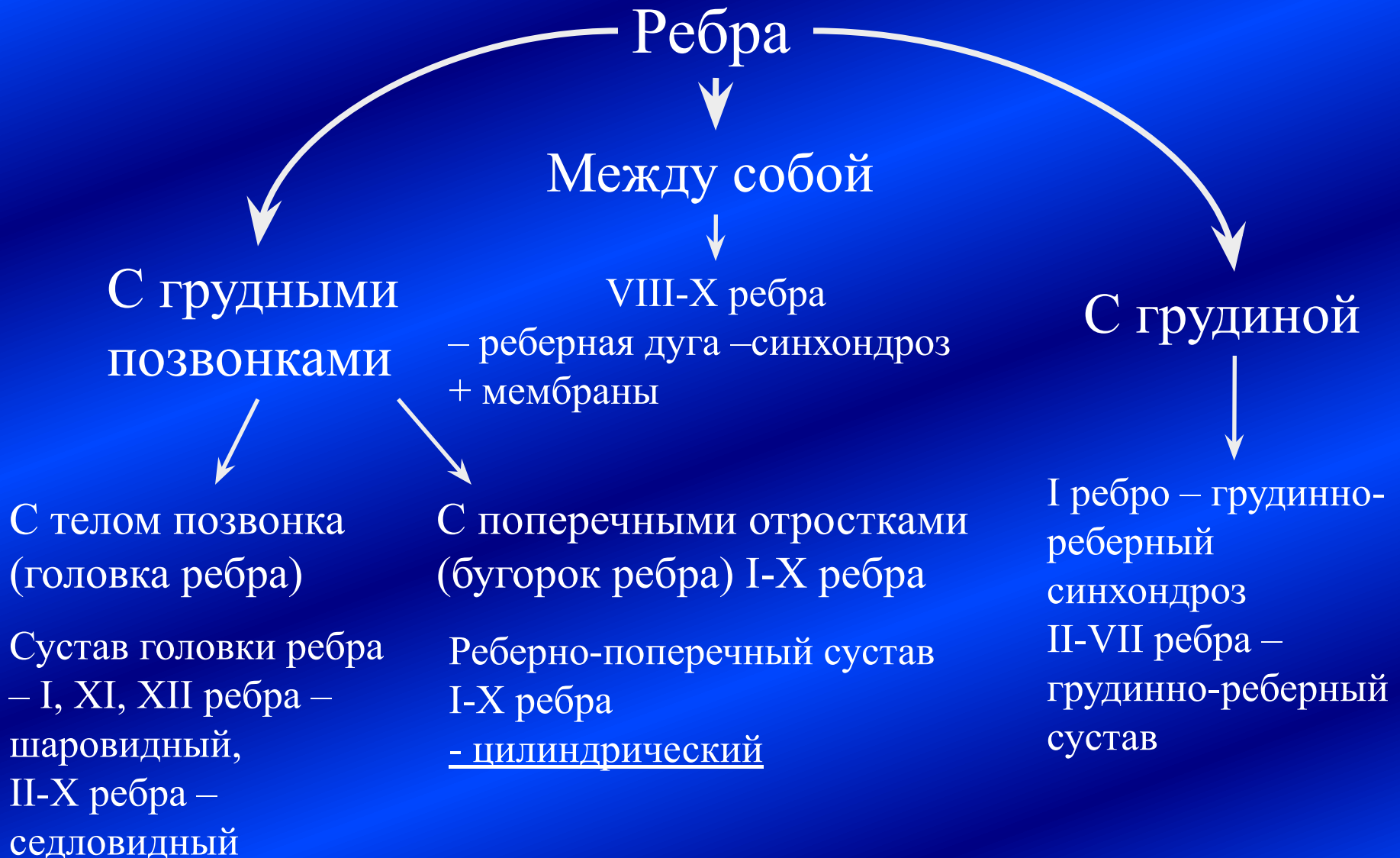6 – у старика

Отклонения формирования изгибов позвоночного столба

- Патологические кифозы и лордозы – при неадекватных нагрузках
- Сколиозы – отклонения от срединной плоскости

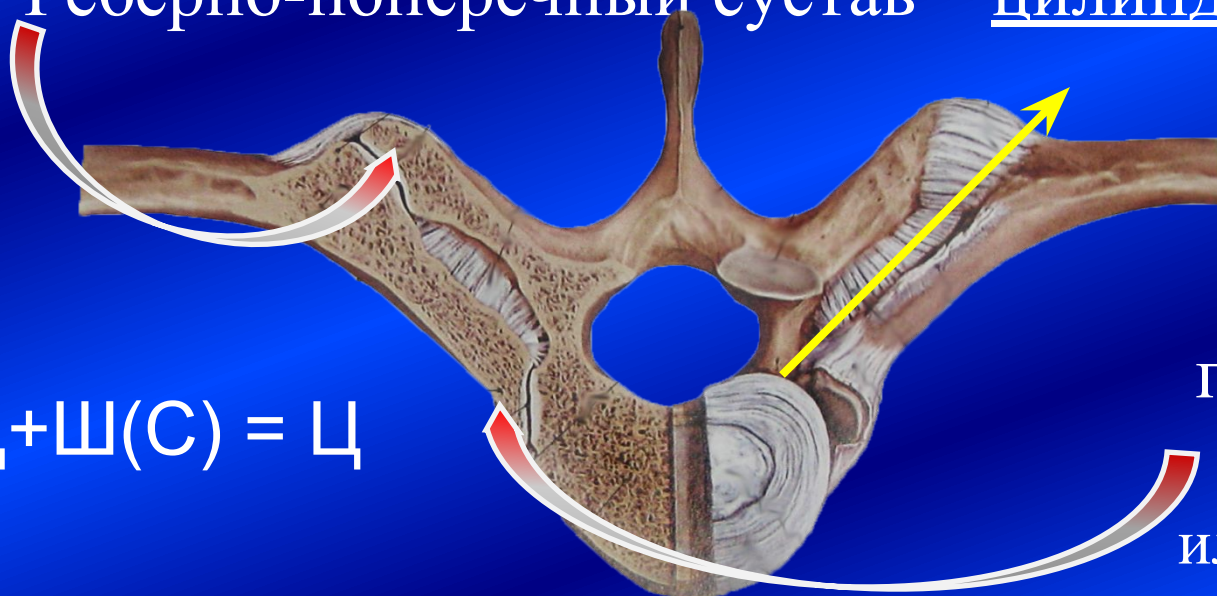

Соединения ребер



Суставы ребер

- Все суставы комбинированные.
- Реберно-поперечный сустав – цилиндрический



$\text{Ц} + \text{Ш}(\text{С}) = \text{Ц}$

- Сустав головки ребра седловидный или шаровидный

→ в ребрах возможно лишь вращение. Ось вращения проходит через шейку ребра.

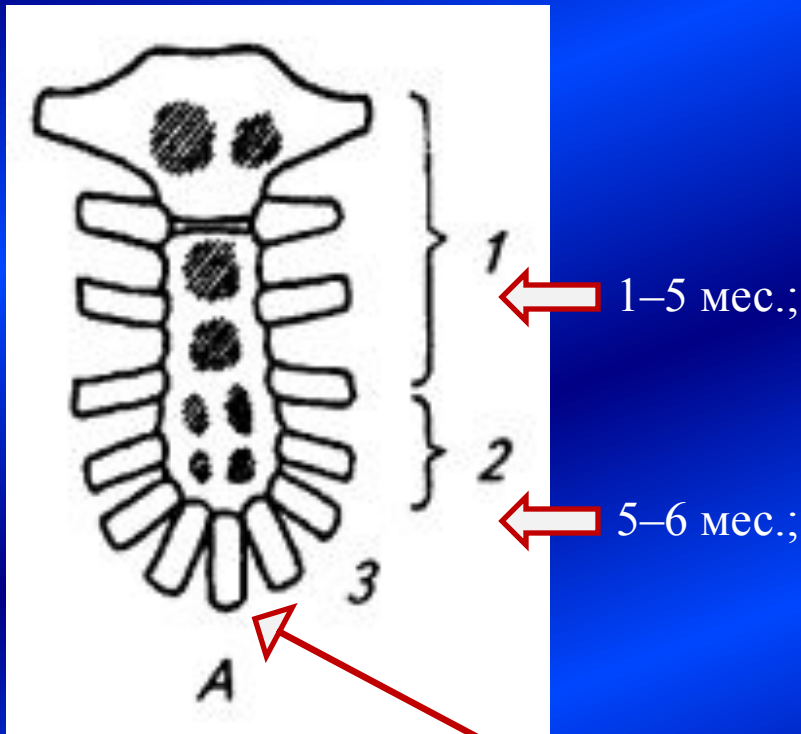
Но ребро изогнуто и скручено, что позволяет производить сложное движение – при вращении заднего конца ребра поднимается передний конец.

Грудина. Развитие

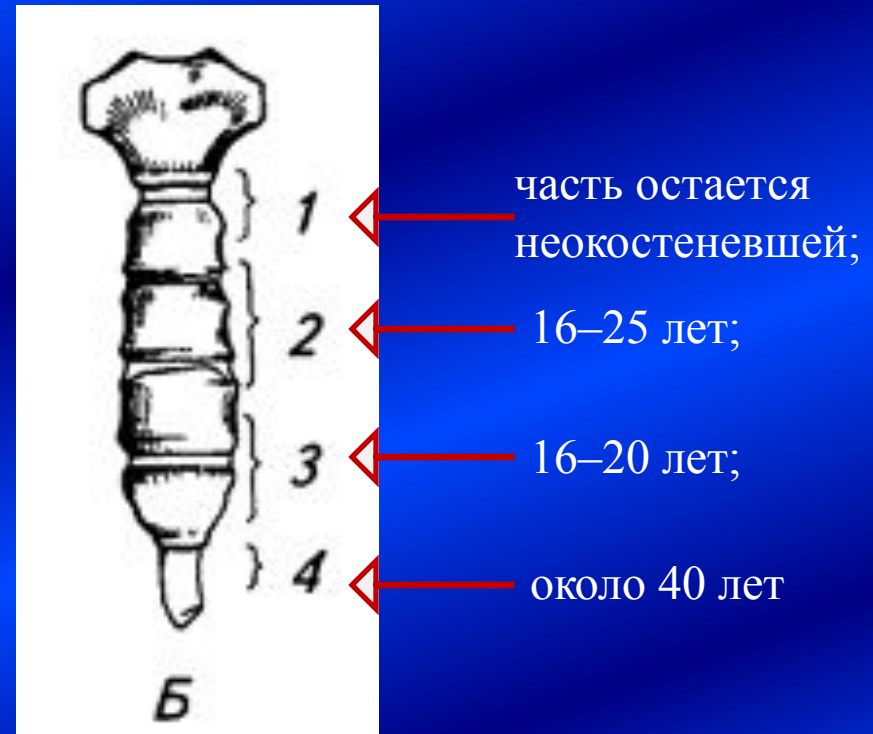
Грудина – слившиеся окостеневшие передние концы истинных ребер.

А – время появления очагов окостенения до рождения:

Б – в пубертатный период:
1–4 – сроки окостенения:



мечевидный отросток (3 года);



часть остается неокостеневшей;

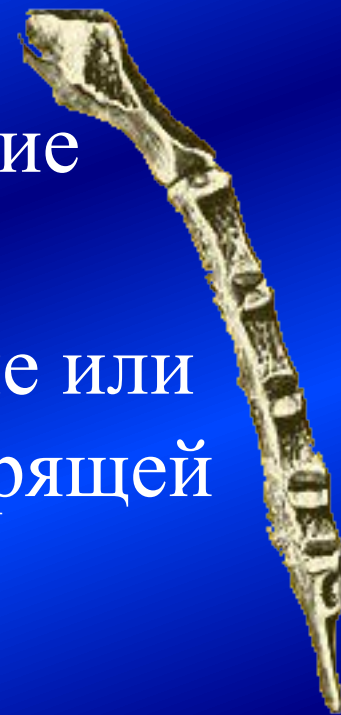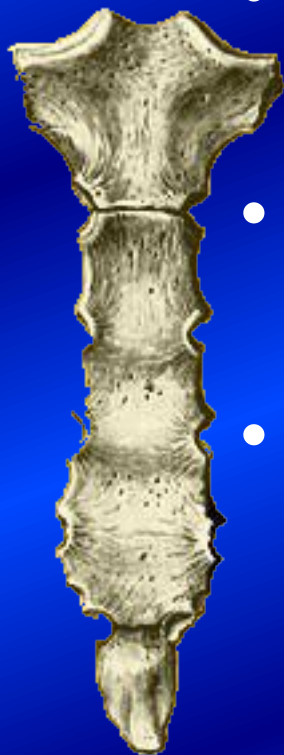
16–25 лет;

16–20 лет;

около 40 лет

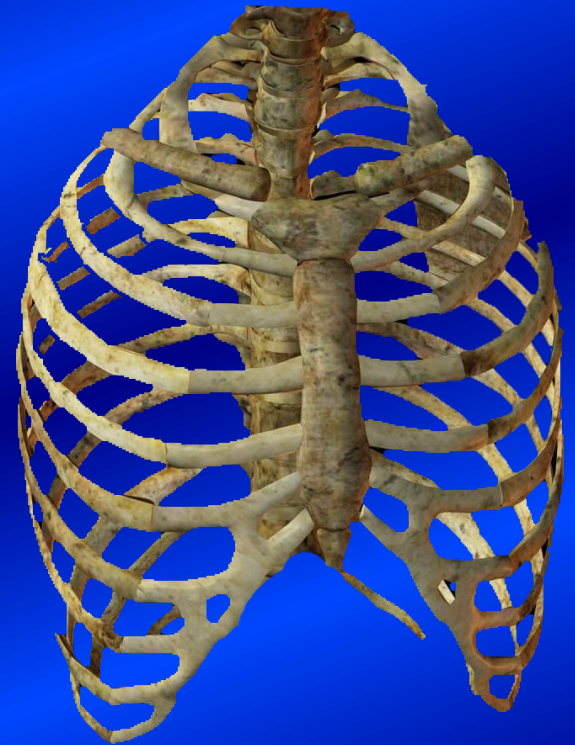Аномалии развития грудины

- Аплазия грудины – ребра соединены фиброзной пластинкой
- Сегментация грудины – сохранение хрящевых прослоек
- Расщепление грудины - неслияние или неполное срастание грудинных хрящей

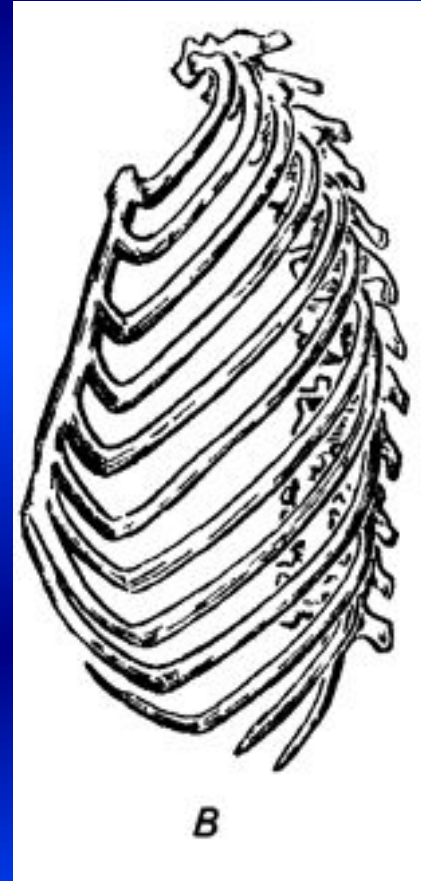
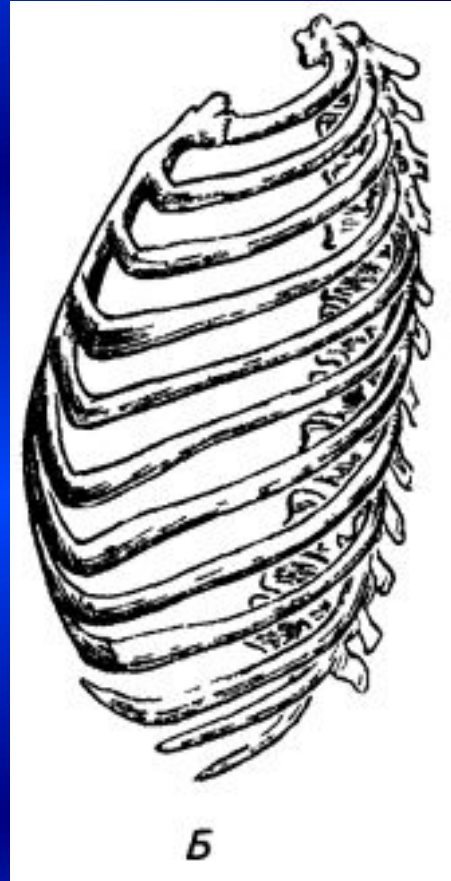
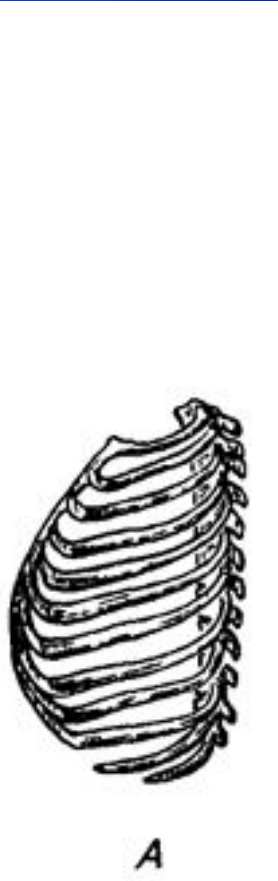


Грудная клетка в целом

- Образована 12 грудными позвонками, 12 парами ребер, грудиной и их соединениями.
- Форма грудной клетки – усеченный конус, основанием обращенный книзу.
- Окружность на вдохе ≥ 85 , на выдохе ≥ 80
- Соотношение поперечных и переднезадних размеров на уровне IX ребер – 2:1

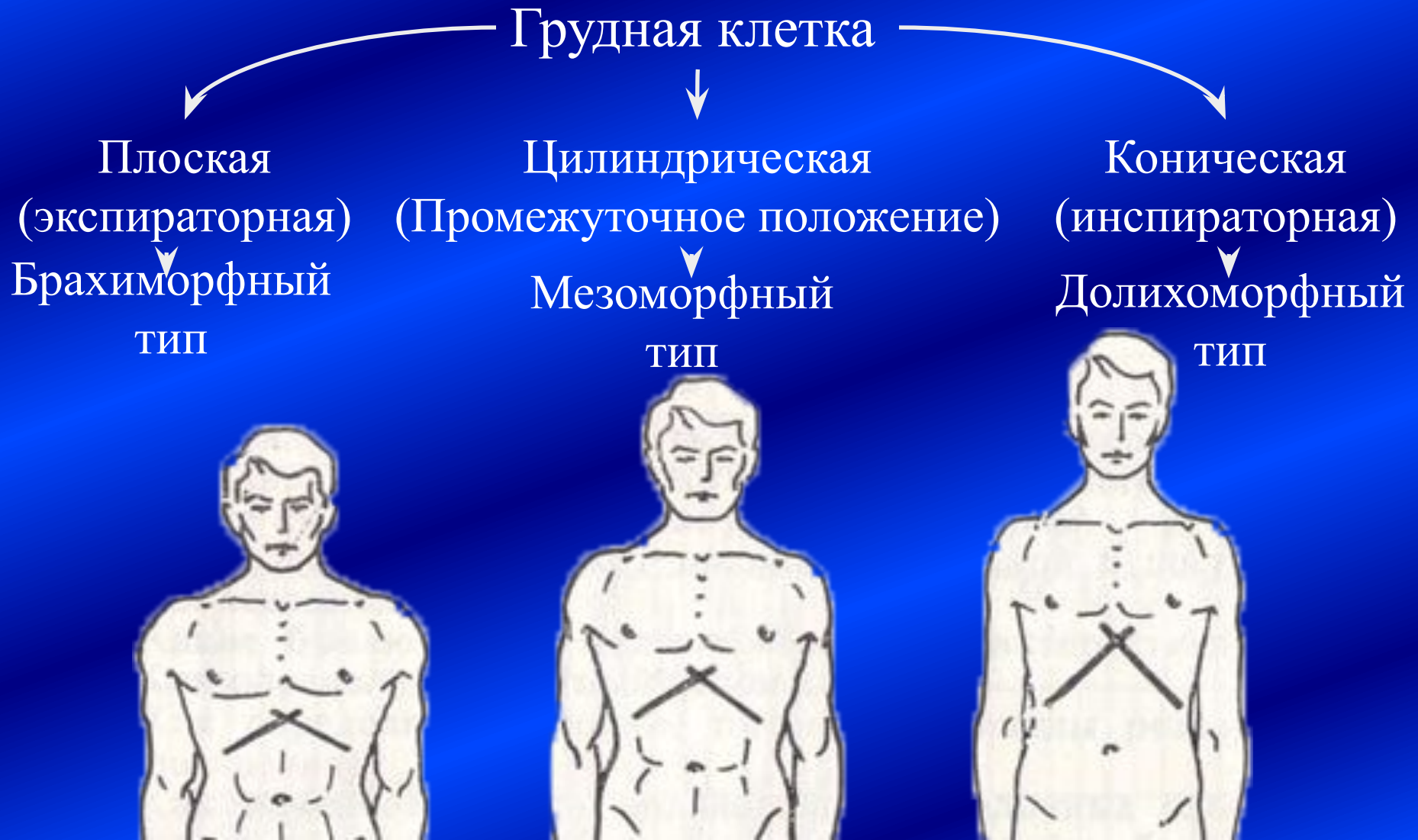


Возрастные изменения грудной клетки



Грудная клетка:
А – новорожденного
(цилиндрическая);
Б – взрослого человека;
В – старика

Формы грудной клетки в зависимости от телосложения



Соединения костей черепа

Непрерывные соединения
(синартрозы)

Прерывные соединения
(диартрозы)

Синдесмозы

Синхондрозы

Височно-
нижнечелюстной
сустав

Роднички

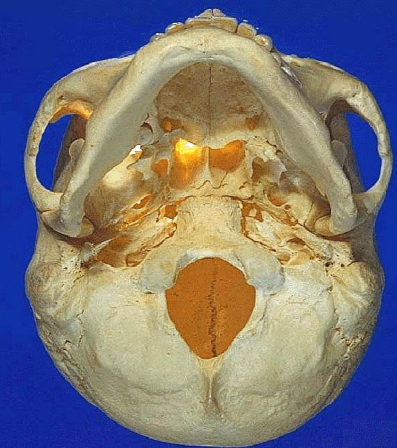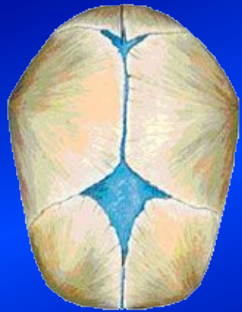В черепе плода,
новорожденного,
ребенка первого
года жизни

Рваное отверстие

Соединения костей
основания черепа
(височной,
клиновидной,
затылочной)*

Швы:

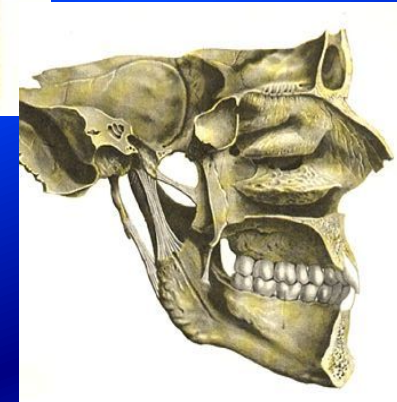
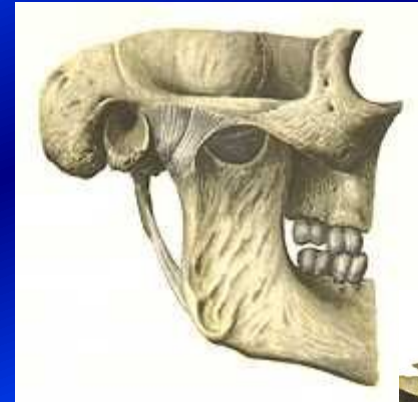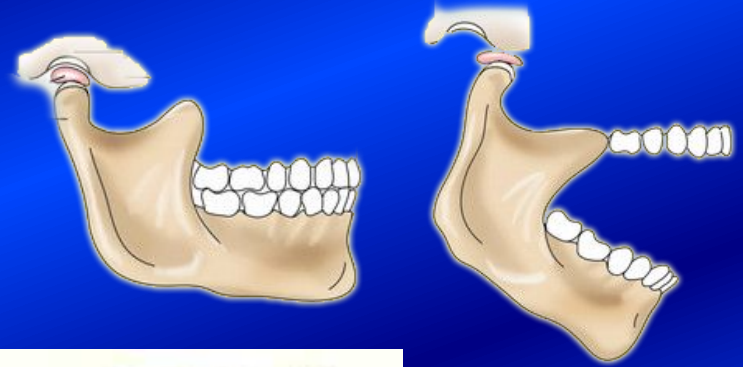
- Плоские
- Зубчатые
- Чешуйчатый



* Обычно с возрастом хрящ замещается костной тканью

Особенности височно-нижнечелюстного сустава

- Инконгруэнтность суставных поверхностей – S-образная и мышечковая. Головка челюсти неглубоко расположена в ямке.
- Внутрисуставной диск делит сустав на два этажа (верхний и нижний)
- Суставные поверхности покрыты фиброзным хрящом
- Капсула сустава свободна, очень растяжима, неравномерна по величине и толщине – истончена спереди
- Связки укрепляют капсулу только с боков: lig. laterale, lig. sthylo-mandibulare, lig. sphenomandibulare



Движения в височно-нижнечелюстном суставе

Сустав мышечковый, двухосный, комбинированный

При нахождении головки нижней челюсти в суставной ямке:

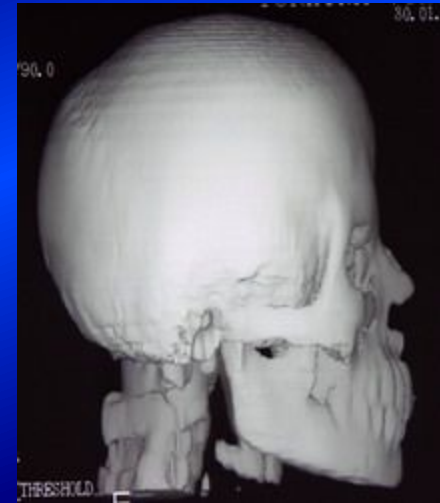
- Фронтальная ось
 - Вокруг оси – опускание-поднимание нижней челюсти
 - Перемещение оси – движение вперед-назад
- Вертикальная ось – вращение
 - смещение челюсти в сторону:
 - На своей стороне – вращение в ямке
 - На противоположной – смещение на суставной бугорок

Самый нагружаемый сустав



Аномалии развития соединений костей черепа

- Раннее зарастание швов (синостозирование), обуславливающее изменение формы головы
- Наличие межшовных костей
- Несрастание частей отдельных костей (двойная теменная кость, двойная нижняя челюсть, кость инков)



СПАСИБО ЗА ВНИМАНИЕ