

«АСТАНА МЕДИЦИНА УНИВЕРСИТЕТІ»АҚ

Тақырыбы: Порфирия ауруы

Орындаған: Алтыбаева М.О

Тексерген:

ЖОСПАР

**КІРІСПЕ: ПОРФИРИЯ АУРУЫ ЖАЙЛЫ ТҮСІНІК
НЕГІЗГІ БӨЛІМ**

- *КЛАССИФИКАЦИЯСЫ
- *ЭТИОЛОГИЯ МЕН ПАТОГЕНЕЗИ
- *КЛИНИКАСЫ
- *ДИАГНОСТИКАСЫ МЕН ЕМІ
- *ҚОЛДАНЫЛҒАН ӘДЕБИЕТТЕР

ПОРФИРИЯ НЕМЕСЕ ПОРФИРИНДІ АУРУ (ГРЕЧ. ПОРФΥΡΙΟΣ — «БАГРЯНЫЙ», «ПУРПУРЛЫ») — ТҰҚЫМ ҚУАЛАЙТЫН, ПИГМЕНТ АЛМАСУДЫҢ БҰЗЫЛЫСЫМЕН ЖҮРЕТІН, ҚАН МЕН ТІНДЕРДЕ ПОРФИРИННІҢ БОЛУЫМЕН, ЗӘР МЕН НӘЖІСПЕН КӨПТЕП БӨЛІНУІМЕН КӨРІNETІН АУРУ. ФОТОДЕРМАТОЗБЕН, ГЕМОЛИТИКАЛЫҚ КРИЗБЕН, АСҚАЗАН-ШЕК ЖӘНЕ ЖҮЙКЕ-ПСИХИКАЛЫҚ БҰЗЫЛЫСТАРМЕН ЖҮРЕДІ.



1. БАУЫРЛЫҚ ПОРФИРИЯ:

* АМИНОЛЕВУЛИН ҚЫШҚЫЛЫНЫҢ ДЕГИДРАТАЗАСЫ
ТАПШЫЛЫҒЫМЕН ЖҮРЕТІН ПОРФИРИЯ ;

*ЖЕДЕЛ СЫРҒЫМАЛЫ ПОРФИРИЯ;

*ТҰҚЫМ ҚУАЛАУШЫЛЫҚ КОПРОПОРФИРИЯ;

*ВАРИЕГАТТЫ ПОРФИРИЯ;

*КЕШ ТЕРІЛІК ПОРФИРИЯ.

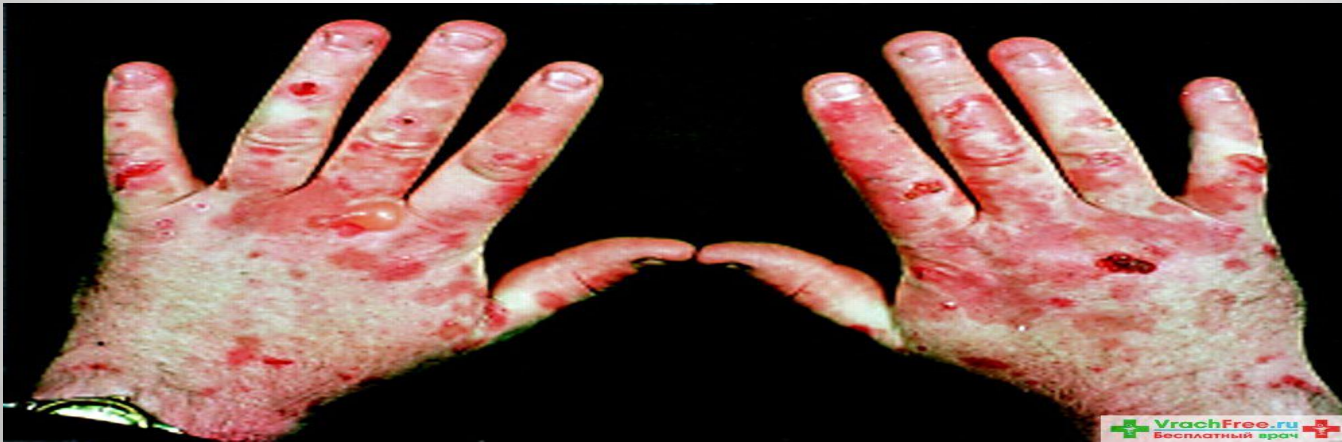2. ЭРИТРОПОЭТИКАЛЫҚ ПОРФИРИЯЛАР:

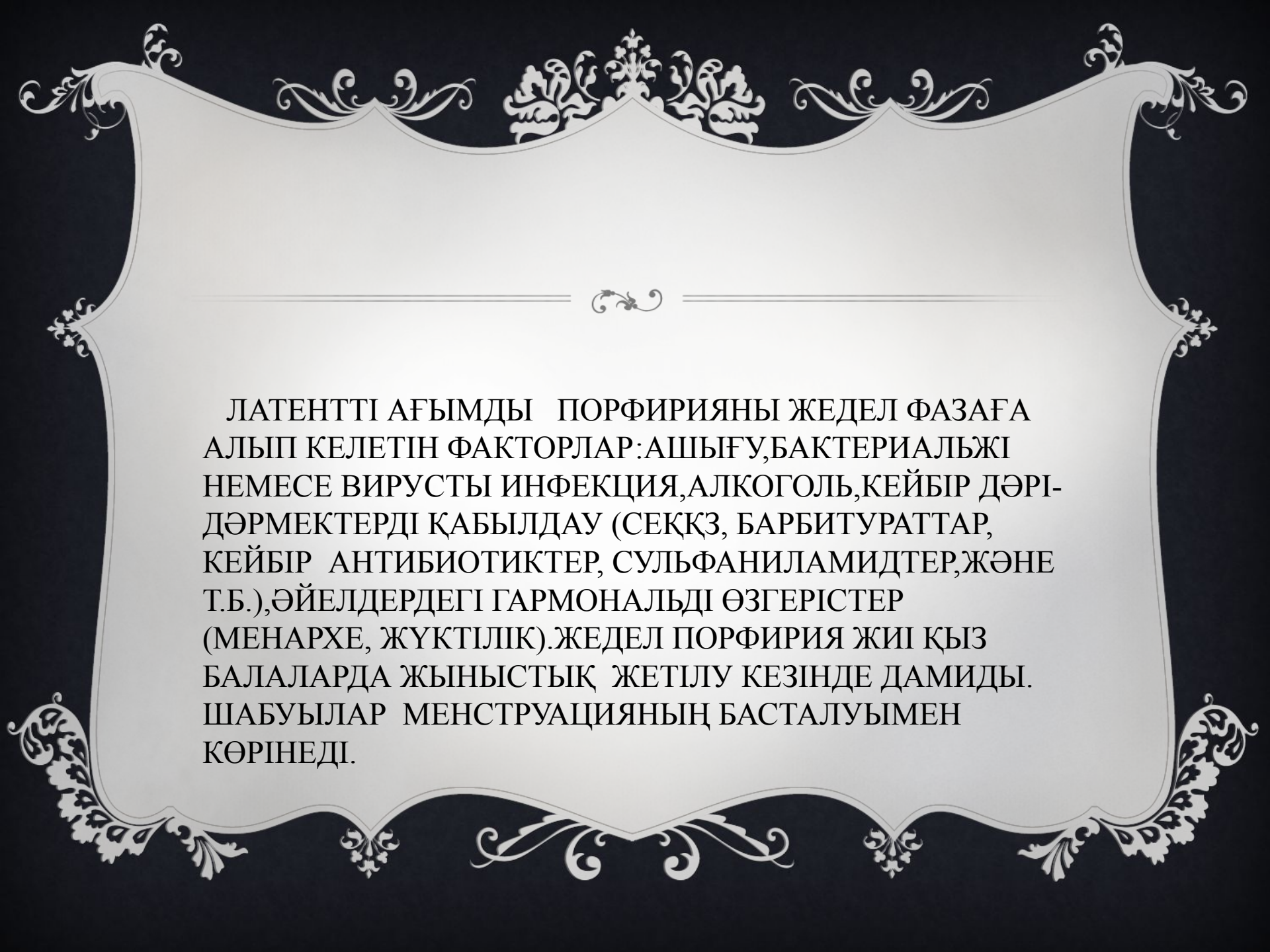
*ТУМА ЭРИТРОПОЭТИКАЛЫҚ ПОРФИРИЯ
(ГЮНТЕР АУРУЫ);

*ЭРИТРОПОЭТИКАЛЫҚ ПРОТОПОРФИРИЯ.

ЭТИОЛОГИЯСЫ

ПОРФИРИЯЛАР АУТОСОМНО – ДОМИНАНТТЫ ТИП БОЙЫНША ТҰҚЫМ ҚУАЛАЙДЫ. ТЕК ТУМА ЭРИТРОПОЭТИКАЛЫҚ ПОРФИРИЯДАН БАСҚА (ГЮНТЕР АУРУЫ), АУТОСОМДЫ – РЕЦЕССИВТІ ЖОЛМЕН ТҰҚЫМ ҚУАЛАЙДЫ.






ЛАТЕНТТІ АҒЫМДЫ ПОРФИРИЯНЫ ЖЕДЕЛ ФАЗАҒА
АЛЫП КЕЛЕТІН ФАКТОРЛАР: АШЫҒУ, БАКТЕРИАЛЬЖІ
НЕМЕСЕ ВИРУСТЫ ИНФЕКЦИЯ, АЛКОГОЛЬ, КЕЙБІР ДӘРІ-
ДӘРМЕКТЕРДІ ҚАБЫЛДАУ (СЕКҚЗ, БАРБИТУРАТТАР,
КЕЙБІР АНТИБИОТИКТЕР, СУЛЬФАНИЛАМИДТЕР, ЖӘНЕ
Т.Б.), ӘЙЕЛДЕРДЕГІ ГАРМОНАЛЬДІ ӨЗГЕРІСТЕР
(МЕНАРХЕ, ЖҮКТІЛІК). ЖЕДЕЛ ПОРФИРИЯ ЖИІ ҚЫЗ
БАЛАЛАРДА ЖЫНЫСТЫҚ ЖЕТІЛУ КЕЗІНДЕ ДАМИДЫ.
ШАБУЫЛАР МЕНСТРУАЦИЯНЫҢ БАСТАЛУЫМЕН
КӨРІНЕДІ.

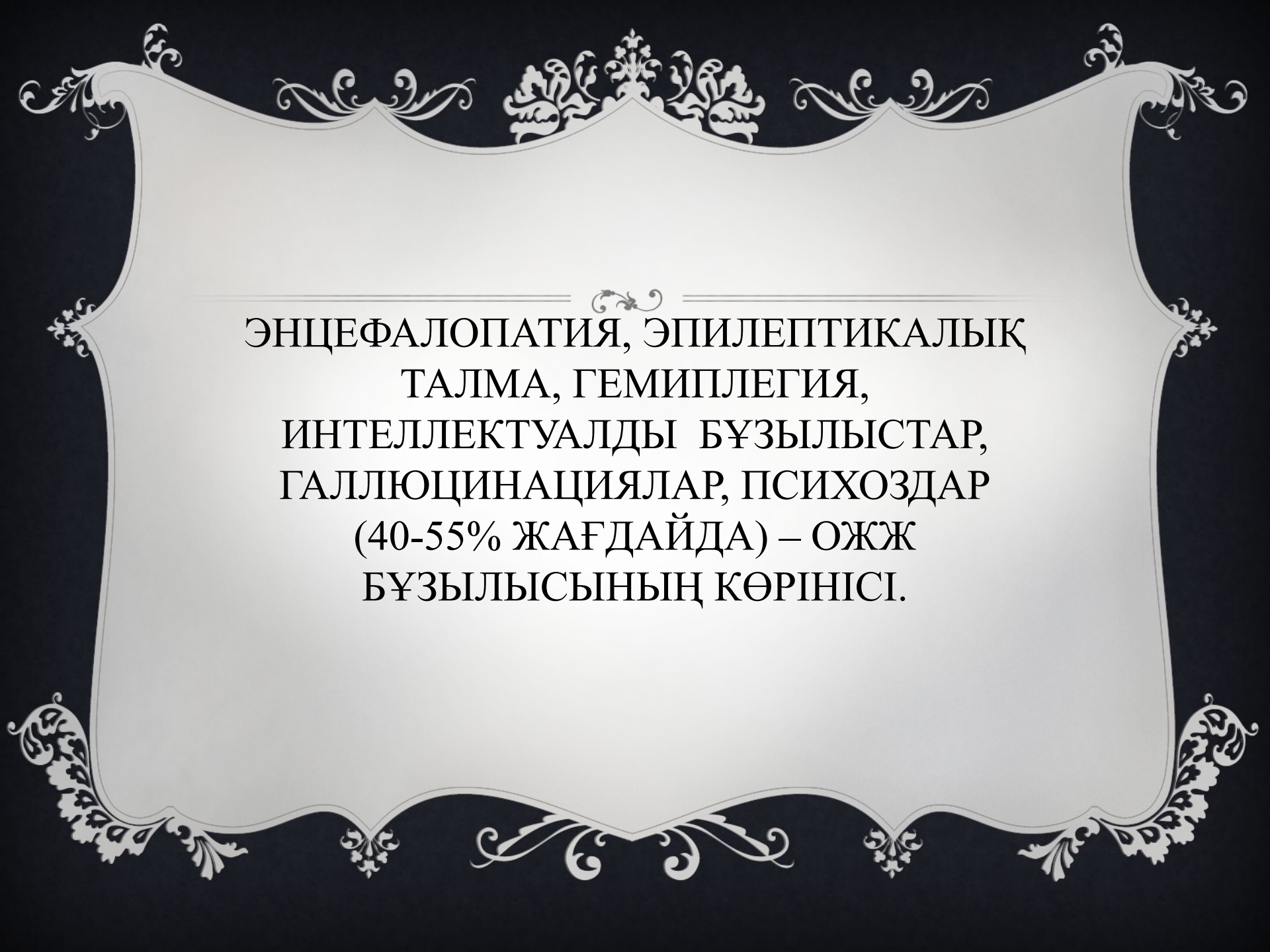
ЖЕДЕЛ БАУЫРЛЫҚ ПОРФИРИЯНЫҢ КЛИНИКАЛЫҚ
КӨРІНІСІНІҢ ПАТОГЕНЕЗІНДЕ ВЕГЕТАТИВТІ ЖҮЙКЕ
ЖҮЙЕСІНІҢ ҚАТЫСЫМЕН ЖҮРЕДІ. ПОРФИРИЯ КЕЗІНДЕ
ТЕРІНІҢ ЗАҚЫМДАЛУЫ КҮННІҢ КӨЗІНЕ
СЕЗІМТАЛДЫҚТЫҢ ЖОҒАРЫЛЫҒЫМЕН, СОЛ СЕБЕПТІ
ДЕ ТЕРІДЕ ПОРФИРИННІҢ ЖИНАЛУЫМЕН ЖҮРЕДІ.
КҮННІҢ КӨЗІ МЕТАБОЛИТТЕРДІҢ ТҮЗІЛУІН
ШАҚЫРАДЫ. ОЛАР, БАЗАЛЬДІ МЕМБРАНА
ЖАСУШАЛАРЫН ЗАҚЫМДАП, ФРТОТОКСИНДІЛІКТІ
ЖОҒАРЫЛАТАТЫН БҰЛТТЫ ЖАСУШАЛАР
МЕДИАТОРЛАРЫНЫҢ БОСАУЫНА АЛЫП КЕЛЕДІ.

*БАУЫРЛЫҚ ПОРИРИЯНЫҢ ЖИІ СИМПТОМЫ-ІШТІҢ АУРУЫ (90% НАУҚАСТАРДА),ҚҰСУ МЕН ІШ ҚАТУЛАРМЕН ЖҮРЕДІ (В 50-80% ЖАҒДАЙДА).СОҢҒЫСЫ ІШЕК МОТОРИКАСЫНЫҢ БҰЗЫЛЫСЫМЕН ЖӘНЕ ҚАН ТАМЫРЛАР ТАРЫЛУЫМЕН БАЙЛАНЫСТЫ.

*ТАХИКАРДИЯ-ҚАНДА КАТЕХОЛАМИНДЕРДІҢ ЖОҒАРЫЛАУЫМЕН,30-80% НАУҚАСТАРДА ЖЕДЕЛ ШАБУЫЛ КЕІНДЕ КӨРІНЕДІ.АҚ КӨТЕРІЛУІ 40-80% ЖЕДЕЛ ҰСТАМАЛАРМЕН ӨТЕДІ.



АРҚАДАҒЫ АУРУ СЕЗІМІ (60%
НАУҚАСТАРДА), ҮДЕМЕЛІ ӘЛСІЗДІК
(40-90% НАУҚАСТАРДА), ТЕРІ
СЕЗІМТАЛДЫҒЫНЫҢ БҰЗЫЛЫСЫ-
ПОЛИНЕЙРОПАТИЯМЕН КӨРІНЕДІ.
АЯҚТАРДЫҢ СИММЕТРИЯЛЫҚ ПАРЕЗЫ
ЕКІНШІЛІКТІ ДЕМИЕЛИНИЗАЦИЯ
КЕЗІНДЕГІ НЕЙРОНДАР
ДЕГЕНЕРАЦИЯСЫМЕН БАЙЛАНЫСТЫ.



ЭНЦЕФАЛОПАТИЯ, ЭПИЛЕПТИКАЛЫҚ
ТАЛМА, ГЕМИПЛЕГИЯ,
ИНТЕЛЛЕКТУАЛДЫ БҰЗЫЛЫСТАР,
ГАЛЛЮЦИНАЦИЯЛАР, ПСИХОЗДАР
(40-55% ЖАҒДАЙДА) – ОЖЖ
БҰЗЫЛЫСЫНЫҢ КӨРІНІСІ.

ТЕРІ ЗАҚЫМДАЛУЫМЕН ЖҮРЕТІН ПОРФИРИЯЛАРДА
НАУҚАСТАР ЖОҒАРЫ ЗАҚЫМДАЛУШЫЛЫҚҚА, СОЛ
СЕБЕПТІ ДЕ ЕКІНШІЛІК ҚАБЫНУ ПРОЦЕССТЕРЕІҢ
ДАМУЫНА ШАҒЫМДАНАДЫ. ГИПЕРПИГМЕНТАЦИЯ
ЖӘНЕ СКЛЕРОДЕРМО ТӘРІЗДЕС ӨЗГЕРІСТЕР ҚОЛ МЕН
БЕТКЕ ТАРАЛАДЫ. КҮН КӨЗІНІҢ ӘСЕРІНЕН ТЕРІДЕ
ЭРОЗИЯ, КӨПІРШІКТЕР, ТЕРЕҢ ЖАРЫҚТАР ПАЙДА
БОЛУЫ МҮМКІН.

ТАЛМАЛАР КЕЗІНДЕ ЗӘРДІҢ СПЕЦИФИЧЕСКАЛЫҚ
БОЯЛУЫ (ҚЫЗҒЫШТАН ҚОҢЫР-ҚЫЗЫЛ ТҮСКЕ ДЕЙІН)
БОЛАДЫ. БОЯЛУ КҮННІҢ КӨЗІ ӘСЕРІНЕН КҮШЕЙЕ
ТҮСЕДІ.

ДИАГНОСТИКА

*ПОРФОБИЛИНОГЕНГЕ ЗӘРДІ ТЕКСЕРУ,
*ПОРФОБИЛИНОГЕН ДЕЗАМИНАЗЫ АКТИВТІЛІГІН
ЖӘНЕ ПОРФОБИЛИНОГЕН ДЕЗАМИНАЗА
ГЕНІНДЕГІ МУТАЦИЯНЫ (PBGD ГЕНІНДЕ)
АНЫҚТАУ.

*ТЕРІЛІК ПОРФИРИЯНЫ ЖОҚҚА ШЫҒАРУ ҮШІН
ЭРИТРОЦИТТЕРДЕГІ ПОРФИРИНДІ АНЫҚТАЙДЫ.

*ПЛАЗМАДА,ҚАНДА,ЗӘР МЕН НӘЖІСТЕ
ФЛЮРЕСЦЕНТТІ СПЕКТРОСКОПИЯ КӨМЕГІМЕН
ЖҰТЫЛУ КӨЛЕМІН АНЫҚТАЙДЫ.

ЕМІ

***ПОРФИРИЯНЫҢ БАУЫРЛЫҚ ТҮРІ:**

АУРУДЫ ҚОЗДЫРУШЫ ФАКТОРЛАРДЫ ЖОЯМЫЗ, ӘЙЕЛДЕРДЕ-МЕНСТРУАЛЬДІ ЦИКЛДЫ ГОРМОНАЛЬДІ ПРЕПАРАТТАР БЕРУ АРҚЫЛЫ ТОҚТАТАМЫЗ.

***ЭРИТРОПОЭТИКАЛЫҚ ПОРФИРИЯ:**

ПОРФИРИННИҢ ШЕКТЕГІ АБСОРБЦИЯСЫН БОЛДЫРМАС ҮШІН БЕЛСЕНДІ КӨМІР ПРЕПАРАТЫН 60 Г КҮНІНЕ 3 РЕТ ТАҒАЙЫНДАЙМЫЗ. АЛ ӨЗІНДІК ЭРИТРОПОЭЗДІ БАСУ ҮШІН АРТЫҚ ЭРИТРОЦИТАРЛЫ МАССАНЫ ҚҰЙЫП ТАСТАЙМЫЗ. ТЕМІРДІҢ ШЕКТЕН ТЫС БОЛУЫН ТІЗБЕК ТҮЗУШІ ПРЕПАРАТ АРҚЫЛЫ (ДЕФЕРОКСАМИН) ШЫҒАРЫП ТАСТАЙМЫЗ. СОНЫМЕН ҚАТАР ӨЗІНДІК ЭРИТРОПОЭЗДІ ГИДРОКСИМОЧЕВИНАНЫ 1 Г/ТӘУЛІГІНЕ ҚАБЫЛДАУ АРҚЫЛЫ БАСУҒА БОЛАДЫ. ОЛ КЕЗДЕ ПЕРИФЕРИЯЛЫҚ ҚАННЫҢ АНАЛИЗІН БАҚЫЛАП ОТЫРАМЫЗ.

**НАЗАРЛАРЫҢЫЗГА
РАХМЕТ!**

