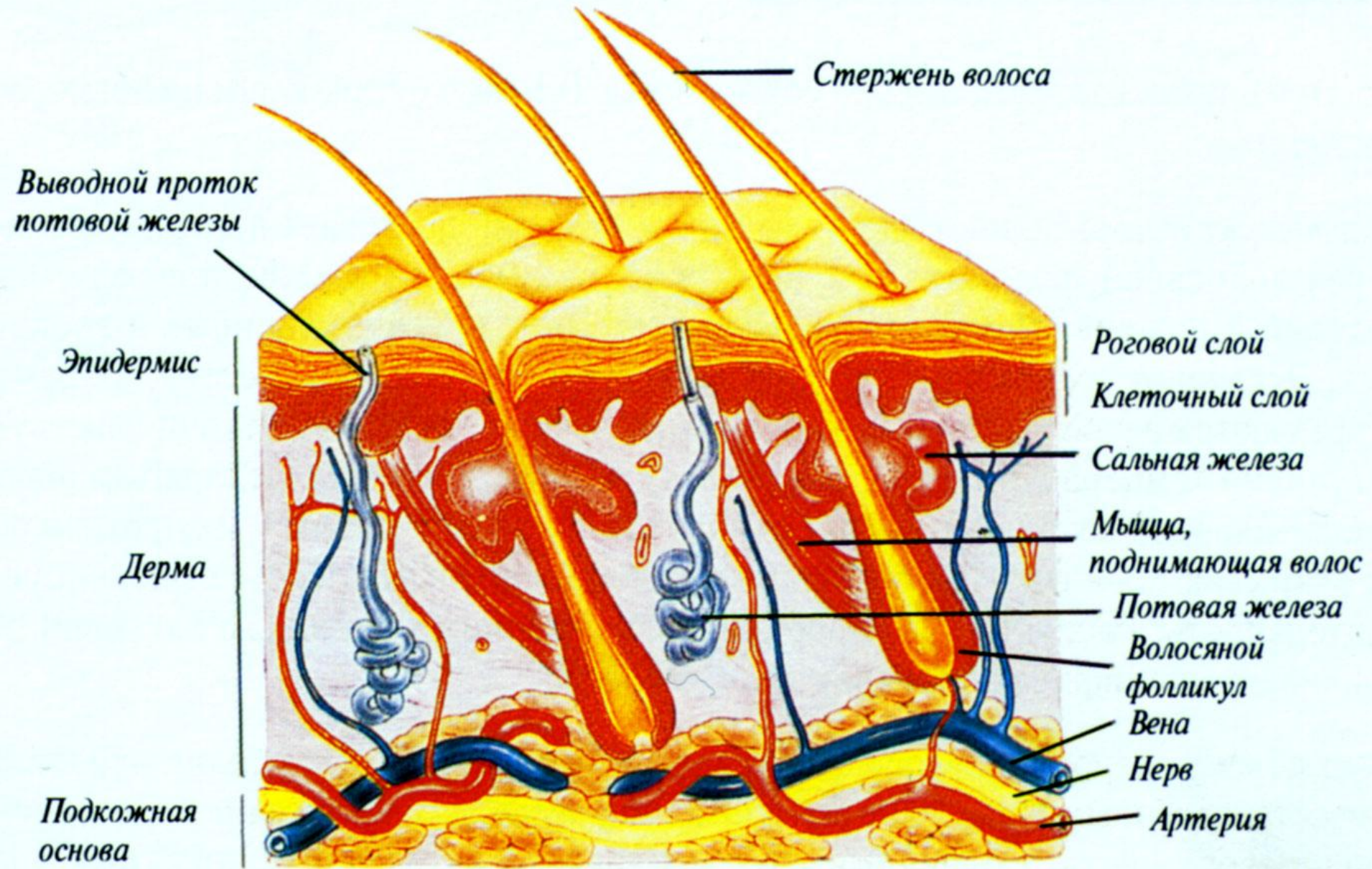


Морфологические элементы кожных сыпей



Составитель:
к.м.н. Попов В.Е.



Классификация морфологических элементов

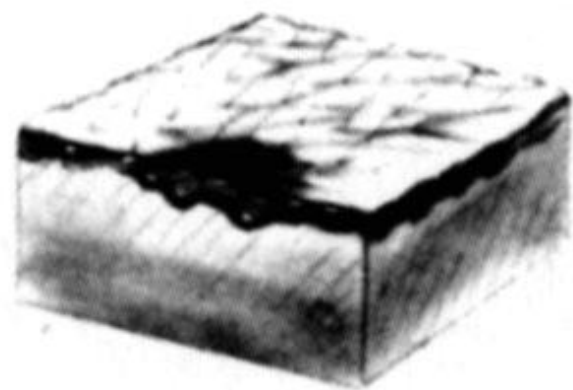


Бесполостные

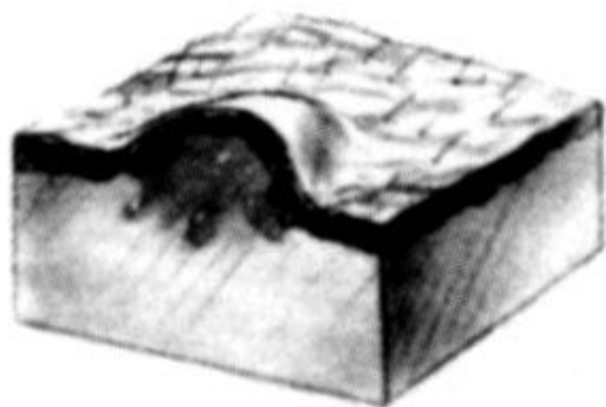
Полостные

Бесполостные элементы

- Пятна
- Узелки
- Бугорки
- Узлы
- Волдырь



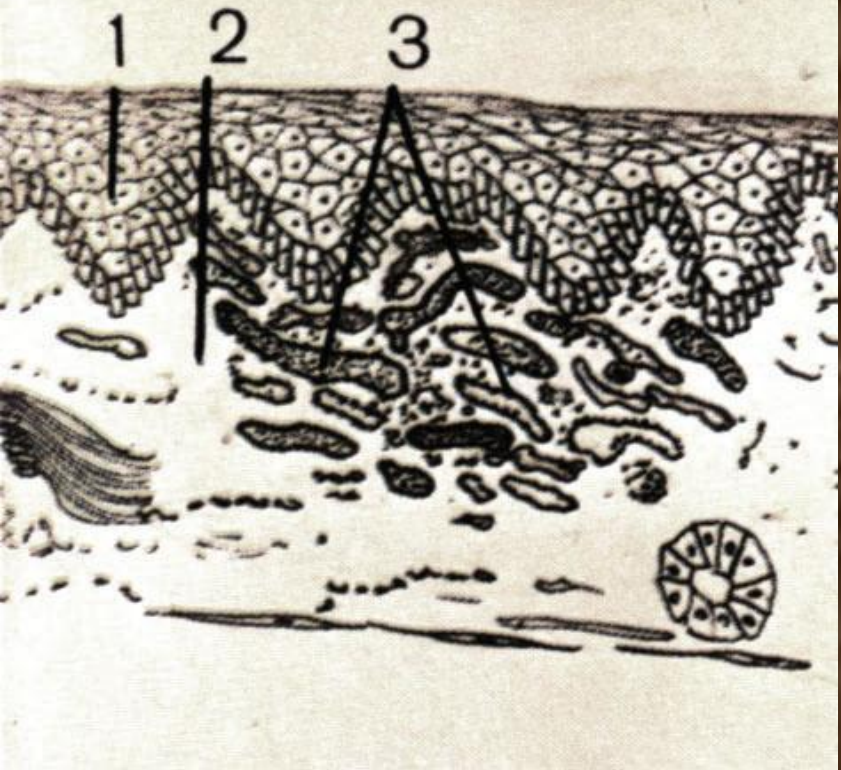
Пятно — имеет размер от небольшого (например, веснушки, петехии) до весьма значительного (например, витилиго)



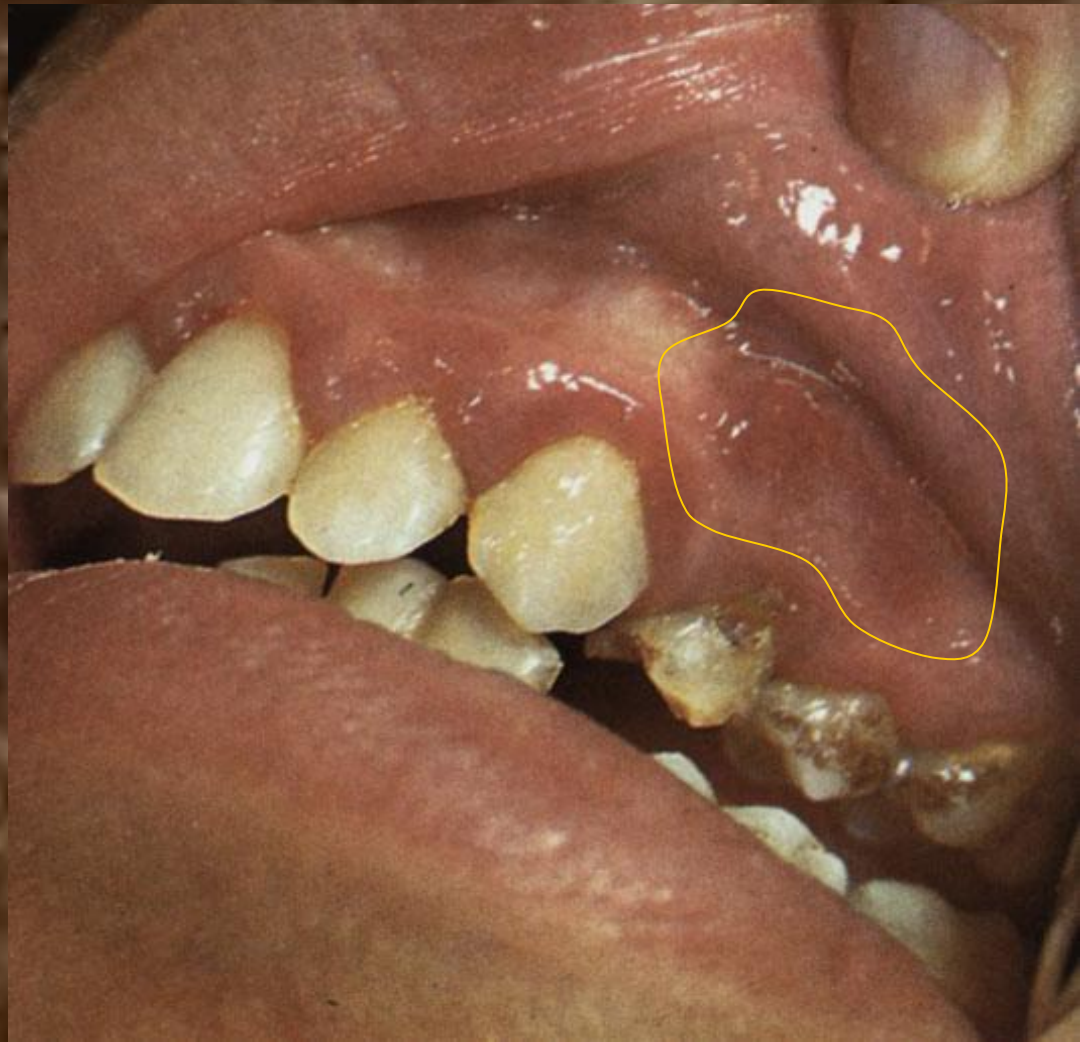
Папула (узелок) — имеет размер до 0,5 см (например, невус)

Бляшка — плоское, возвышающееся над кожей образование размером более 0,5 см, часто образующееся в результате слияния узелков

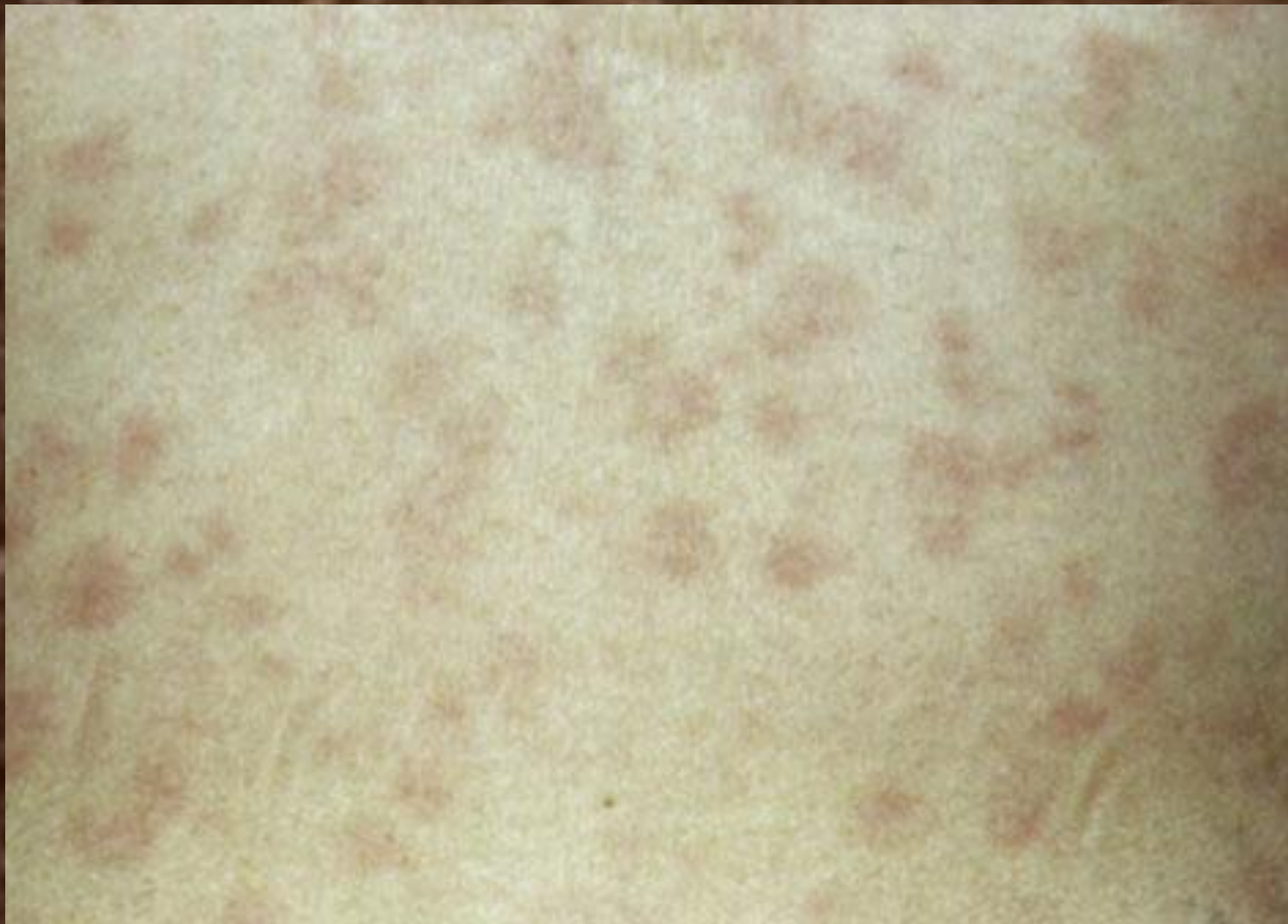Пятно



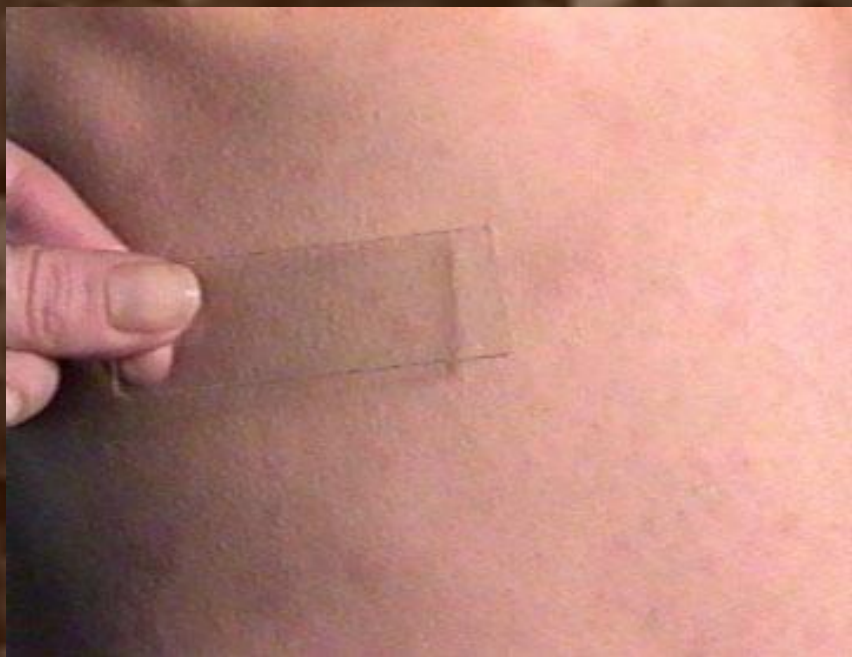
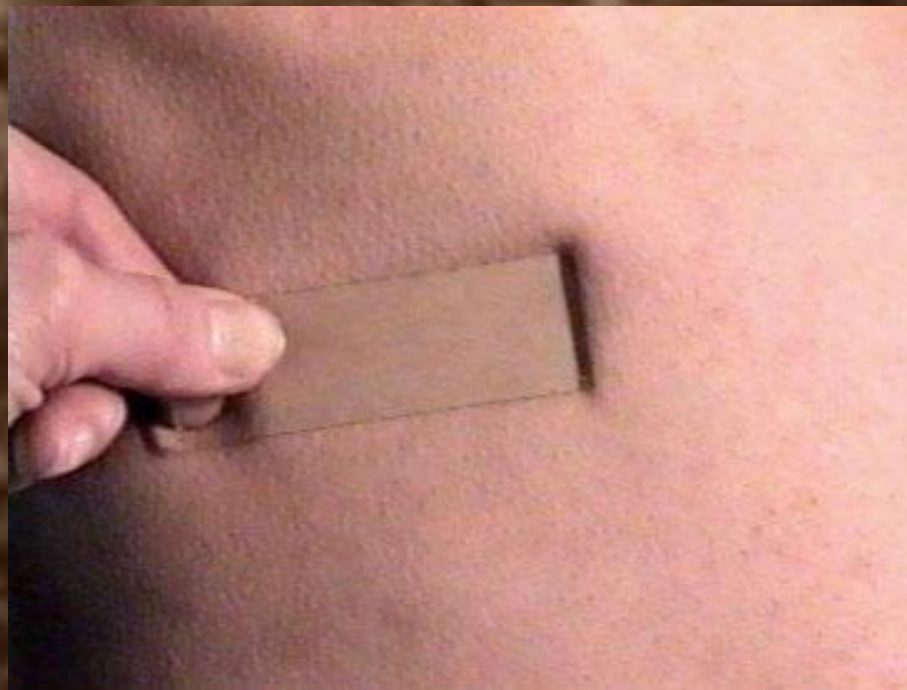
Пятно



Сосудистые пятна (розеола)

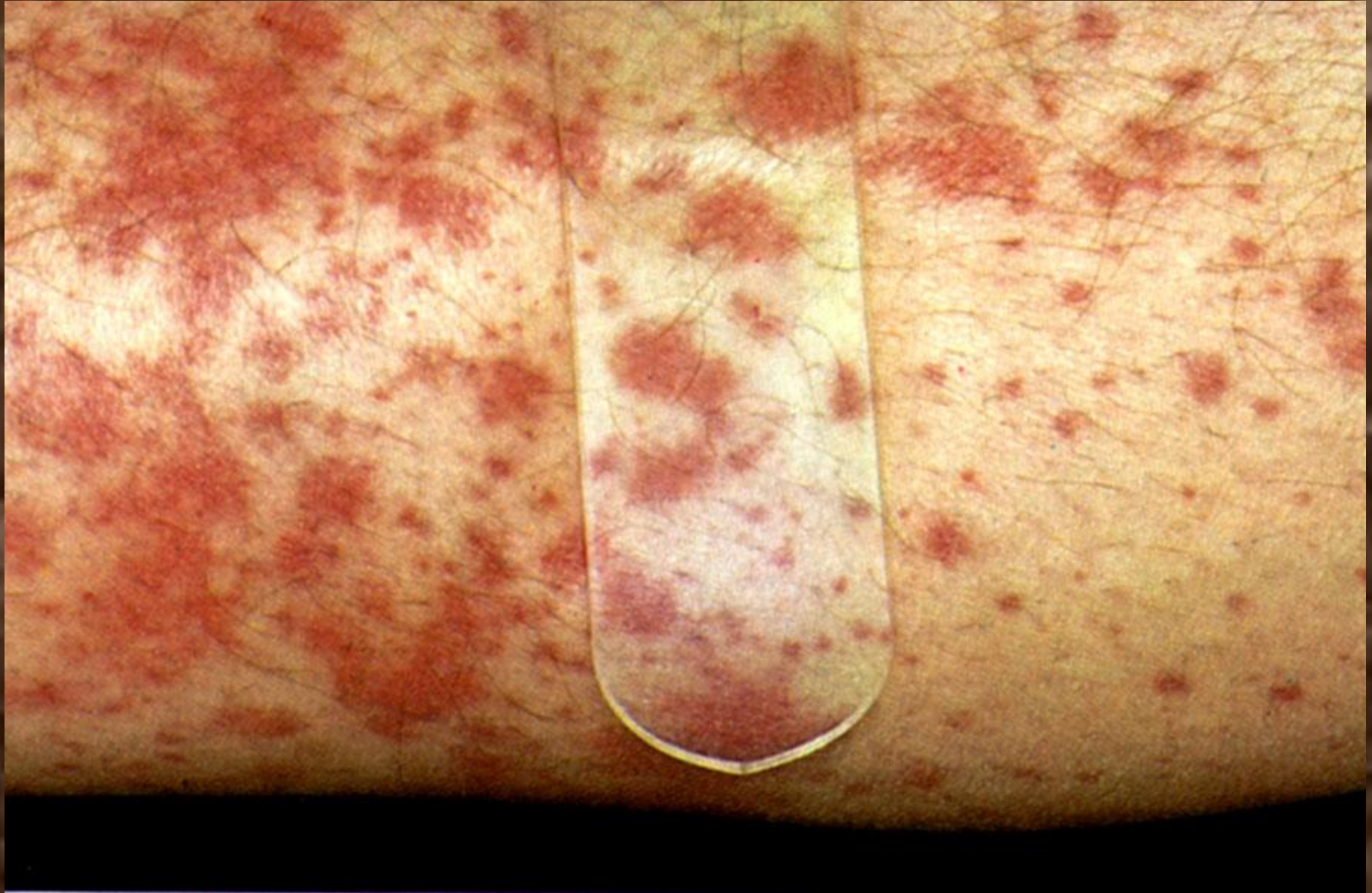

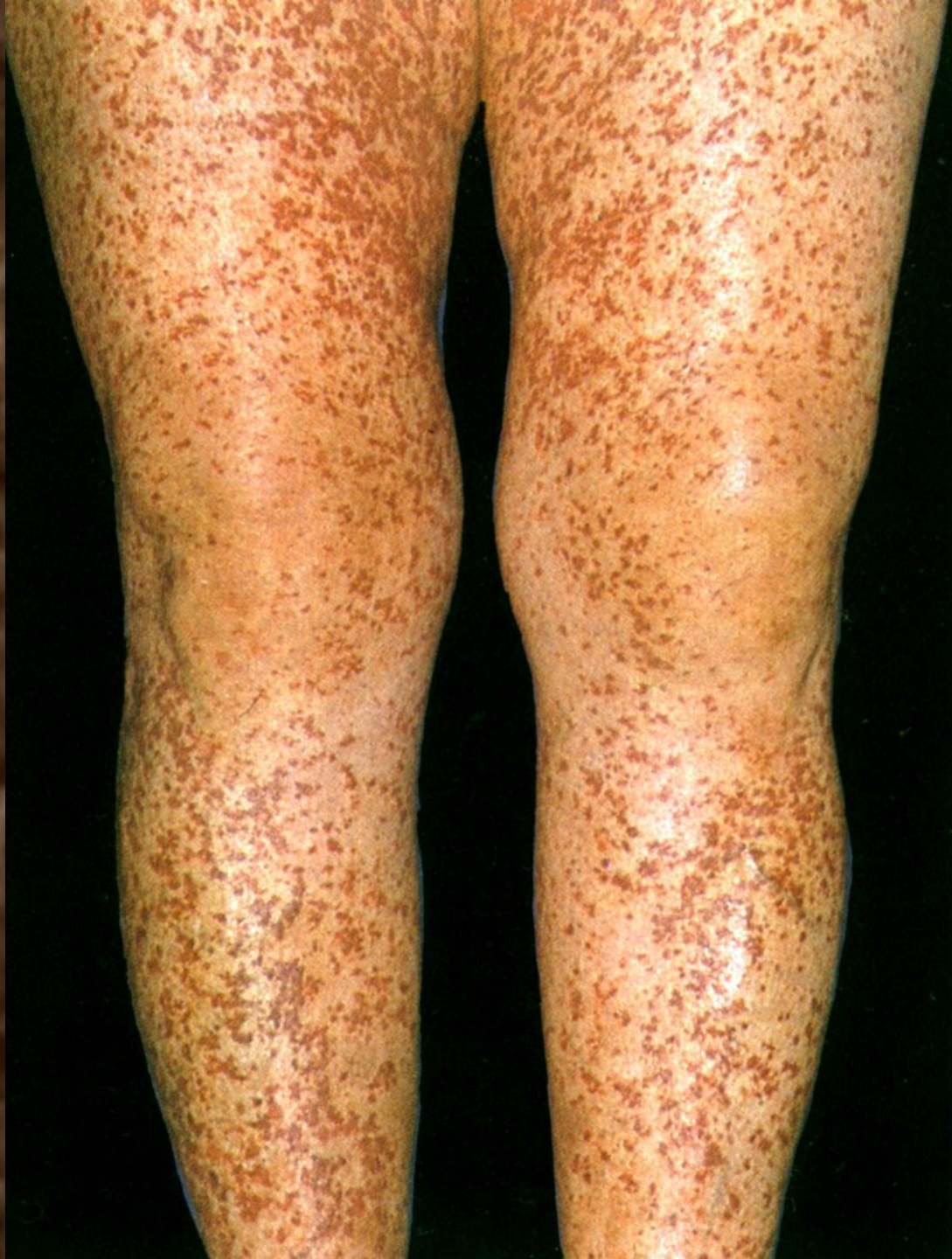Диаскопия



Исчезновение пятна

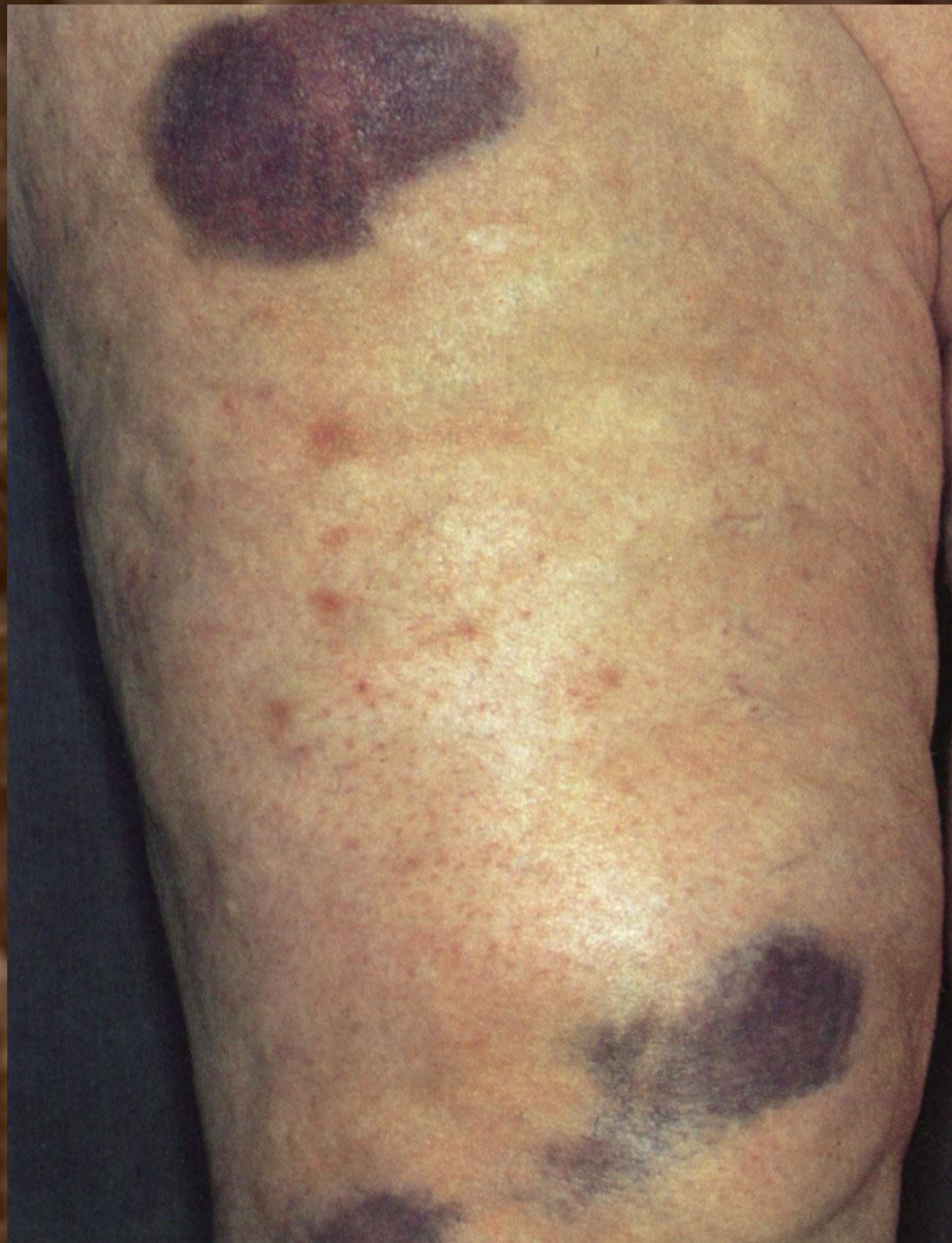Геморрагические пятна (при диаскопии не исчезают)



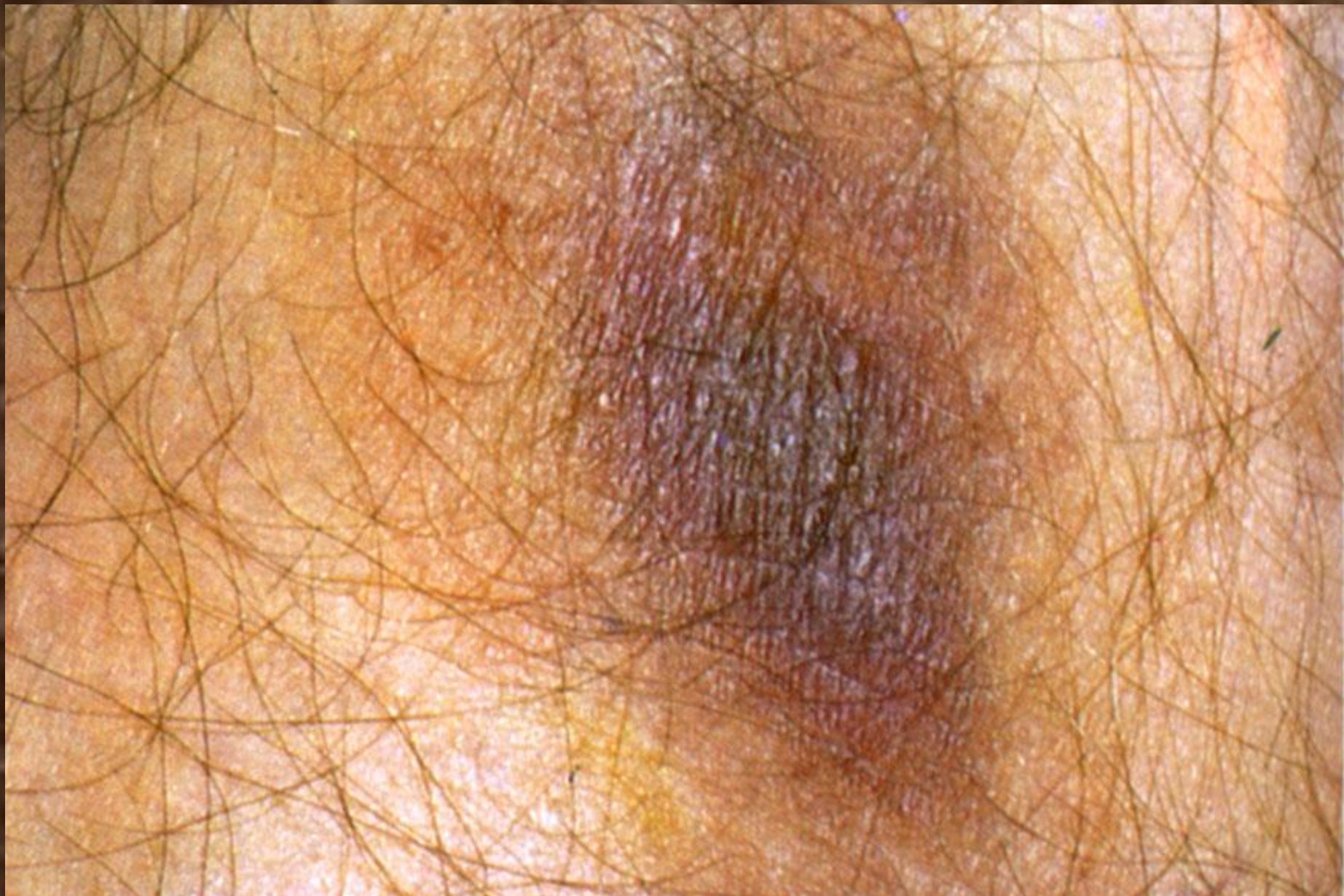

Геморрагические
пятна

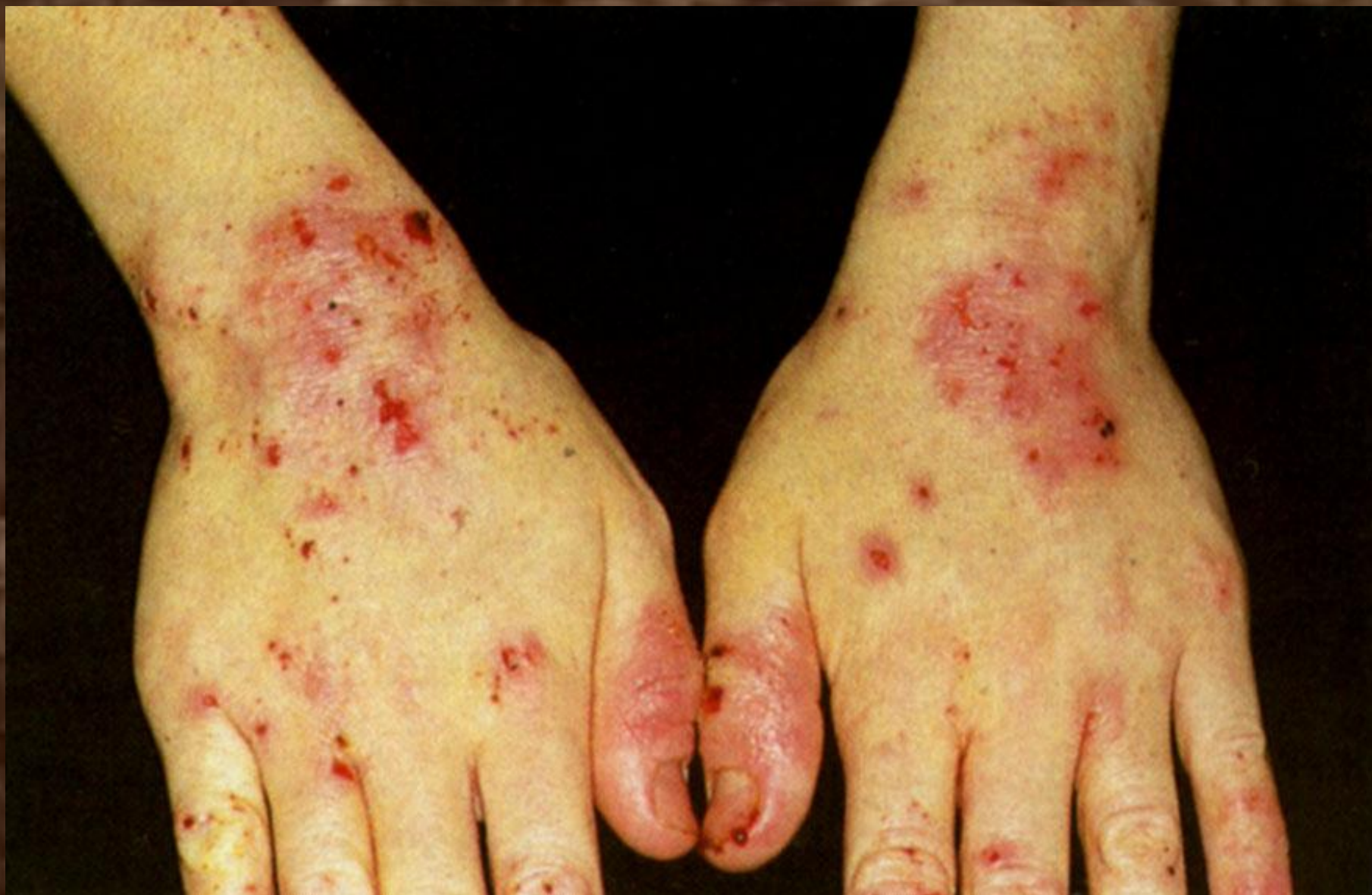Идеопатическая
тромбоцитопеническая
пурпура



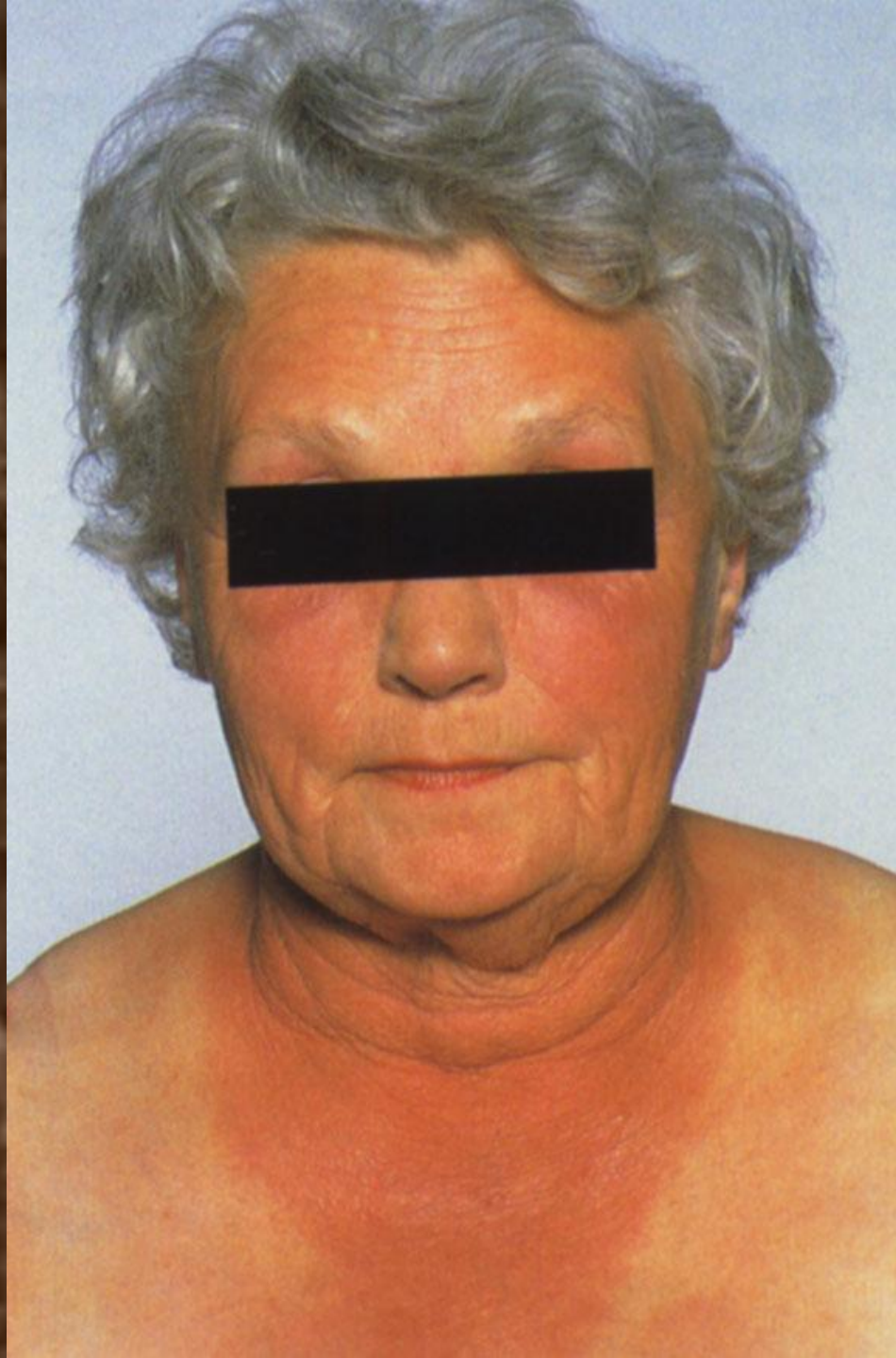Пигментная пурпура



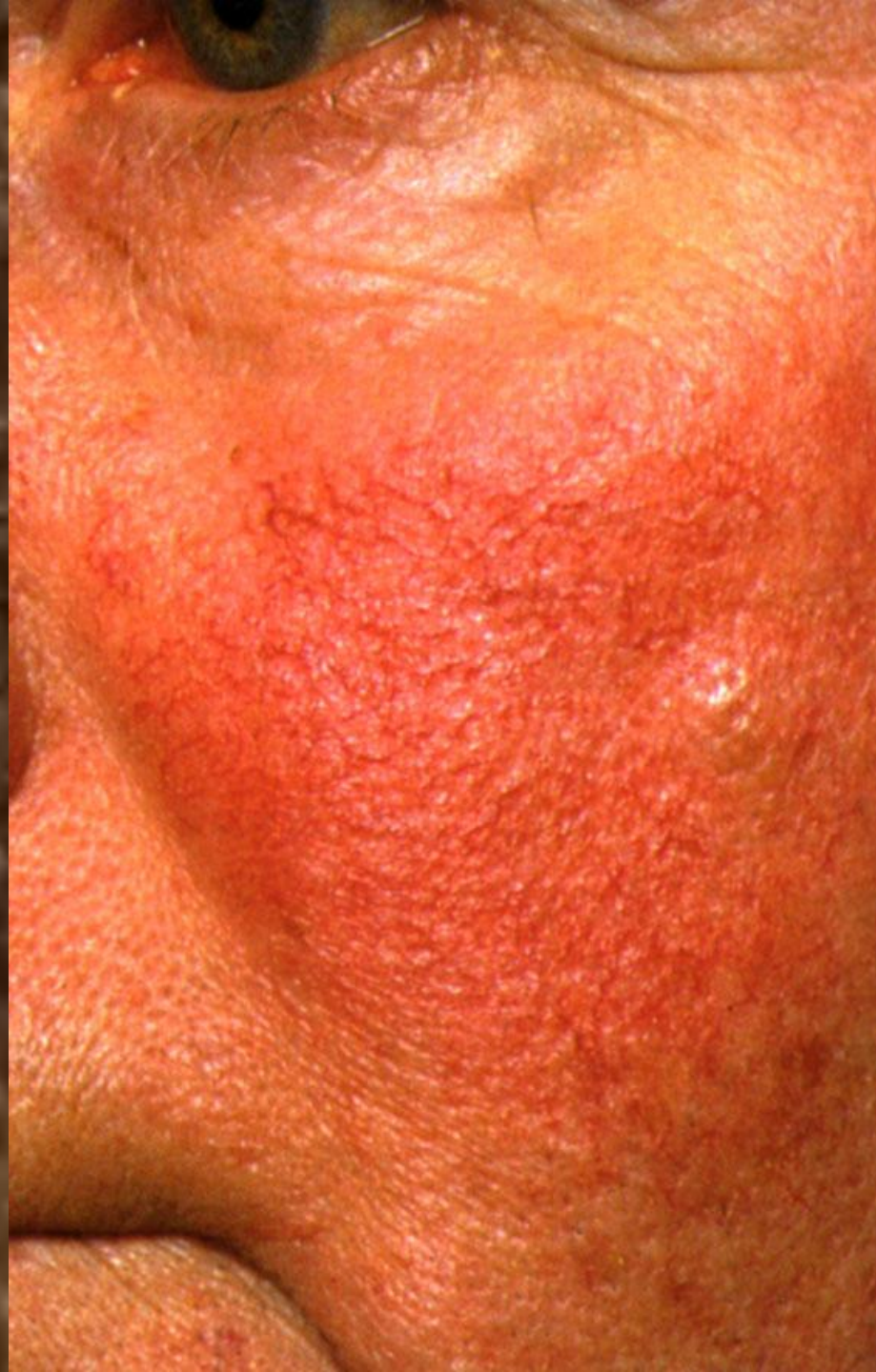Тромбоцитопеническая пурпура



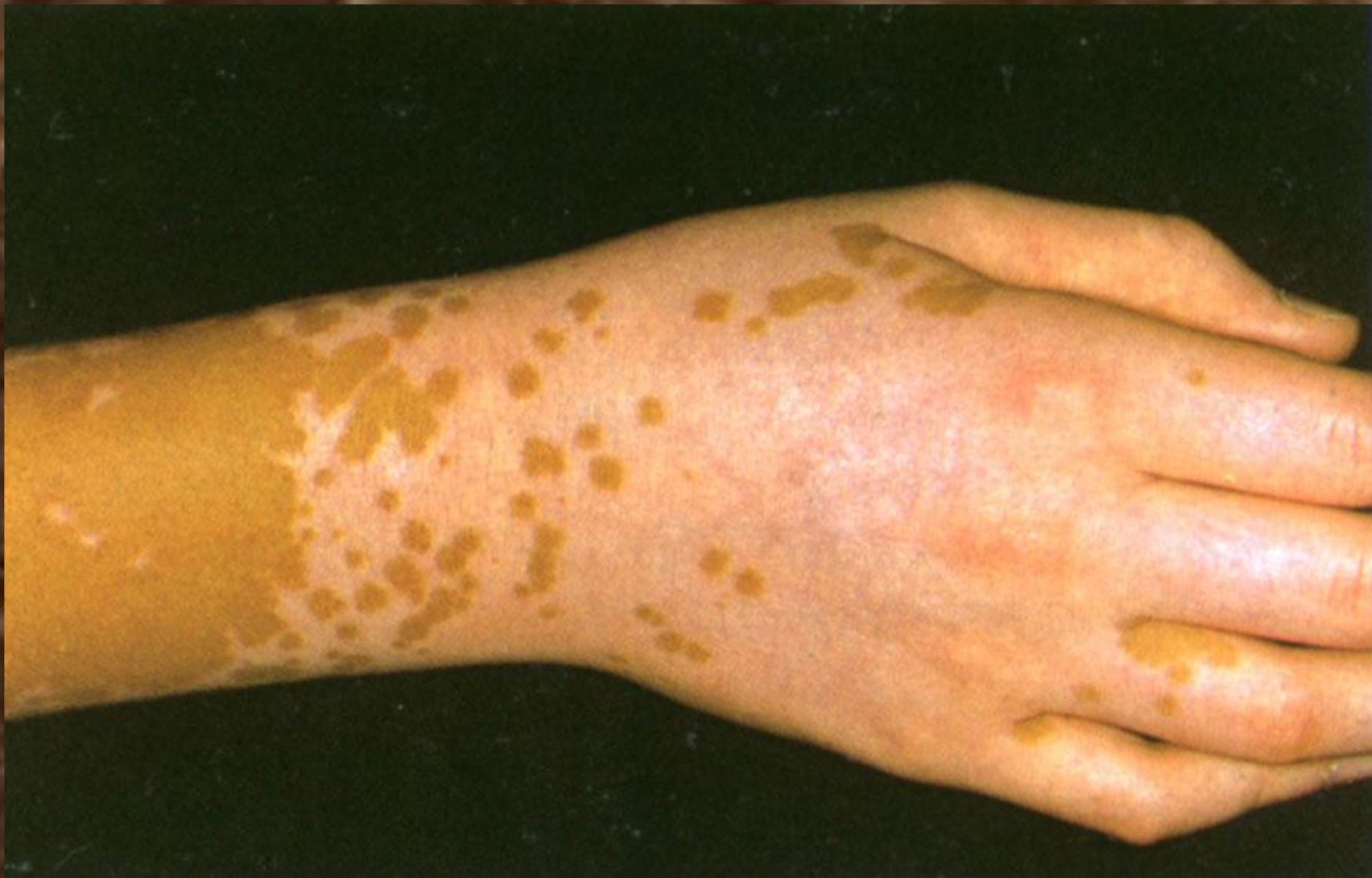Эритема



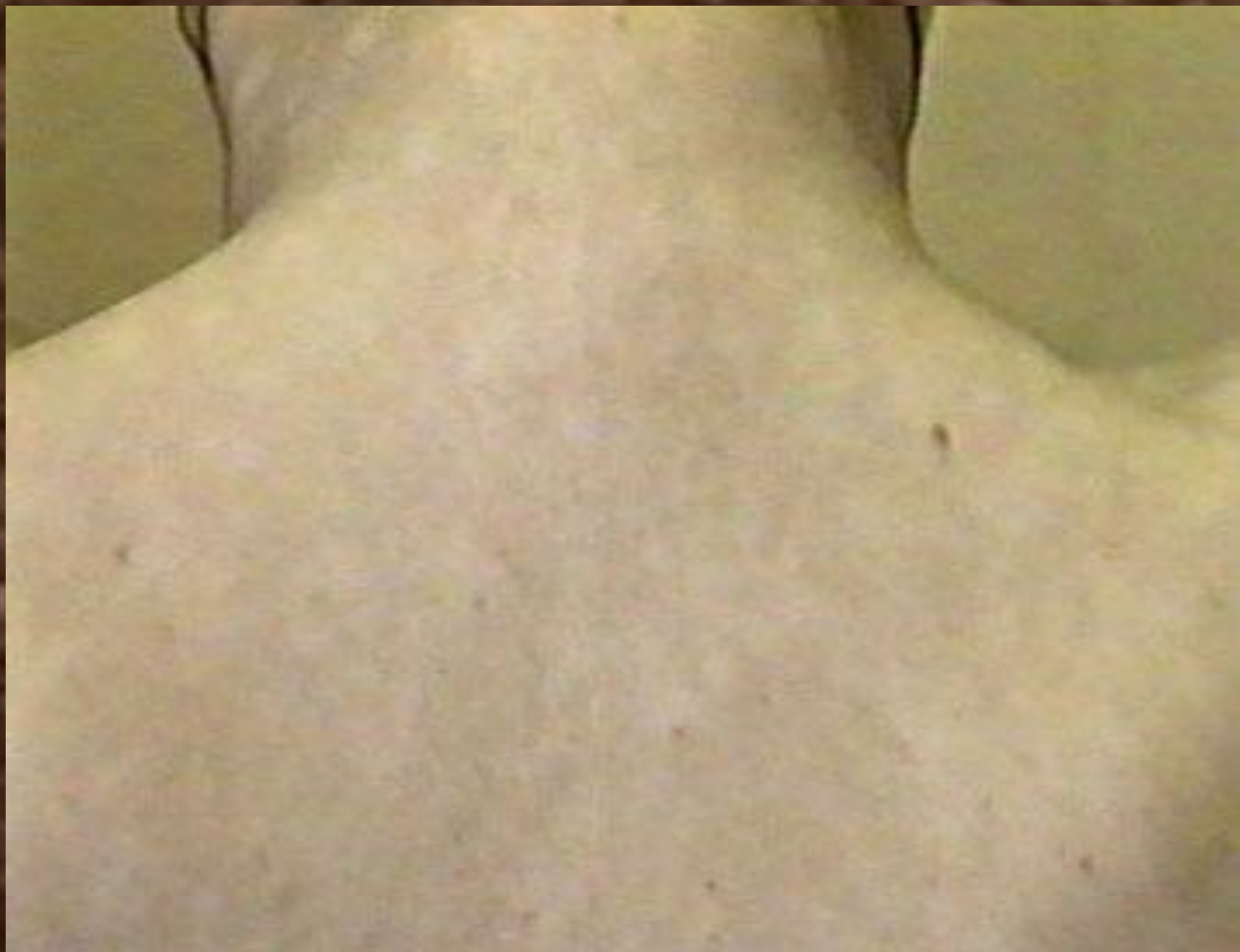Эритема и
телеангиоэктазии

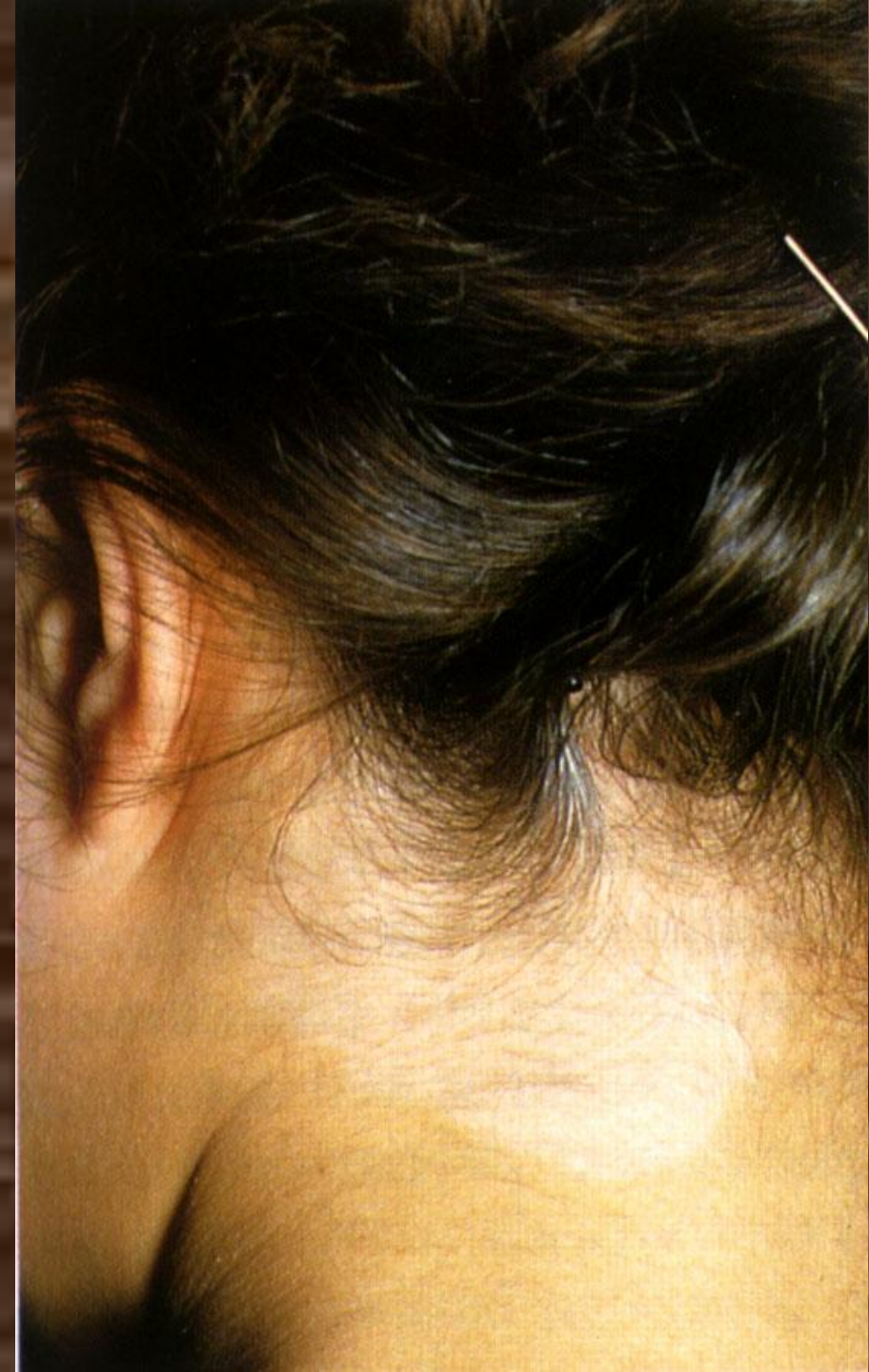


Депигментированные пятна



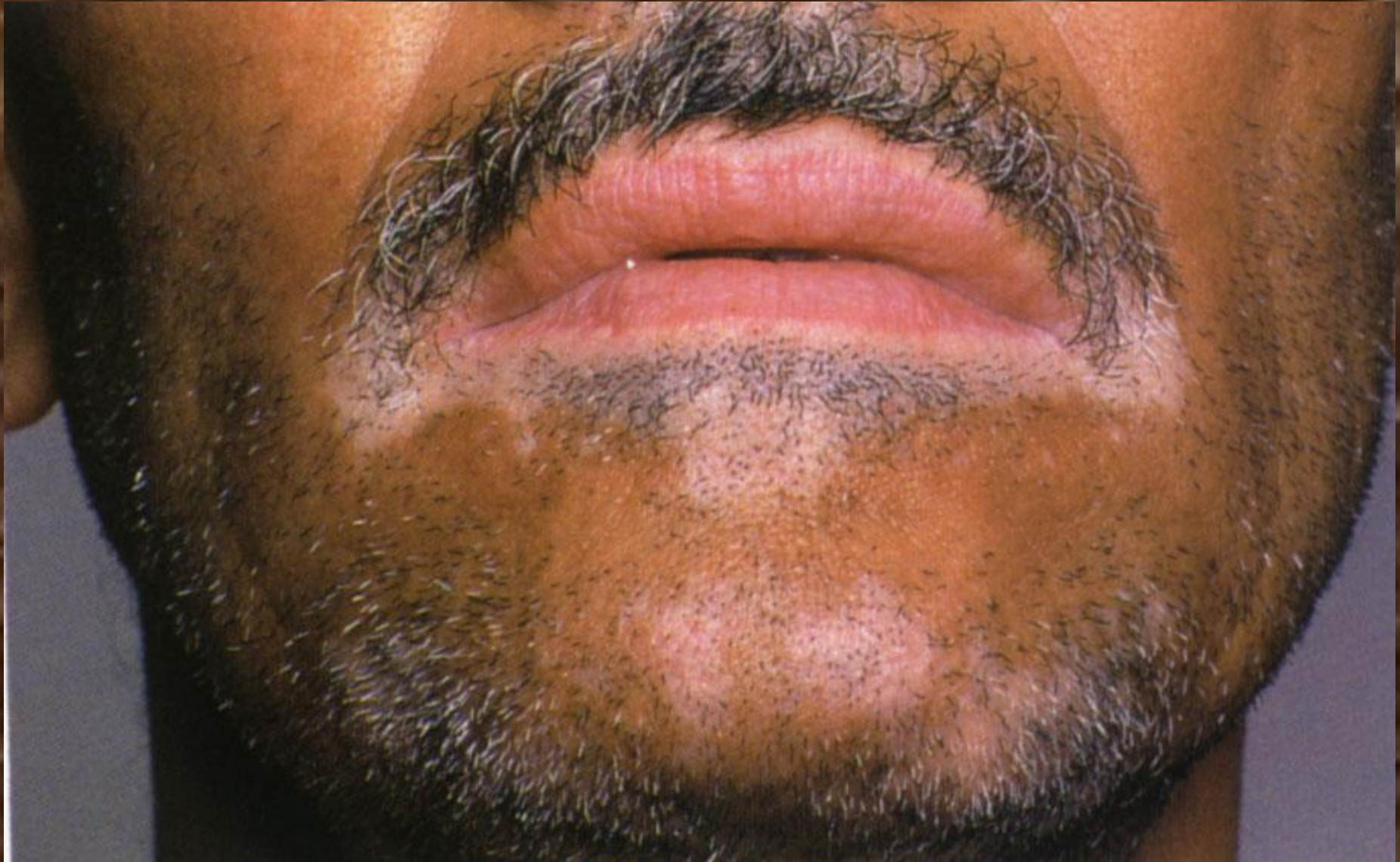
Лейкодерма

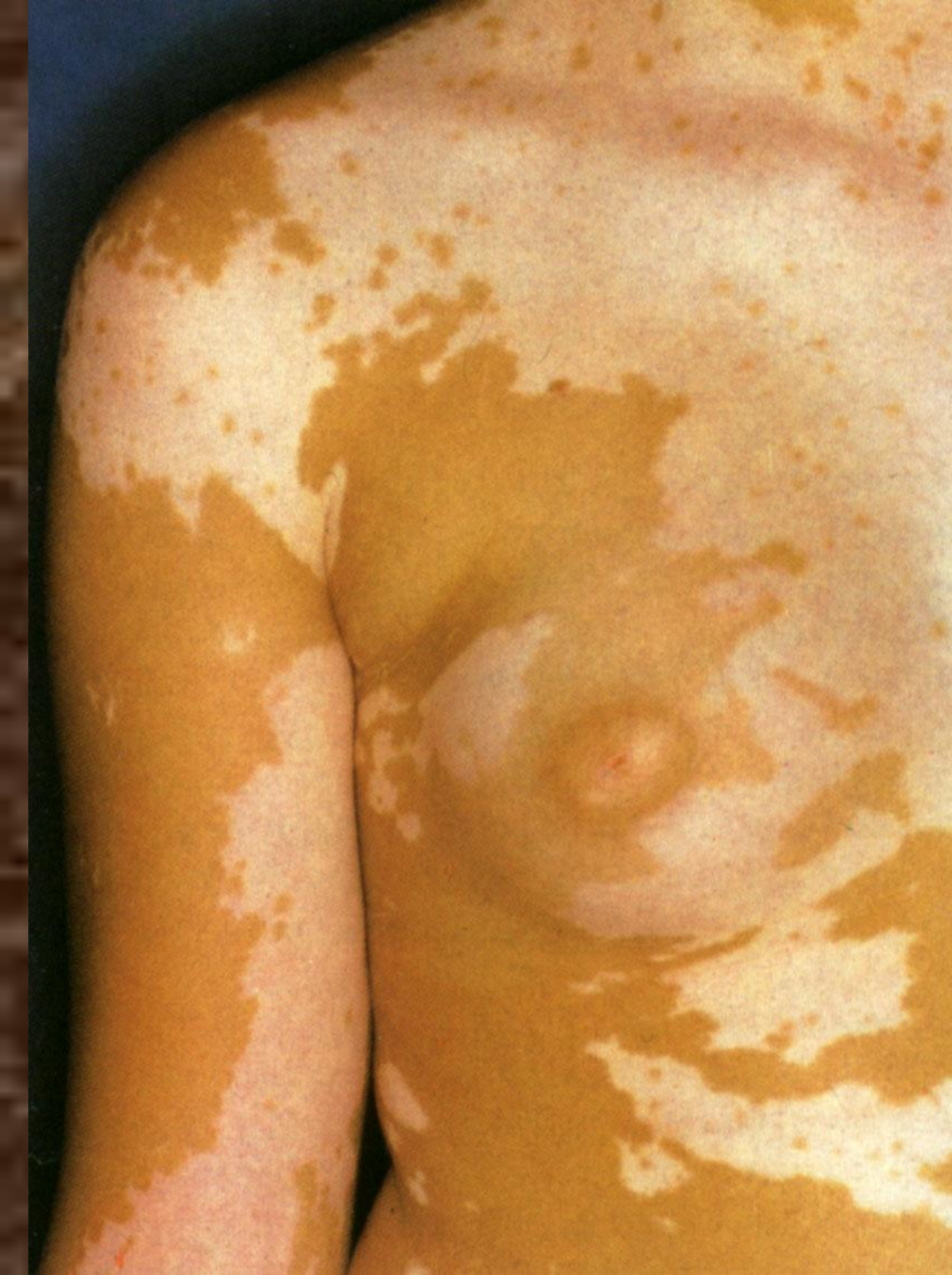



Депигментированное ПЯТНО

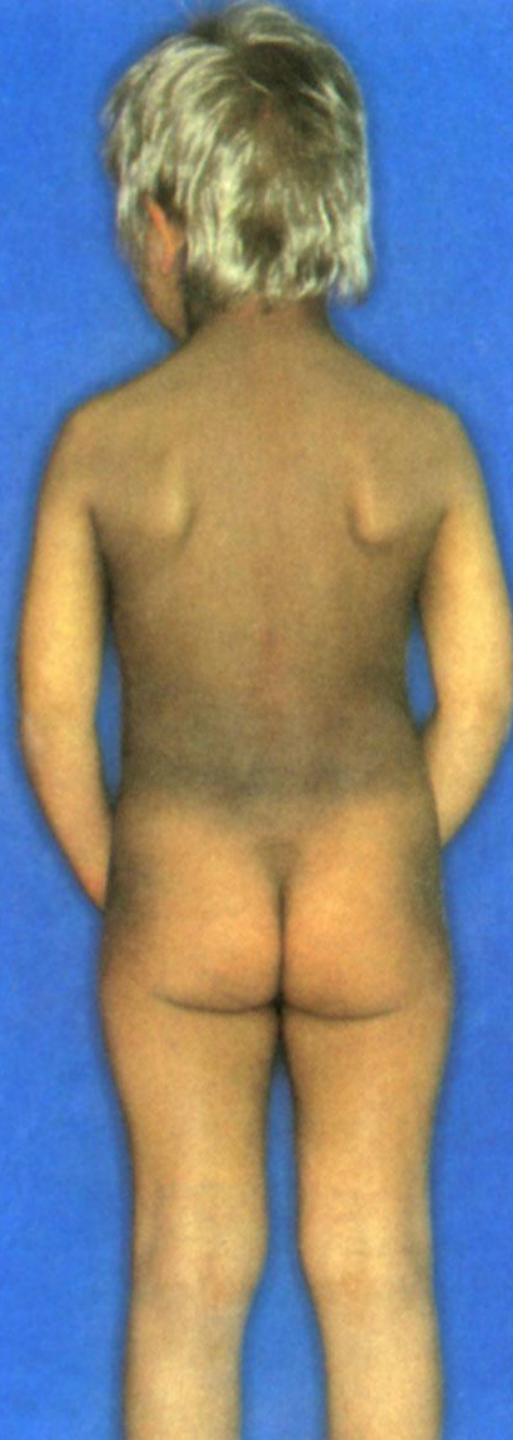Депигментированные пятна



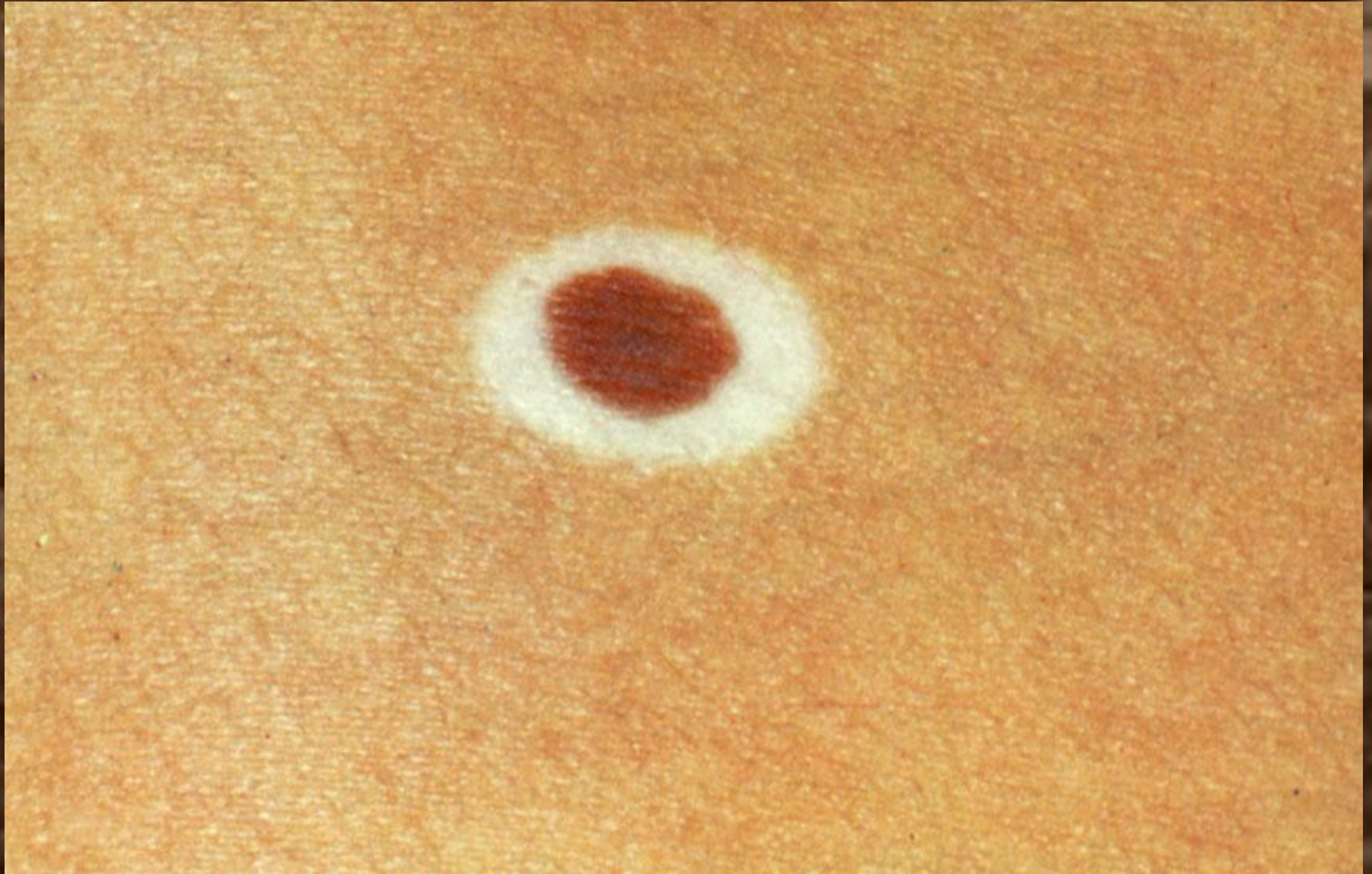

Распространенное
ВИТИЛИГО

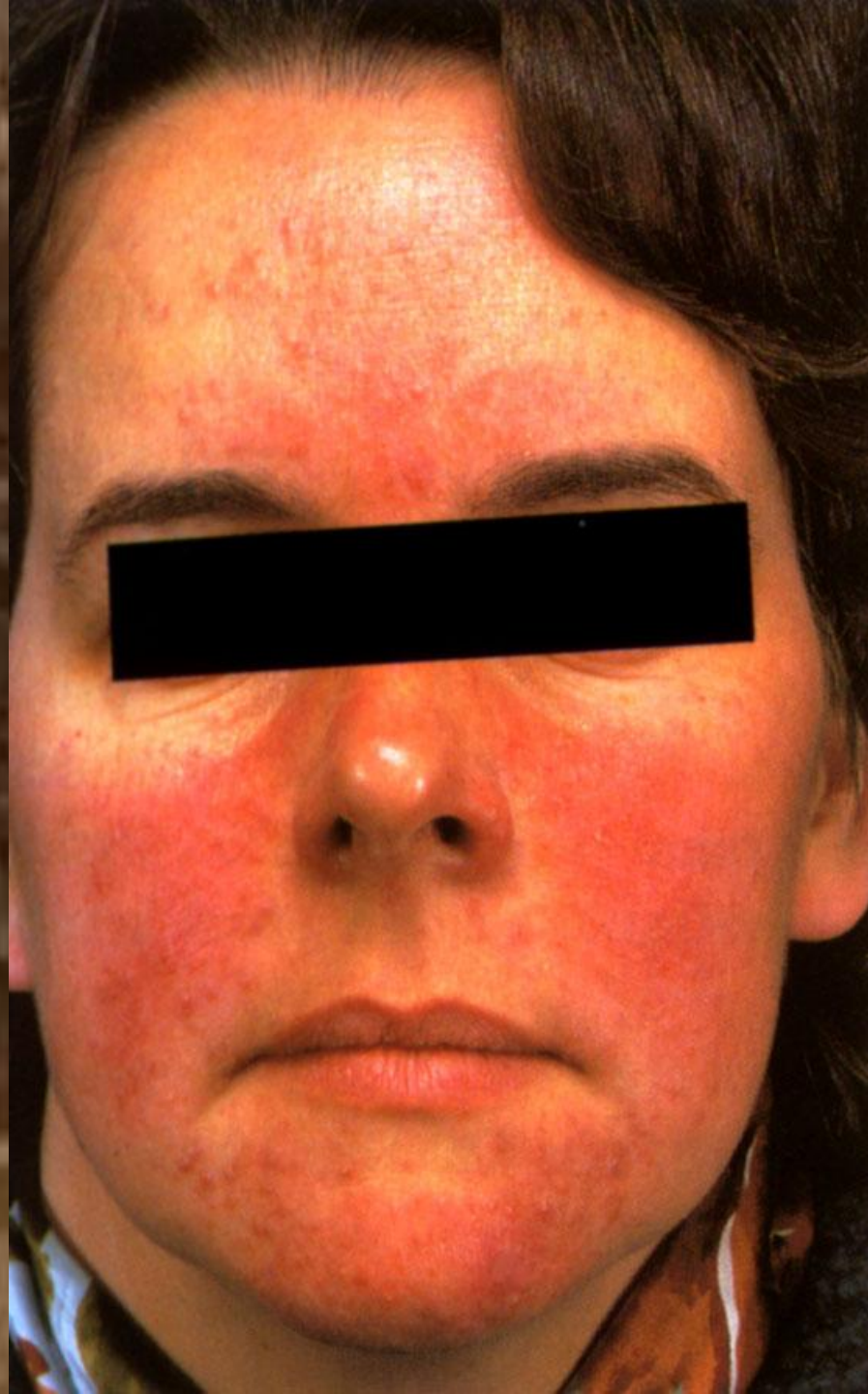Врожденный
диффузный
меланоз

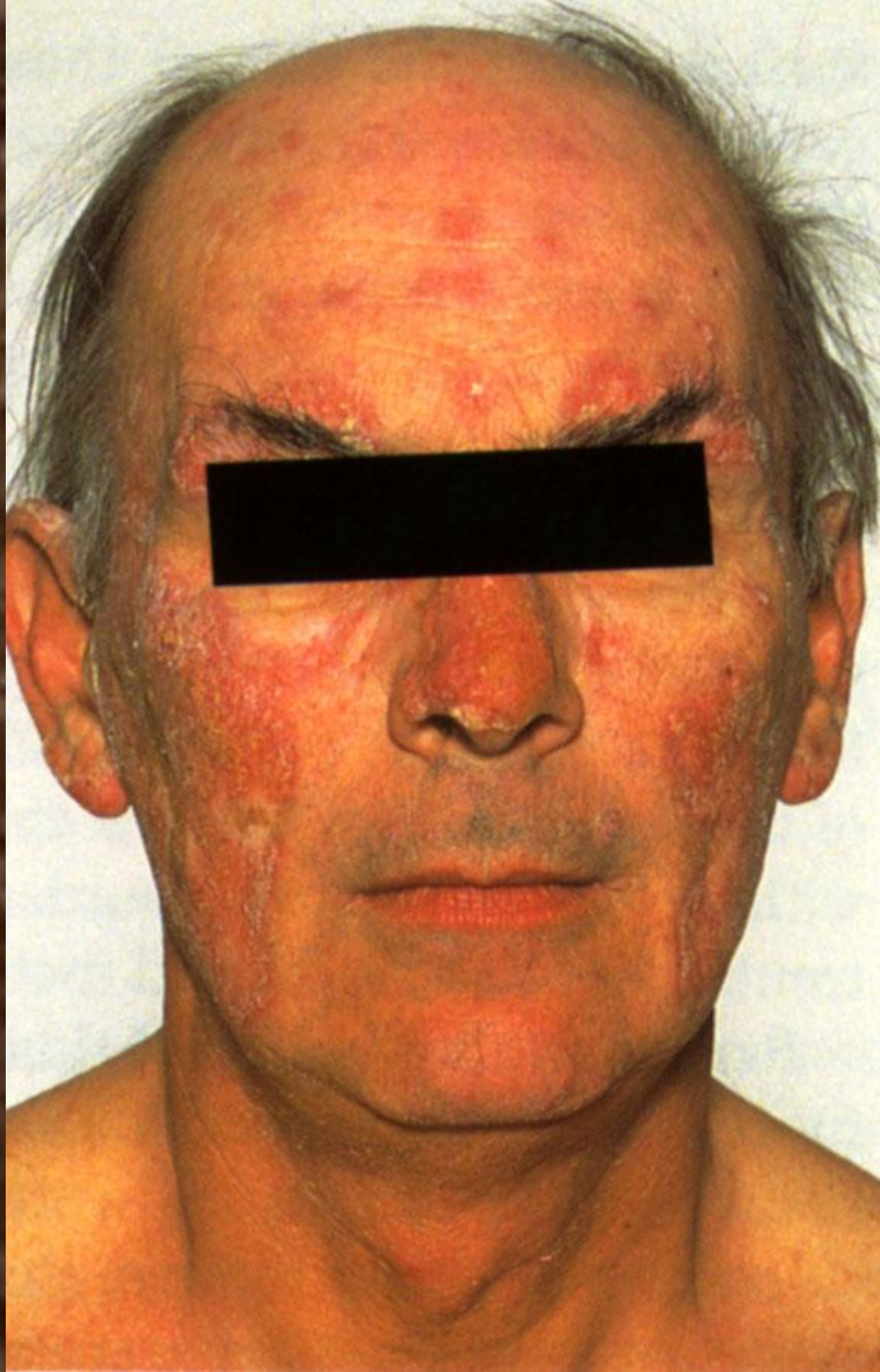


Невус Сеттона (витилиго вокруг невуса)



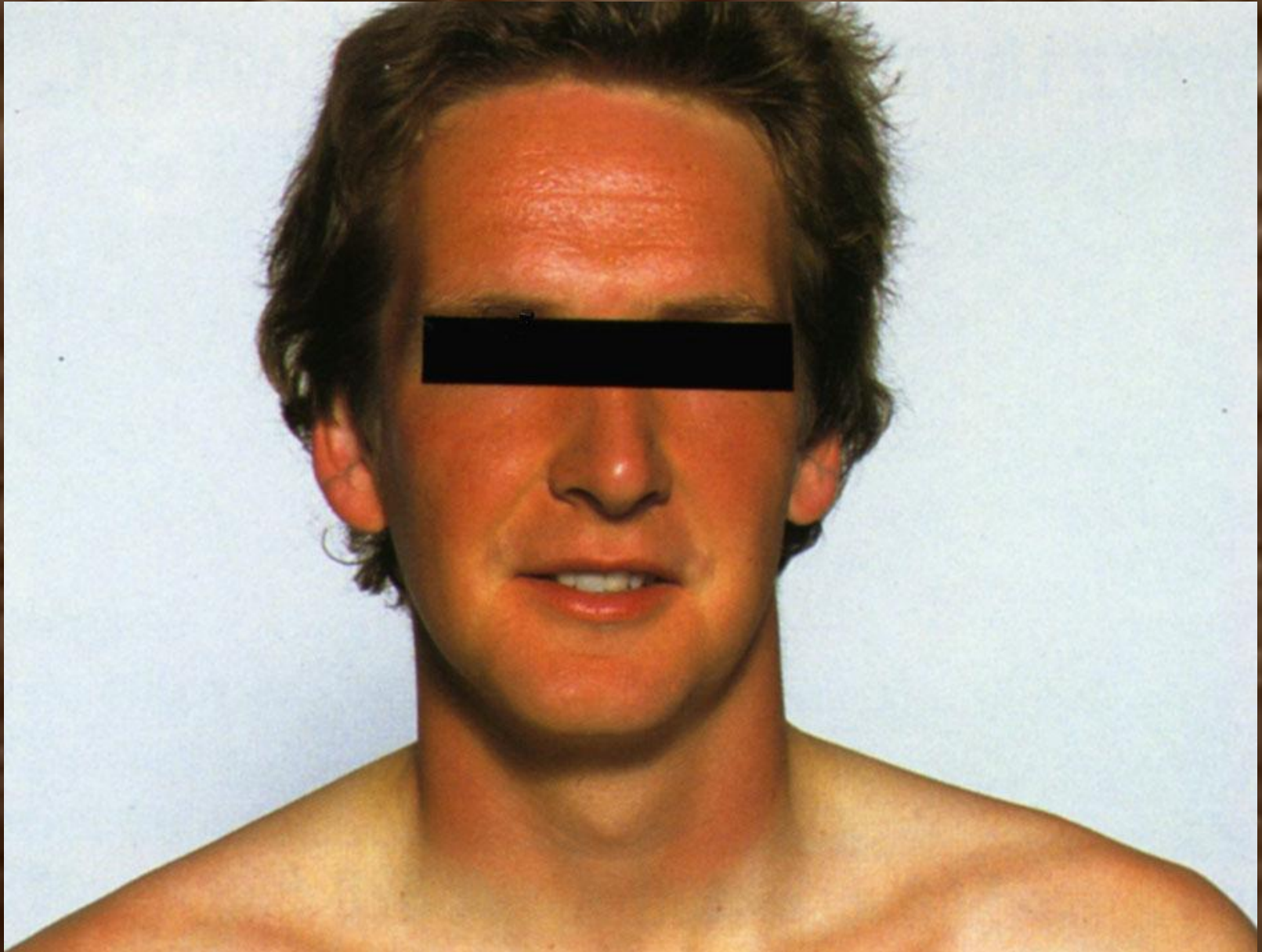Эритема и
узелки при
розовых угрях



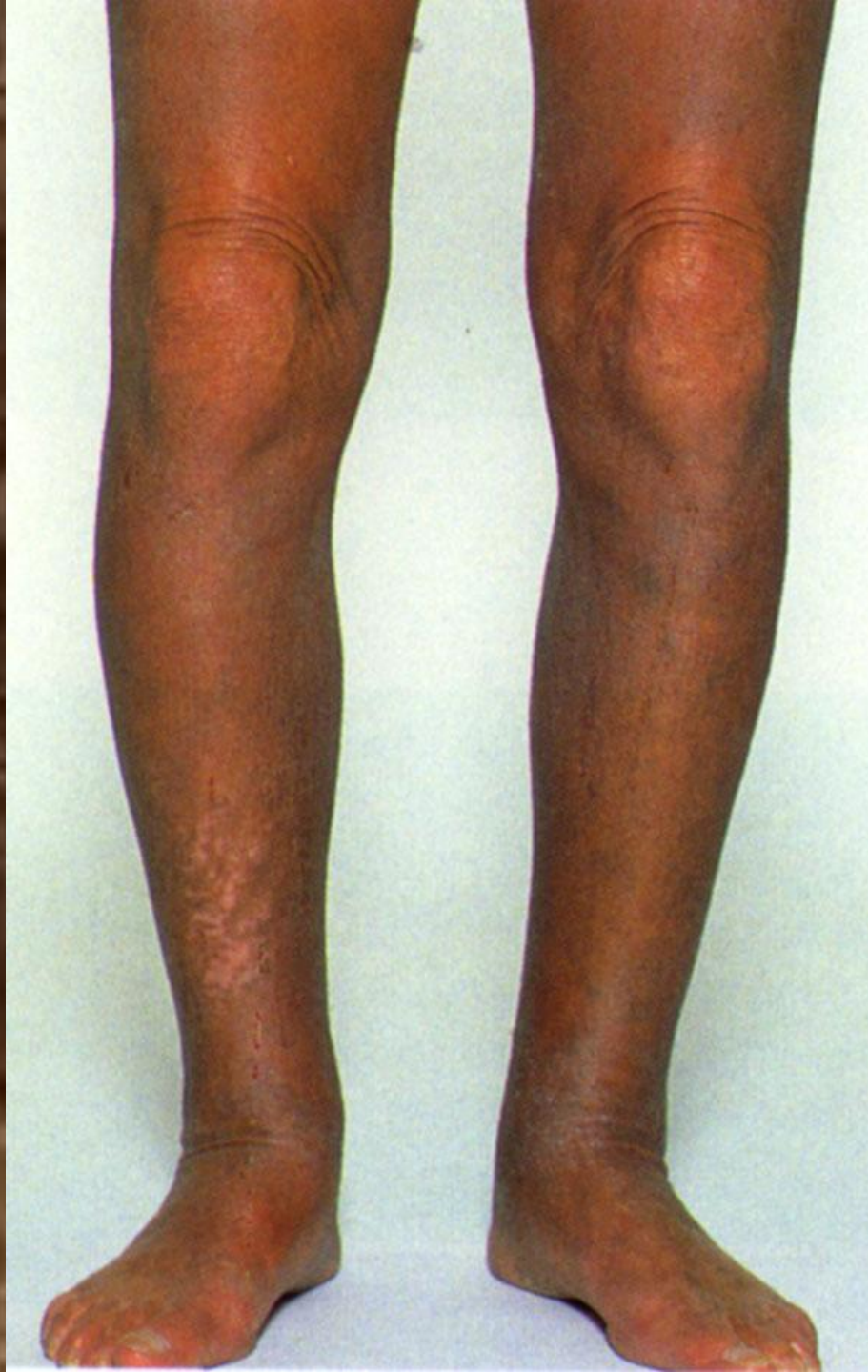

Эритема и
гиперкератоз при
красной
волчанке

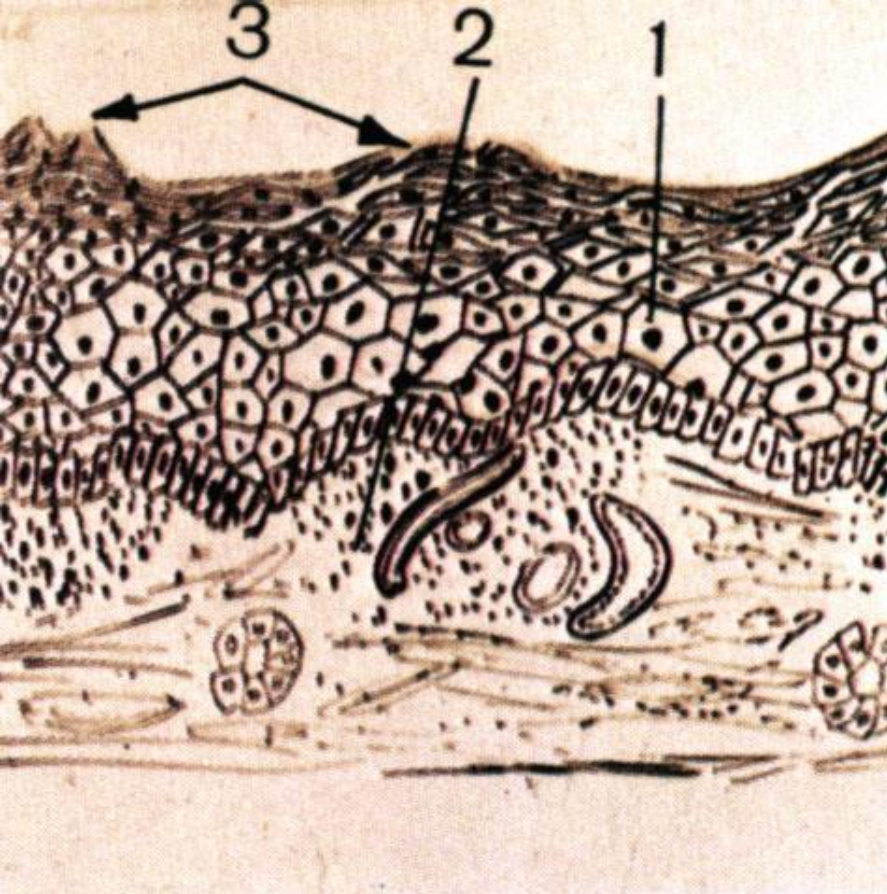
Гиперпигментация лица



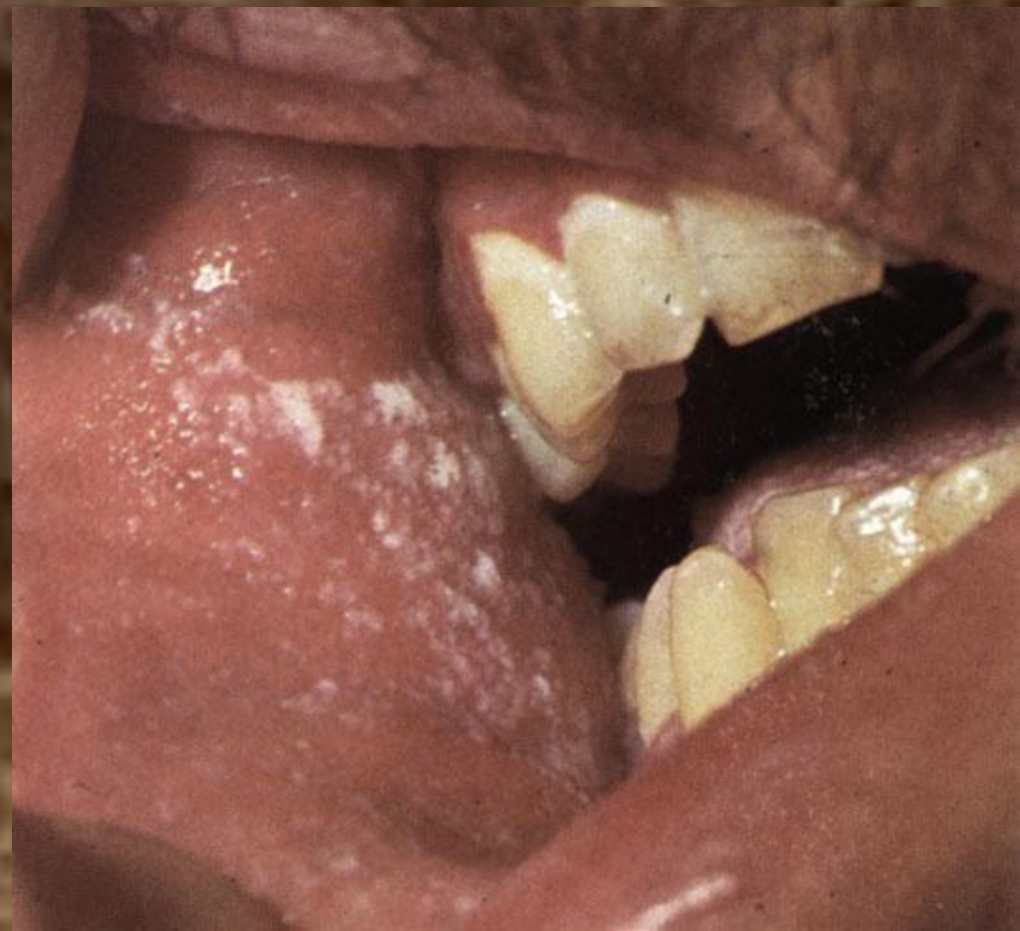Гиперпигментация
КОЖИ



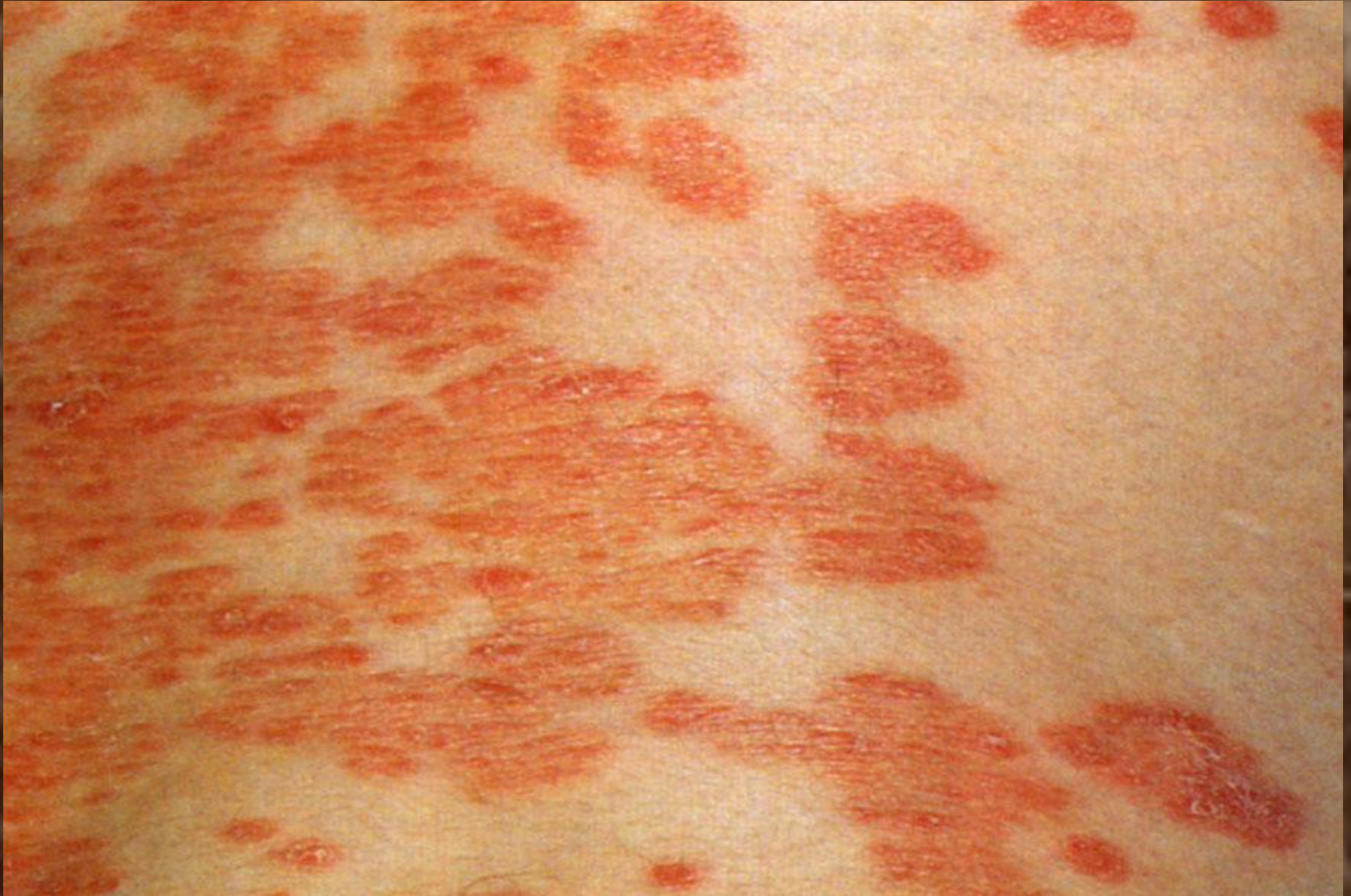Папула



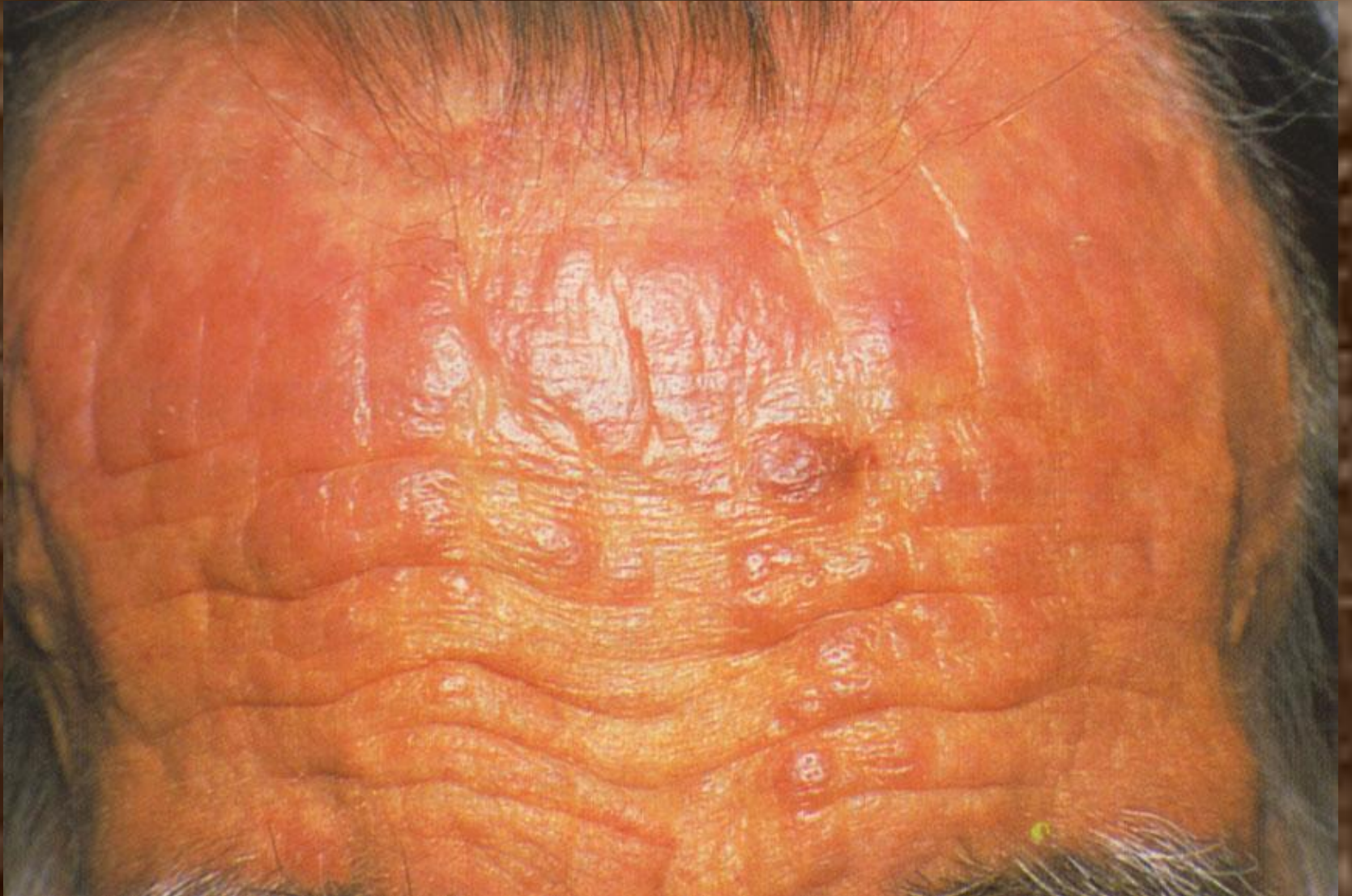
Узелок



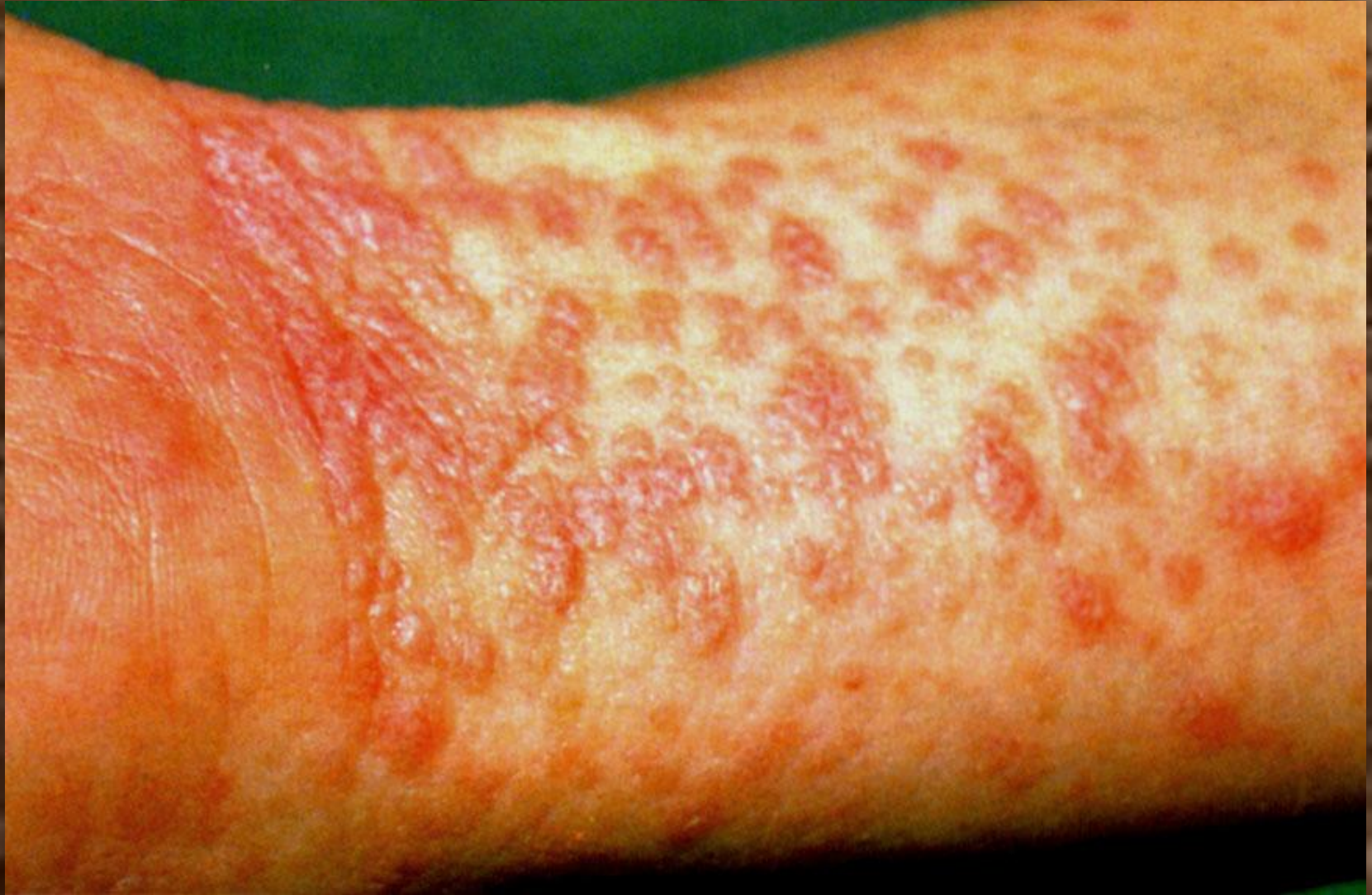Папулы (псориазические)



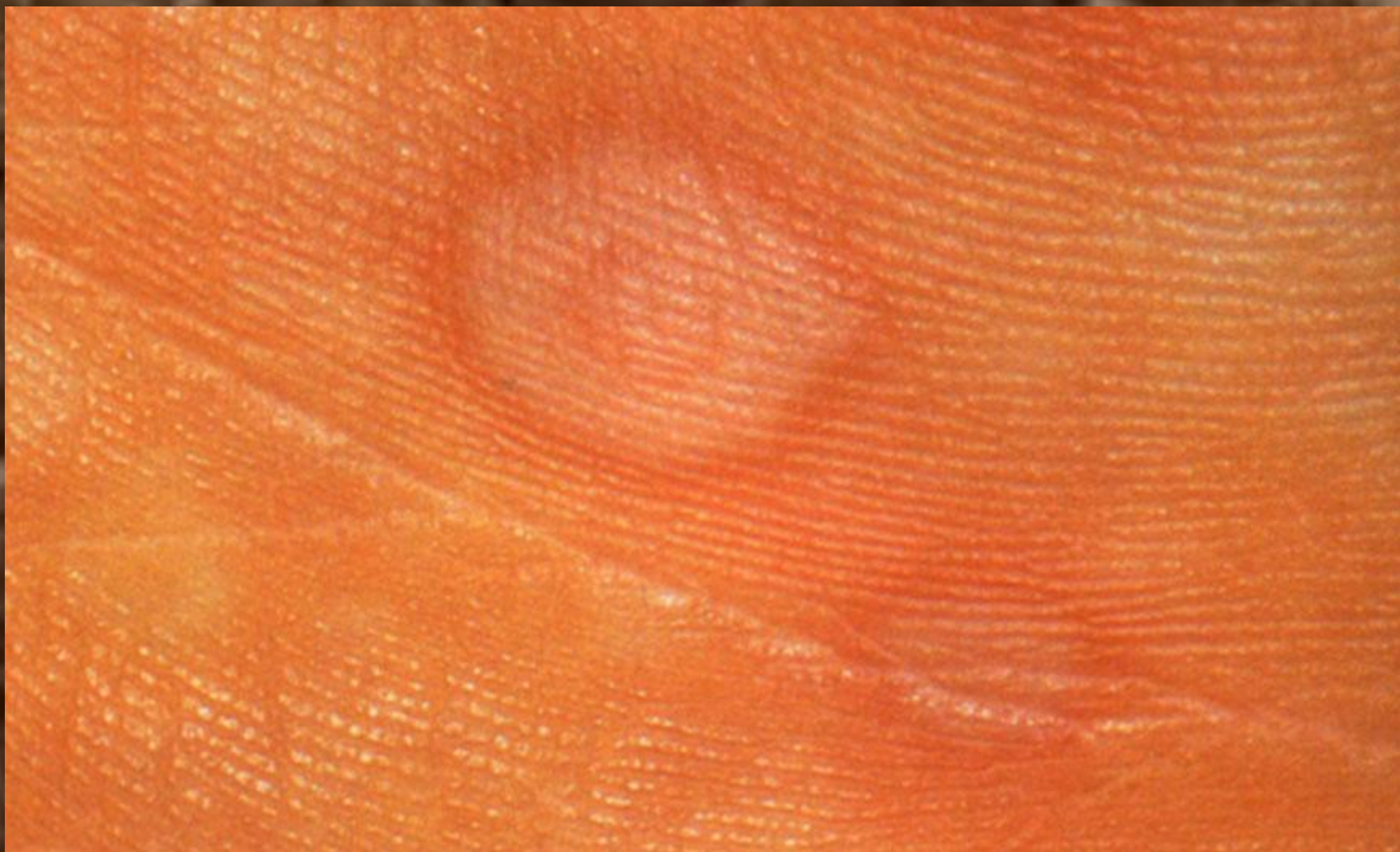Папулы на лбу



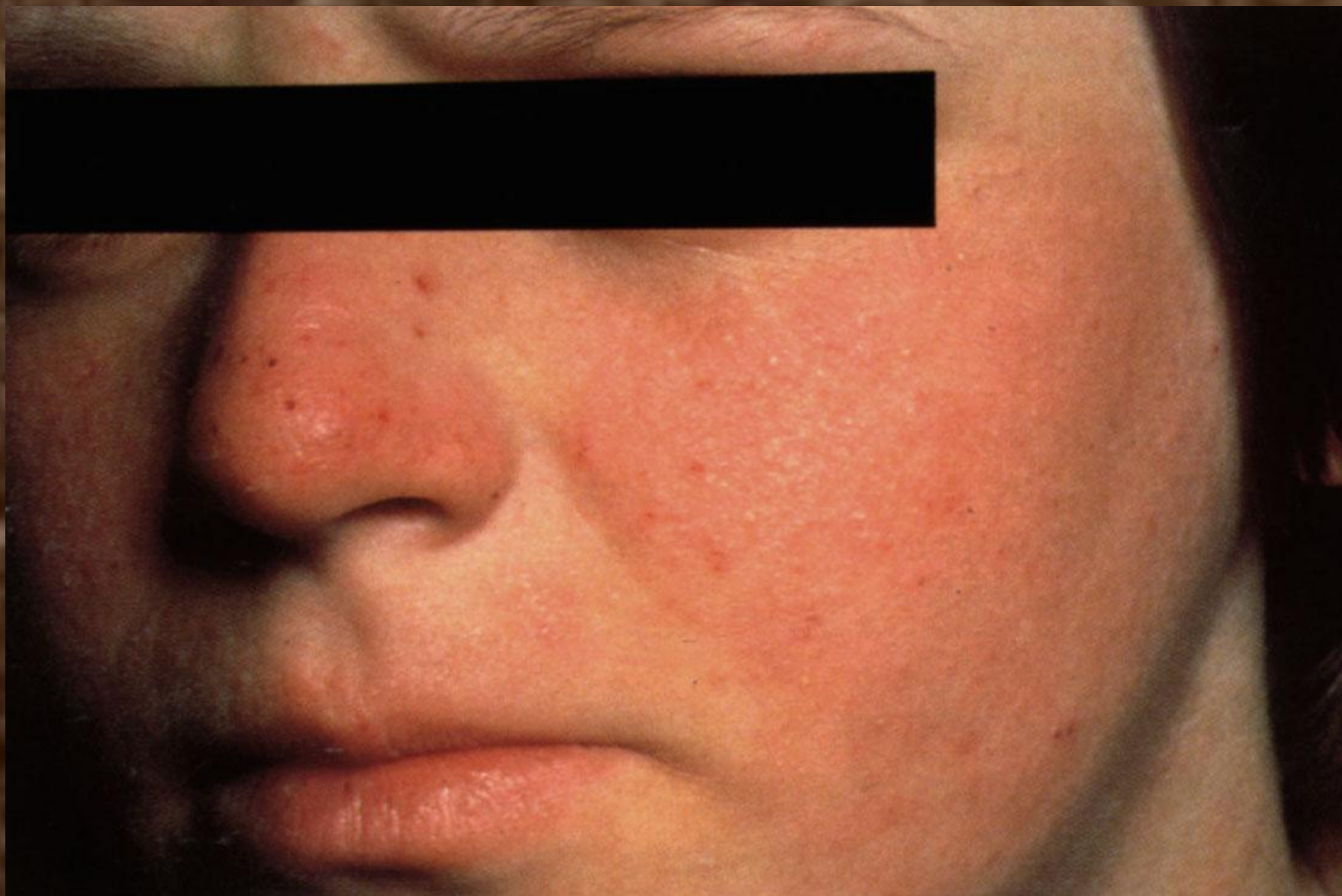Папулы (красный плоский лишай)



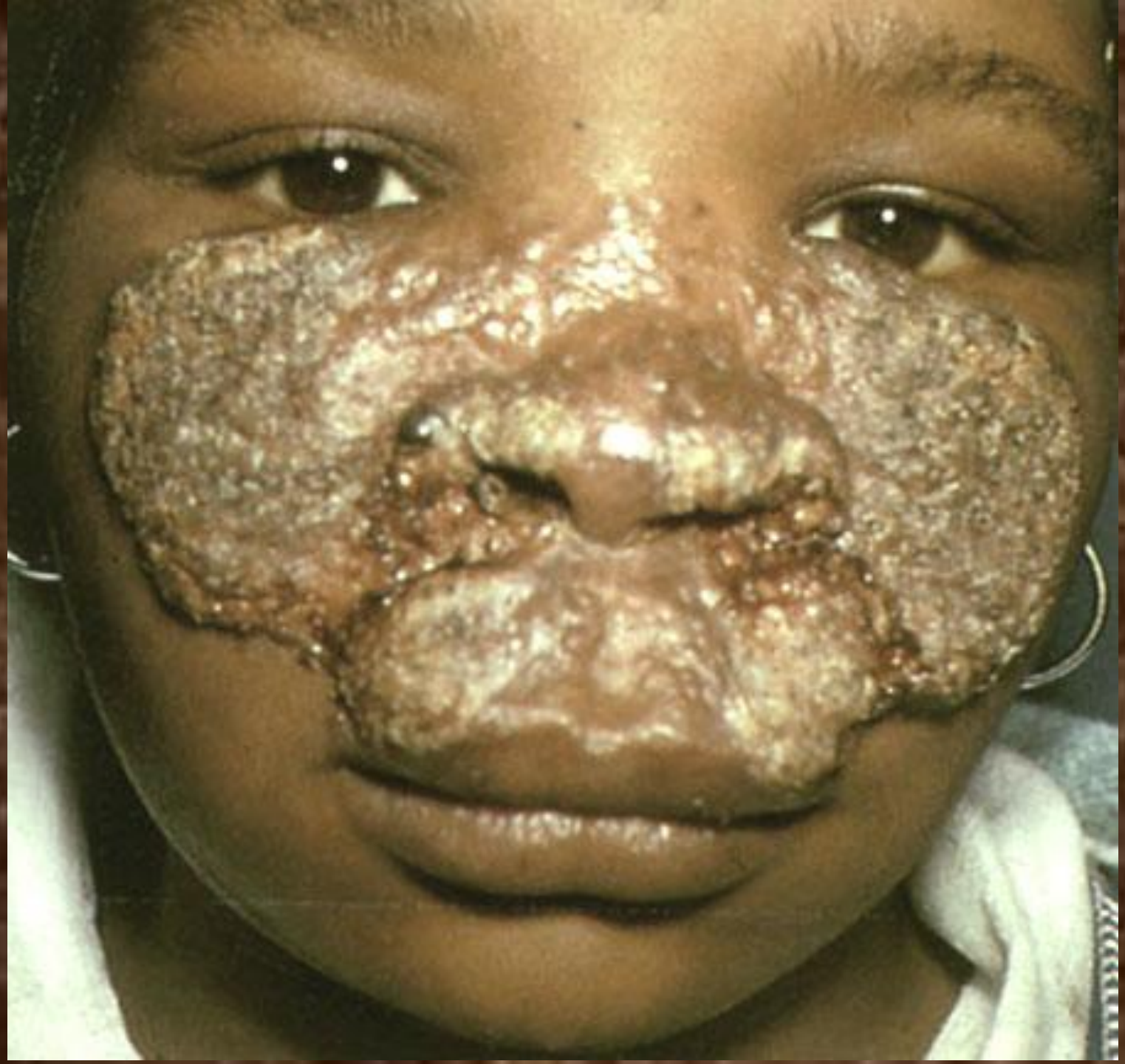Папулы на ладонях с западением в центре



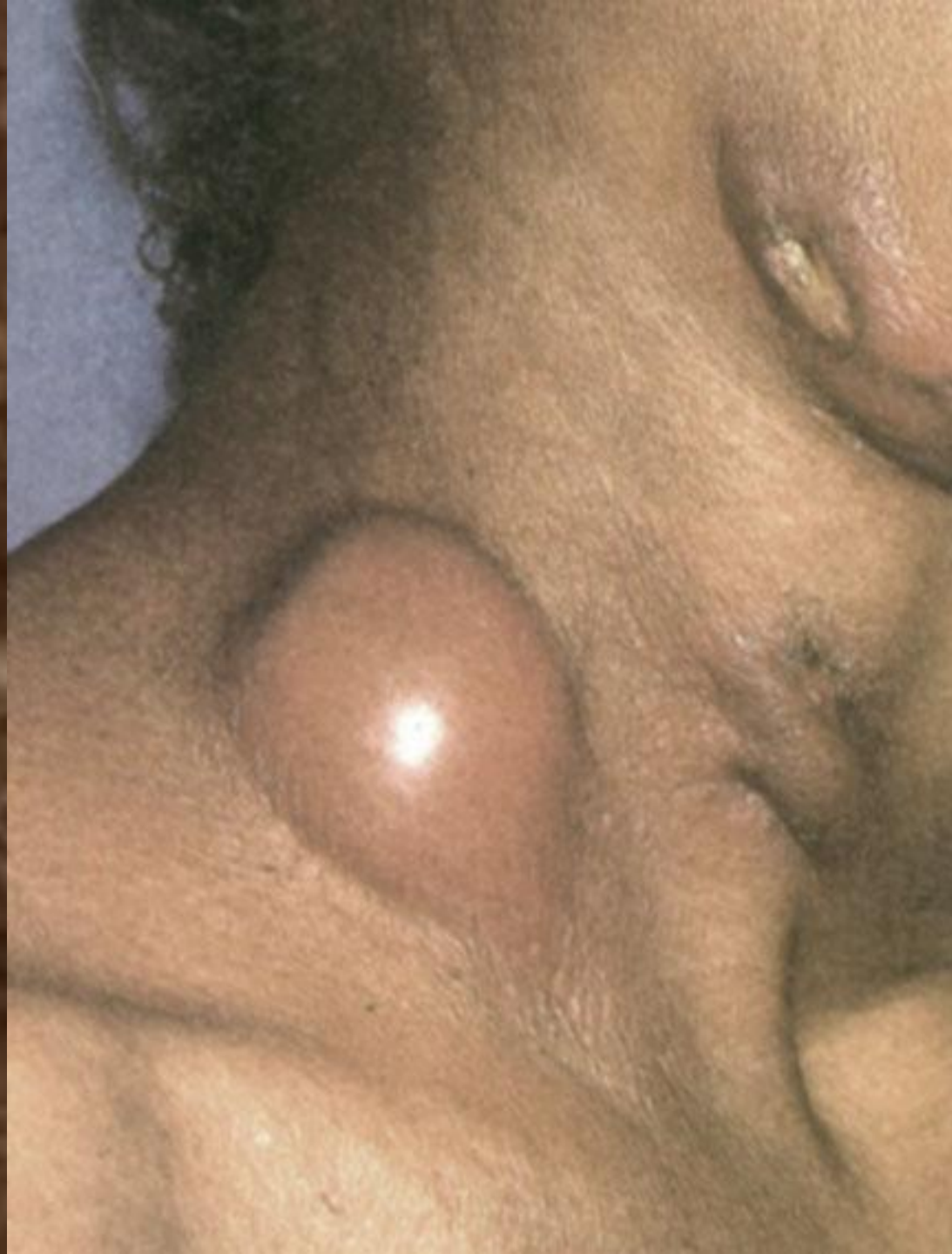Узелки и расчесы на лице



Бугорок

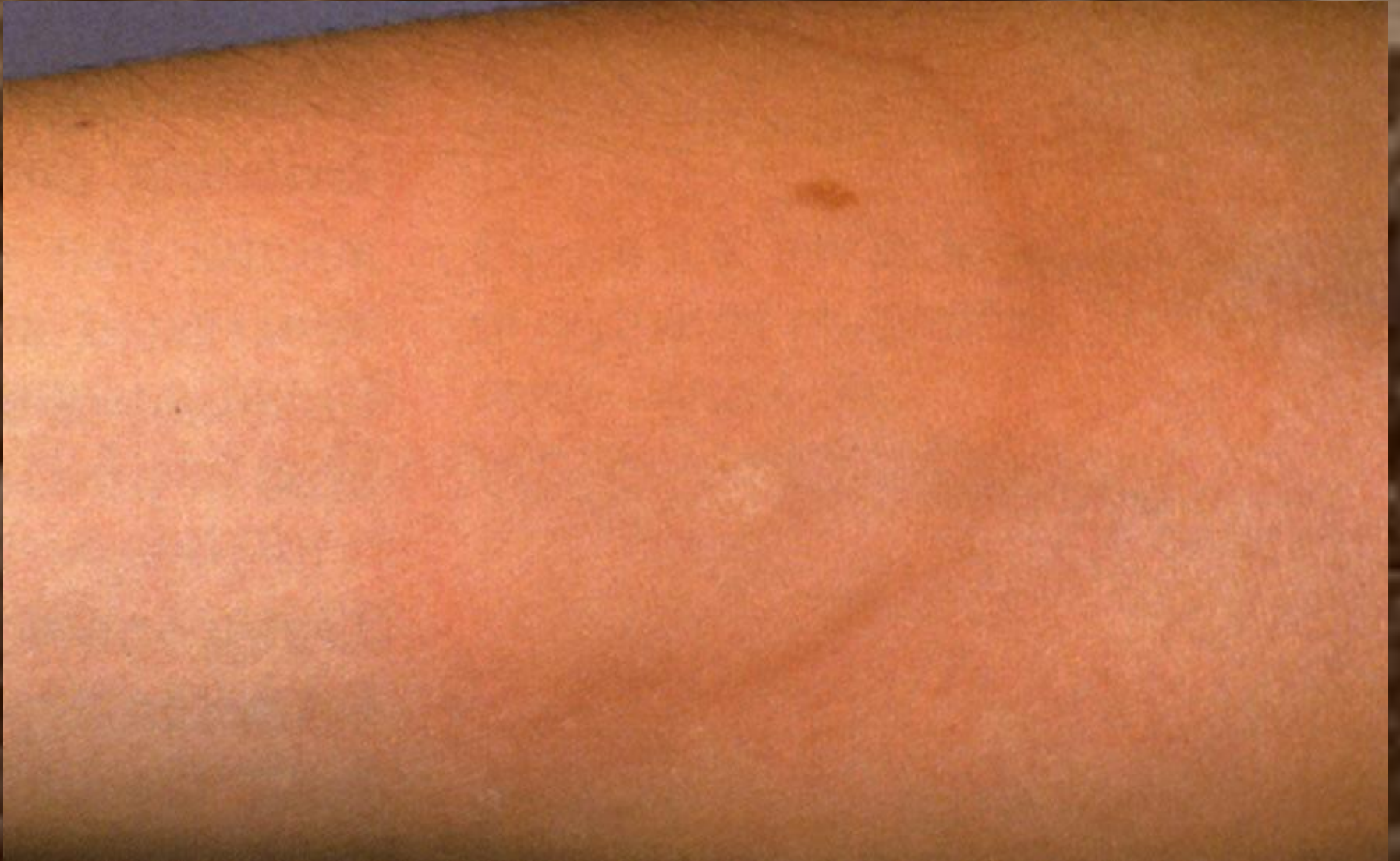

Узел

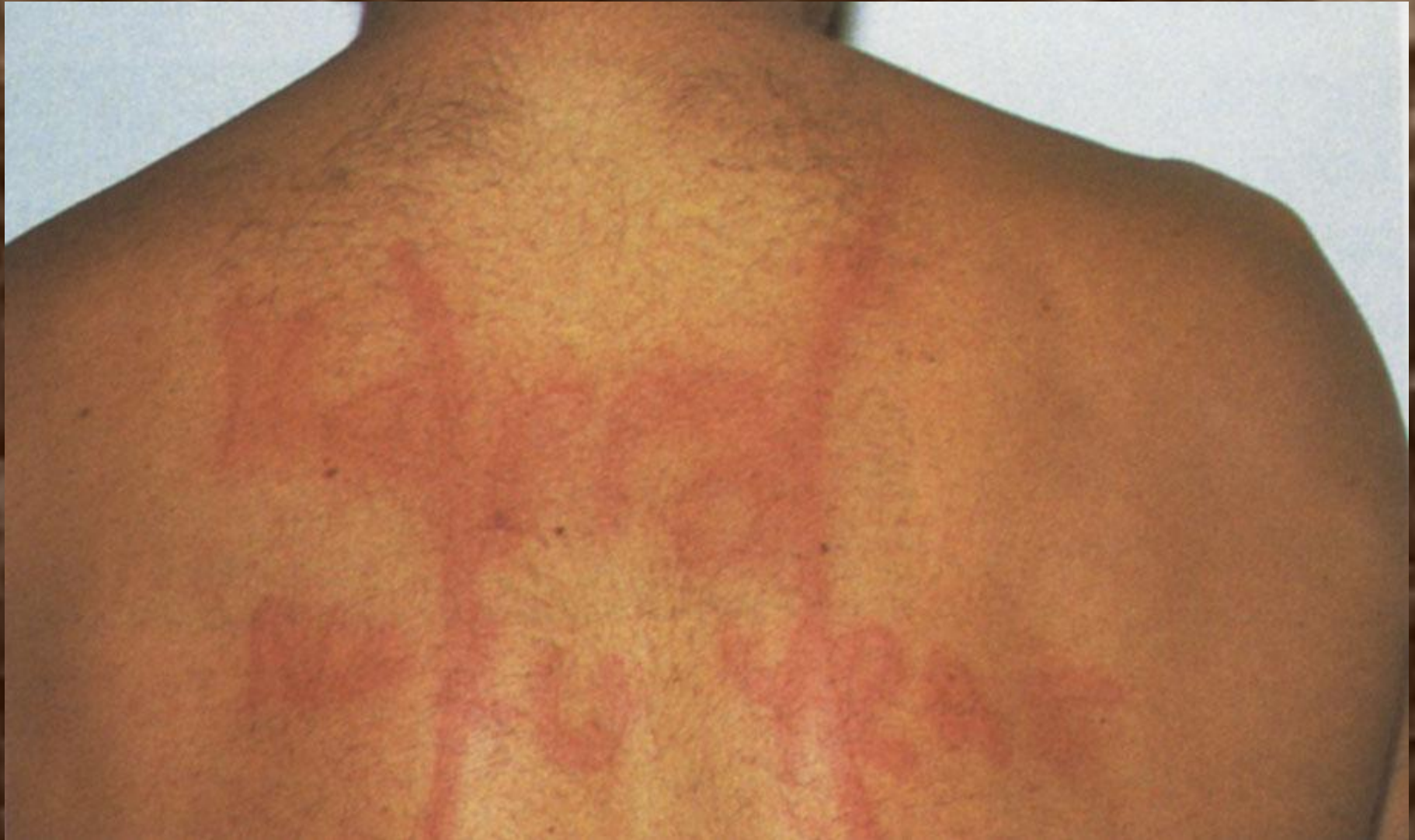

Волдырь

Волдырь

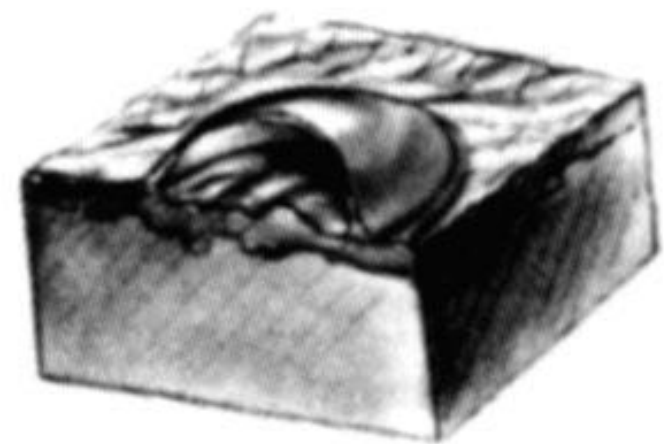

Уртикарный дермографизм



Полостные элементы

- Пузырек
- Пузырь
- Гнойничок



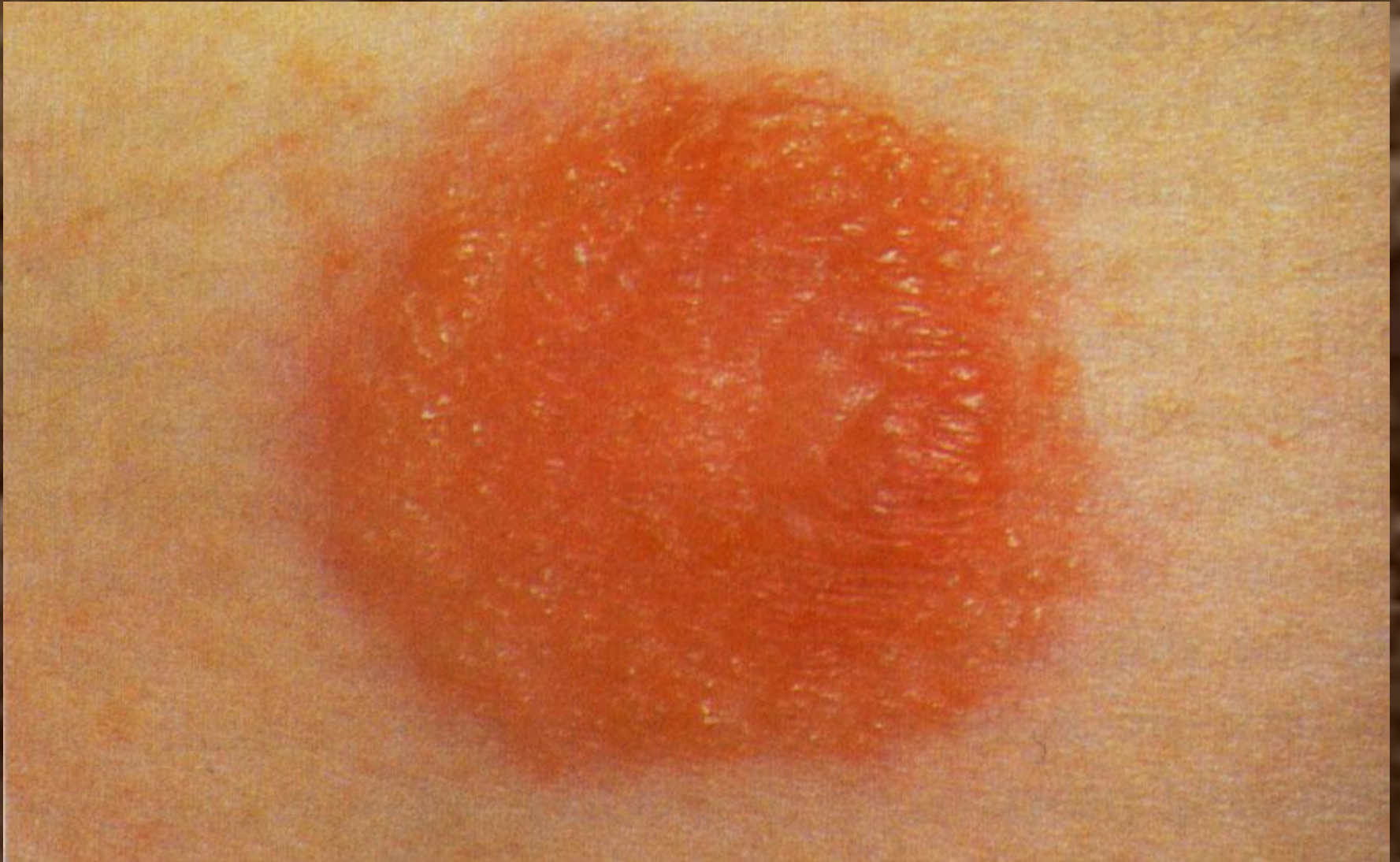Везикула (пузырёк) — имеет размер до 0,5 см; заполнена серозной жидкостью (например, простой герпес)

Булла (пузырь) — имеет размер более 0,5 см; заполнена серозной жидкостью (например, при ожоге II степени)

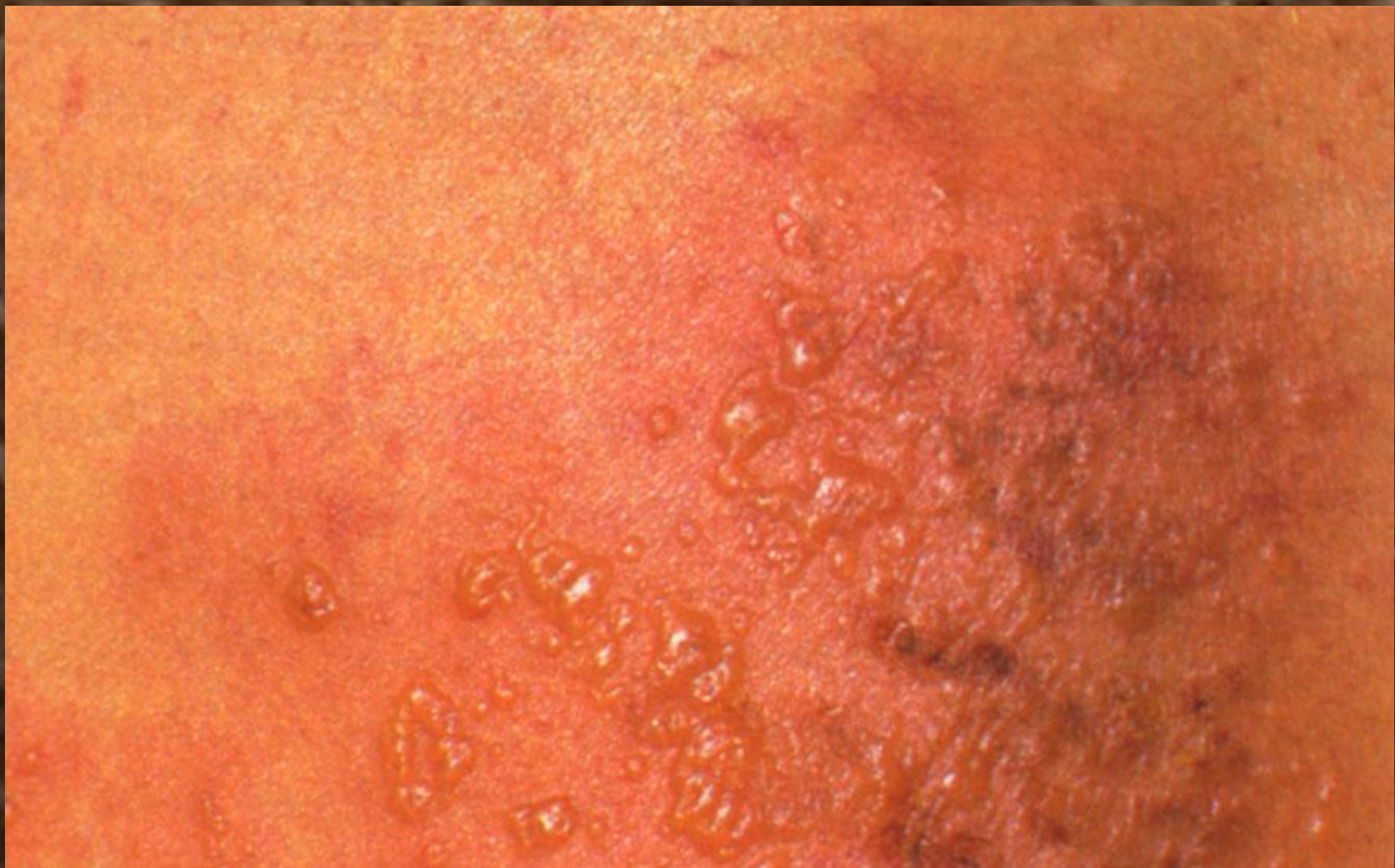Пустула — возвышение на коже небольших размеров, содержащее гной (например, угри, импетиго)

Пузырек

Везикуляция

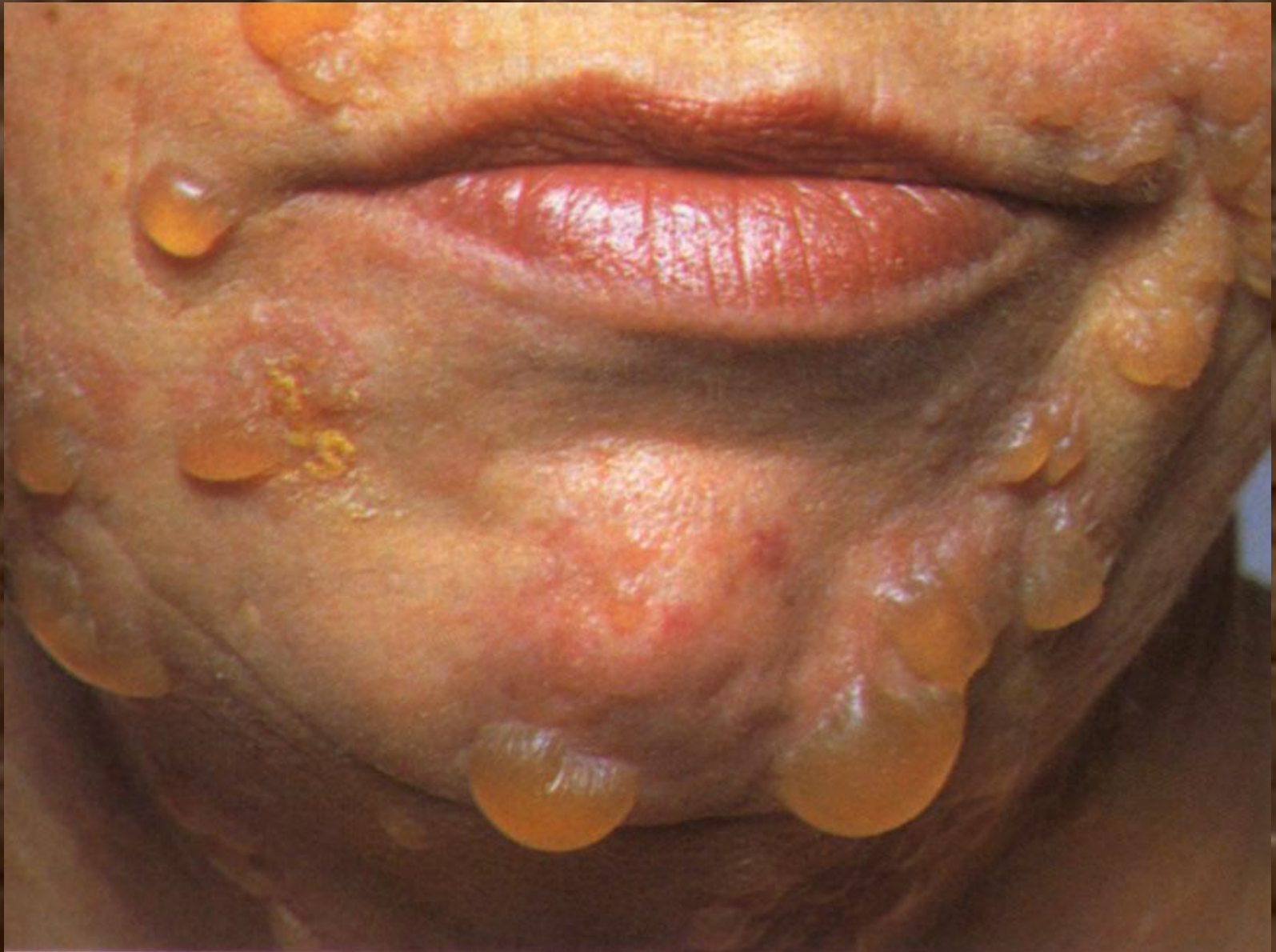

Сгруппированные пузырьки при опоясывающем лишае

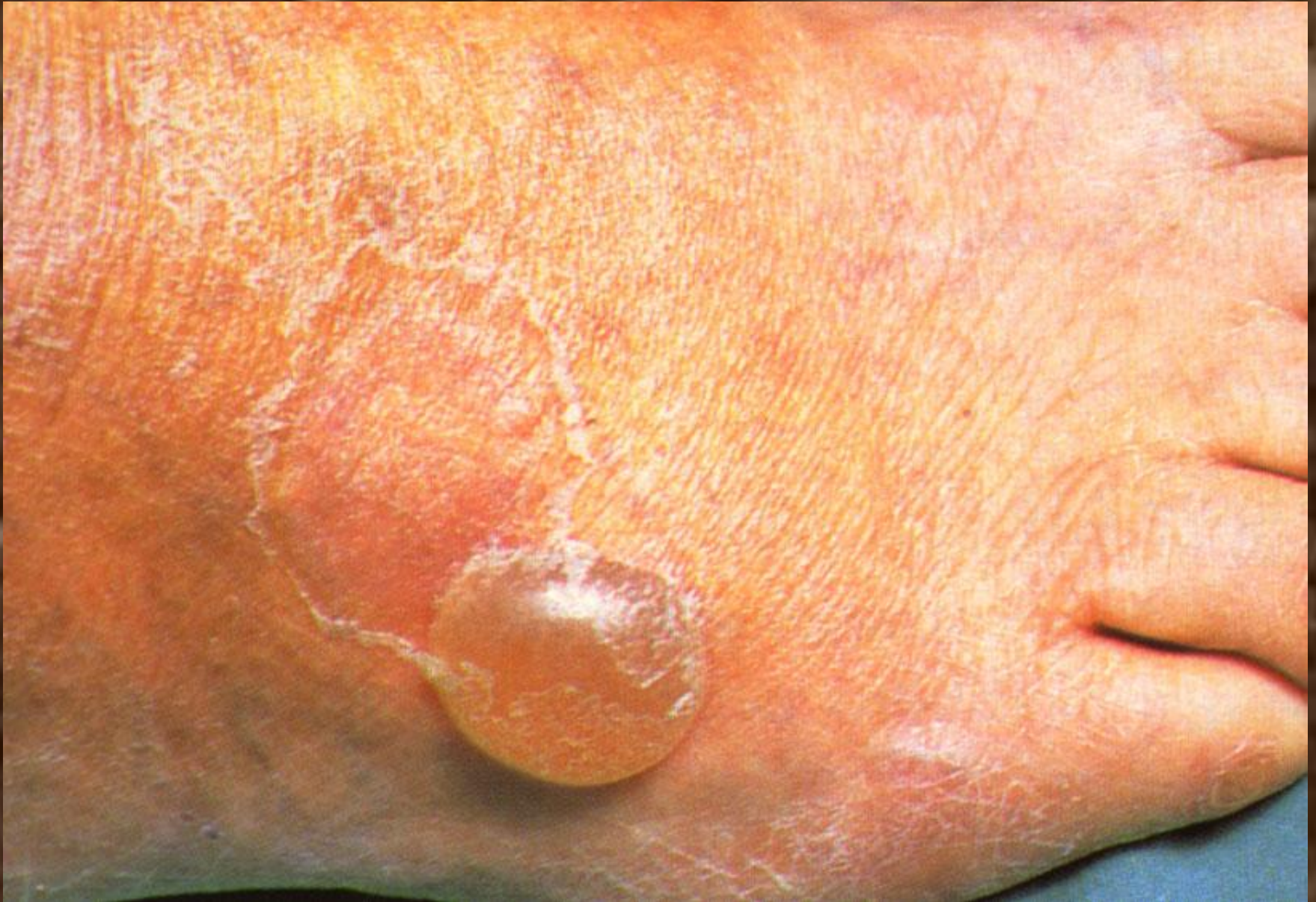

Пузырь

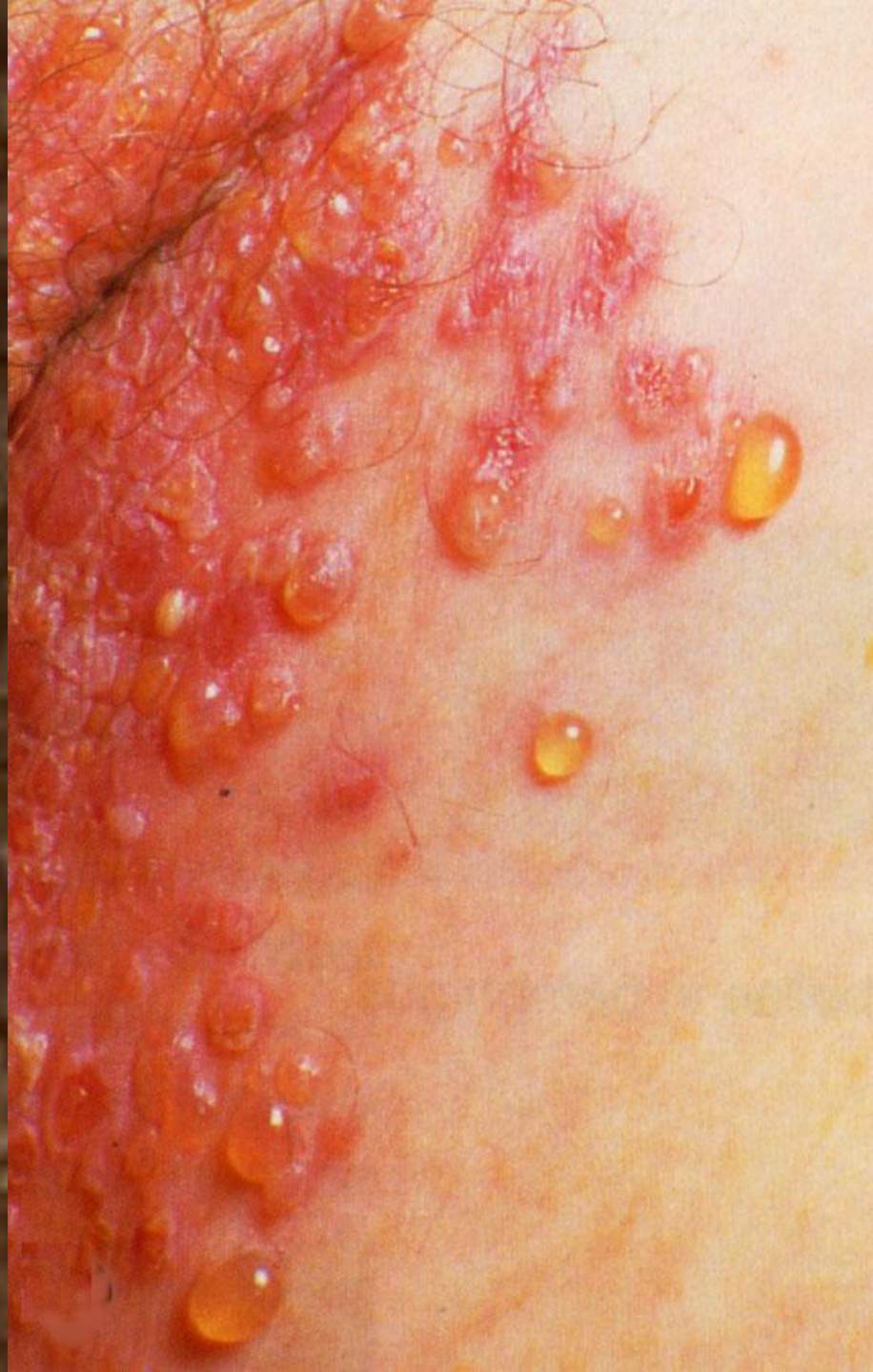Пузыри на лице



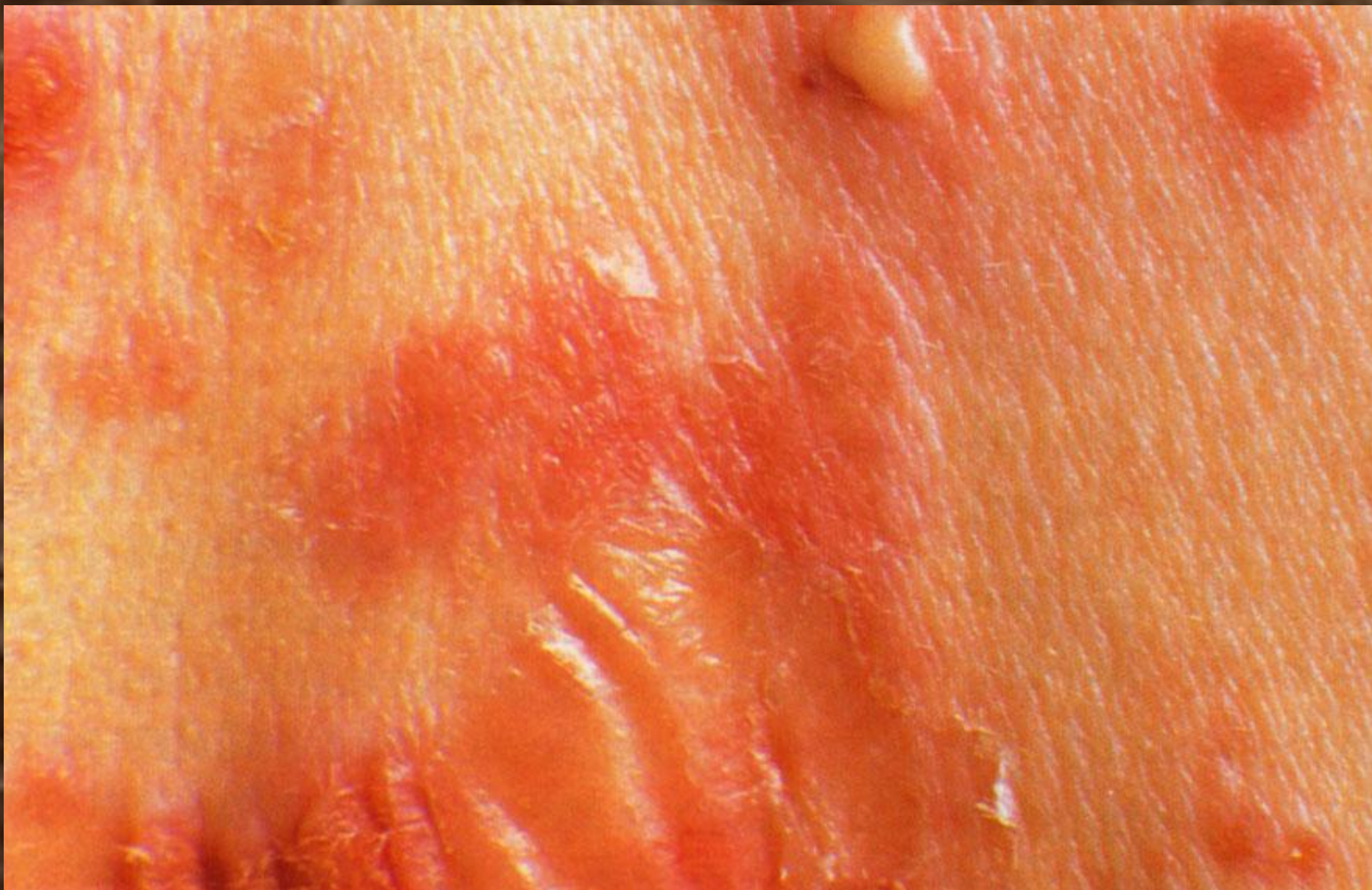Пузырь на стопе



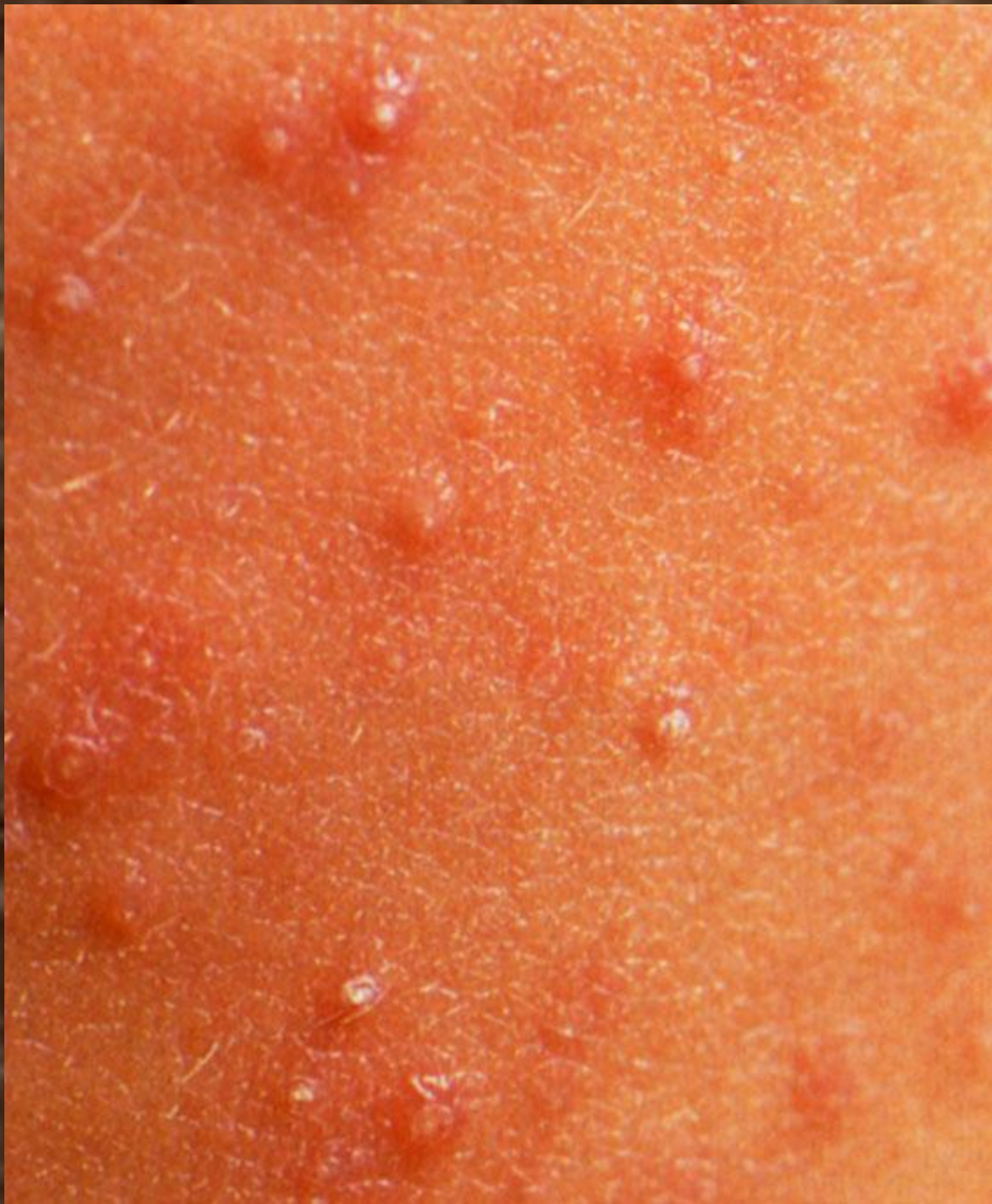Полиморфная
сыпь



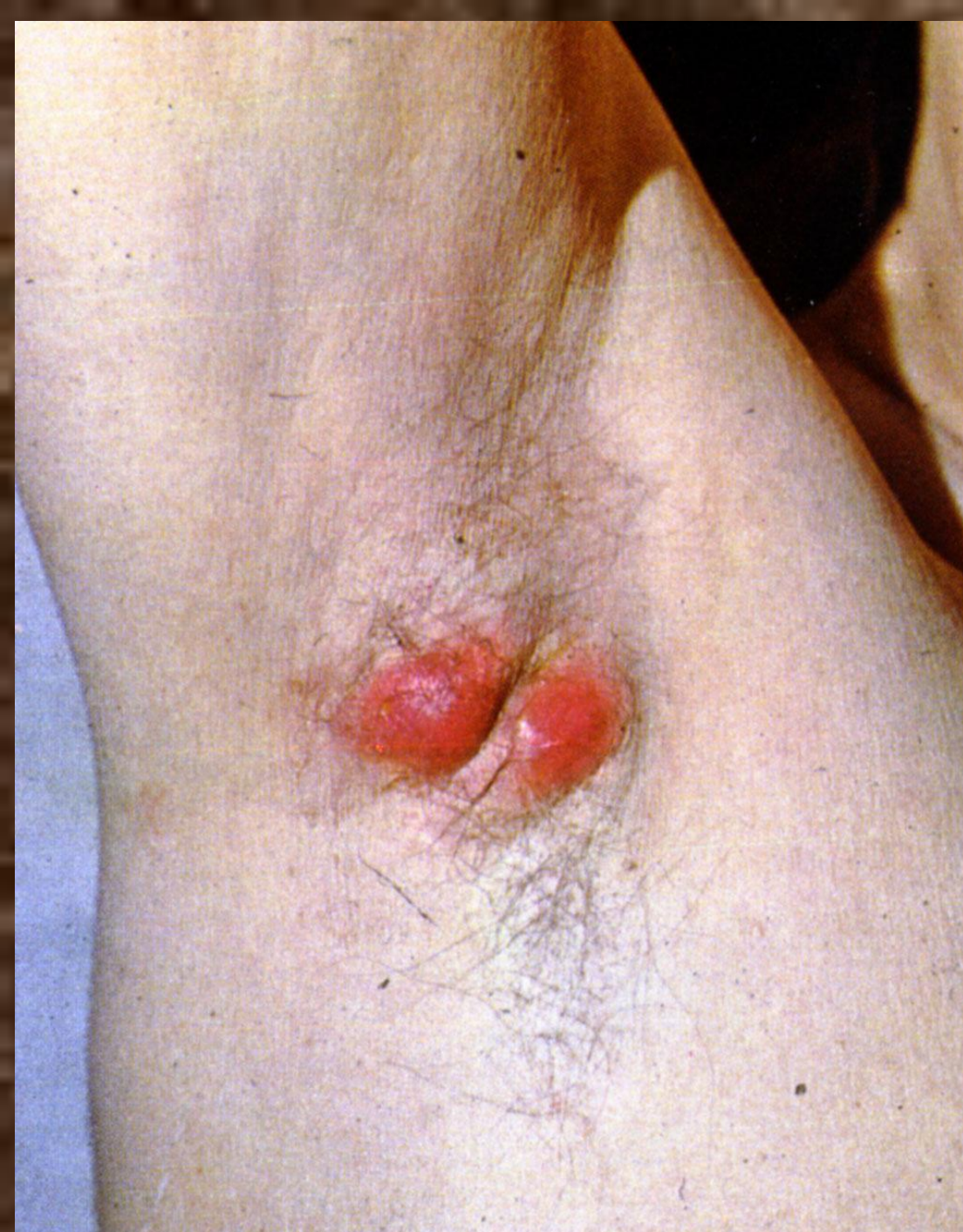Дряблые пузыри при пузырчатке



Пустула



Поверхностные
пустулы при
вульгарных угрях

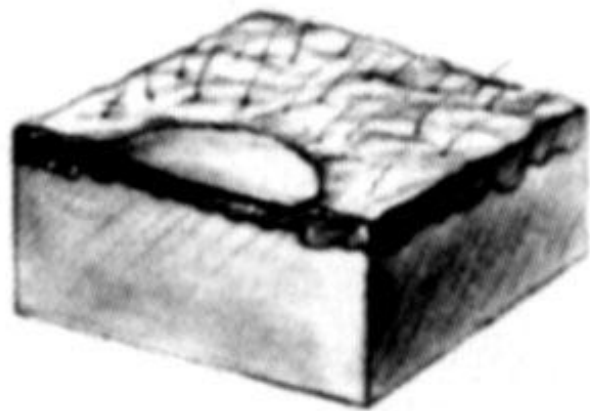


Глубокая пустула
(гидраденит)

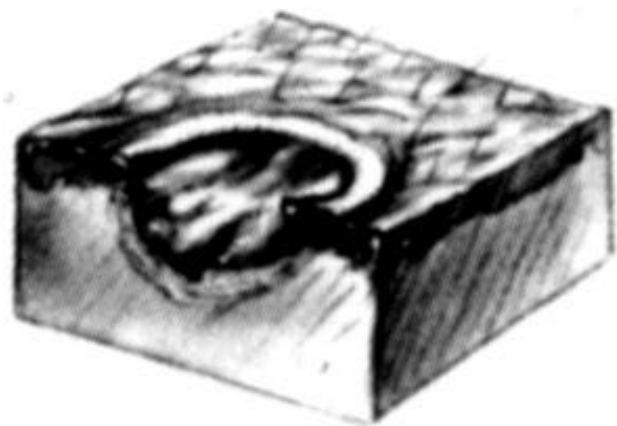
Вторичные

ЭЛЕМЕНТЫ

- Эрозия
 - Язва
 - Корка
 - Рубец
 - Чешуя
 - Пятно
- Экскориация
- Лихенизация
 - Трещина

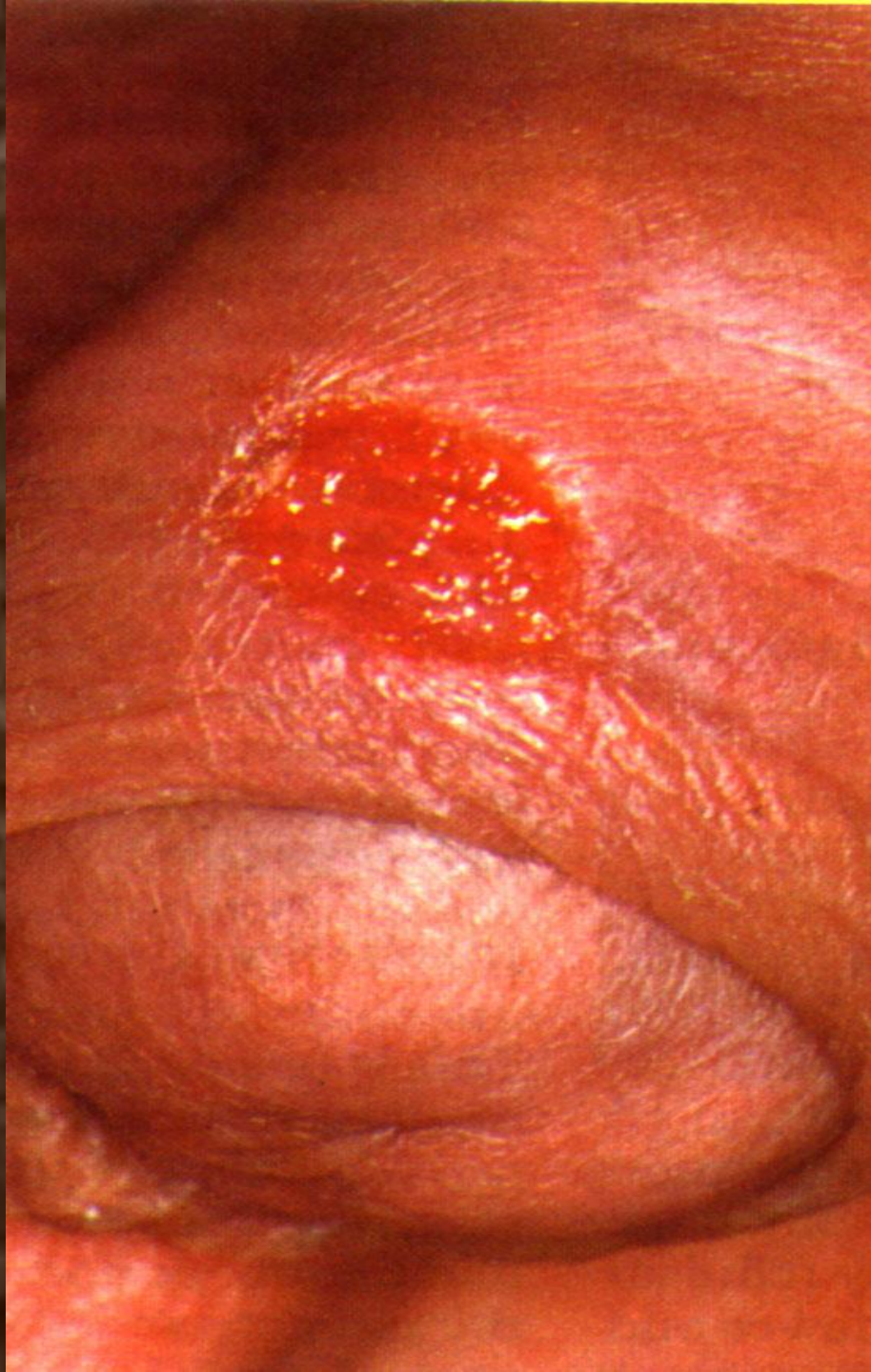

Эрозия — разрушение поверхностных слоёв эпидермиса. Отмечается мокнутие поверхности, однако кровотечения не бывает (например, поверхность, обнажающаяся после разрыва пузырька при ветряной оспе)

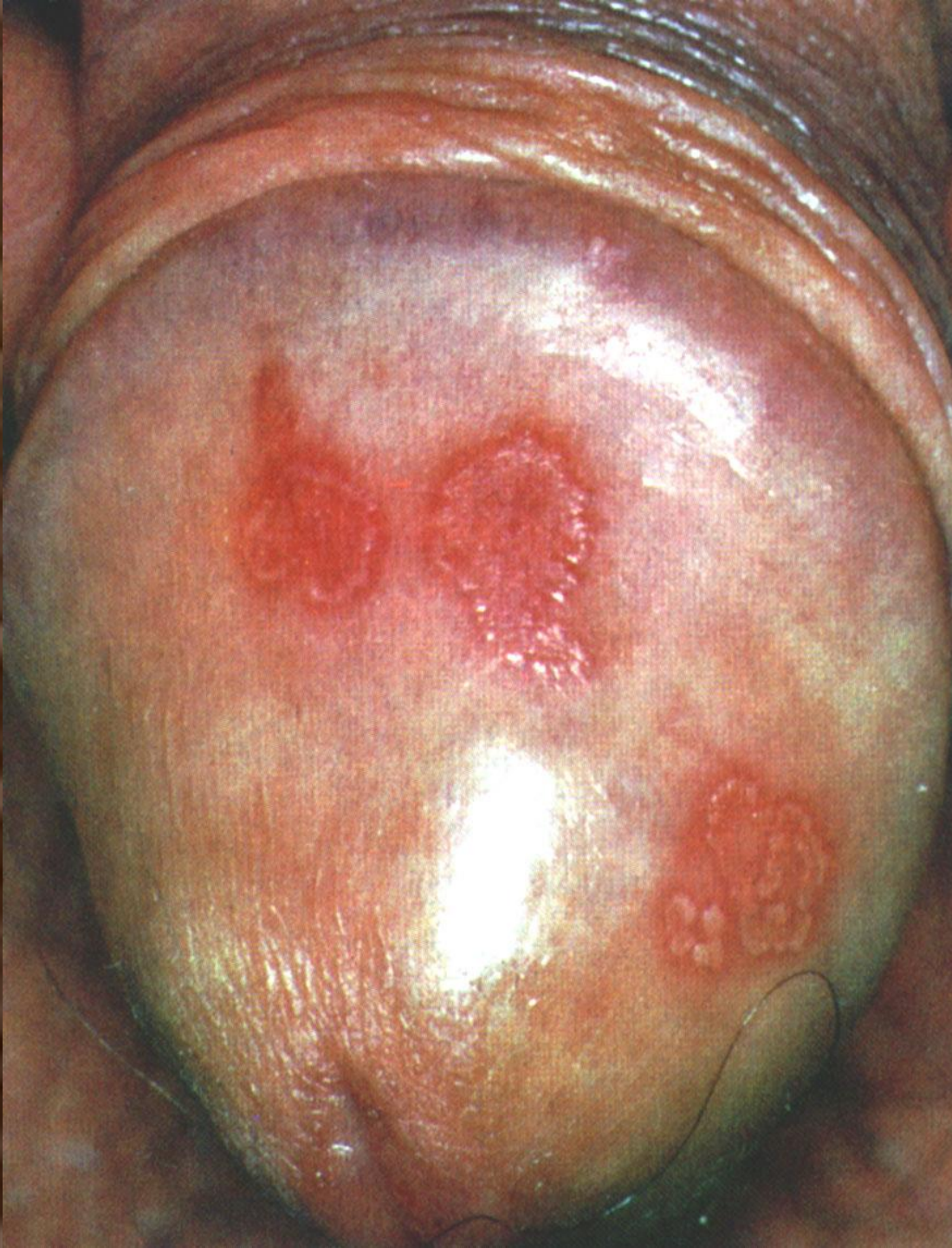


Язва — разрушение более глубоких слоёв кожи. Может возникать кровотечение, после заживления образуется рубец (например, застойные язвы при венозной недостаточности, твёрдый шанкр)

Эрозия



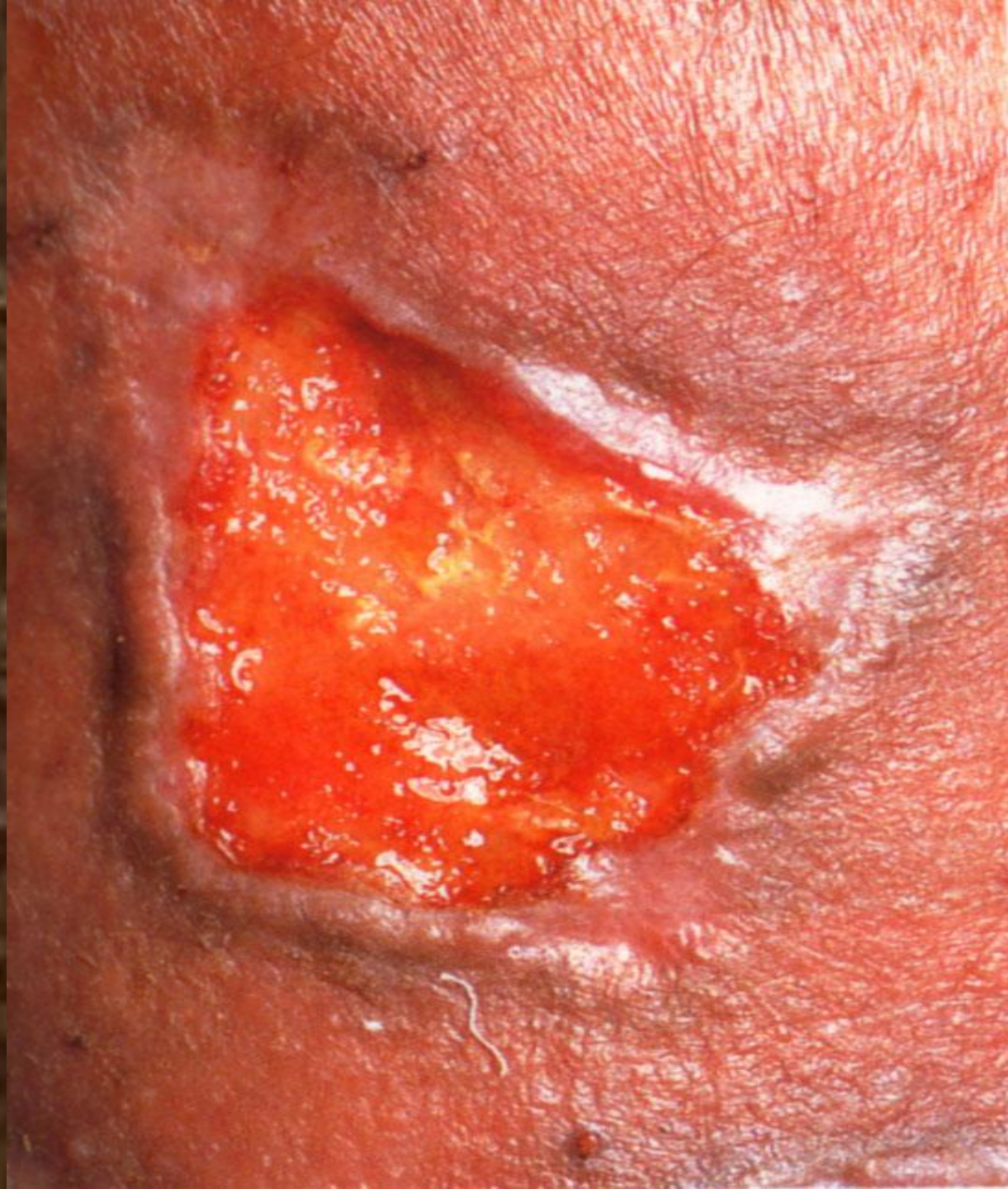Эрозия (твердый
шанкр)



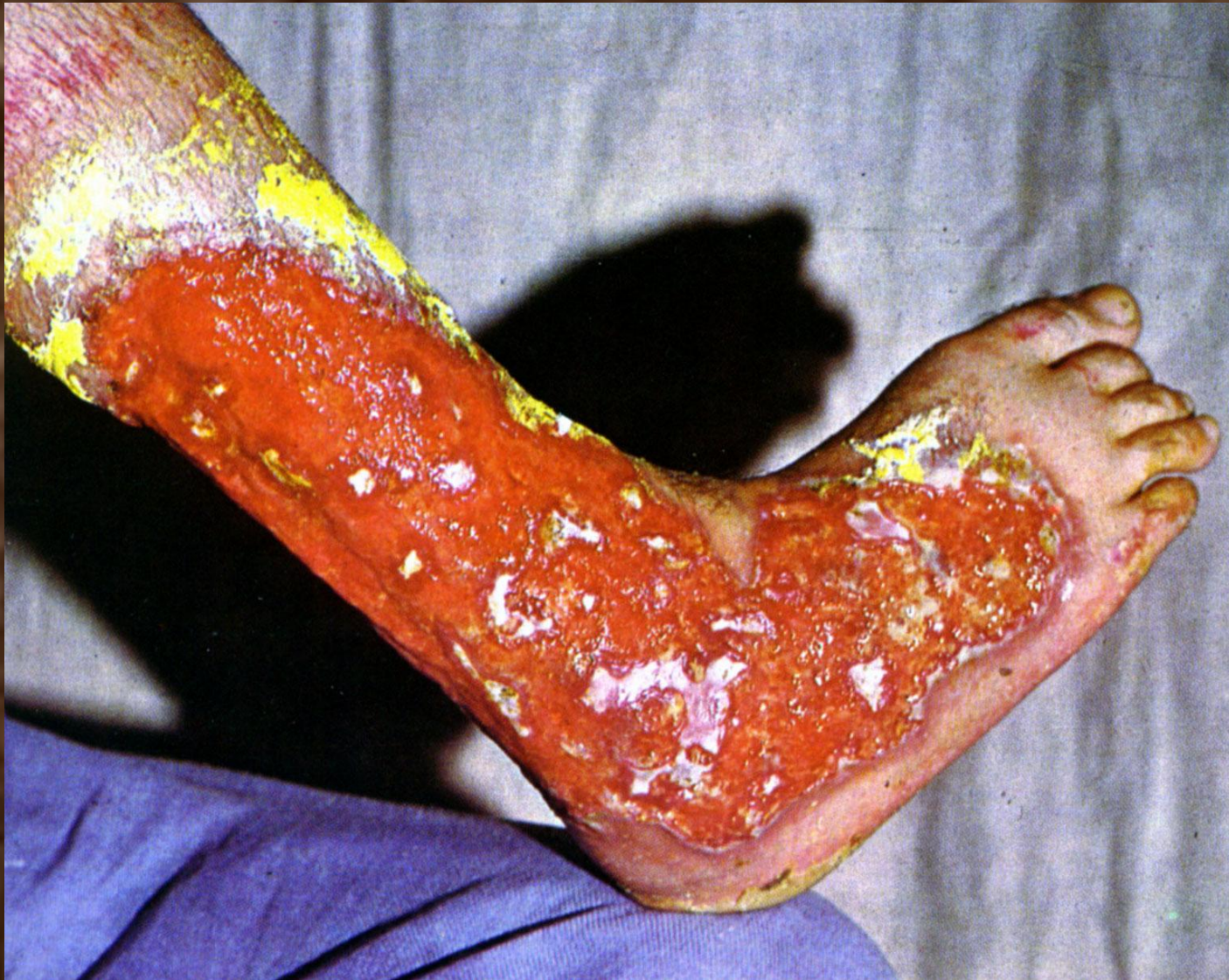Эрозивный
баланит

Язва


Язва



Обширная язва (хроническая язвенная пиодермия голени)

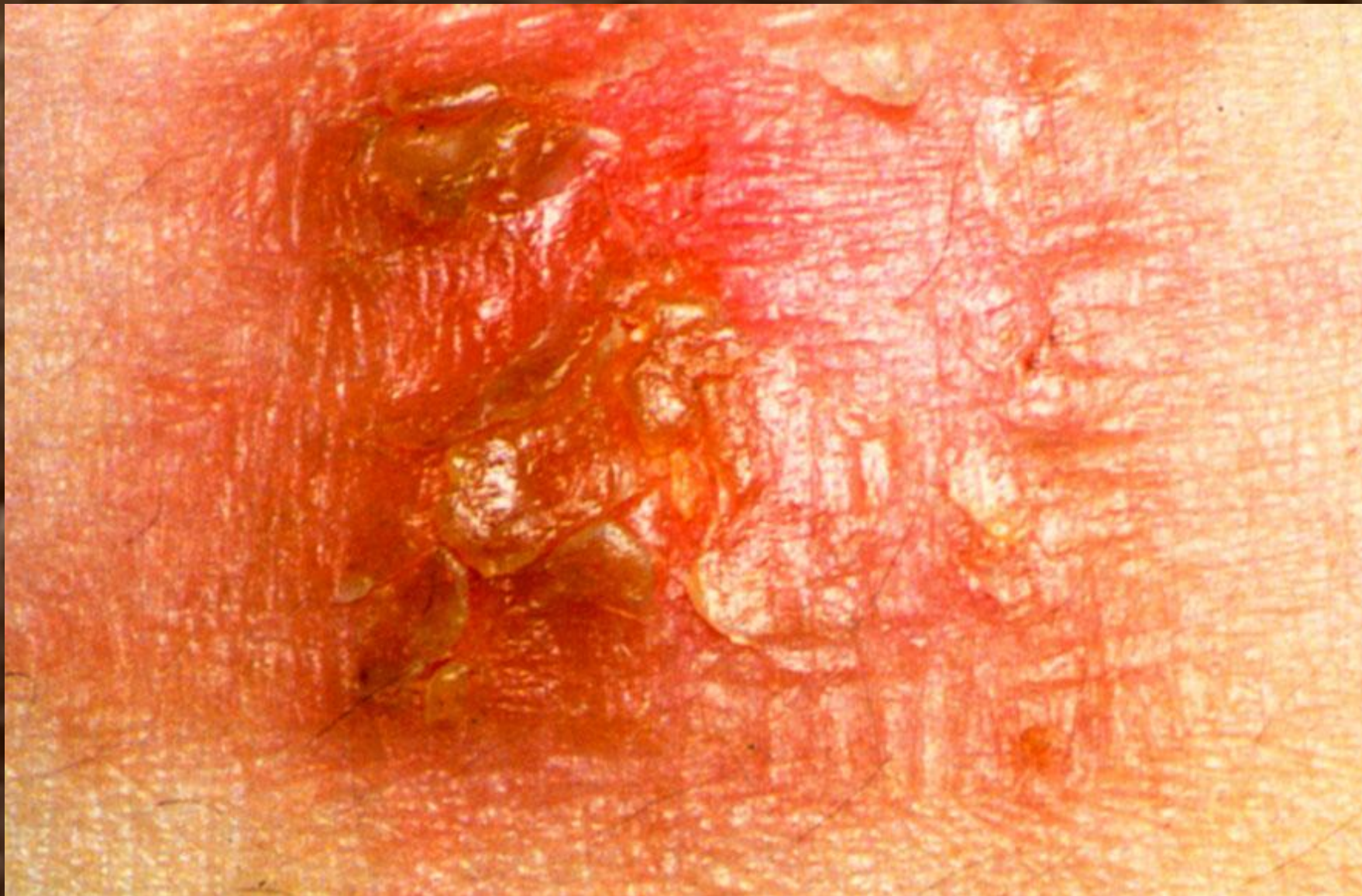

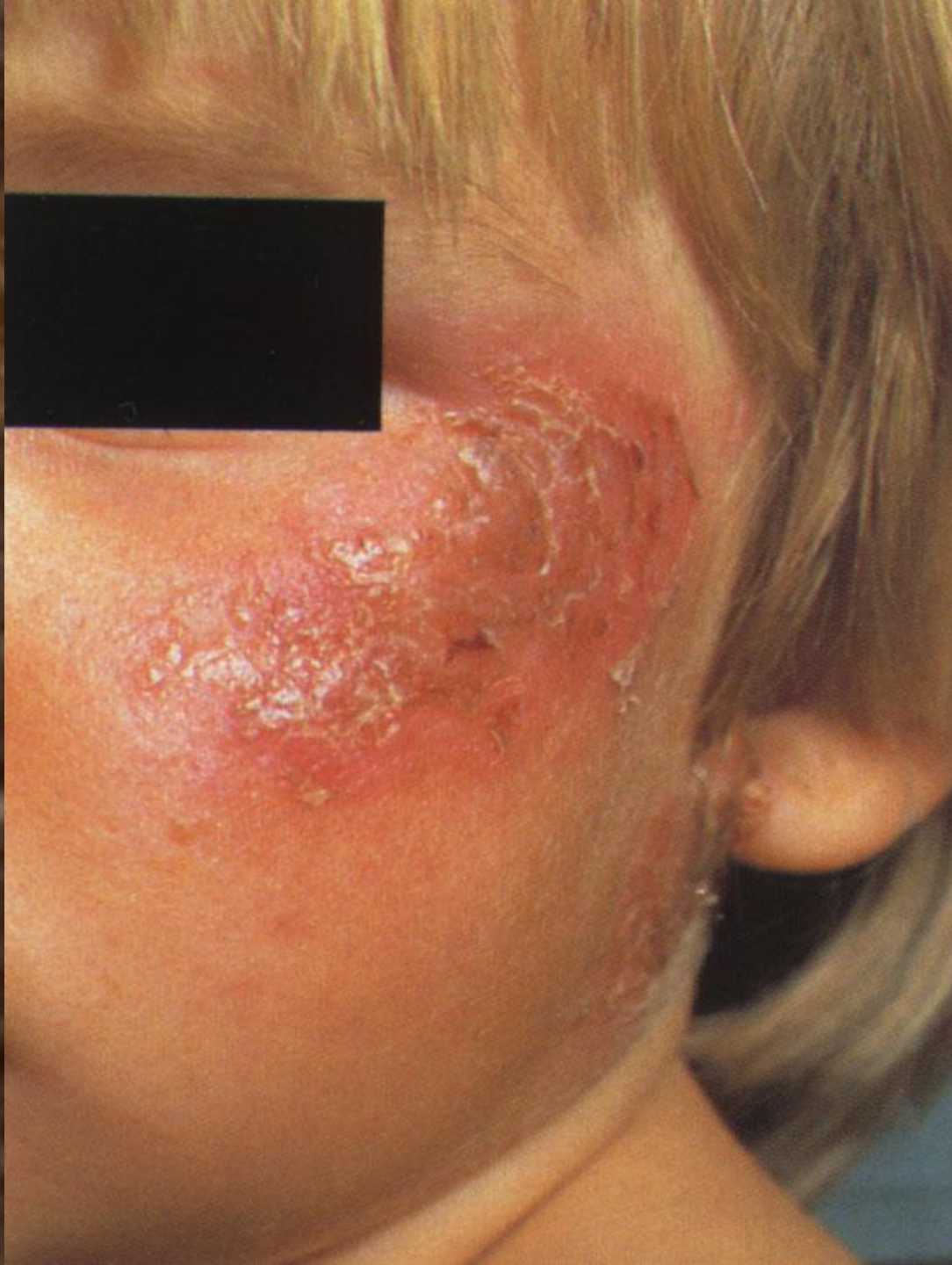Корки - подсыхая сыворотка, гной или
кровь.



Қорқа

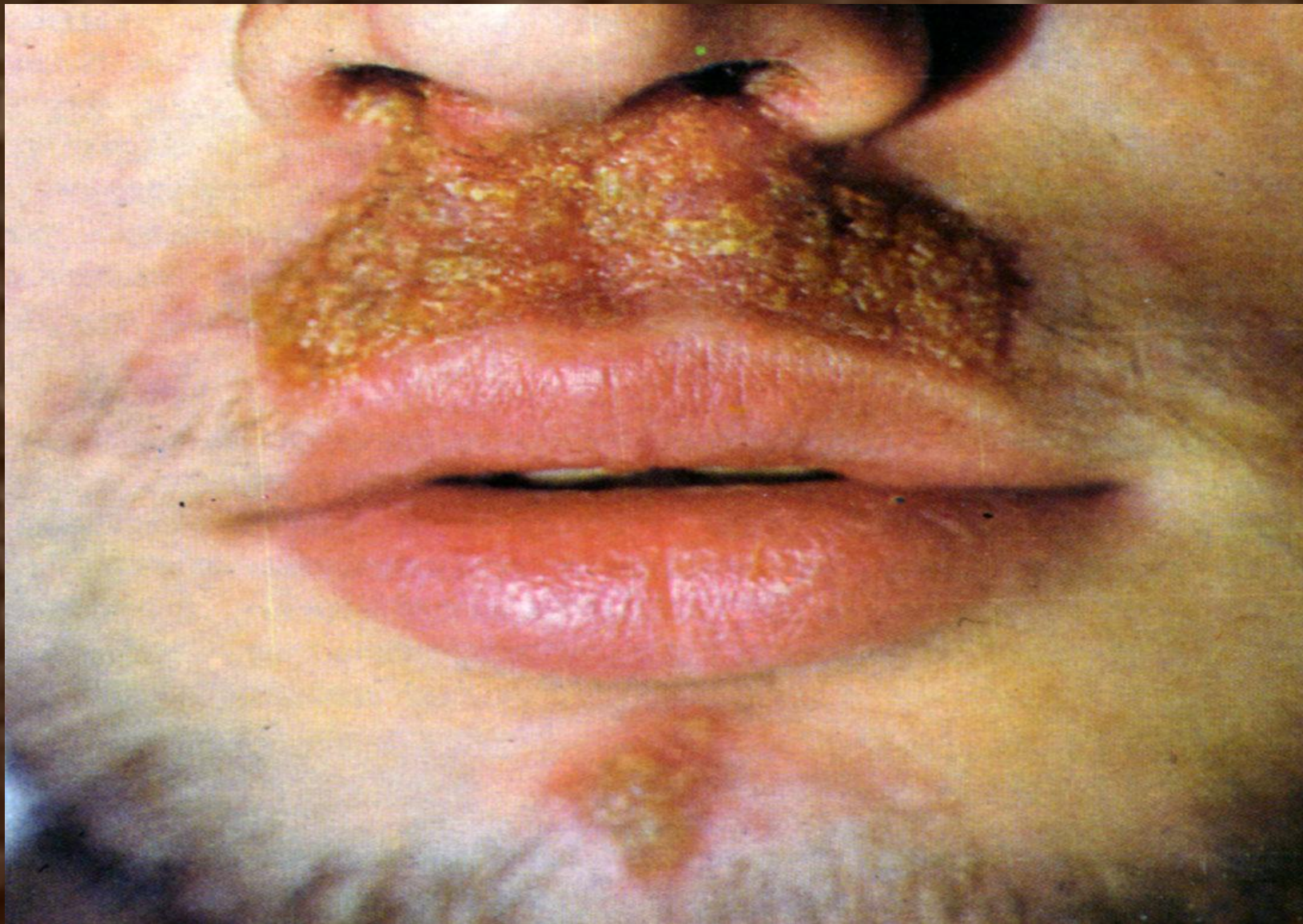Корки и чешуйки

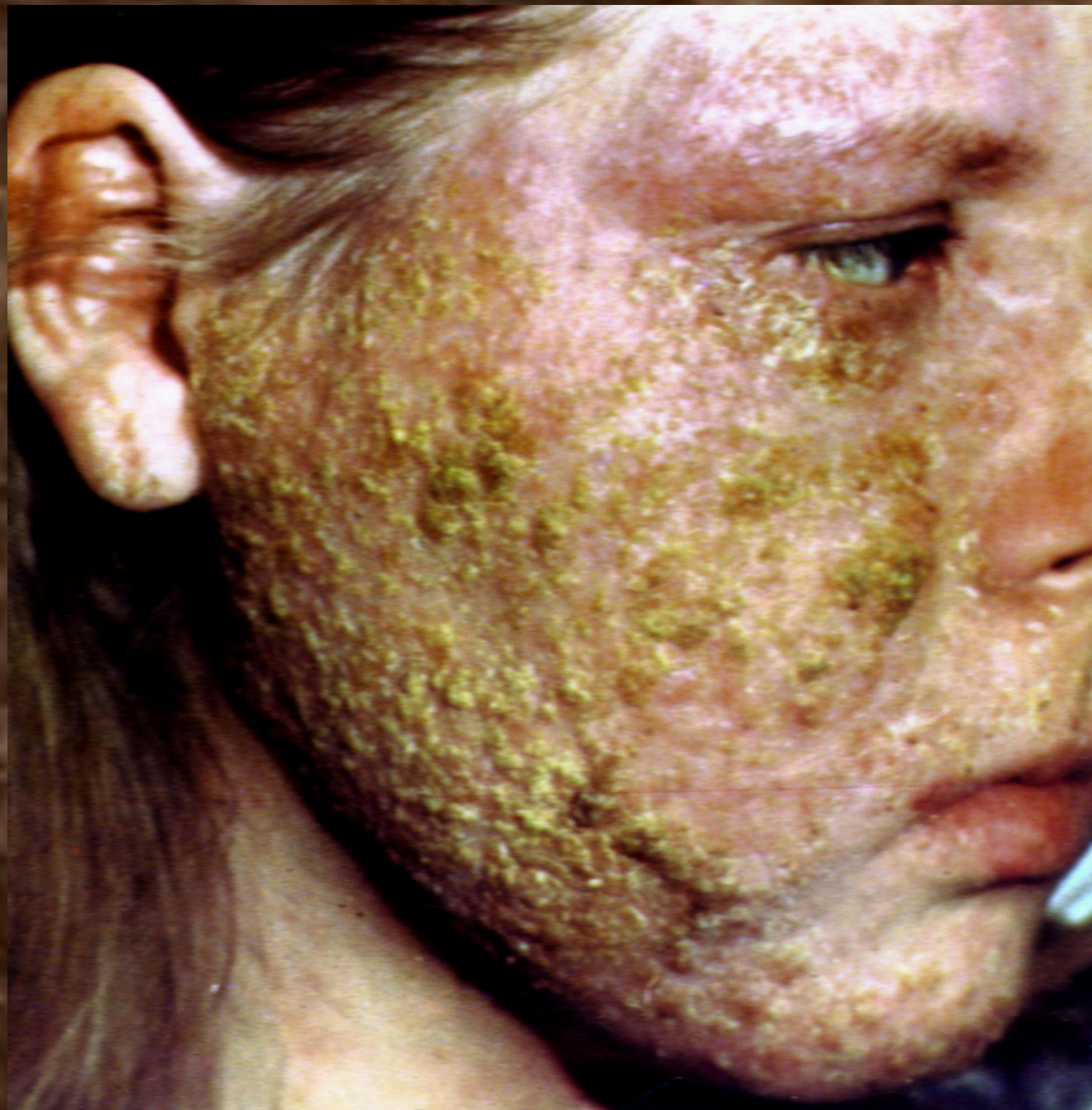



Корочка при
импетиго

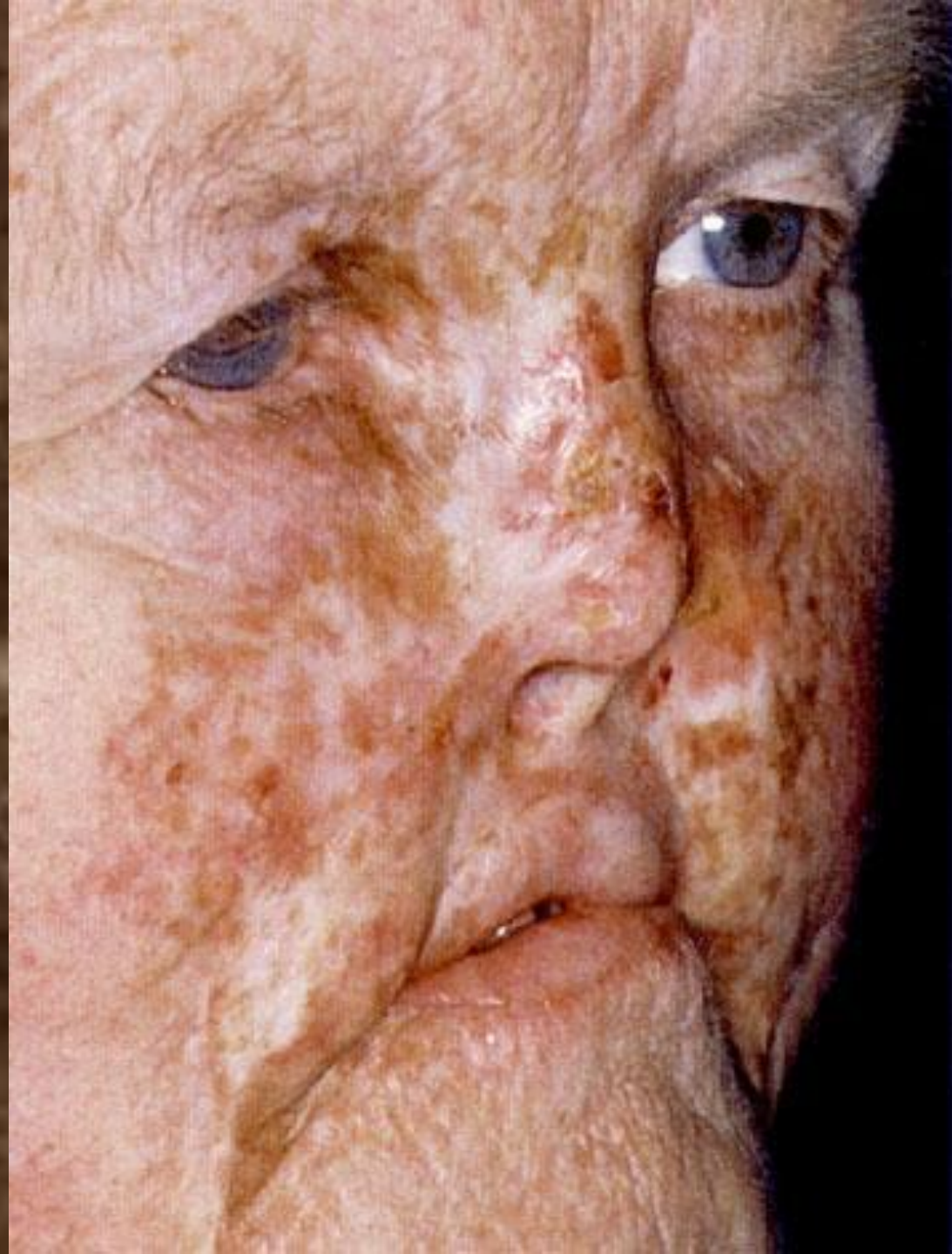Гнойные корки (сикоз)

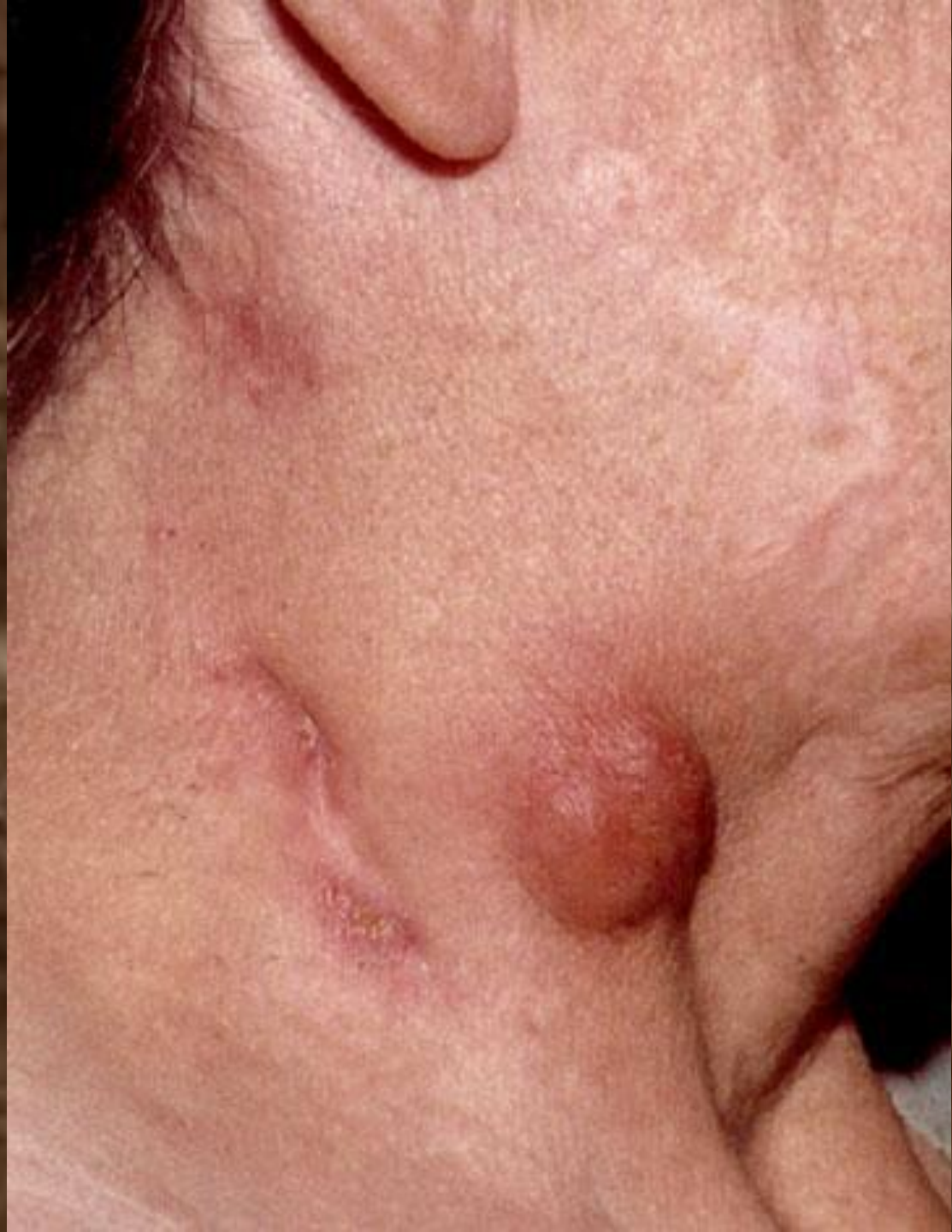



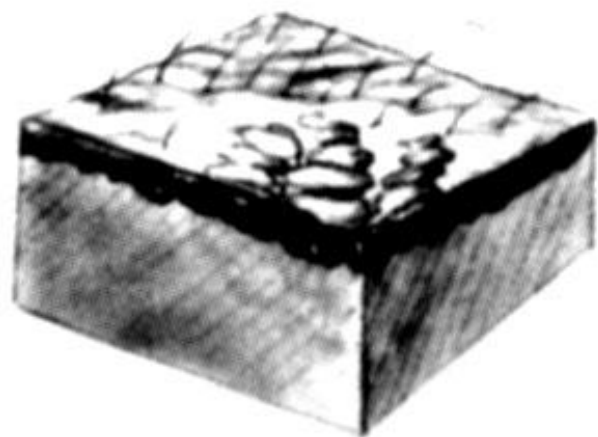
Гнойные
корки
(стрепто-
стафило-
дермия)

Рубец

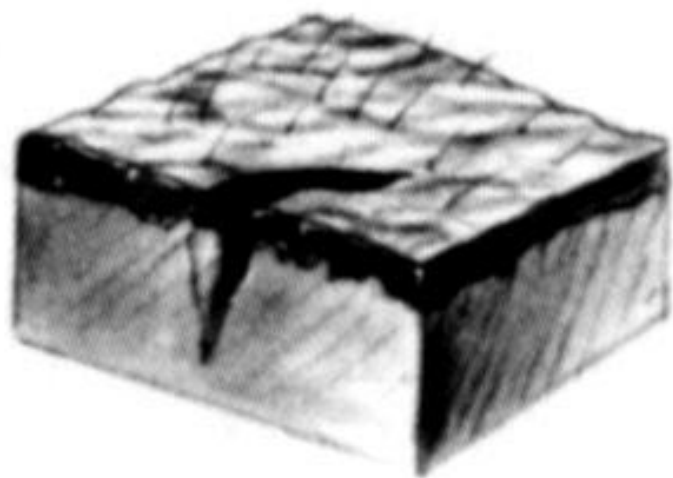




Чешуя

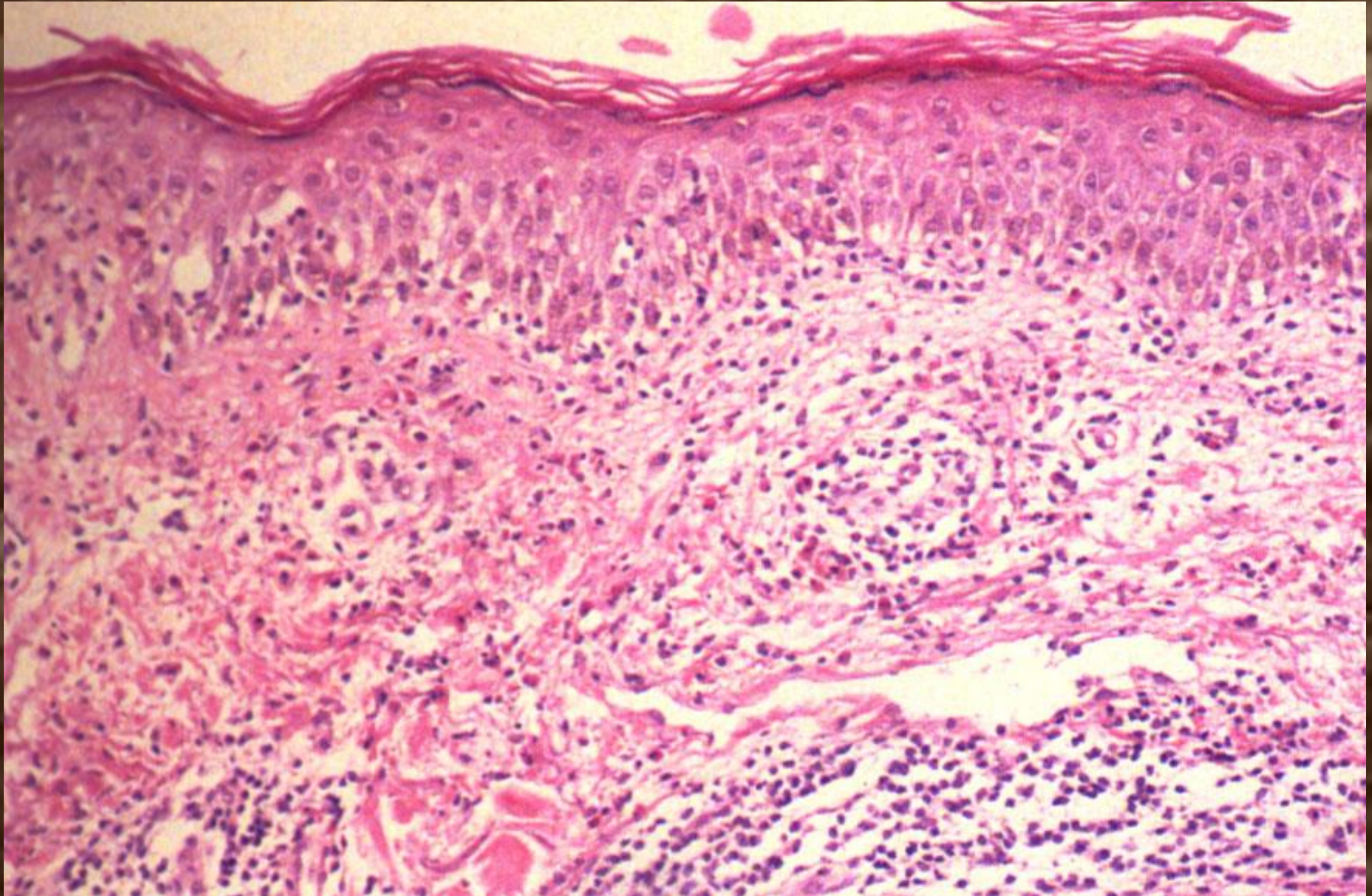


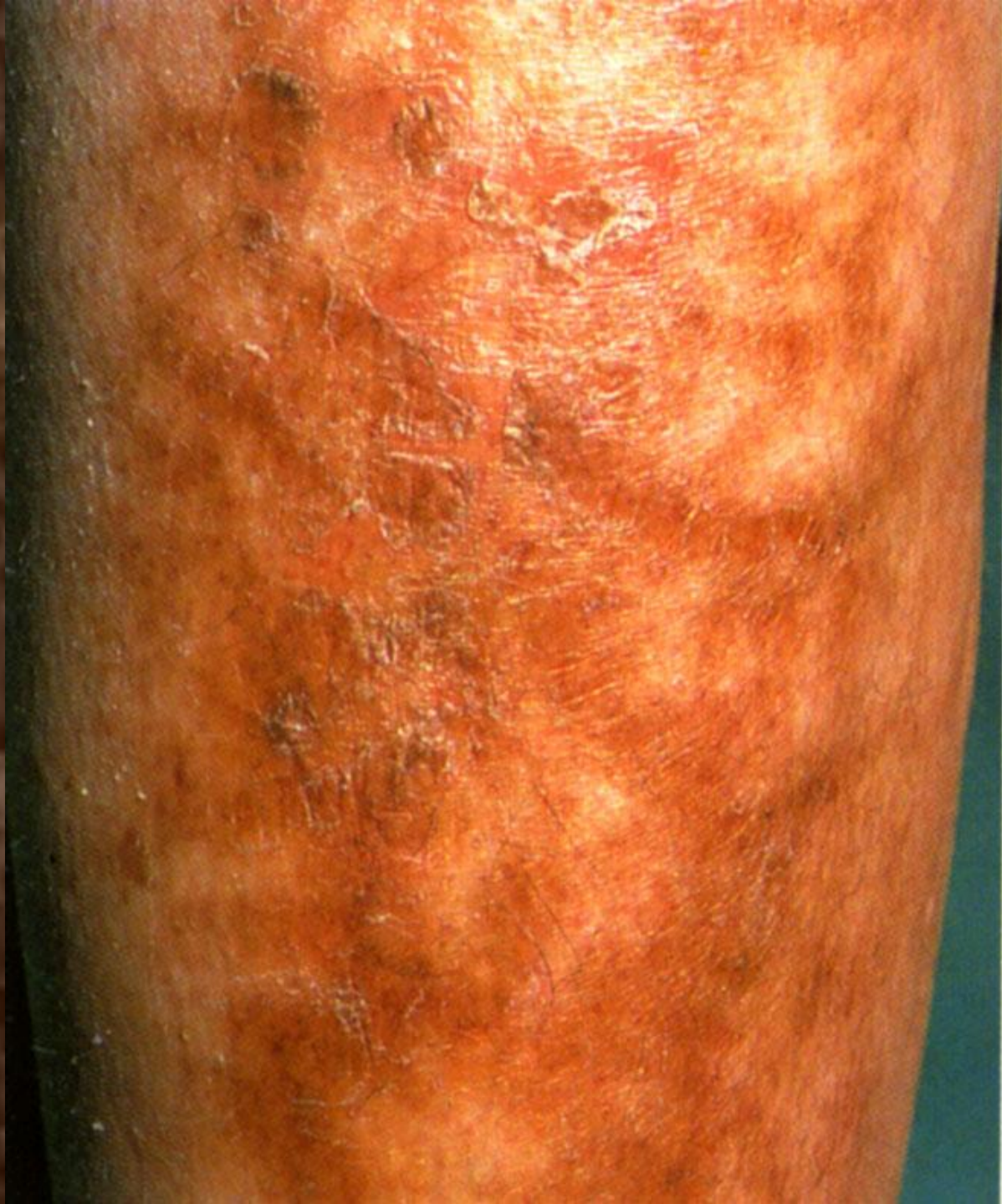Чешуйки — тонкие пластинки отслоившегося эпидермиса (например, перхоть, сухая кожа, псориазные чешуйки)



Трещина — нарушение целостности кожи линейной формы (например, «стопа атлета»).

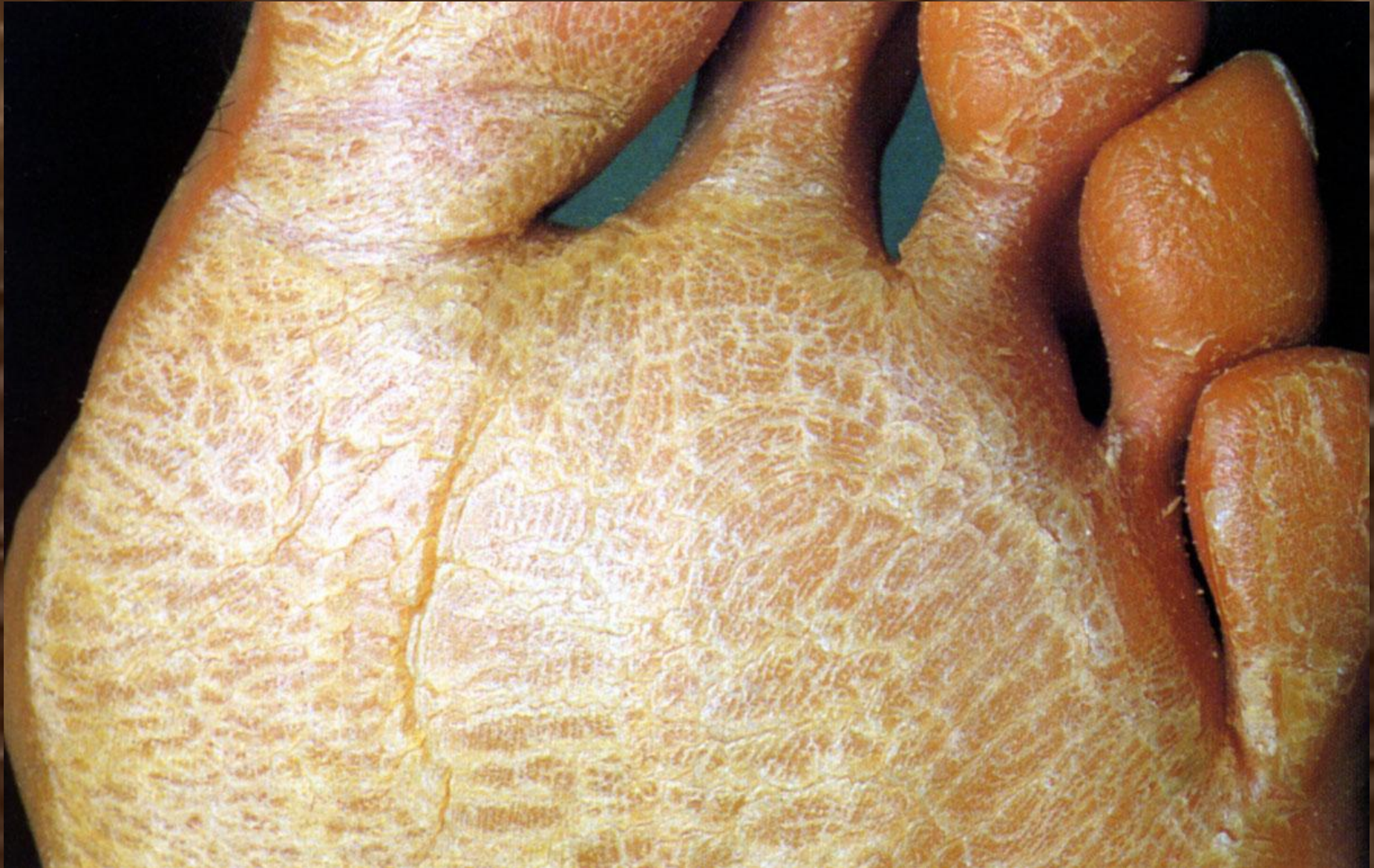Чешуйки и СПОНГИОЗ





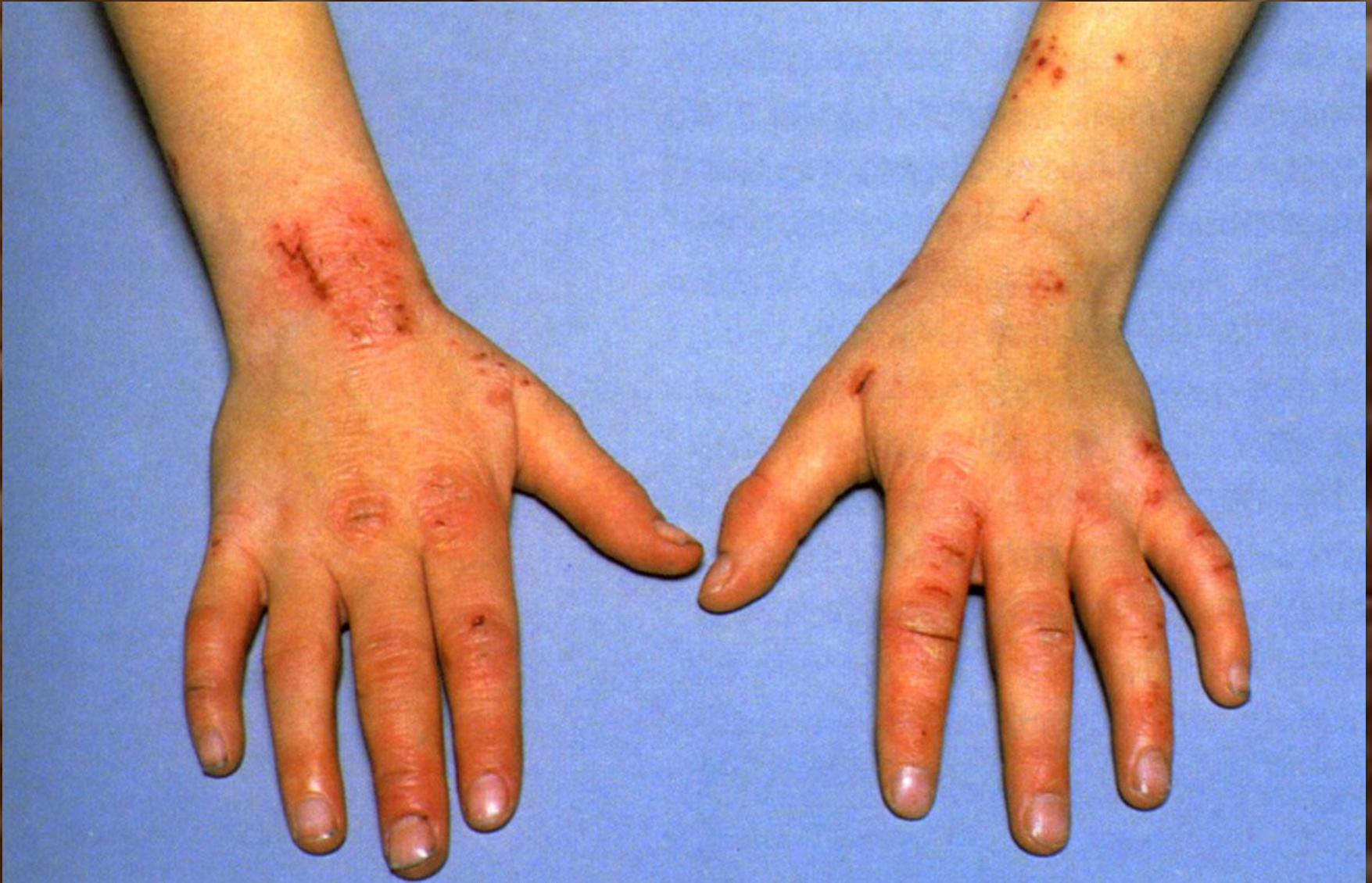Шелушение и
пигментация
голени

Гиперкератоз

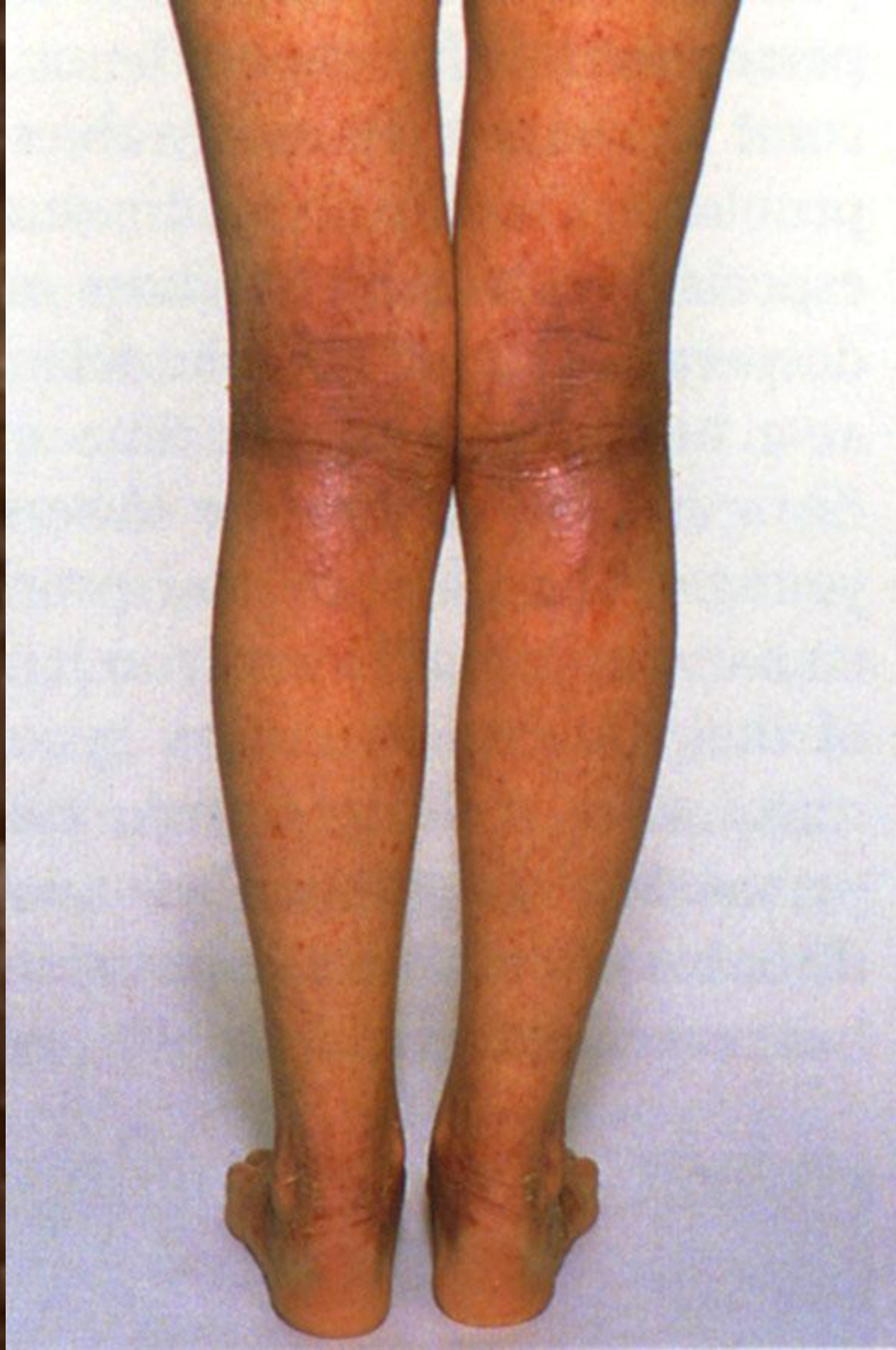

Экскориация

Эксориации



Лиxенизация

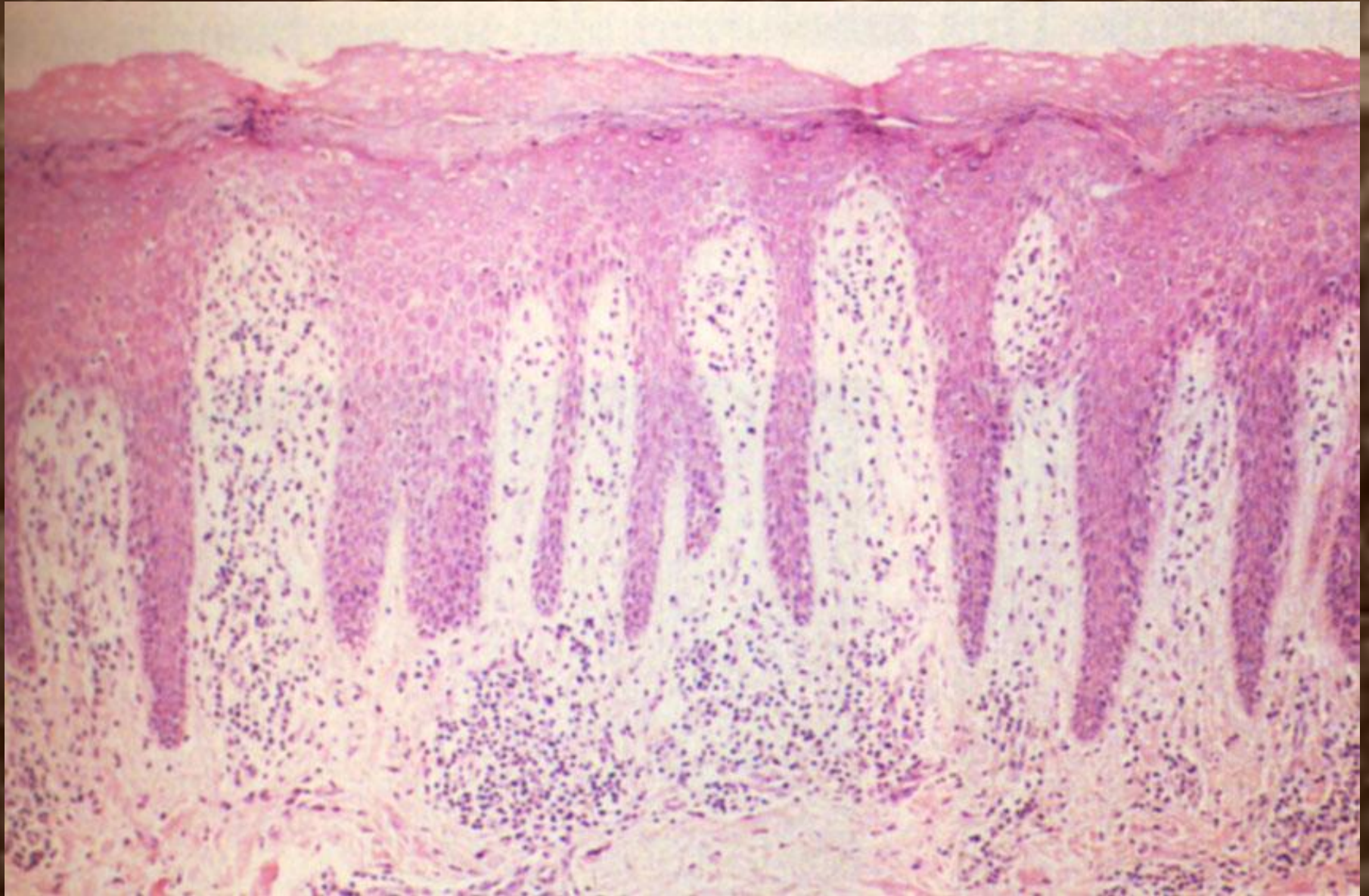


Лихенизация
(при
нейродермите)



Лихенизация

Лихенизация (гитопатология)



Эволюция
первичных
элементов

Пятно. Папула

```
graph TD; A[Пятно. Папула] --> B[Шелушение]; B --> C[Пигментация];
```

Шелушение

Пигментация

Пузырек. Пузырь. Поверхностная
пустула



Эрозия



Корка



Шелушение



Пигментация

Бугорок. Узел. Глубокая пустула



Язва



Корка



Рубец

Благодарим

за

внимание