

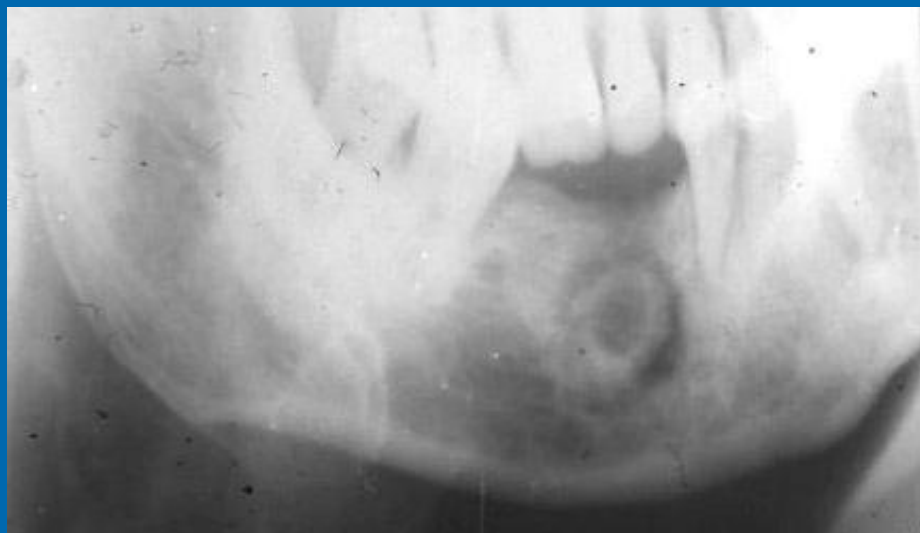Государственное образовательное учреждение высшего профессионального образования Северо-Осетинская государственная медицинская академия Федерального агентства по здравоохранению и социальному развитию

Одонтогенные и неодонтогенные опухоли челюстей. Кистозные образования челюстей

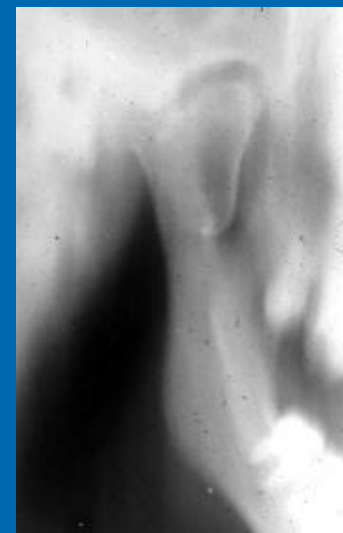
Подготовили интерны кафедры ФПДО
Аскарян Герасим Валеривич
Аскарян Элона Артуровна

Вопросы для рассмотрения

- Клиника, диагностика и лечение радикулярных, фолликулярных и парадентарных кист кист
- Клиника, диагностика и лечение эпулисов, одонтом, цементом, амелобластом
- Клиника, диагностика и лечение доброкачественных опухолей и опухолеподобных новообразований челюстей

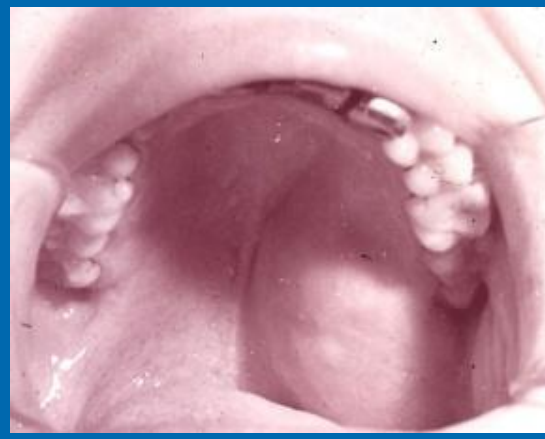
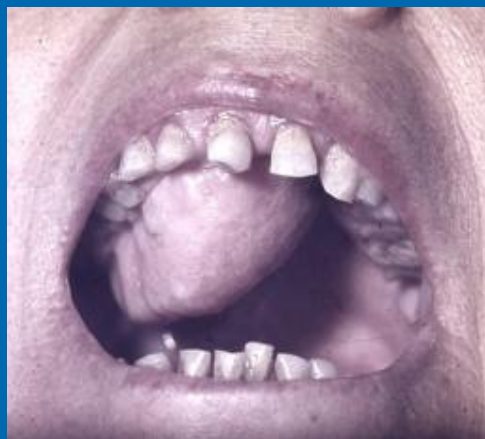
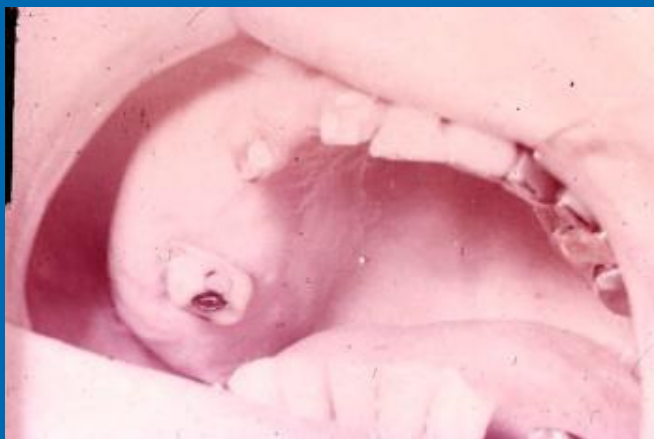А



Б

А - остеома НЧ
Б - хондрома головки НЧ



Фиброма верхней челюсти

Одонтогенные опухоли

□ Эпулисы

Морфологические формы

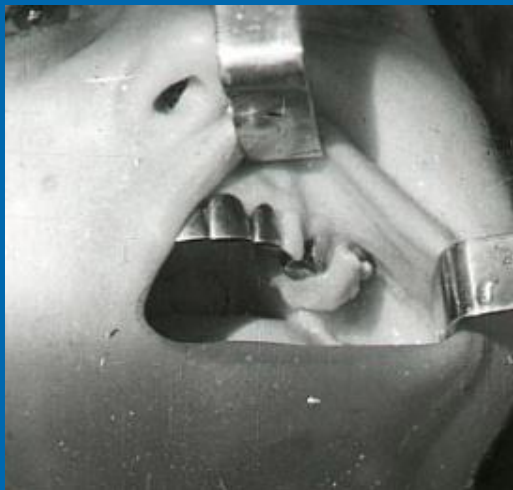
- Фиброзный
- Ангиоматозный
- Гигантоклеточный

Врождённые эпулисы

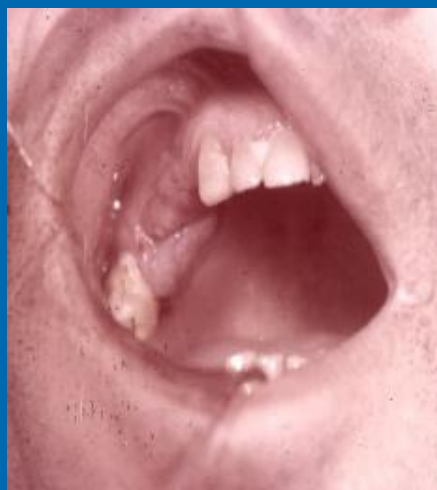Эпулисы беременных

□ Одонтомы

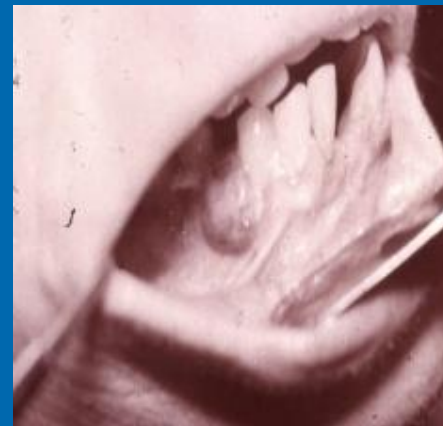
□ Амелобластомы



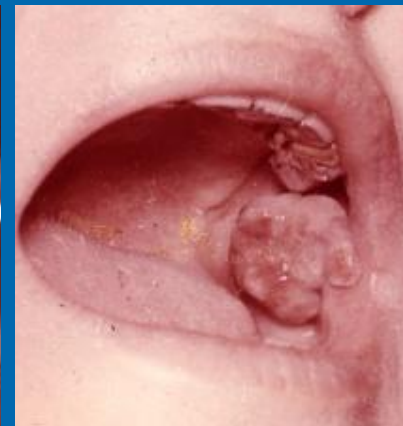А



Б

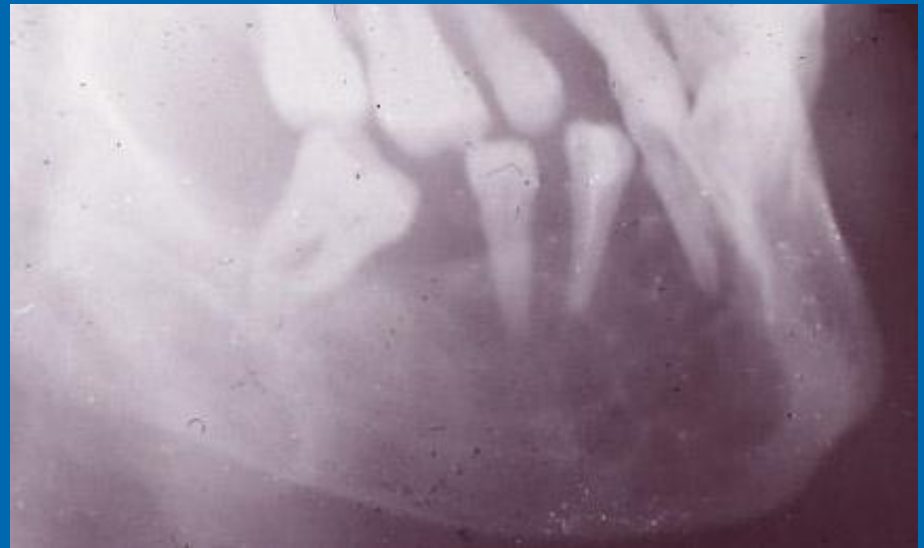
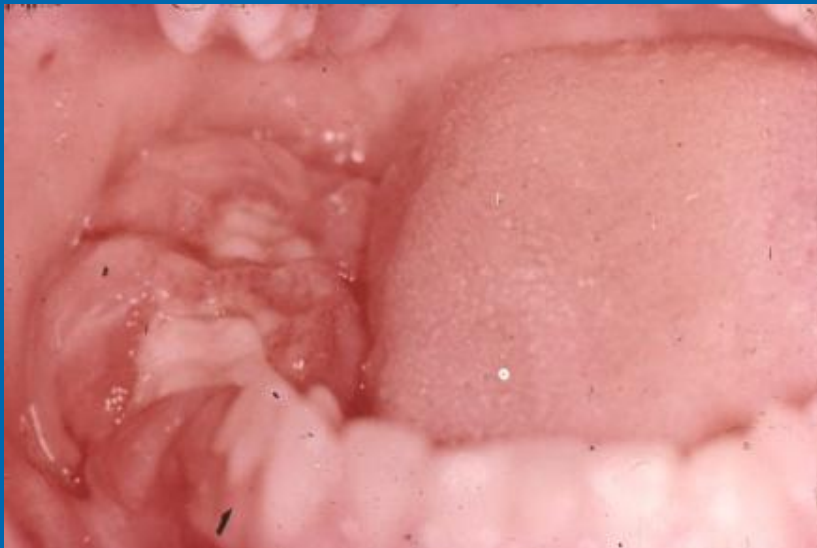
В



Г

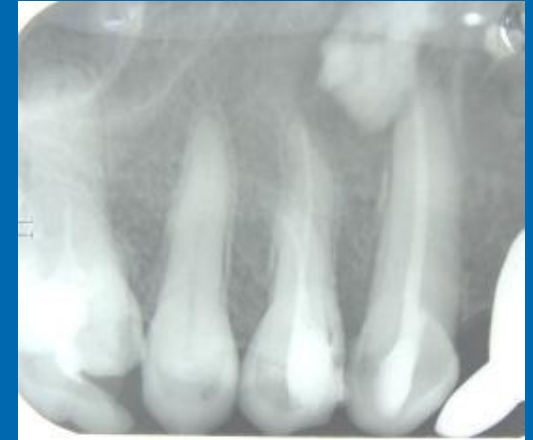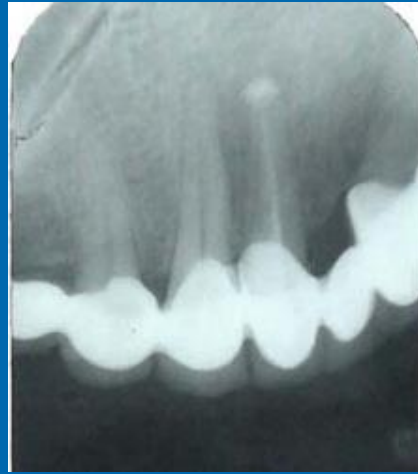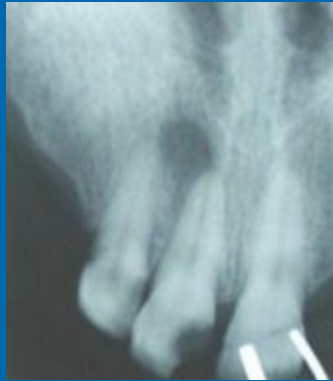
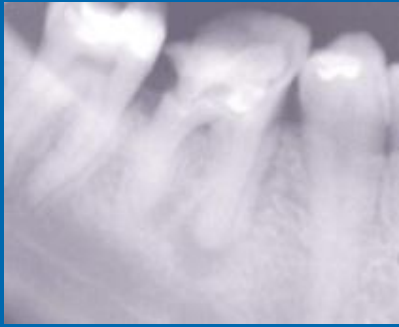АБ -фиброзный эпюлис ВЧ
В - ангиоматозный эпюлис НЧ
Г - гигантоклеточный эпюлис НЧ



**Остеобластокластома нижней челюсти
(гигантоклеточная опухоль)**

Кисты челюстей

- Радикулярные (околокорневые)
- Фолликулярные (нарушение развития зачатка зуба) – околокоронковые
- Парадентарные – околозубные (при затруднённом прорезывании 8-х зубов)



А

Б

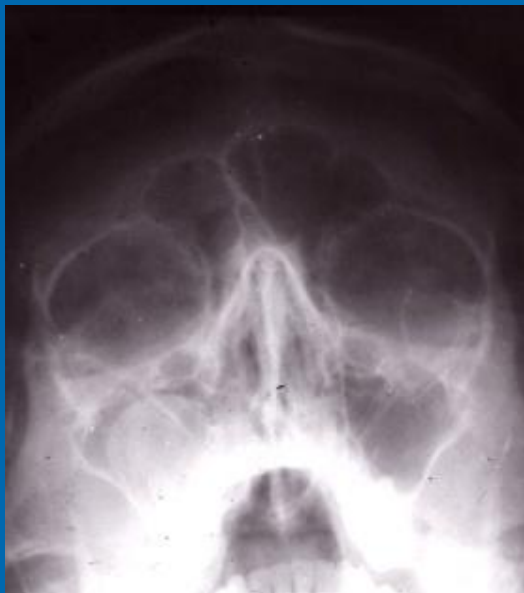
В

Г

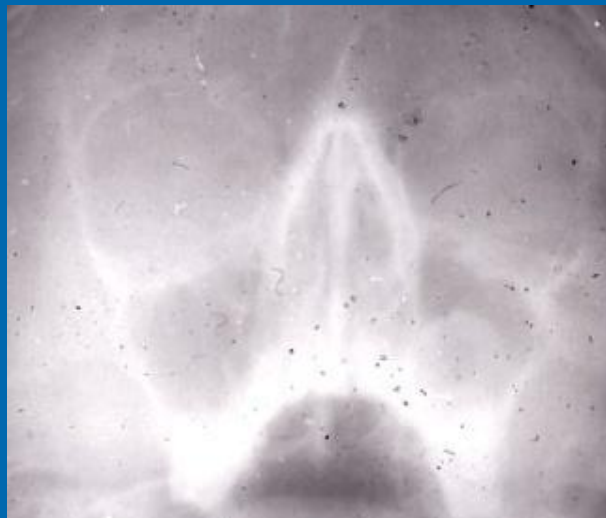А - кистогранулёма НЧ

Б - кистогранулёма ВЧ

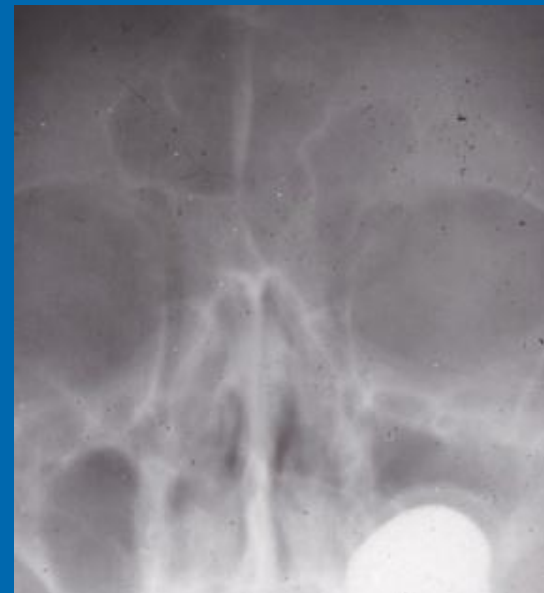В - кистогранулёма и Г - киста ВЧ: больные подготовлены к операции



А

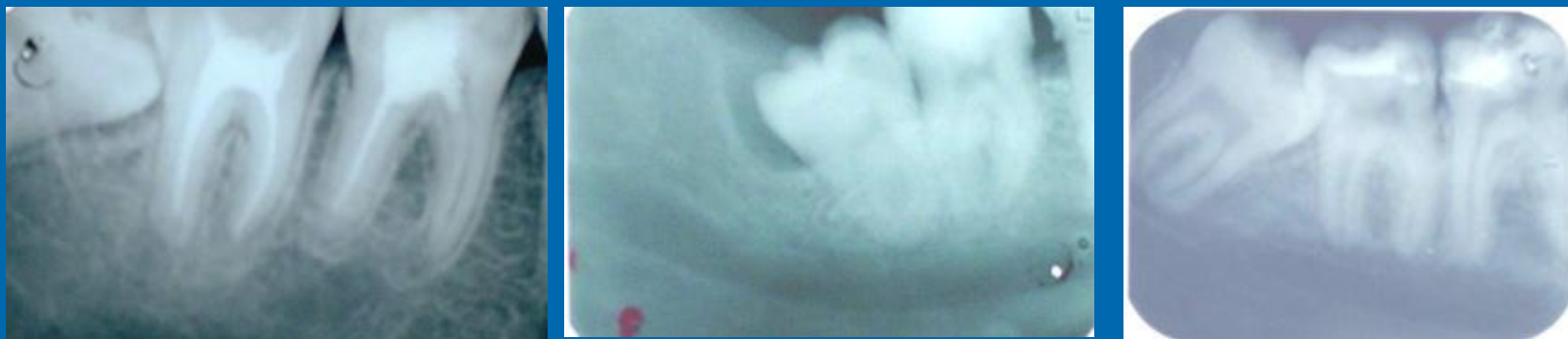

Б

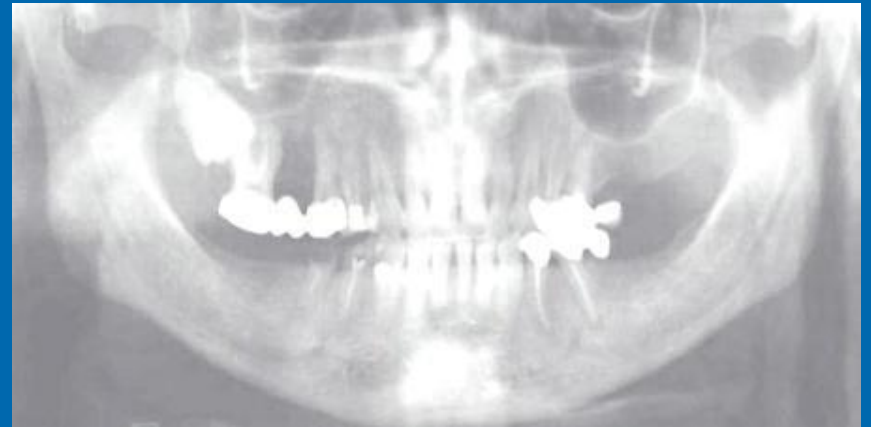
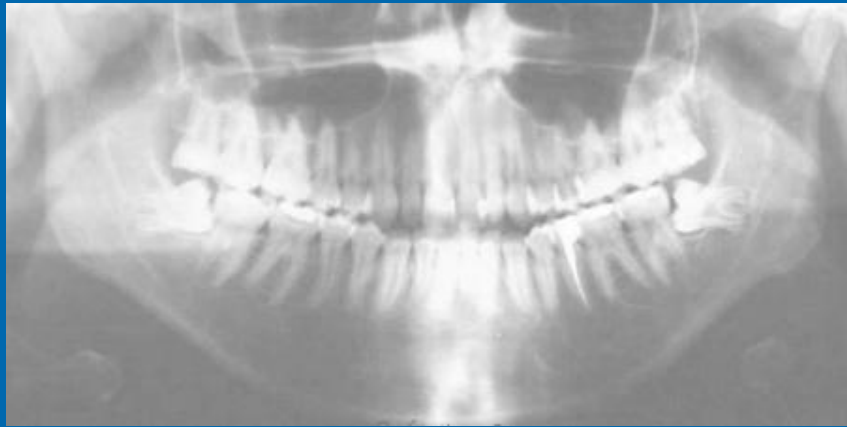
В

АБВ - радикулярные кисты ВЧ, проросшие в
верхнечелюстную пазуху
В – контрастное исследование

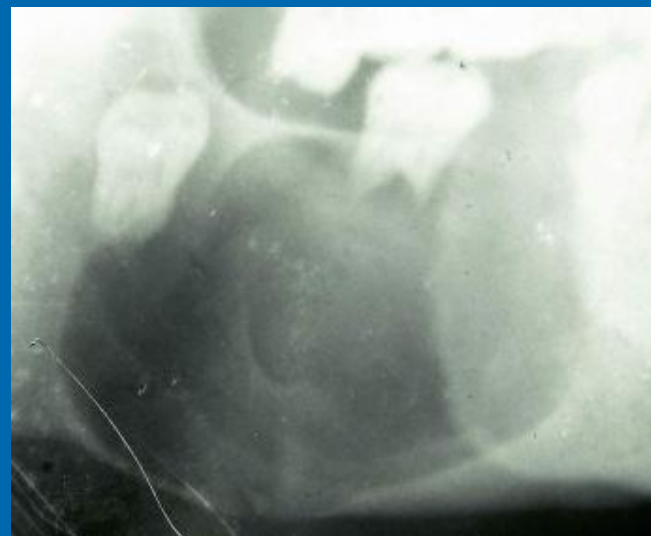
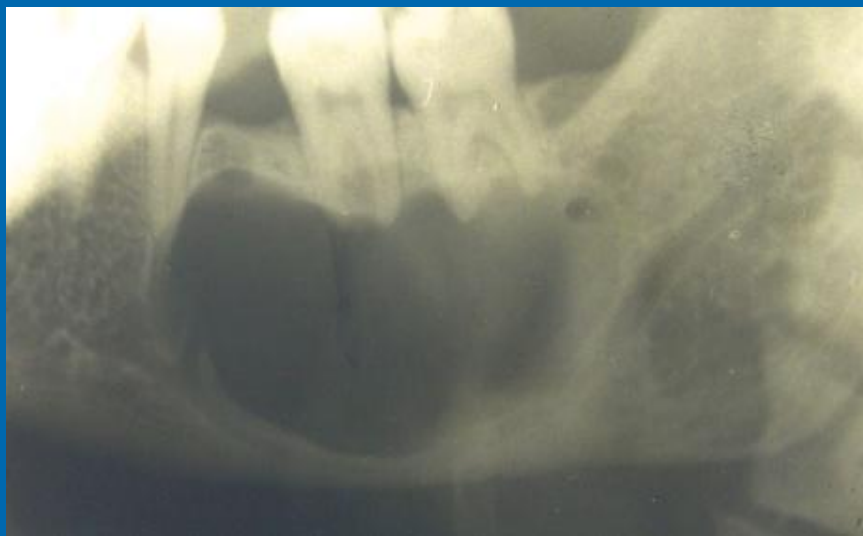
Затруднённое прорезывание 8-ых зубов,
парадентарные кисты

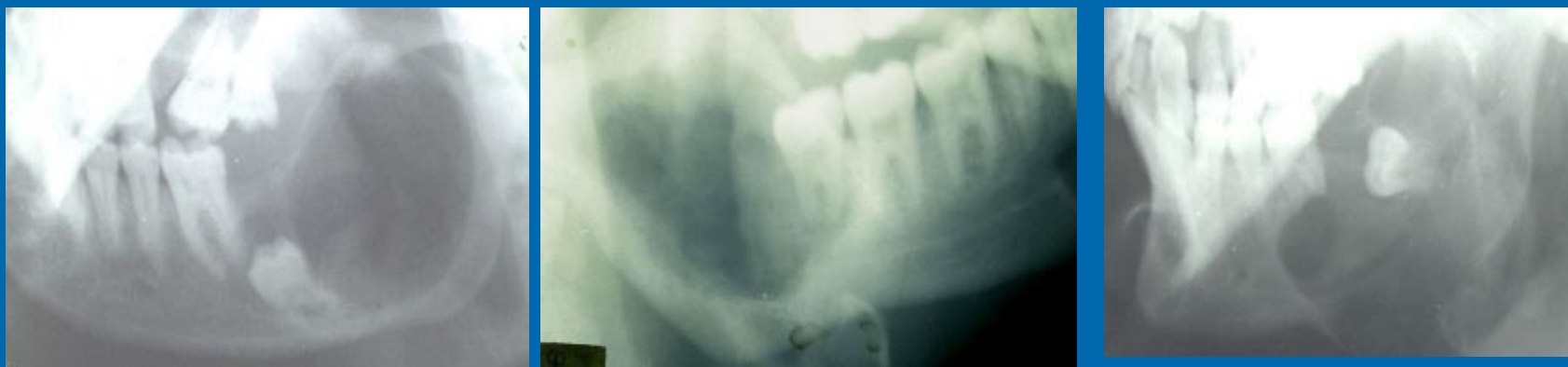

Ортопантомограммы - ОПГ





Кистозные образования нижней челюсти



Кистозные новообразования нижней челюсти



Замещение костных дефектов челюстей

Непременное требование современной хирургической стоматологии: основу всех препаратов составляют коллаген и гидроксилапатит

- удаление зубов
- удаление кист
- удаление опухолей
- устранение инконгруентности при дентальной имплантации

СПАСИБО ЗА ВНИМАНИЕ

