

# Анестезия в челюстно- лицевой хирургии

- Анестезия при операциях на лице, языке, небе, челюстях, при травматических повреждениях этих областей может представлять большие трудности для анестезиологов, не имеющих опыта в этой области.

- Широкое применение может иметь местная и проводниковая анестезия при условии хорошего владения этими методами анестезиологом или хирургом, особенно при операциях, не требующих специальных мер защиты дыхательных путей.

- Местная инфильтрационная анестезия может быть использована при малотравматических операциях в области лица и шеи.  
Внутривенная или масочная ингаляционная анестезия при спонтанном дыхании применима при малотравматичных операциях, не связанных с высоким риском развития нарушений проходимости дыхательных путей и имеющих небольшую продолжительность.

- Однако расположение операционного поля вблизи дыхательных путей создает дополнительные трудности при поддержании их проходимости.

- Самые надежные условия сохранения проходимости дыхательных путей и предотвращения аспирации крови из операционной раны создаются при интубационной технике. В последнее десятилетие эндотрахеальная анестезия расценивается как метод выбора при челюстно-лицевых вмешательствах (в том числе в раннем детском возрасте) все большим числом хирургов и анестезиологов. Соответственно ограничивается применение инсuffляционной техники наркоза, чистой внутривенной и масочной ингаляционной анестезии.

- В зависимости от характера заболевания и вида операции выбирают технику интубации трахеи: типичную оротрахеальную, назотрахеальную (вслепую или при прямой ларингоскопии), оро- или назотрахеальную с помощью фиброскопа, через имеющуюся или специально накладываемую трахеостому.

- Рассмотрим технические особенности анестезии при наиболее распространенных заболеваниях и операциях и в некоторых особо трудных ситуациях.

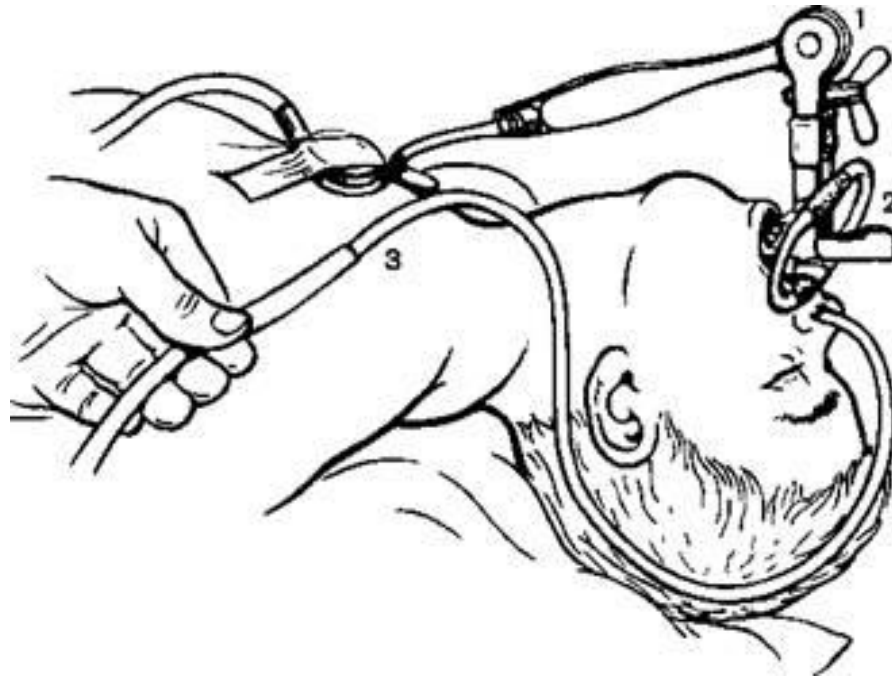


- Операции по поводу незаращения губы выполняют обычно в раннем детском возрасте (до 1 года), при незаращении твердого неба — 5—6 лет. Помимо особенностей анестезии в этих возрастных группах, учитывают типичную для этих операций необходимость профилактики аспирации крови. Большинство анестезиологов и хирургов в настоящее время отдают предпочтение эндотрахеальной общей анестезии.

- Техника интубации трахеи обычно не имеет значительных особенностей. Анестезию проводят по общим принципам, рекомендуемым для детей. Операции могут быть также выполнены при наркозе, осуществленном инсуффляционным способом.

- . Для этого после введения ребенка в наркоз масочным или внутривенным способом его вкладывают в положение с запрокинутой головой (рис. 1) и вводят в рот операционный роторасширитель, снабженный каналом для инсуффляции (или вводят через нос катетер для инсуффляции). Наркоз поддерживают при большом потоке кислорода (более двух МОД) фторотаном, можно с добавлением закиси азота.

- Положение головы позволяет избежать аспирации крови, если систематически отсасывать ее из раны (иногда вводят в область глотки дополнительный катетер, подсоединенный к отсосу). При инсуффляции неизбежно значительное загрязнение анестетиком атмосферы операционной. Способ можно видоизменить, проводя при инсуффляции кислорода внутривенную анестезию. При этом не следует использовать препараты, угнетающие дыхание.



- **Рис. 1.** Операция в положении с запрокинутой головой (схема).
- 1 — стетоскоп, 2 — операционный роторасширитель, 3 — подача кислорода и ингаляционного анестетика.

- Сложные проблемы возникают при выполнении у детей операций ***по поводу врожденной дисглатии мандибулярно-лицевой области***, выражающейся в значительном смещении кзади нижней челюсти (ретрогнатия), опущении глотки (глоссоптоз), неправильном положении подъязычной кости, иногда — расщеплении небной кости.

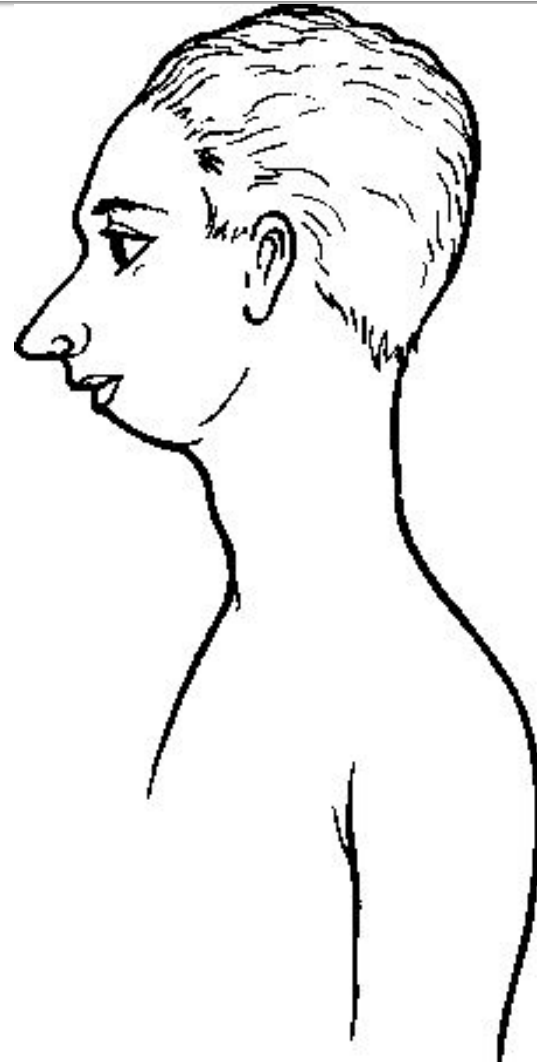
- При таком заболевании, называемом также синдромом Робена, типично так называемое птичье лицо с резко запавшим подбородком (рис. 2) (взрослые мужчины нередко скрывают этот дефект бородой).

- При тяжелой форме нарушений уже в периоде новорожденности могут возникать острые нарушения дыхания (стридор, приступы удушья, аспирационные пневмонии), требующие операции по жизненным показаниям. Последняя заключается в выполнении мышечной пластики (транспозиция большой жевательной мышцы — для уменьшения ретрогнатии, подбородочно-подъязычной мышцы — для уменьшения глоссоптоза).



- Операцию завершают шинированием (фиксированием) с вытяжением нижней челюсти. Отек и нарушения дыхания могут осложнить послеоперационное течение.

- Рис. 2. Синдром
- Робена.



- При несложных пластических операциях можно проводить масочную анестезию или инсuffляционный наркоз при спонтанном дыхании.

- Операции по поводу рубцовых образований в области гортано глотки, нижней челюсти, неподвижности височно-нижнечелюстного сустава, хирургическая коррекция нарушений прикуса, прогнатии, резекция нижней челюсти обычно представляют трудности для анестезиолога и имеют особенности, связанные с техникой интубации трахеи.

- Обычно предпочитают назотрахеальную интубацию вслепую или под контролем ларингоскопии, фиброскопа, под местной анестезией или под общей анестезией при спонтанном дыхании. Лишь убедившись в возможности эффективной принудительной масочной вентиляции легких, допустимо ввести для удобства интубации миорелаксант. При прогнати требуется самый длинный клинок ларингоскопа.

- Травматические повреждения челюстно-лицевой области могут значительно затруднять выполнение анестезии. К сложностям интубационной техники и анестезии присоединяется опасность аспирационного синдрома вследствие попадания крови и желудочного содержимого в дыхательные пути.

- Попытки интубации вслепую недопустимы из-за опасности дополнительной травмы. При тяжелых травмах лица и челюстей следует интубировать трахею с применением фибробронхоскопа или наложить трахеостому и интубировать через нее (последнее предпочтительно в неспециализированном хирургическом отделении). Если больного интубировали через нос, то трубку следует оставить в трахее на 1—3 сут после операции. В послеоперационном периоде при челюстно-лицевых травмах вследствие отека могут усилиться нарушения дыхания, при которых не следует медлить с выполнением трахеостомии.

- Пластические операции на лице. Следует выделить реконструктивные операции, выполняемые по медицинским показаниям, начиная с периода новорожденности, и косметические операции, выполняемые по эстетическим соображениям.



- Реконструктивные пластические операции у детей разных возрастных групп выполняют при врожденных или травматического происхождения деформациях частей лица (носа, ушей и пр.). Особенности анестезии касаются педиатрических проблем и обычных, уже описанных технических приемов при операциях в челюстно-лицевой области (особенности интубации трахеи, устройство трубок, соединительных элементов и пр.).

- При операциях, выполняемых по косметическим соображениям, следует особенно тщательно выявлять факторы риска анестезии и хирургического вмешательства. К операции могут быть допущены лишь лица с малыми степенями анестезиологического риска. Обязательны предварительное обследование больного в анестезиологическом аспекте, подготовка и наблюдение в ближайшем послеоперационном периоде.

- С точки зрения техники выполнения операции, общая анестезия предпочтительна, поскольку при ней не нарушаются формы тканей лица, как при инфильтрационной анестезии. Тем не менее иногда хирурги выполняют пластические операции под местной анестезией больным с повышенным анестезиологическим риском, которым, как считают анестезиологи, общая анестезия противопоказана.

- Результат пластической операции может зависеть от кровоточивости тканей и отсутствия нарушений свертывающей системы. Одни хирурги считают, что местная анестезия при добавлении адреналина к раствору местного анестетика создает наилучшие условия для оперирования. Другие предпочитают оперировать под общей анестезией. Существуют также сторонники применения при пластических операциях на лице управляемой гипотонии.

- При трансплантации кожи особенно важно избегать нарушений кровообращения в трансплантате. В задачу анестезиолога входит предельно внимательное отношение к состоянию гемодинамики при анестезии и отказ от средств, нарушающих кожно-мышечный кровоток.

- Пластические операции носа целесообразно выполнять под общей анестезией, поскольку при местной неизбежны неприятные ощущения, особенно если вмешательство затрагивает кости носа. Обязательная тампонада носа в конце операции может быть причиной нарушений дыхания после операции. Если операцию выполняют под эндотрахеальной анестезией, то экстубацию трахеи следует проводить только после восстановления сознания.

- Иссечение и перемещение кожи лица и шеи, нанесение химического или термического ожога на лицо и шею с целью уменьшения или устранения возрастных изменений кожи являются болезненными и травматичными операциями (особенно ожогового типа), при которых целесообразна общая анестезия. Оптимальные условия для хирурга создает внутривенная анестезия без использования маски или интубационной трубки.

- Учитывая травматичность операции, не всегда удается при чисто внутривенной анестезии достичь необходимой глубины ее без нарушений дыхания. С анестезиологической точки зрения, легче обеспечить гарантированный газообмен и другие требования анестезии при комбинированной анестезии, проведенной эндотрахеальным методом с применением миорелаксантов и ИВЛ. При всех вариантах анестезии наготове должны быть наркозный или дыхательный аппарат и набор для экстренной интубации трахеи.



- Из анестезиологических методик возможно применение классической нейролептаналгезии (желательно с миорелаксантами и ИВЛ), атаралгезии, анестезии на основе капельной инфузии кетамин с диазепамом, натрия оксибутирата в сочетании с небольшой дозой барбитурата. Не противопоказана ингаляционная анестезия фторотаном в сочетании с закисью азота и кислородом.