

БПОУ Омской области
медицинский колледж

Тема лекции
«Сестринский уход при ИБС:
инфаркте миокарда»

ПМ 02.01 раздел 1
Специальность Сестринское дело

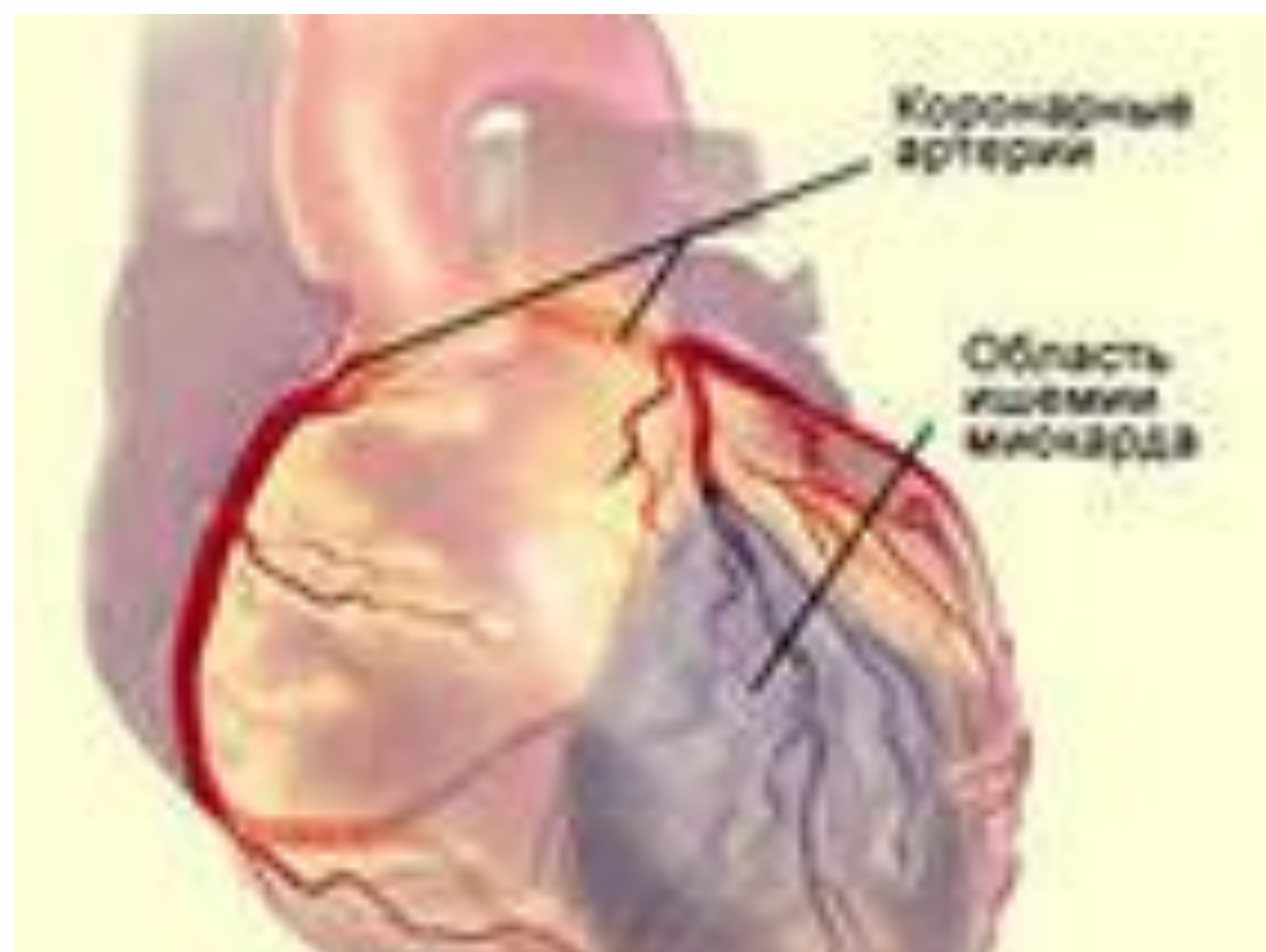
Омск 2016

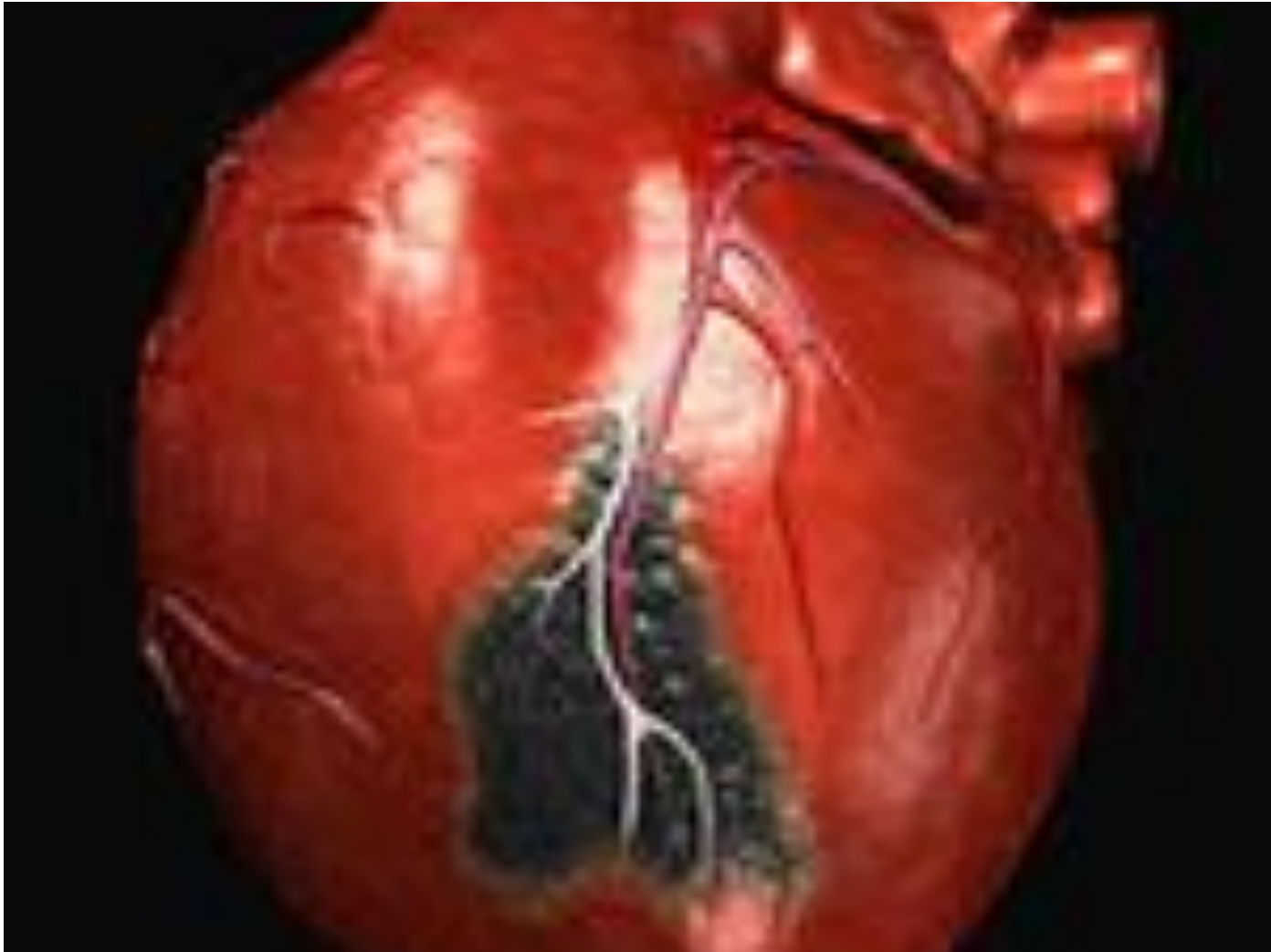План

1. ИБС: инфаркт миокарда: определение, этиология, классификация, клиника типичного варианта, атипичные варианты инфаркта миокарда, осложнения, диагностика, лечение, прогноз;
2. Сестринский процесс при ИБС: инфаркте миокарда
3. Решение некоторых проблем пациента

1. ИБС: инфаркт миокарда

Инфаркт миокарда – это вариант коронарной недостаточности, **ишемический некроз** сердечной мышцы вследствие острого несоответствия коронарного кровотока потребностям миокарда





Этиология

- атеросклероз коронарных артерий
- тромбоз (эмболия)
- стойкий (длительный) спазм коронарных артерий

Механизм

Полное прекращение коронарного
кровотока в данной зоне

Факторы риска

Неконтролируемые:

- Наследственность
- возраст 40 - 50 лет и старше
- пол (мужчины чаще и раньше на 10 лет)

Факторы риска

Контролируемые:

- артериальная гипертензия
- курение
- ожирение
- гиперлипидемия

Факторы риска

Контролируемые:

- гиподинамия
- особенности личности (стрессовый тип)
- сахарный диабет
- применение женских половых гормонов

Варианты клинического течения

- **типичный (ангинозный - болевой)**
- **атипичный**

Периоды течения инфаркта миокарда

**1 период – продромальный,
предынфарктный**

2 период – острейший

3 период – острый

4 период – подострый

**5 период – постынфарктный
(рубцовый)**

1 период – продромальный, предынфарктный

**Длительность от нескольких часов до 2
месяцев**

**Клиника определяется наличием у
пациента любого варианта
нестабильной стенокардии. Это
может быть:**

- впервые возникшая стенокардия
- медленно или быстро прогрессирующая стенокардия
- Постынфарктная стенокардия


1 период – продромальный, предынфарктный

ЭКГ:

- признаки острой ишемии миокарда
(высокий остроконечный зубец Т)

2 период – острейший

Длительность: от возникновения резкой ишемии до признаков некроза от 30 минут до 2-х часов



2 период – острейший

Клиника типичного варианта

- боль чрезвычайно интенсивная давящего, сжимающего, раздирающего характера, острая, «кинжальная». Чем обширнее зона некроза, тем интенсивнее болевой синдром. Площадь боли может распространяться по всей грудной клетке

Клиника типичного варианта

- иррадиация – широкая т.е. в несколько мест: в левую руку, кисть, в шею, нижнюю челюсть, ухо, зубы, эпигастральную область
- характер волнообразный (то уменьшается, то возрастает)

Клиника типичного варианта

- продолжительность от 30 минут до 2 часов (м.б. до суток)
- сопровождается чувством страха смерти
- двигательное и эмоциональное возбуждение
- не купируется нитроглицерином

Клиника типичного варианта

При объективном обследовании:

- бледность кожного покрова
- акроцианоз
- возможно любое нарушение сердечного ритма
- АД увеличено

Клиника типичного варианта

При перкуссии

- границы сердца расширены

При аускультации

- глухость сердечных тонов

2 период – острейший

ЭКГ:

1. стадия повреждения (депрессия ST и инверсия зубца T)

ЭКГ:

2. последующие признаки некроза:
 - уменьшение зубца R по амплитуде вплоть до его полного исчезновения
 - зона повреждения – подъём ST
 - зона ишемии - изгиб вниз зубца T
 - увеличение зоны некроза: углубляется и расширяется зубец Q формирование QS (R исчез)

2 период – острейший

Лабораторная диагностика

1 день:

- *кардиогенные тропонины*
- *МГ (миоглобин) и КФК (креатинфосфокиназа)*
- *АсАТ (аспарагиновая аминотранспептидаза)*

3 период – острый

Происходит окончательное
формирование некроза.

Длительность от 2 до 14 дней

3 период – острый

Клиника

- 1. Боль исчезает***
- 2. Могут сохраняться нарушения ритма, повышенное АД и признаки сердечной недостаточности***

3 период – острый

- 3. Резорбционно-некротический синдром** : из зоны некроза всасываются в окружающие ткани и кровь элементы некротизированного миокарда, который проявляется:

Резорбционно-некротический синдром

- перикардит (постоянная тупая боль за грудиной, по левому её краю, здесь же при аускультации - шум трения перикарда)*
- повышение температуры тела*

3 период – острый

ЭКГ

- сохраняется картина монофазной кривой

3 период – острый

Лабораторная диагностика

- ускорение СОЭ;
- снижение лейкоцитоза;
- увеличение АсАТ, ЛДГ, фибриногена

4 период - подострый

Длительность от 2 до 8 недель

4 период - подострый

Клиника

- *Болевой синдром отсутствует*
- *Прежние изменения, которые наблюдались в 3-м периоде, приходят к норме*
- *Восстанавливаются пульс и АД*

4 период - подострый

ЭКГ

ST снижается до изолинии

4 период - подострый

Лабораторные показатели

Постепенно приходят к норме

***5 период рубцовый
(постынфарктный)***

Длительность от 2 до 6 месяцев

- Самочувствие пациента приходит к норме

ЭКГ

- Постоянно уменьшается зубец Q

Лабораторные показатели

- Норма

Методы исследования

ЭКГ:

**устанавливаются глубина и
локализация инфаркта
миокарда**

ЭКГ

- Передняя стенка левого желудочка: I, aVL, V3, V4
- Боковая стенка: I, aVL, V5, V6
- Перегородка: V1, V2
- Верхушка: V4 (V3 – V5)

ЭХО КГ:

- **наличие зон акинезии и гипокинезии**

Атипичные варианты инфаркта миокарда

Условие:

отсутствует боль в грудной клетке,

Доказательства наличия ИМ:

- изменения ЭКГ во времени по периодам
- лабораторные показатели, подтверждающие некроз

гастралгический вариант

- боли в острейшем периоде локализуются в подложечной области или правом подреберье
- могут быть тошнота, рвота, метеоризм, поносы, парезы кишечника.

Эта локализация болей типична для инфаркта задней стенки левого желудочка

астматический вариант

- заболевание начинается с приступа удушья или отека легких

Аритмический вариант

- любые нарушения ритма и проводимости, чаще в виде желудочковой пароксизмальной тахикардии, впервые появившиеся у пациента

Периферический вариант

- боли локализуются в области челюсти, правой половины груди, в плече или запястье, а иногда - в кистях обеих рук "кандальные боли"

Церебральный вариант

- потеря сознания

Коллаптоидный вариант

- клиника кардиогенного шока,
- внезапное снижение АД,
- головокружение,
- потемнение в глазах,
- **ХОЛОДНЫЙ ПОТ**

Отёчный вариант

быстро развиваются:

- отёки
- асцит

бессимптомный (стёртый) вариант

- слабость,
- потливость,
- неприятные ощущения в груди,

комбинированный вариант

- сочетание нескольких атипичных вариантов

Осложнения инфаркта миокарда – утяжеляющие признаки ИМ

Условие:

есть клиника типичного или
атипичного ИМ + утяжеляющие
признаки

1. Кардиогенный шок.

Одно из самых тяжелых осложнений
острого периода ИМ.

Кардиогенный шок.

Клиника

1. Резкое снижение артериального, особенно пульсового (ниже 30 мм рт. ст.) давления, систолическое АД снижено до 80 - 90 мм рт. ст.,

Клиника

клиническая картина шока:

- больной бледен,
- черты лица заострены,
- пульс нитевидный,

Клиника

клиническая картина шока:

- кожа покрыта холодным потом,
- реакция на окружающее отсутствует,
- количество выделяемой мочи менее 20 мл/час, а в тяжелых случаях наблюдается анурия.

2. Сердечная астма Отек легких.

- Это осложнение обусловлено слабостью сократительной способности левого желудочка.
- Левожелудочковая недостаточность развивается во время болевого приступа или вскоре после его окончания.

Сердечная астма

Отек легких.

- Особенно часто это осложнение сопровождается инфаркту папиллярных мышц.

3. Нарушение ритма и проводимости

- наиболее частое осложнение ИМ, которое наблюдается почти у 90% больных ИМ.
- Могут наблюдаться любые виды нарушения ритма и проводимости.

4. *Разрыв сердца*

- резкая боль, которая не купируется введением анальгетиков
- При разрыве стенки миокарда быстро развивается картина кардиогенного шока и остановка сердца, обусловленная гемотампонадой.

Разрыв сердца

- При обширном разрыве смерть наступает почти мгновенно, при небольшом - может наступить через несколько минут, даже часов.

4. *Разрыв сердца*

- При маленьком и "прикрытом"
разрыве возможно формирование ложных аневризм, с которыми больные живут иногда несколько месяцев.

Разрыв сердца

- Разрыв межжелудочковой перегородки сопровождается появлением грубого систолического шума в области нижней трети грудины и быстрым развитием тяжелой (обычно тотальной) недостаточности кровообращения.

Разрыв сердца

- При разрыве папиллярной мышцы шум нередко имеет музыкальный характер.

5. *Абдоминальный синдром*

- острые "стрессовые" эрозии и язвы слизистой желудочно-кишечного тракта,
- парез желудка, кишечника,
- атония мочевого пузыря.

6. Эпистенокардический перикардит,

- шум трения перикарда, который носит ограниченный и кратковременный характер.
- суправентрикулярные аритмии
- У некоторых больных может появиться выпот с последующим развитием спаечного процесса в перикарде.

7. Аневризма сердца

- Это ограниченное выпячивание стенки миокарда, как правило, левого желудочка
- Аневризма опасна как источник тромбоэмболии.

8. *Тромбэндокардит*

- Это асептическое воспаление, которое развивается в тромботических массах, располагающихся на эндокарде в зоне инфаркта
- Может клинически не проявляться или: слабость, субфебрильная лихорадка, склонность к тахикардии, потливость).
- Диагностика: ЭХО – КГ

9. Тромбоэмболия

- Это отрыв тромба и закупорка артерий различной локализации: ветви лёгочной артерии и её мелких сосудов.
- Тромбоэмболия мелких сосудов завершается картиной инфарктной пневмонии.

10. Психические нарушения

Виды:

- депрессивный синдром**
- психотические состояния и даже делирий.**
- астенический синдром,**
- ипохондрия,**
- синдром навязчивых состояний.**

11. Постынфарктный синдром Дресслера

- развивается на 2-6-й неделе ИМ.
- Причина: образование в некротизированном участке миокарда тканевых аутоантигенов, на которые вырабатываются аутоантитела и сенсibilизированные к антигенам сердца лимфоциты.

Постынфарктный синдром Дресслера

Клиническая картина:

- перикардит,
- плеврит
- пневмонит

Постинфарктный синдром Дресслера

Клиническая картина:

- могут развиваться синовит, периартрит, нефрит, васкулит.
- повышение температуры тела,
- ускорение СОЭ и лейкоцитоз,
- эозинофилия.

Лечение инфаркта миокарда

- Госпитализация обязательна после купирования болевого синдрома
- ПИТ – палата интенсивной терапии

Лечение инфаркта миокарда

- При крупноочаговом инфаркте сроки удлиняются до 3 недель,
- При трансмуральном и осложненном - до 4 недель и более

Лечение инфаркта **миокарда**

- В палату интенсивного наблюдения должны помещаться все больные острым инфарктом миокарда на различное время, но не менее чем на 2-3 дня

Диета

- жидкие и полужидкие блюда с ограничением общей калорийности до 1600 ккал в сутки.
- двойная доза витаминов группы В и С,

Диета

- ограничение (до 6,0 г) количество поваренной соли
- ограничение жидкости до 1200 мл в сутки
- Исключаются продукты, вызывающие повышенное брожение и метеоризм: виноград, сахар, грубоволокнистые овощи - капуста, редька

Медикаментозное лечение инфаркта миокарда

Задача: купировать приступ боли

Задача: купировать приступ боли

- наркотики (морфин, пантопон) или промедол

Задача: купировать приступ боли

- анальгетик фентанил 1-2 мл 0,005% и нейролептик дроперидол 1-2 мл 0,25%, или их готовая смесь - таламонал

Задача: купировать приступ боли

- При упорной боли используется наркоз смесью закиси азота (80%) с кислородом (20%), или комбинация этой смеси с анальгетиками и нейролептиками.
- В случае возбуждения больного назначается оксибутират натрия (10 мл 20% раствора в/в), реланиум, седуксен.

Задача: Предотвратить дальнейший коронарный тромбоз и, по возможности, добиться лизиса тромба.

- **стрептокиназа (стрептаза)**
- **гепарин в 200 мл изотонического раствора хлорида натрия**

Предотвратить дальнейший коронарный тромбоз

- В последующие 5-7 дней **гепарин** вводят в/в или в/м под контролем времени свертывания крови, чтобы не превышать должное более чем в 1,5-2 раза.

Предотвратить дальнейший коронарный тромбоз

- **Аспирин** малые дозы - 0,25 в
сутки
- **кардиомагнил**

***Задача: Ограничить зону
инфаркта и улучшить
метаболизм непораженной зоны
миокарда.***

- нитраты продленного действия
- бета-адреноблокаторы
- антагонисты кальция

Задача: предупреждение повторного инфарктирования

- небольшие дозы аспирина (0,125 в сутки)
- блокаторами бета-рецепторов
- ингибиторы АПФ