


ЛЕКЦІЯ

Будова та функції слизової оболонки порожнини рота, первинні та вторинні елементи ураження, патологічні процеси, що виникають на ній.



План лекції.

- 1.Будова та функції слизової оболонки порожнини рота (СОПР).
- 2.Патологічні процеси, що виникають на слизовій оболонці.
- 3.Первинні та вторинні елементи ураження СОПР.
- 4.Методи обстеження хворих із захворюванням СОПР.
- 5.Загальні уявлення про захворювання СОПР та їх систематика.

Будова та функції слизової оболонки порожнини рота (СОПР).

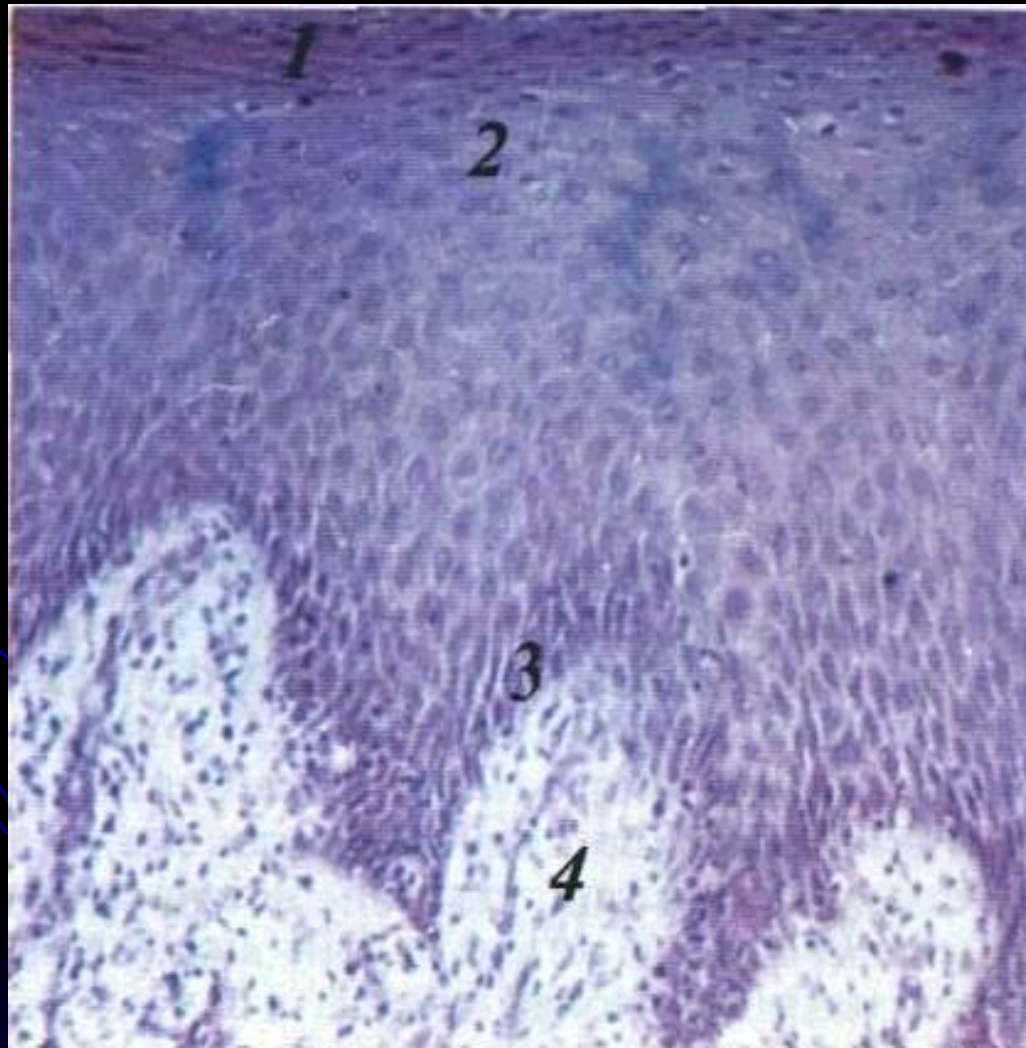
1. Епітелій,

2. Власна пластинка,

3. Підслизова сніва.



Незроговілий багат шаровий плесканий епітелій
1 — шар плоских клітин, 2 — шипуватий шар 3
— базальний шар, 4 — власна пластинка.



До первинних елементів висипу
відносять:

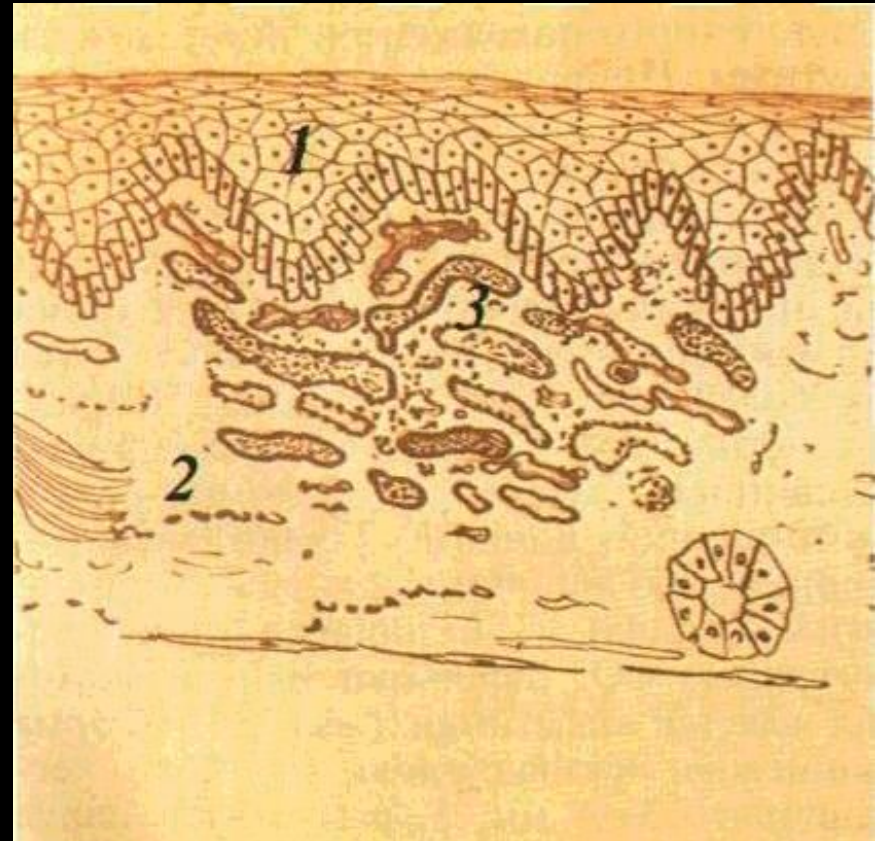
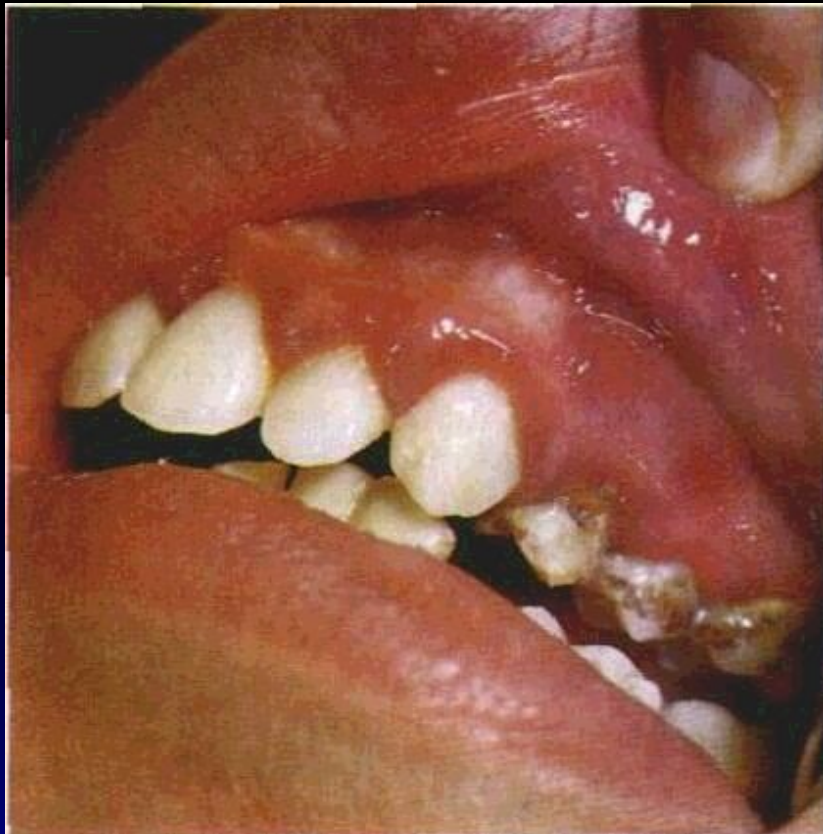- 1) пляму,
- 2) вузлик (папулу),
- 3) вузол,
- 4) горбик,
- 5) гнояк (пустулу),
- 6) кісту,
- 7) пухир,
- 8) пухирець.

Вторинними елементами
вважають:

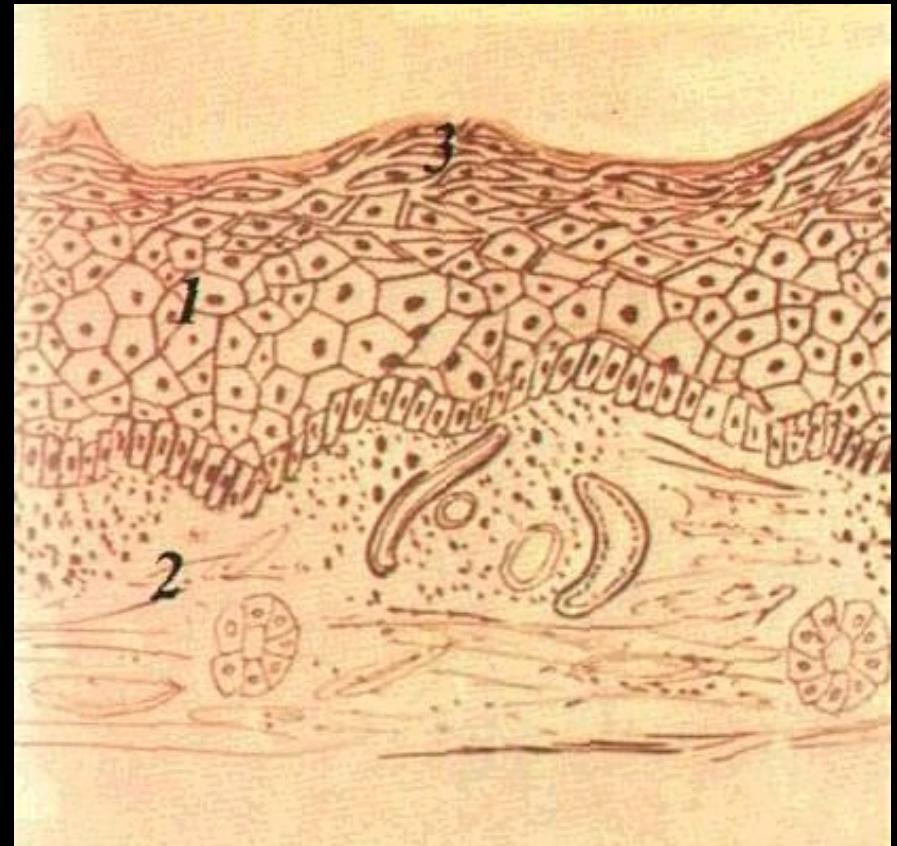
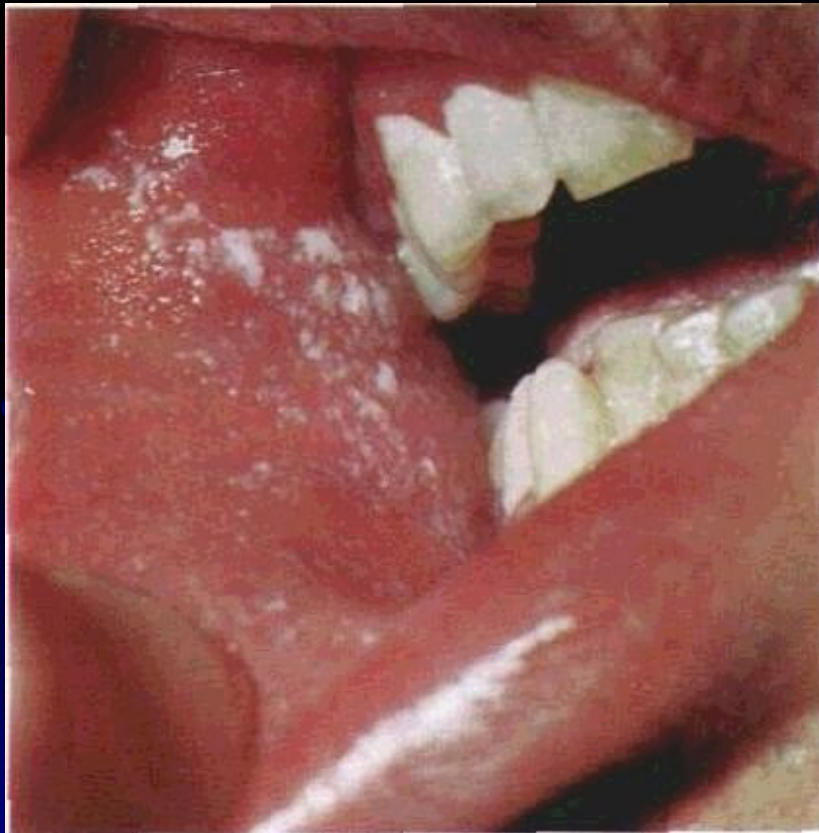- 1) ерозію,
- 2) афту,
- 3) виразку,
- 4) тріщину,
- 5) лусочку,
- 6) екскоріацію,
- 7) кірку,
- 8) рубець,
- 9) ліхенізацію.

Пляма запального характеру на яснах ,
схематичне її зображення :

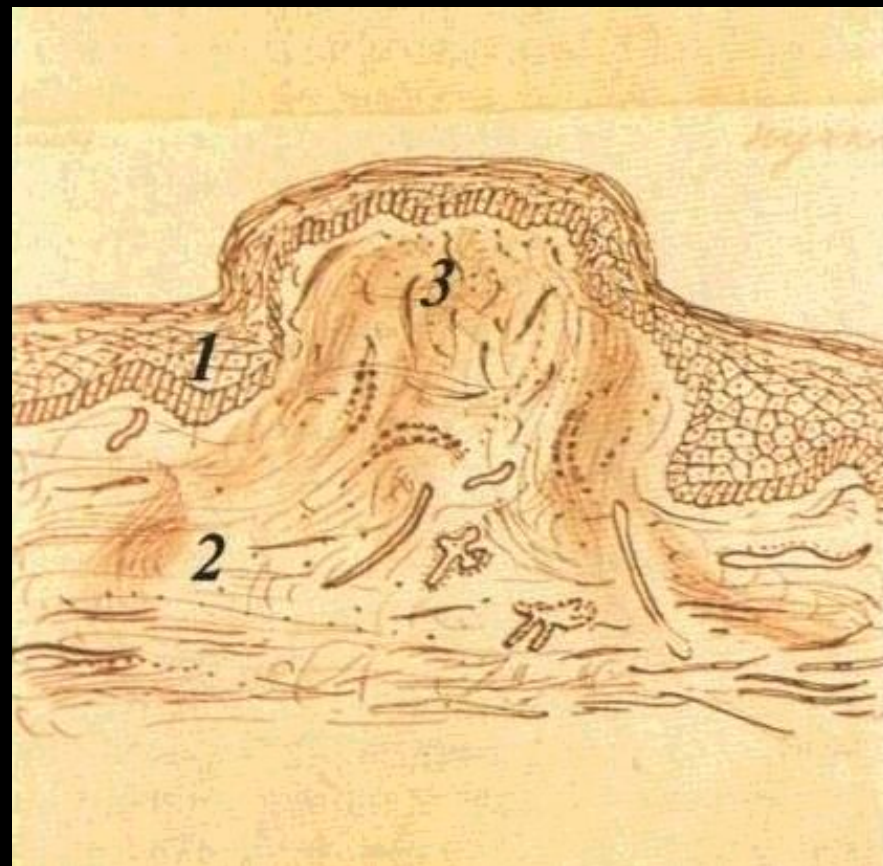
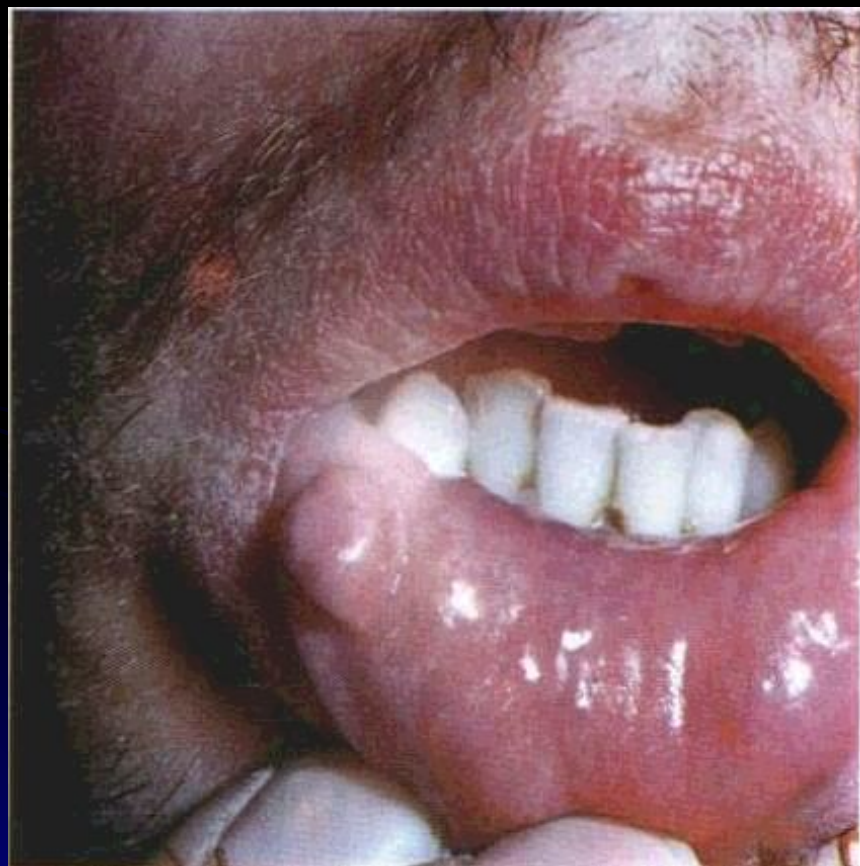1 — епітелій. 2 — власна пластинка слизової
оболонки. 3 — розширені судини.



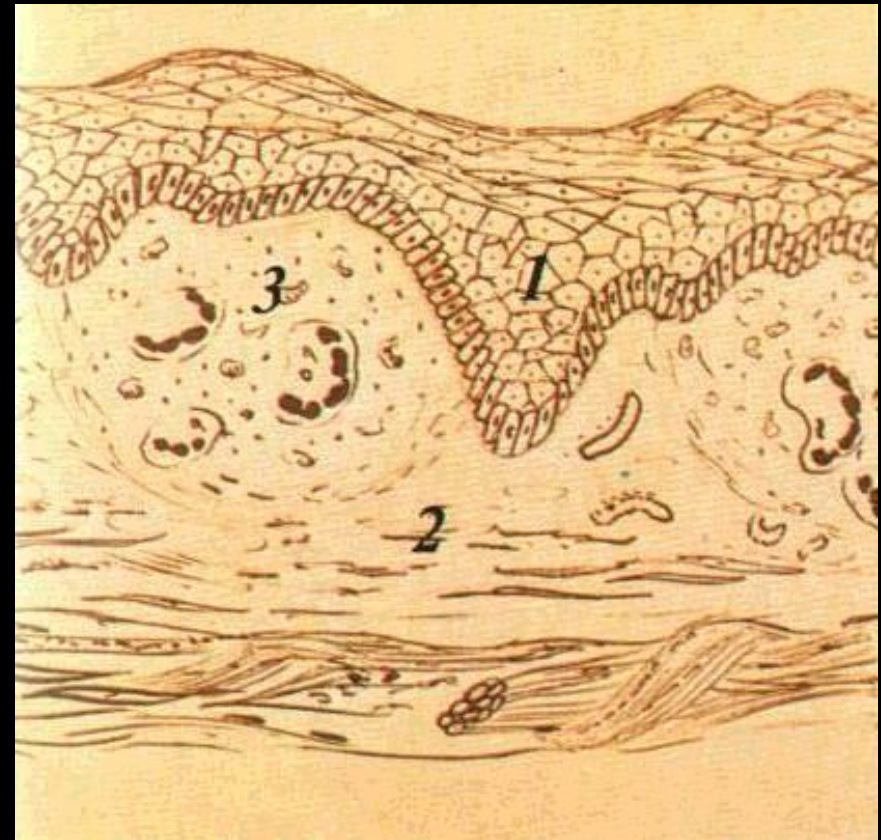
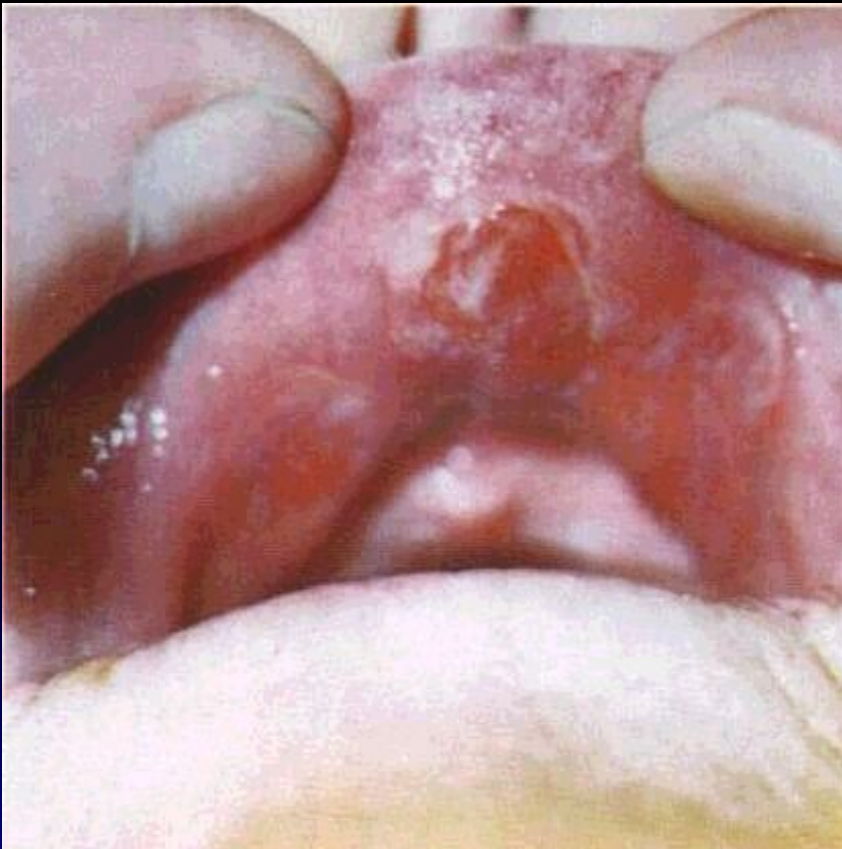
Вузлики (папули) на слизовій оболонці щок, схематичне його зображення 1 — епітелій. 2 — власна пластинка слизової оболонки. 3 — підвищення епітелію.



Вузол на слизовій оболонці губи (а), схематичне його зображення 1 — епітелій: 2 — власна пластинка слизової оболонки: 3 — розростання тканин

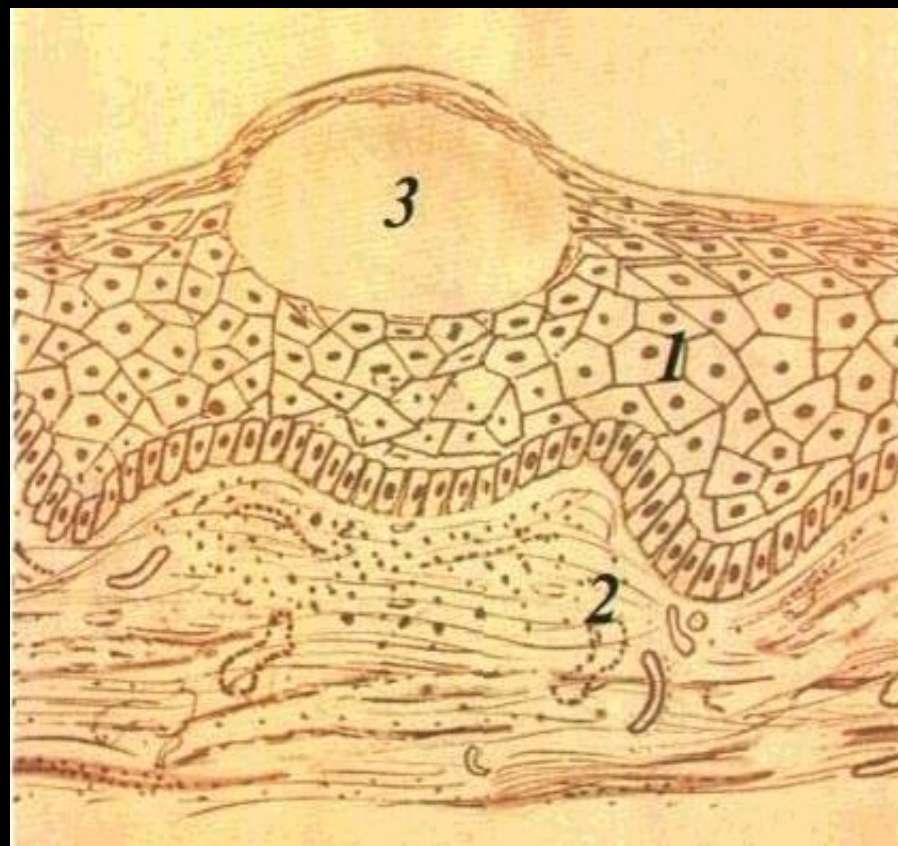
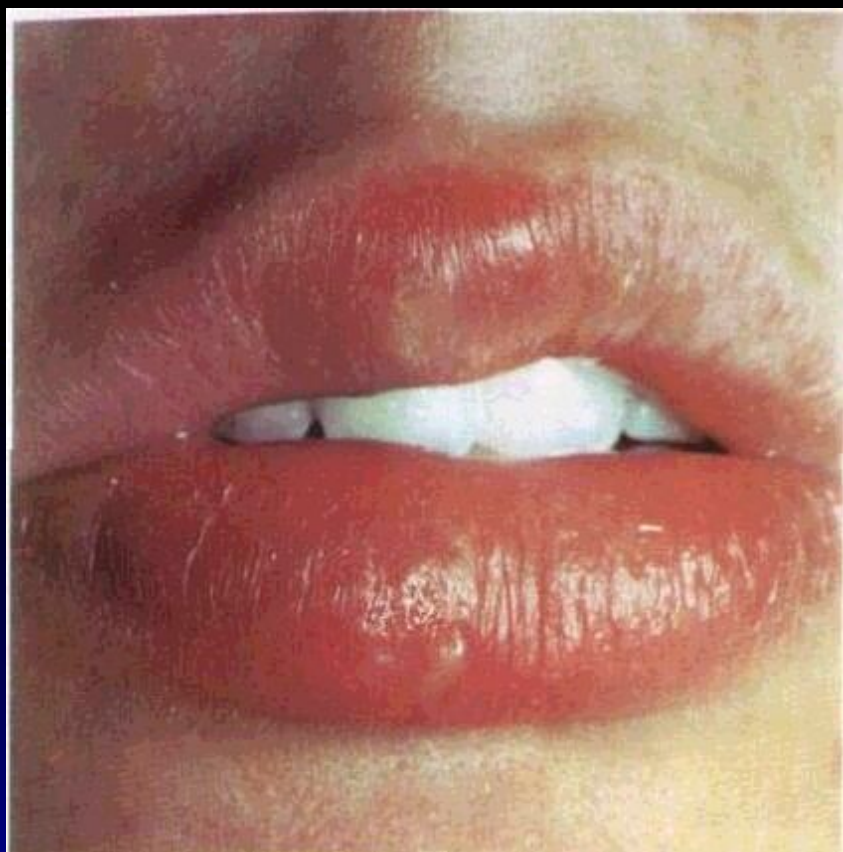


Горбик на слизовій оболонці верхньої губи (а),
схематичне його зображення (б):
1 — епітелій: 2 — власна пластинка слизової
оболонки: 3 — інфільтрат



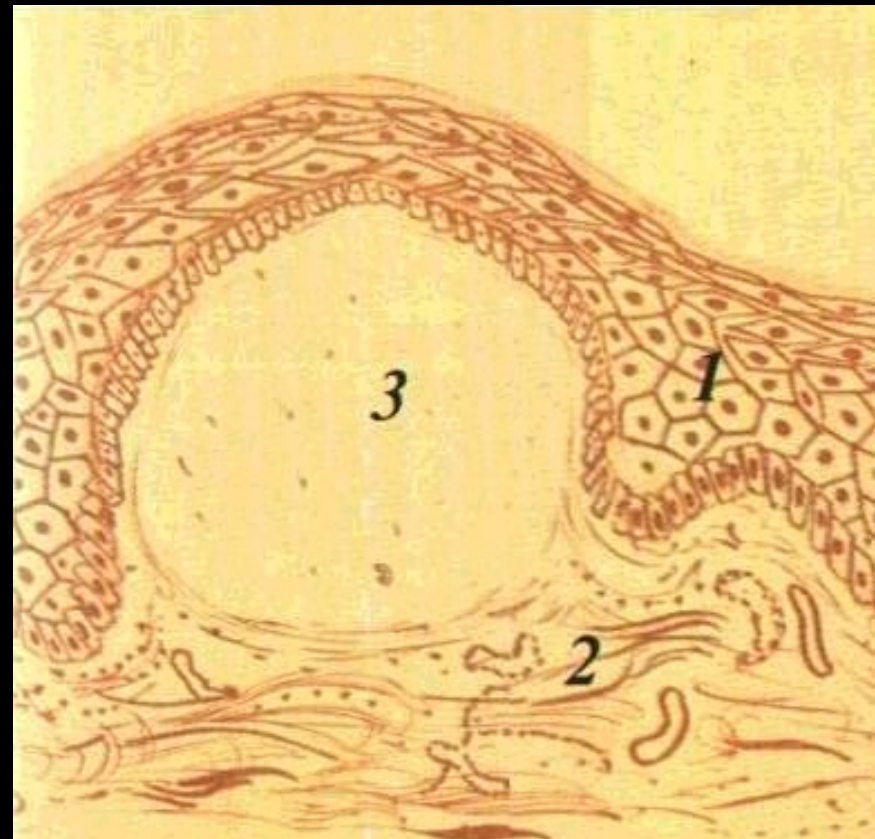
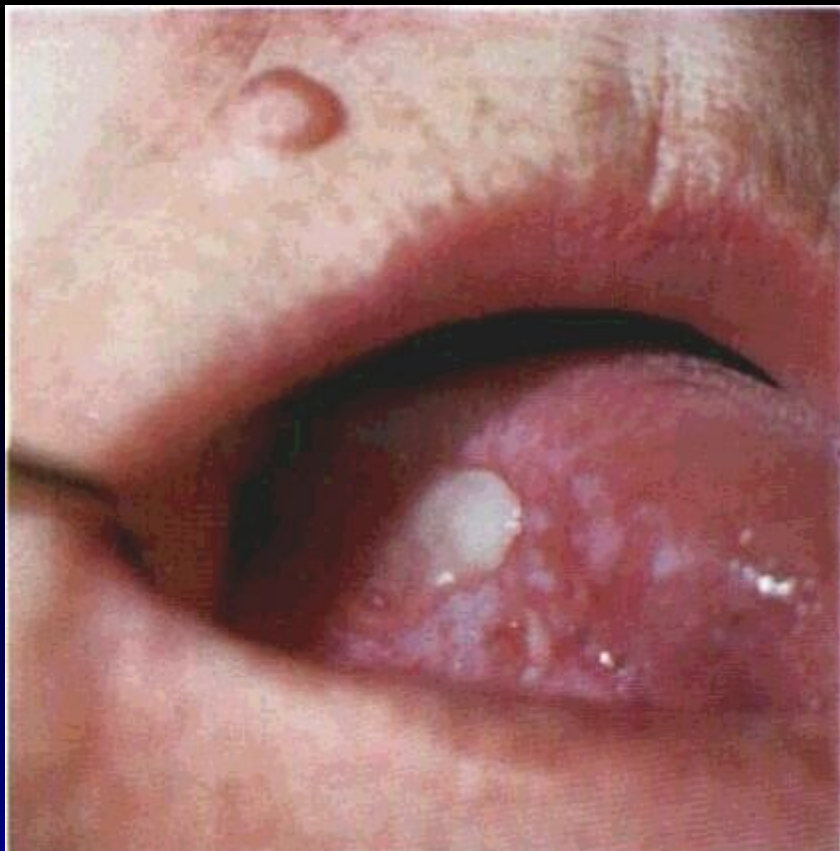Пухирець на нижній губі (а), схематичне його зображення (б)

1 — епітелій, 2 — власна пластинка слизової оболонки, 3 - внутрішньоєпіте ліальна рожнина.

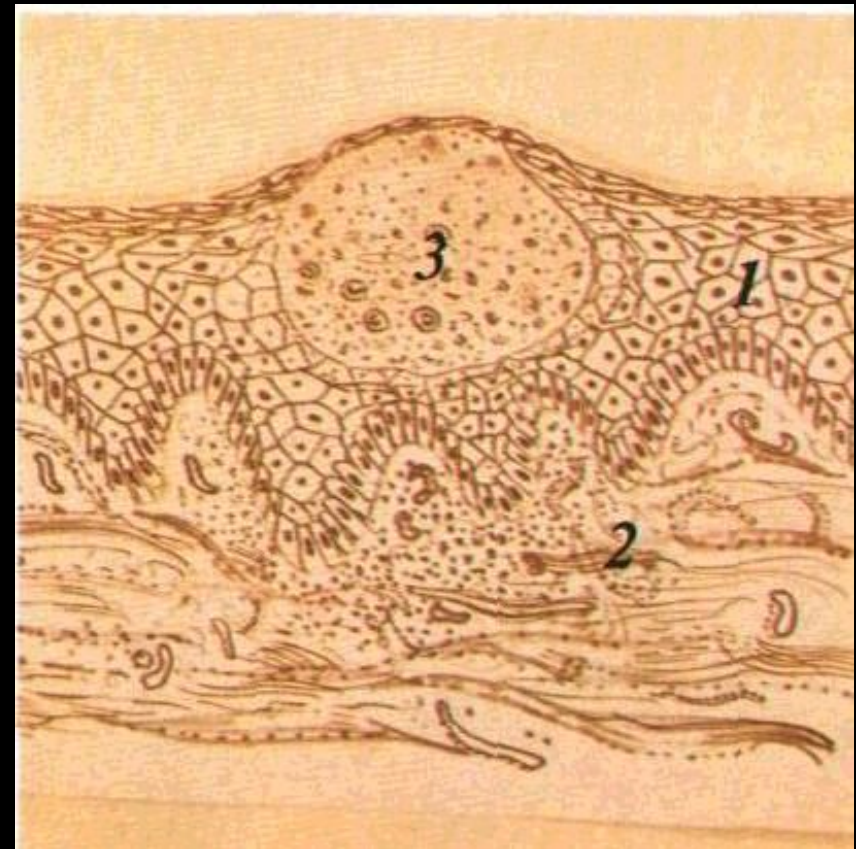
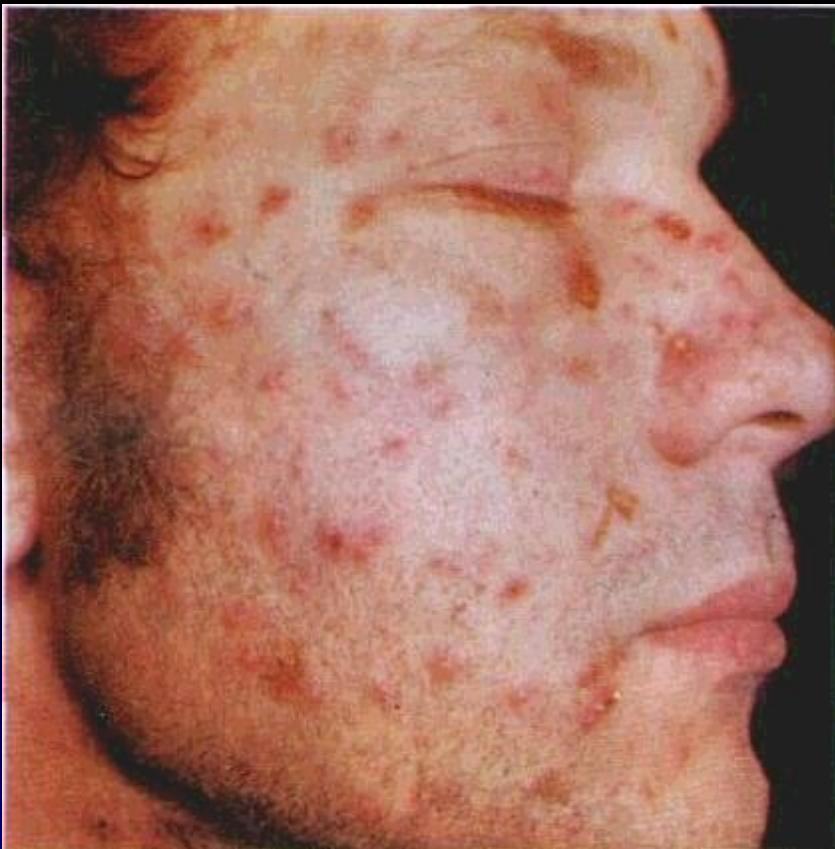


Пухир на слизовій обочонці язика (а),
схематичне його зображення (б)

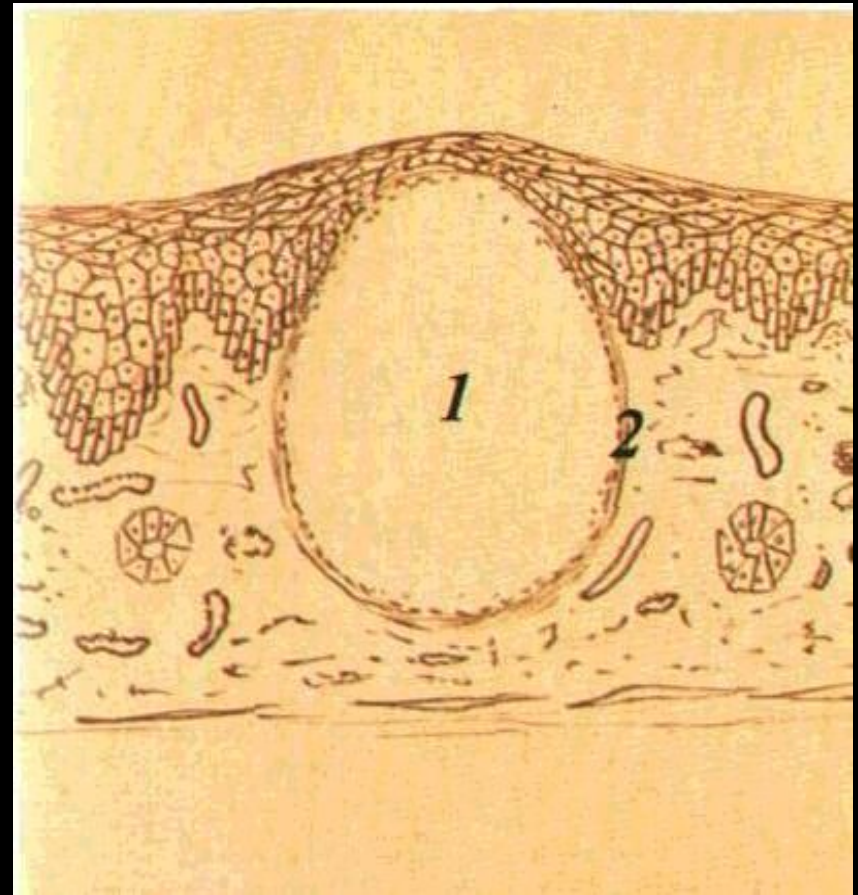
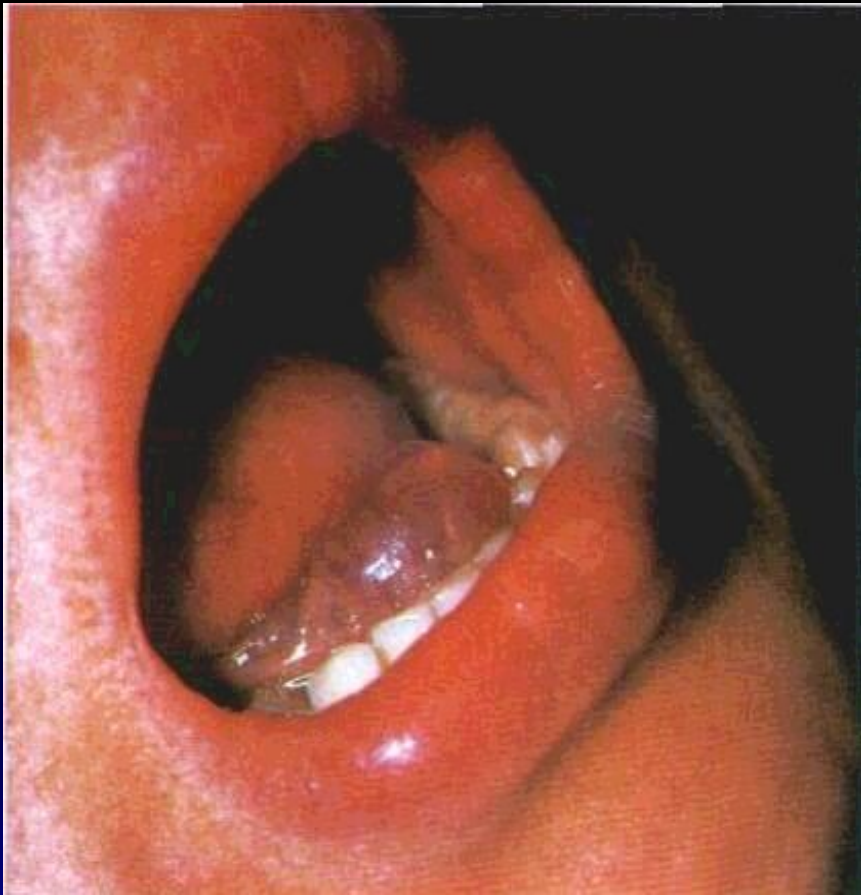1 — епітелій, 2 — власна пластинка слизової
оболонки, 3 — підепітеліальна порожнина



Гнояки (а), схематичне її зображення (б)
1 — епітелій, 2 — власна пластинка слизової
оболонки, 3 — гнійний ексудат.

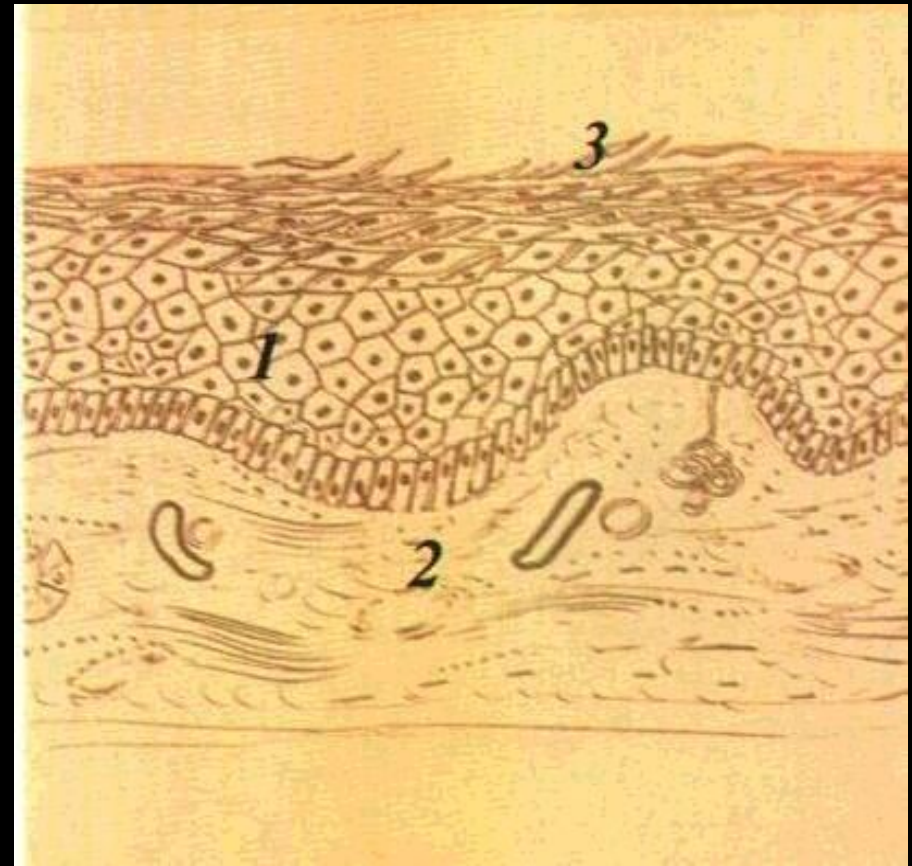
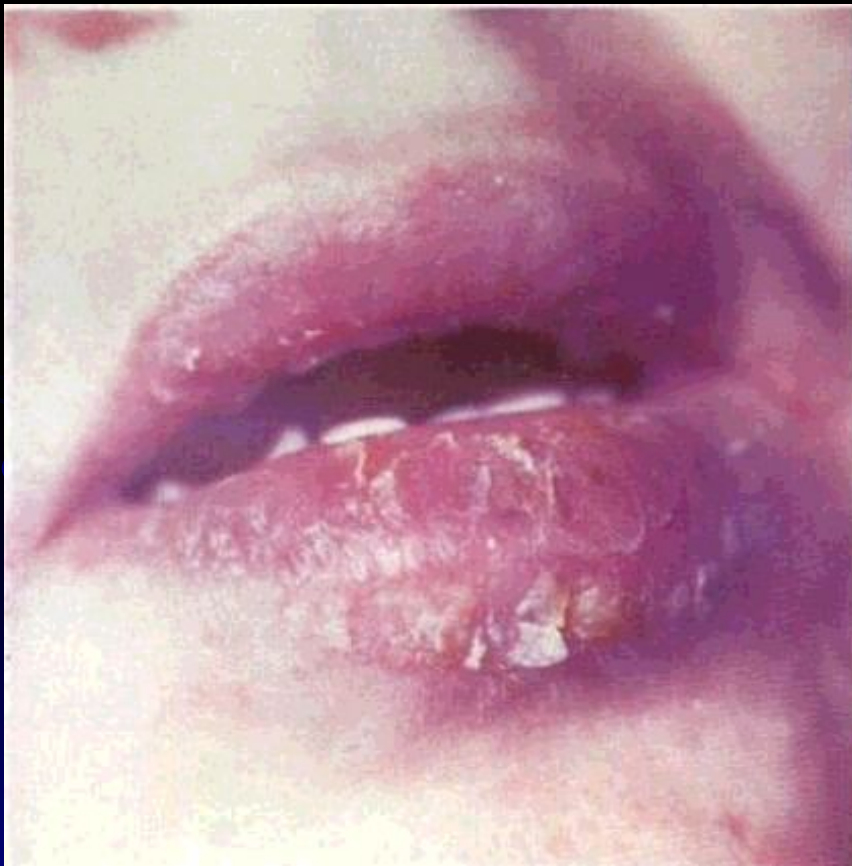

Кіста слизової оболонки порожнини рота (а),
схематичне її зображення (б)
1 — порожнина, 2 — епітеліальна вистилка.

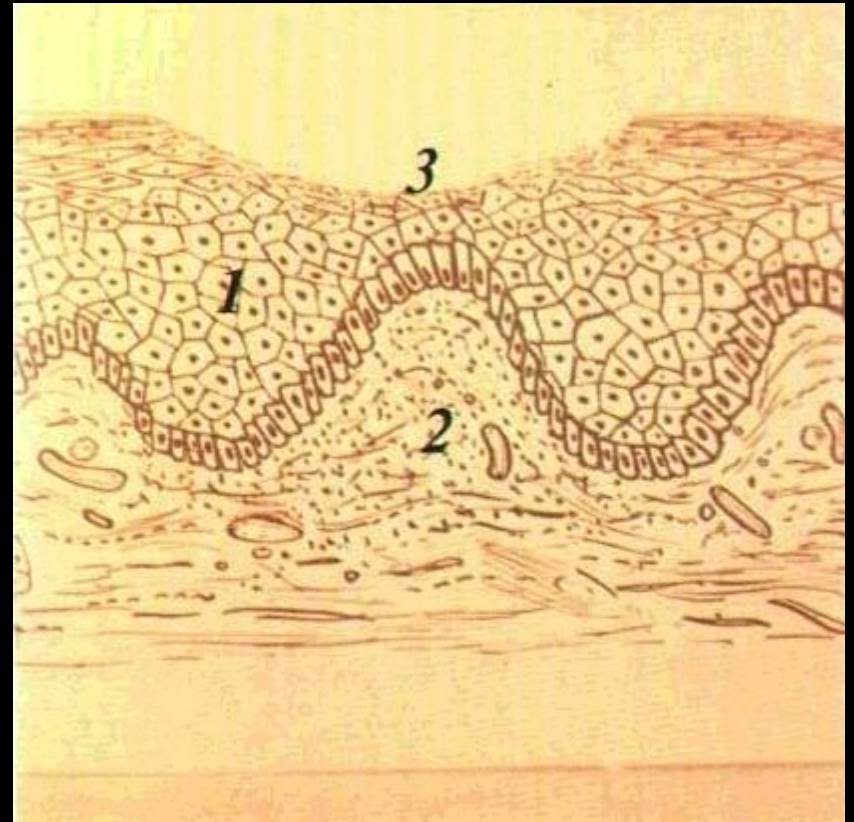
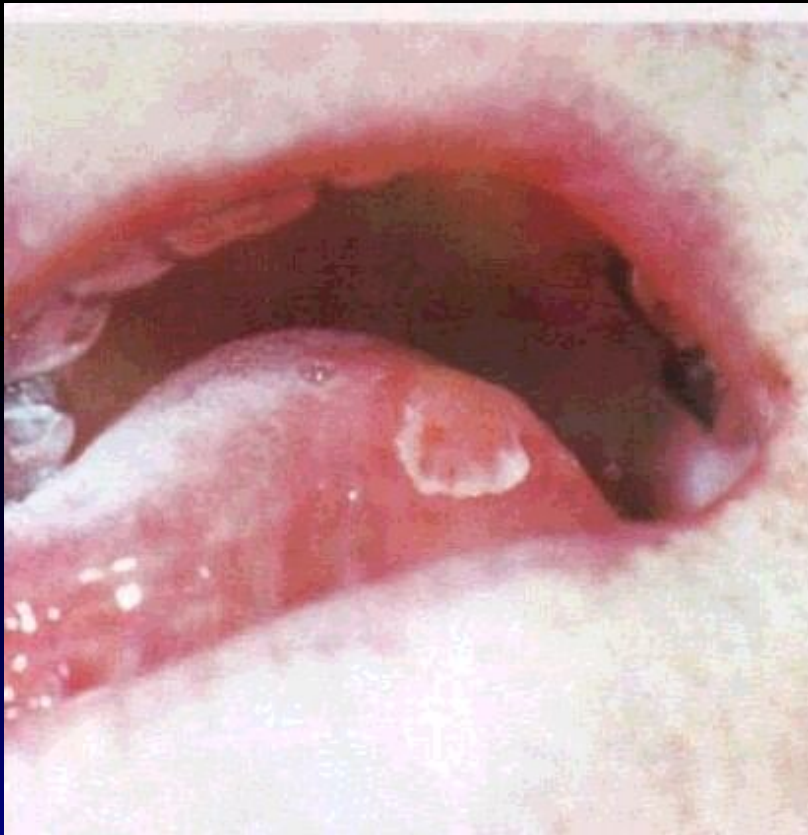

Лусочки на нижній губі (а), схематичне їх
зображення (б):

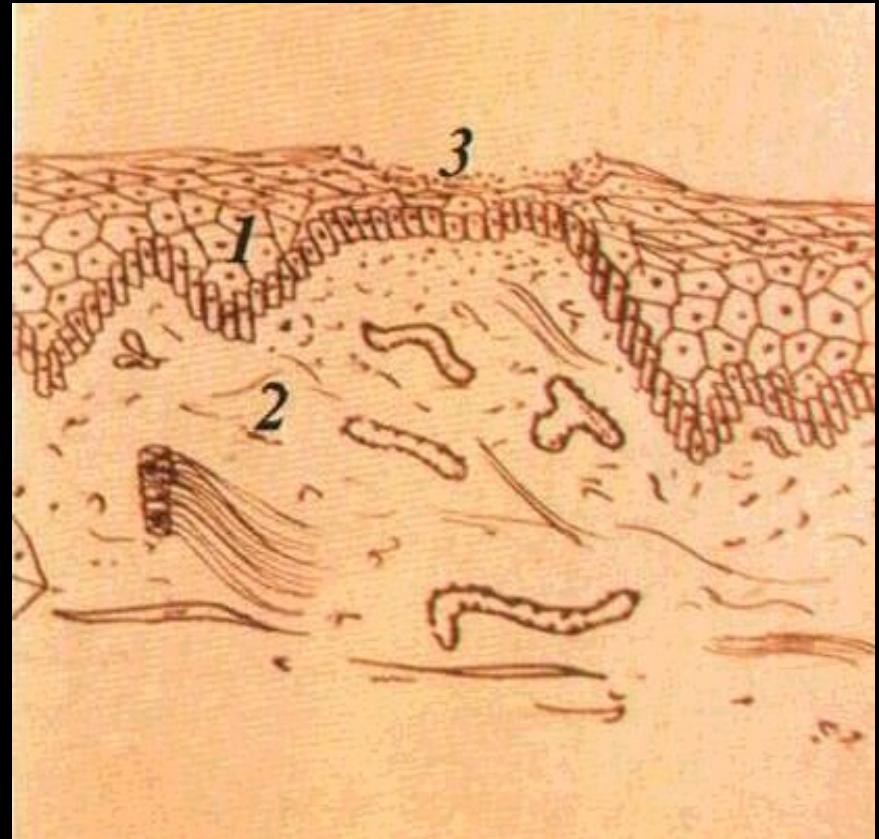
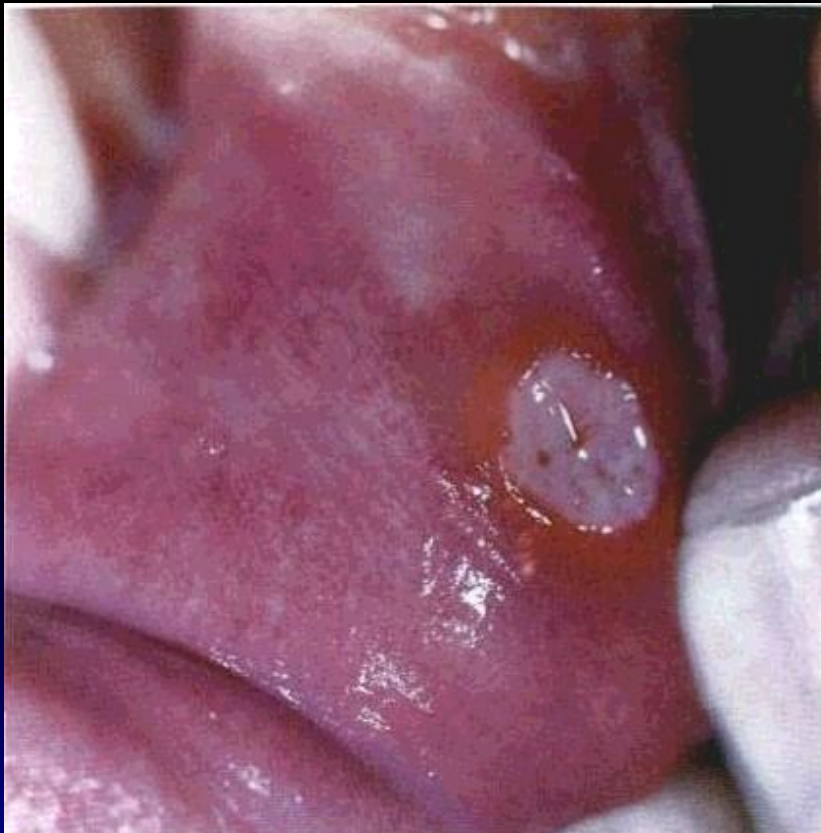
1— епітелій, 2 — власна пластинка слизової
оболонки, 3— лусочки.



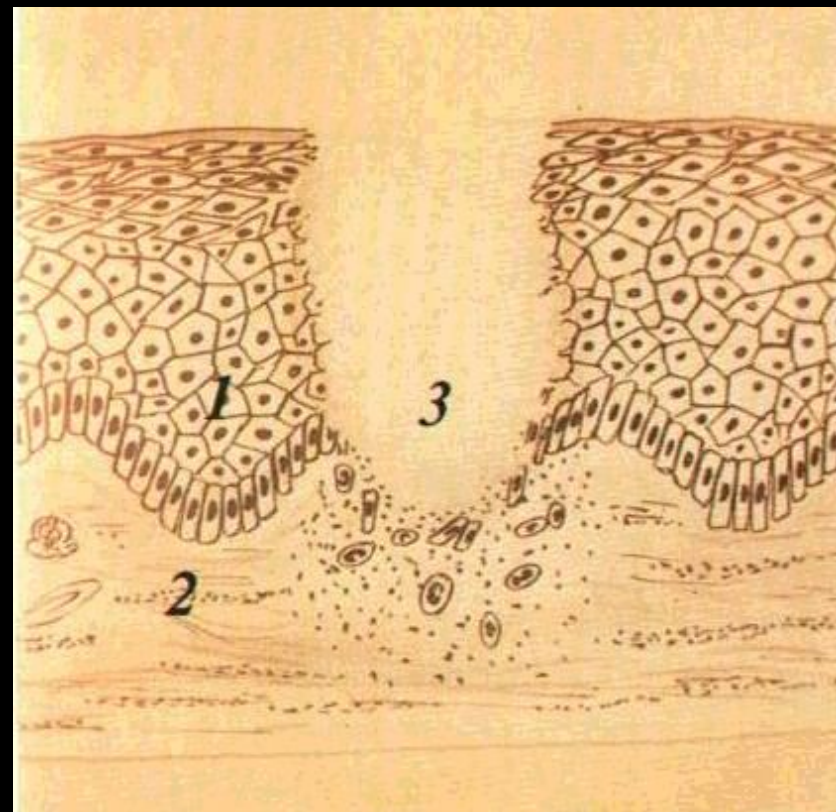
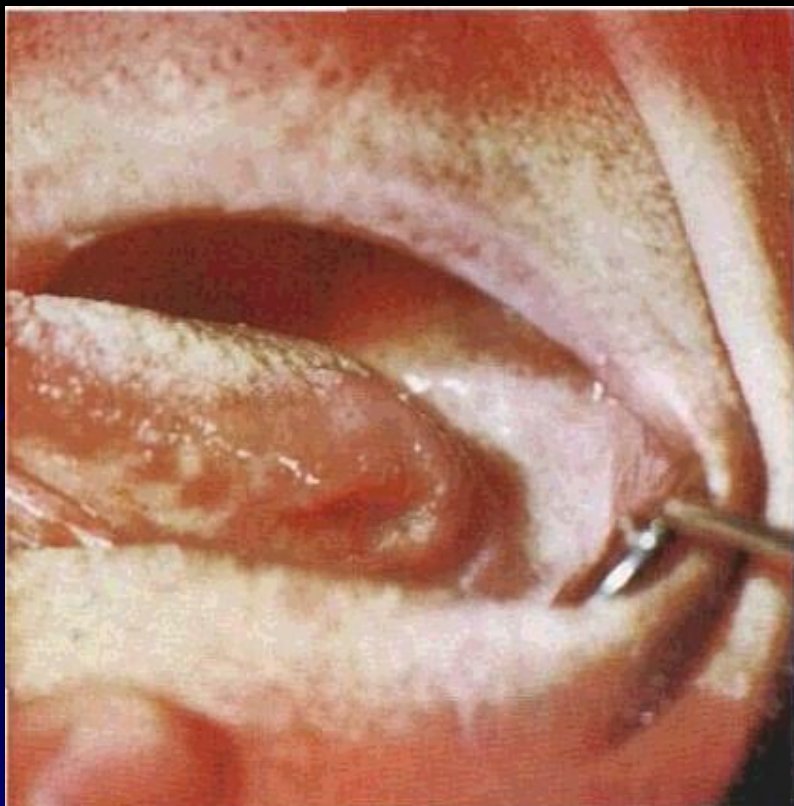
Ерозія на слизовій оболонці бічної поверхні
язика (а), схематичне й зображення (б):
1— епітелій, 2 — власна пластинка слизової
оболонки. 3 — дефект епітелію.



Афта на слизовій оболонці нижньої губи (а),
схематичне зображення: 1 — епітелій, 2 —
власна пластинка слизової оболонки, 3 -
дефект епітелію вкритий фібринозним
нальотом.

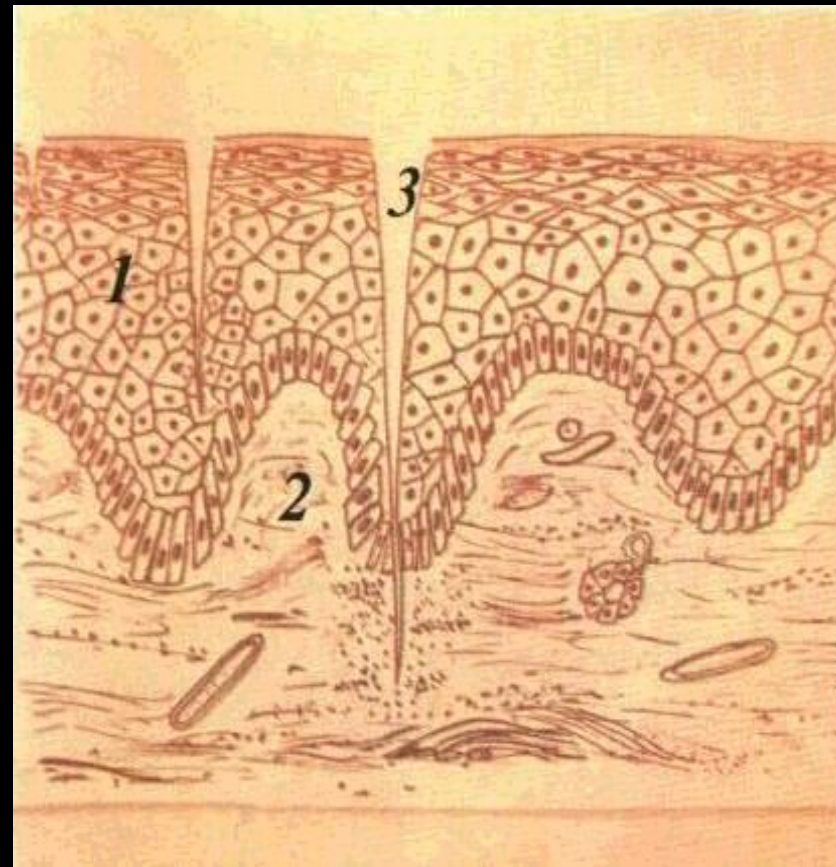
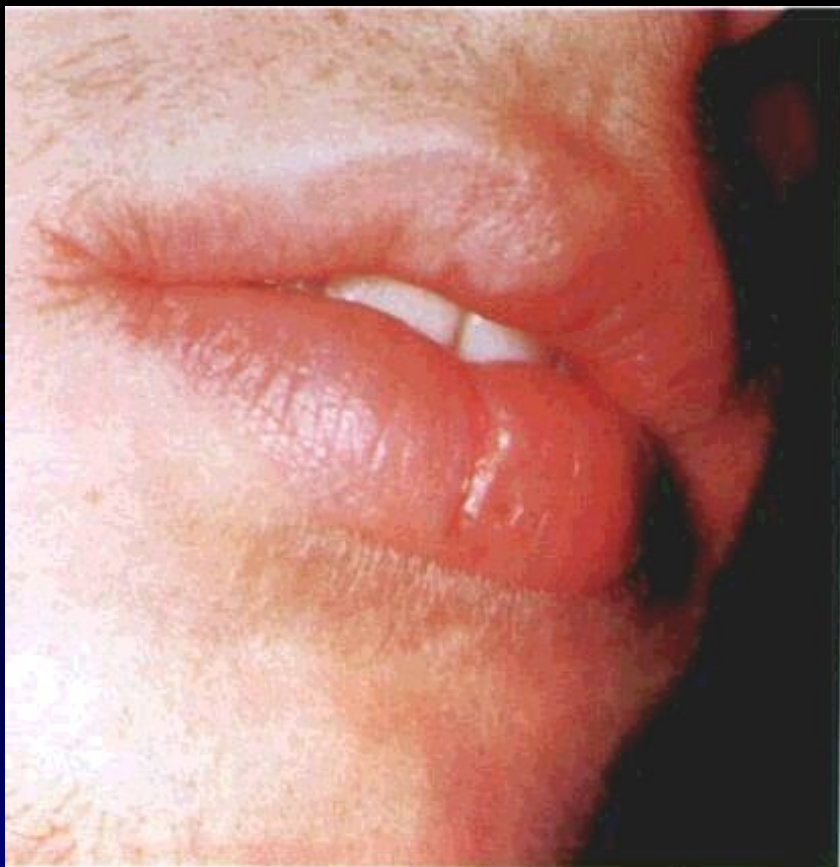


Виразка на слизовій оболонці бічної поверхні
язика (а), схематичне зображення (б)
1 – епітелій, 2 — власна пластинка слизової
оболонки, 3 — дефект епітелію і власної
пластинки слизової оболонки.



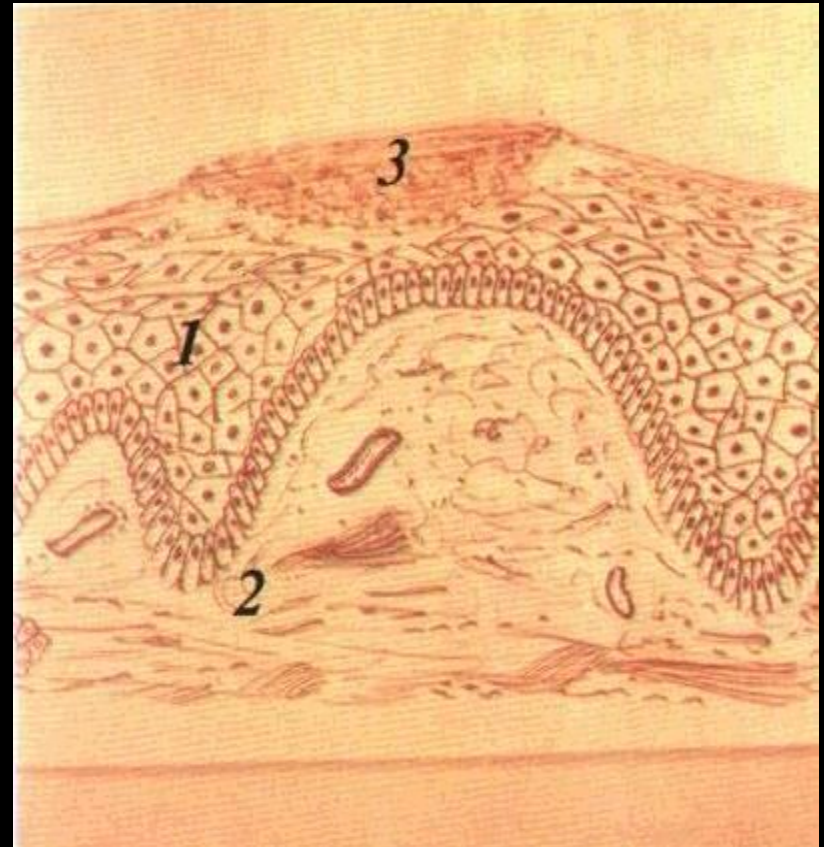
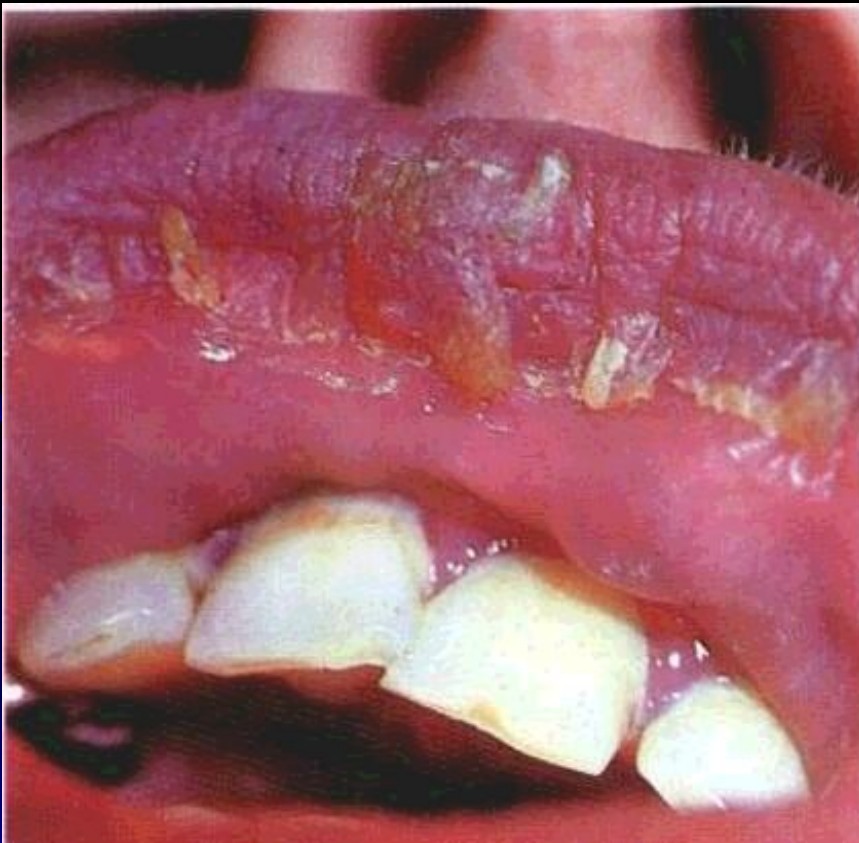
Тріщина червоної кайми нижньої губи (а),
схематичне її зображення (б)

1 — епітелій, 2 — власна пластинка слизової
оболонки, 3 — лінійний дефект тканин слизової
оболонки.



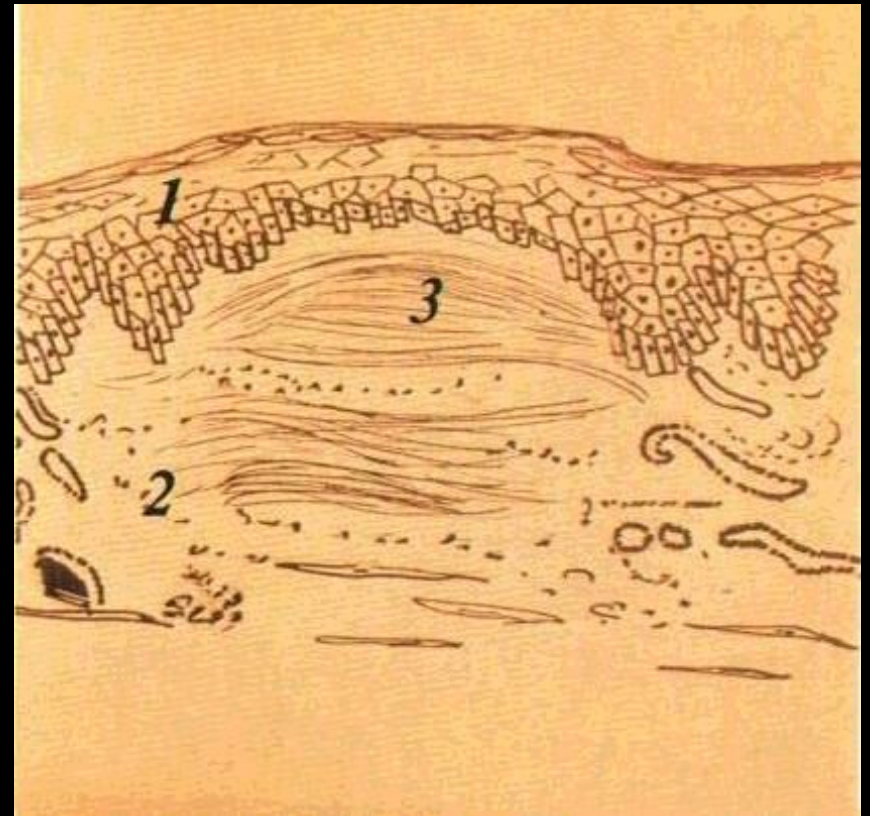
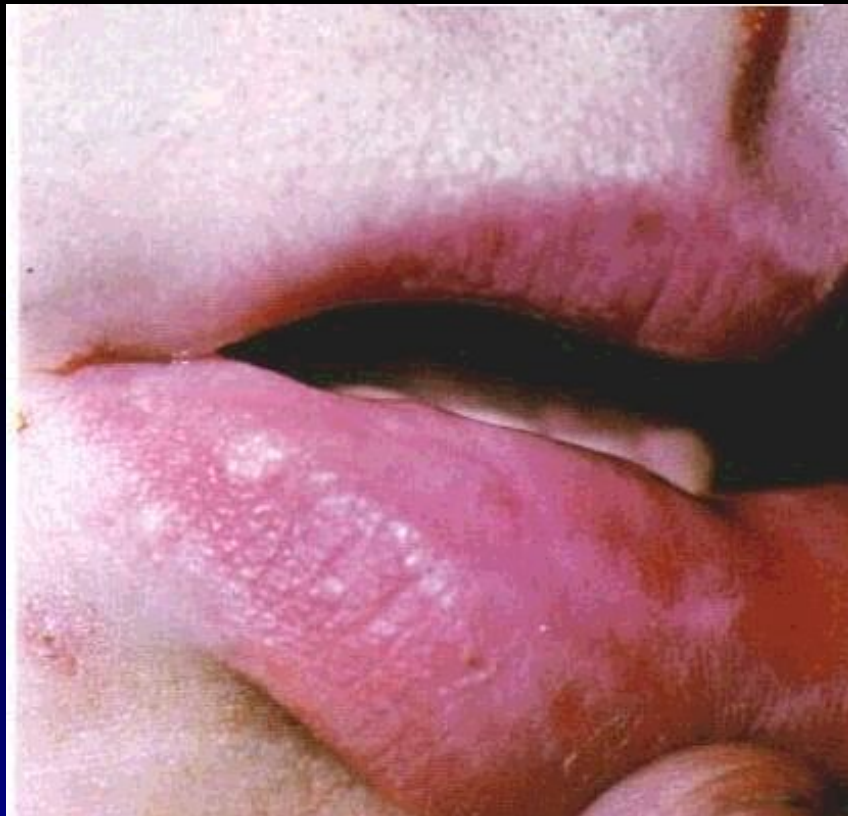Кірка на верхній губі (а), схематичне її
зображення (б):

1— епітелій, 2 – власна пластинка слизової
оболонки, 3 — кірка (ексудат, що зсохся).



Гіпертрофічний рубець на слизовій оболонці
нижньої губи (а), схематичне його зображення
(б)

1— епітелій, 2 – власна пластинка слизової
оболонки, 3 — волокнисті утворення.



Захворювання слизової оболонки порожнини рота		
Самостійні	Симптоматичні	Синдроми
<i>Травматичні ураження</i>		
Механічна		
Хімічна травма		
Фізична травма		
Лейкоплакія		
<i>Інфекційні захворювання</i>		
Вірусні	Грип, кір, ящур, вітряна віспа, інфекційний мононуклеоз	СНІД
Бактеріальні	Кашлюк, дифтерія, скарлатина, туберкульоз, сифіліс, лепта	Бідерманна
Мікотичні		
<i>Захворювання губ</i>		
Екسفоліативний	Екзематозний	
Метеорологічний хейліт	Атопічний хейліт	
Актинічний		
Хронічна Гландулярний хейліт		Пуенте — Асеведо
Лімфедема		Мелькерсона — Розенталя, Мішера

ДЯКУЮ ЗА УВАГУ!

