МЕТОДЫ ИССЛЕДОВАНИЯ ПЕЧЕНИ И ЖЕЛЧНЫХ ПУТЕЙ

Жалобы больных с заболеваниями печени и желчных путей

- √ Боли в правом подреберье
- √ Горечь во рту
- √ Отрыжка
- √ Тошнота
- √ Рвота
- √ Кожный зуд
- √ Желтуха
- √ Увеличение живота
- √ Лихорадка

Боли при заболеваниях печени и желчных путей

Локализация	**обычно в правом подреберье**
Характер болей	от незначительного ощущения тяжести, распирания, до резчайших нестерпимых болевых ощущений
Иррадиация	чаще в область правой лопатки, правой ключицы, правое плечо, межлопаточное пространство
Условия возникновения	сразу **после приема пищи или спустя 30–60 мин**. после еды, особенно жареной или жирной пищи, нередко ночью, ***усиливается при физической нагрузке, ношении тяжестей, тряске***
Длительность болей	может измеряться секундами, минутами, днями и даже неделями
Условия прекращения	прекращаются самостоятельно или после приема спазмолитиков, обезболивающих,

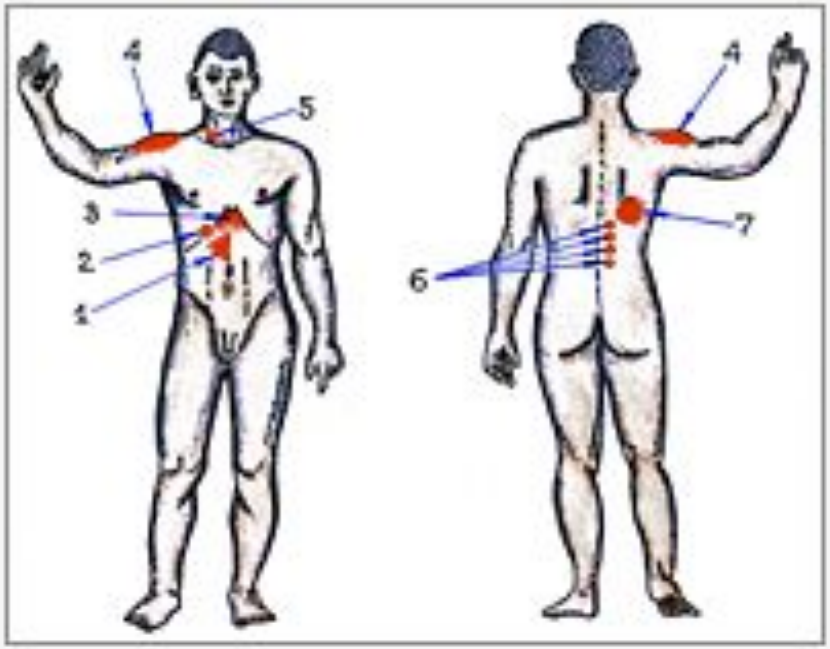

Болевые точки и зоны кожной гиперестезии при заболеваниях желчевыводящих путей и печени. 1 - зона Шоффара; 2 - точка желчного пузыря (точка Кера); 3 - эпигастральная область; 4 - зона плеча; 5 - правосторонняя точка диафрагмального нерва; 6 - паравертебральные точки, 7 - точка лопаточного угла.

Жалобы больных с заболеваниями печени и желчных путей

Печеночная (желчная) колика

Характер боли	Приступообразная, резкая, нестерпимая
Локализация боли	Сначала в правом подреберье, затем по всему животу
Иррадиация боли	Под правую лопатку, в правое плечо, межлопаточное пространство
Длительность приступа	От нескольких минут до нескольких часов
Провоцируется	Жирной пищей, вибрацией
Купируется	Спазмолитиками, теплом

- Горечь во рту
- √ Отрыжка
- √ Тошнота
- √ Рвота

Симптомы заболевании печени и желчных путей

- Горечь во рту
- √ Тошнота
- √ Рвота

Симптомы желудочной и кишечной диспепсии

- понижение аппетита
- √ Отрыжка
- √ Тошнота, рвота
- Вздутие и урчание в животе
- Запор и понос

Анамнез

- ***Начало болезни*** (острое или постепенное), характер ***течения*** ее (монотонное, постоянное или волнообразное, рецидивирующее), причины обострения, особенности ***питания***.
- ***Генетическая предрасположенность***
- ***Вредные привычки*** (алкоголь!!!)
- ***Особенности питания***
- ***Условия работы***
- ***Сопутствующая патология***

Желтуха и сосудистые звездочки у больного циррозом печени

Рис. 4.33.

Сосудистые звездочки на коже верхней половины туловища у больного с циррозом печени.

. «Печеночная ладонь» (пальмарная эритема)

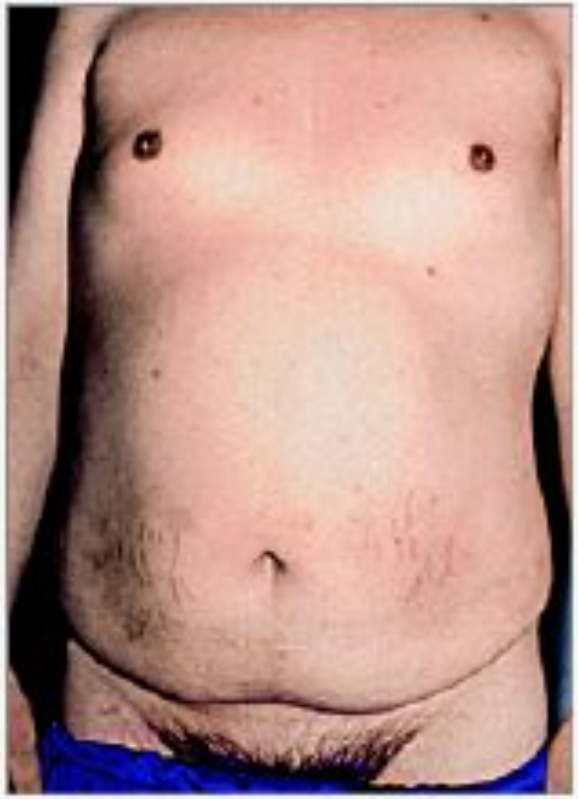

Стрии от растяжения: красноватые стрии на нижнебоковой поверхности живота у больного с циррозом печени и нарушением дезинтоксикационной функции печени. Заметна также гинекомастия, оволосение кожи живота по женскому типу (гиперэстрогенемия), перераспределение жира (фартучный живот).

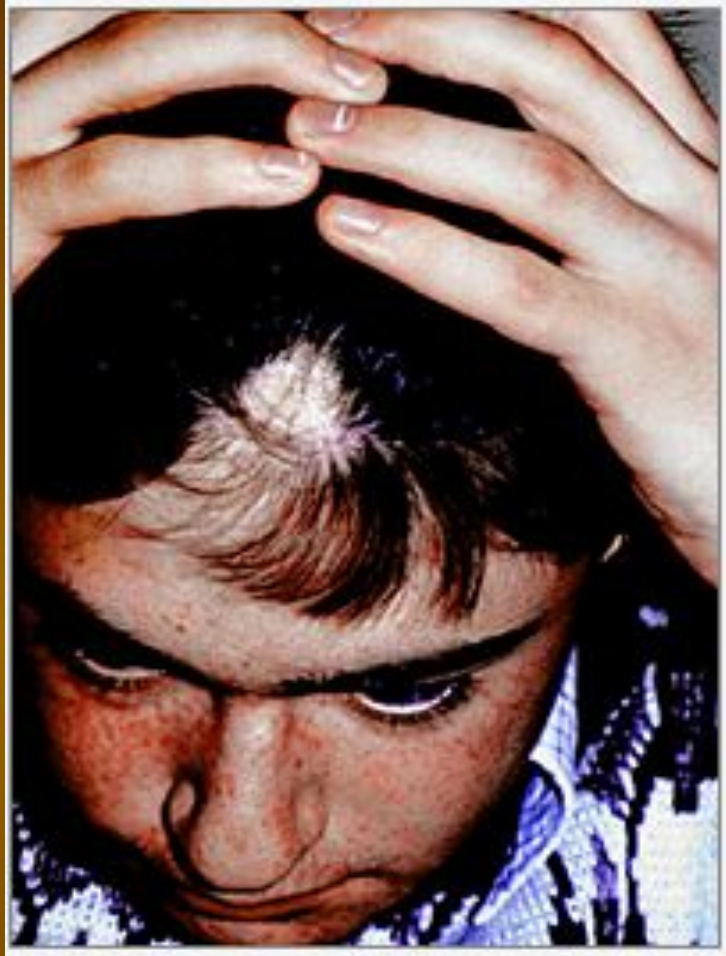

Выпадение волос на голове у больного с активным гепатитом и нарушением дезинтоксикационной функции печени.

Желтуха, отечный и геморрагический синдромы при циррозе печени

«Лягушачий живот», «голова медузы»

Внешний вид больного с декомпенсироованным циррозом печени. Заметно выраженное похудание больного, асцит, пиникомастия, геморрапии на коже, варикозное расширение подкожных вен передней брюшной стенки, пупочная грыжа.

Расширение подкожных вен передней брюшной стенки у больной с циррозом печени и портальной гипертензией, асцитом.

Зоны кожной гиперестезии у больных хроническим холециститом

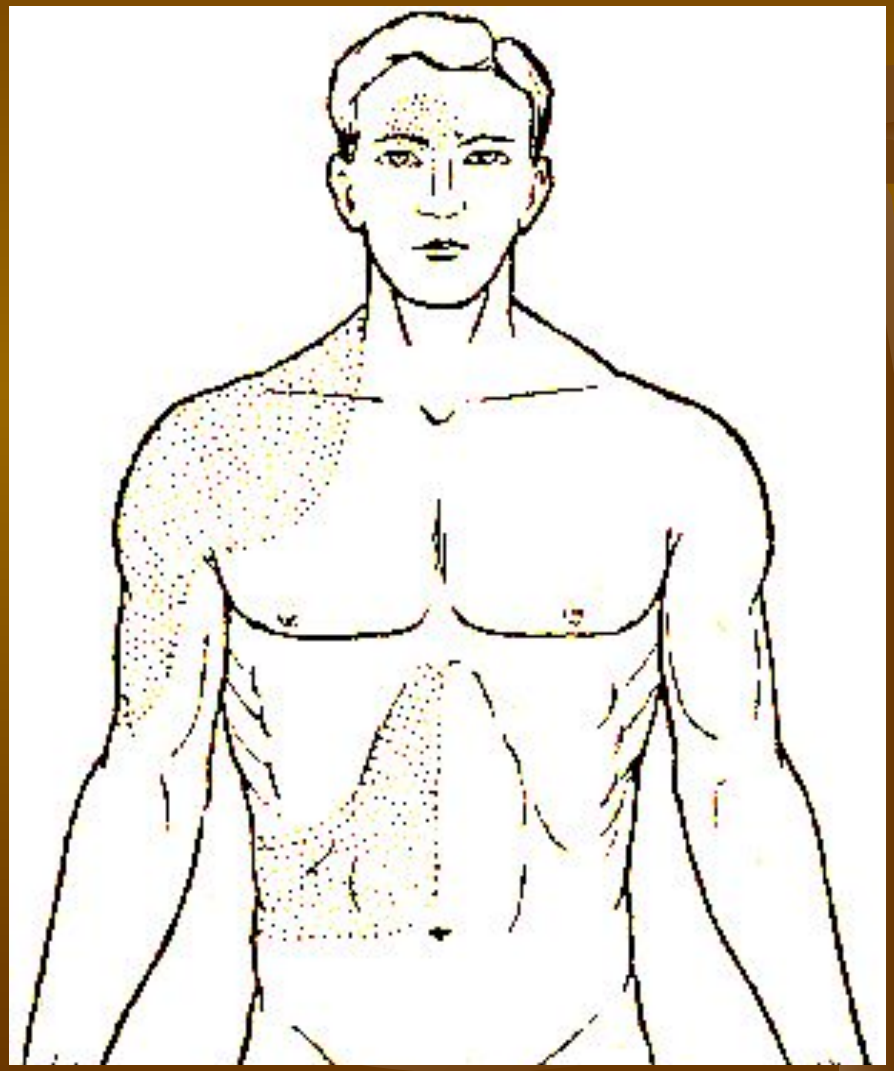

Болевые точки при заболеваниях желчного пузыря

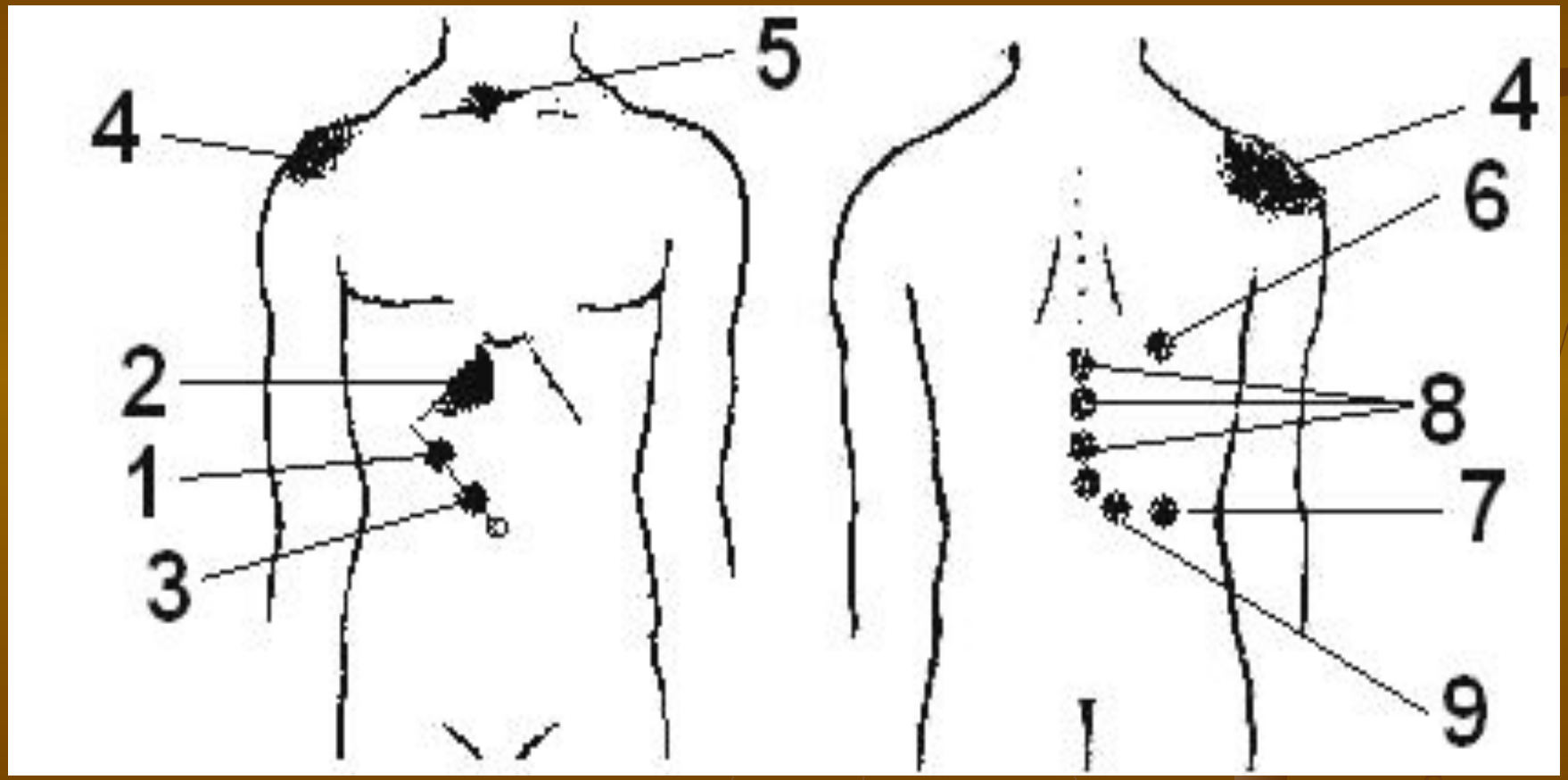

1 - пузырная точка (т. Кера), 2 - эпигастральная зона, 3 - холедохо - панкретическая зона, 4 - плечевая зона, 5 - надключичная точка (точка n. frenici), 6 - подлопаточная точка, 7 - точка у конца XII ребра, 8 - точки у VIII – XI грудных позвонков, 9 - точка правее XII грудного позвонк

Гепатомегалия (увеличение печени)

- √ Острый и хронический гепатит
- √ Циррозы
- √ Застойные явления (правожелудочковая недостаточность)
- √ Опухоль
- √ Эхинококк
- √ Абсцесс

Дополнительные методы исследования при заболеваниях печени и желчевыводящих путей

Основными функциями гепатоцитов являются:

- *Участие печени в пигментном обмене*

  Синтез билирубина и желчных кислот с последующей секрецией их в желчные канальцы.
- *Участие печени в углеводном обмене* – поддержание стабильной концентрации глюкозы

Участие печени в углеводном обмене

Галактоземическая кривая

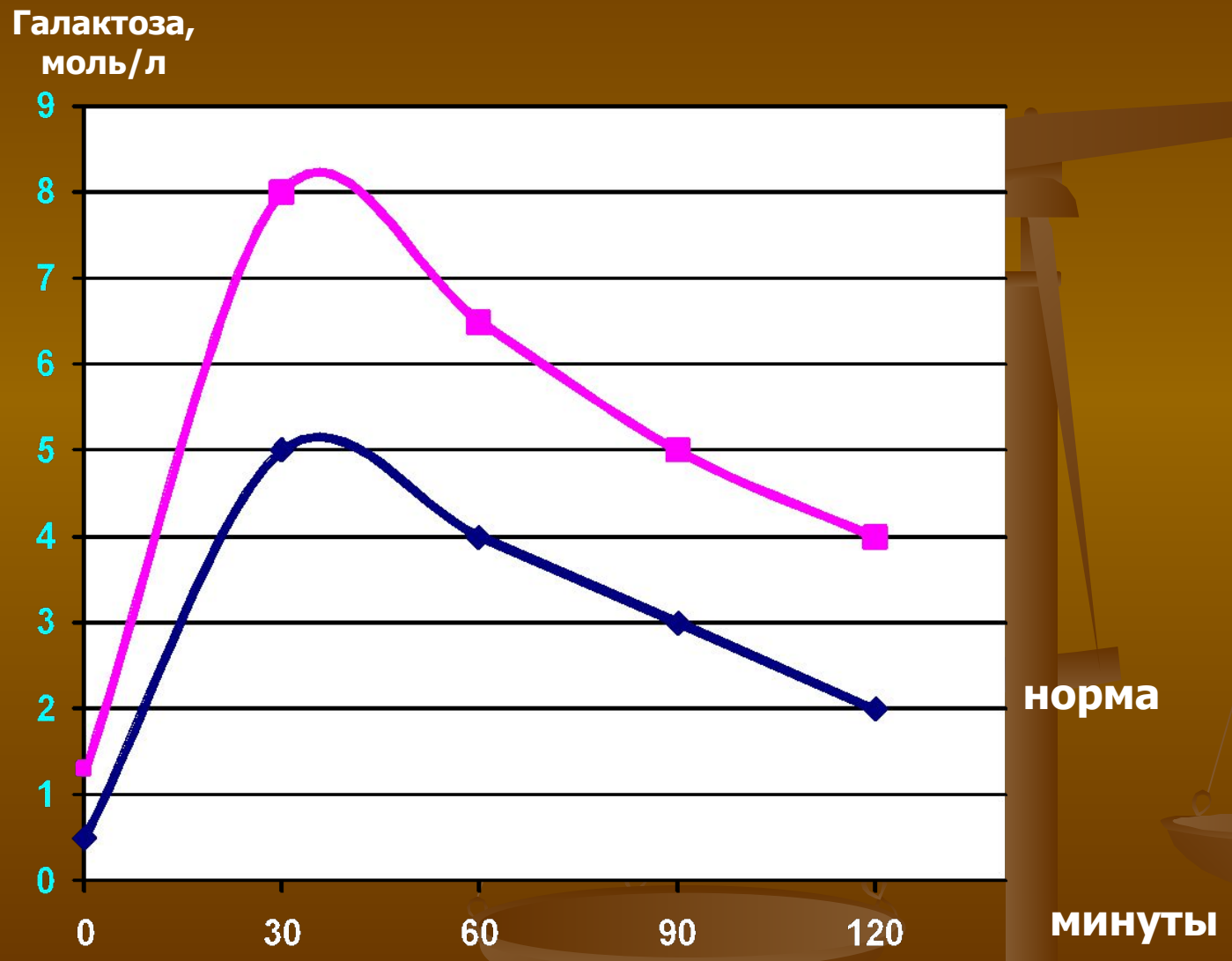

Участие печени в белковом обмене

- Синтез альбумина, фибриногена, протромбина и др. факторов свертывания, глобулиновых фракций, липопротеинов, гликопротеинов
- Расщепление и обезвреживание пептидов и аминокислот, поступающих из желудочно-кишечного тракта:
  - Обезвреживание аммиака
  - Дезаминирование аминокислот с образованием мочевины

Белковые нарушения при заболеваниях печени:

- **Диспротеинемия:**
  - ↓ **альбуминов** (нарушение белково-синтетической функции печени)
  - ↑ α_1- и α_2- глобулинов (за счет белков острой фазы) при активном гепатите, метастазах в печень
  - ↑ β-глобулинов при холестазе (за счет липопротеинов)
  - ↑ γ-глобулинов (за счет иммуноглобулинов) при хрон. воспалительном процессе, аутоиммунном гепатите
- ↓ **уровень протромбина** (N: протромбиновый индекс 85 – 115%) и др. факторов свертывания
- **Уровень фибриногена** (N: 2 – 4 г/л):
  - **Снижен** при печеночной недостаточности
  - **Повышен** при выраженном воспалит. процессе

Белковый обмен при заболеваниях печени:

- **Содержание мочевины и аммиака:**
  - нарушение мочевинообразующей функции печени
  - ↑ уровня мочевины при печеночно-почечной недостаточности и усиленном катаболизме белка
  - ↑ аммиака – предвестник печеночной комы (при нарушении обезвреживания в печени, при порт. гипертензии с развитием порто-кавальных анастомозов)
- При опухолях печени вырабатывается **α-фетопротеин** (диагностический маркер)
- **Белковые осадочные пробы** – выявляют диспротеинемию (нарушается устойчивость коллоидной системы крови)

Участие печени в липидном обмене

Синтез и распад жиров, фосфолипидов, холестерина и липопротеидов

При заболеваниях печени:

- **При тяжелых поражениях печени (активный гепатит, цирроз) и развитии печеночной недостаточности:**
  Снижается уровень холестерина и липидов
- **При холестазе внутри- и внепеченочном:**
  Повышается уровень холестерина и липидов

Активность ферментов

- Образуются в гепатоцитах:
  - АлАТ – Аланин-аминотрансфераза (глютамин-пировиноградная трансаминаза)
  - АсАТ – Аспартат-аминотрансфераза (глютамин-щавелевоуксусная трансаминаза)
  - ЛДГ$_5$ (лактатдегидрогеназа)
  - Альдолаза
  - Холинэстераза (↓ при печеночной недостаточн.)

↑ при разрушении гепатоцитов

- Выделяются печенью:
  - Щелочная фосфотаза (↑ при холестазе, при некоторых внепеченочных опухолях)
  - γ-глютамат-транспептидаза (↑ при холестазе, при алкогольном гепатите вместе с АсАТ)

Лабораторные синдромы при патологии печени

Цитолитичес-кий синдром	Сидром недос-таточности гепатоцитов	Мезенхимально-воспалитель-ный синдром	Холестатически й синдром
Повышение билирубина прямого (и непрямого), АЛАТ и АСАТ, ЛДГ	Снижение уровня альбуминов, протромбина, V и VII факторов свертывания крови, холестерина, ХЭ	Повышение уровня γ–глобу-линов, IgM, IgG, IgA и аутоанти-тел к тканям печени; С-реактивного белка, СОЭ, полож. белко-вые осадочные пробы, снижение титра комлемента	Повышение связанного билирубина, холестерина, β–липопроте инов, ЩФ, ГГТП (γ– глу-тамилтранс-пептидазы)

Функциональные пробы печени

	Показатели
Ферментообразующая функция	Биохимические показатели крови и ферменты: АЛАТ, АСАТ, ЛДГ, щелочная фосфатаза, ГГТП (γ–глутамат-транспептидаза)
Пигментная функция	**Билирубин и фракции**
Обезвреживающая и экскреторная функции: а) проба с бензойнокислым натрием	65 - 85% образовавшейся в печени гиппуровой кислоты выделяется с мочой за 4 часа
б) бромсульфалеиновая проба	Не более 5 - 6% краски в крови через 45 мин. после в/в введения бромсульфалеина

Дуоденальное содержимое

Свойства желчи	Порция А	Порция В	Порция С
Происхождение	Из 12-перстной кишки	Пузырная	Из желчных протоков
Количество	20 - 35 мл	30 - 60 мл	(30 мл)
Цвет	Золотисто-желтый	Коричневый или темно-зеленый	Золотисто-желтый
Прозрачность	Прозрачная	Прозрачная	Прозрачная
Относительная плотность	1007 - 1015	1016 - 1032	1007 - 1010
Реакция	Слабо-щелочная	Щелочная	Щелочная
Микроскопия: Эпителий	Единичные клетки в препарате	Единичные клетки в препарате	Единичные клетки в препарате
Лейкоциты	1 - 2 в поле зрения	2 - 3 в поле зрения	2 - 3 в поле зрения
Слизь	Незначительное количество	Незначительное количество	Незначительное количество
Кристаллы холестерина и билирубина	Отсутствуют	Единичные	Отсутствуют
Посев	Стерильный	Стерильный	Стерильный

УЗИ печени и желчного пузыря

- «Золотой стандарт» диагностики острых и хронических заболеваний печени, желчнокаменной болезни, аномалий развития; оценки состояния сосудов печени и внутрибрюшных лимфузлов, выявления первичных и метастатических опухолевых процессов в паренхиматозных органах и желчном пузыре, гемангиом, кист, свободной жидкости в брюшной полости и др.

Ультразвуковая картина при патологии желчного пузыря

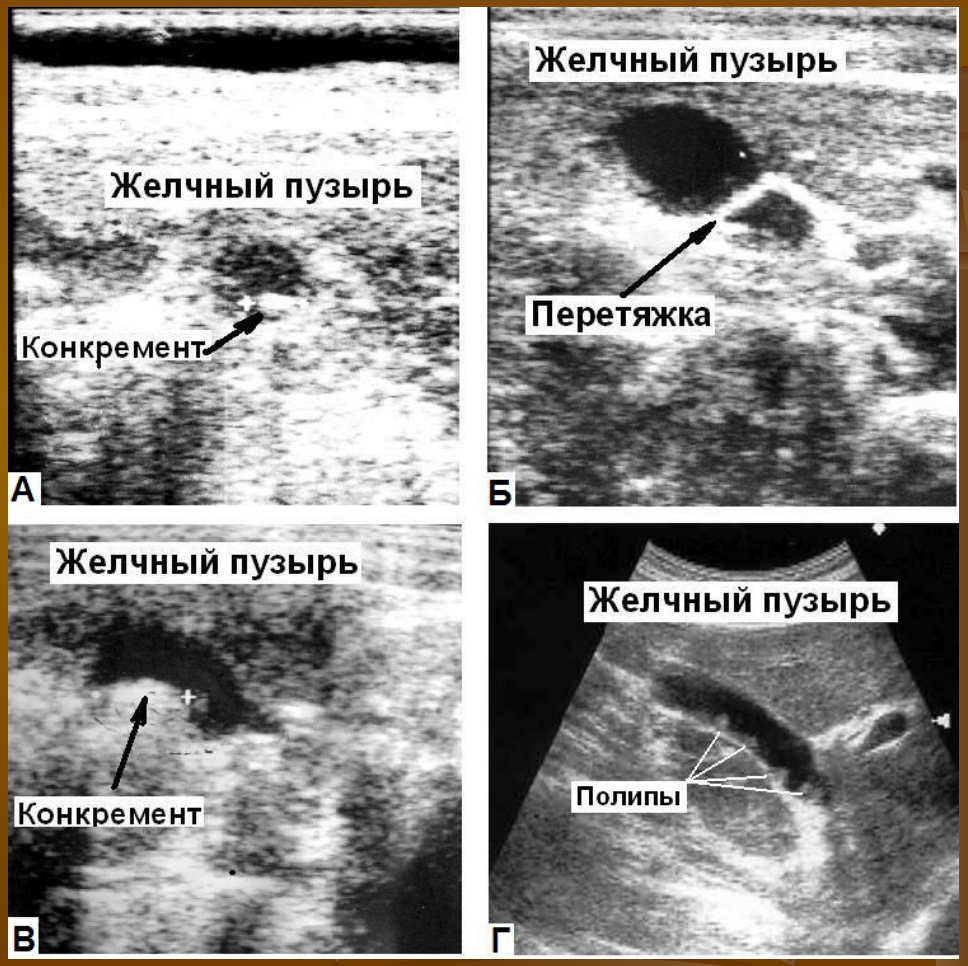

Рентгенодиагностика

- ***Обзорная рентгенография (рентгеноскопия) брюшной полости***
- ***Рентгенологическое исследование билиарного тракта с применением рентгеноконтрастных веществ.***

  В зависимости от способа введения контрастного вещества различают три основных метода:

  1. пероральная холецистография;

  2. внутривенная холеграфия (холангиохолецистография);

  3. ретроградная холангиография;
- ***Рентгенография пищевода и желудка (варикозное расширение вен)***

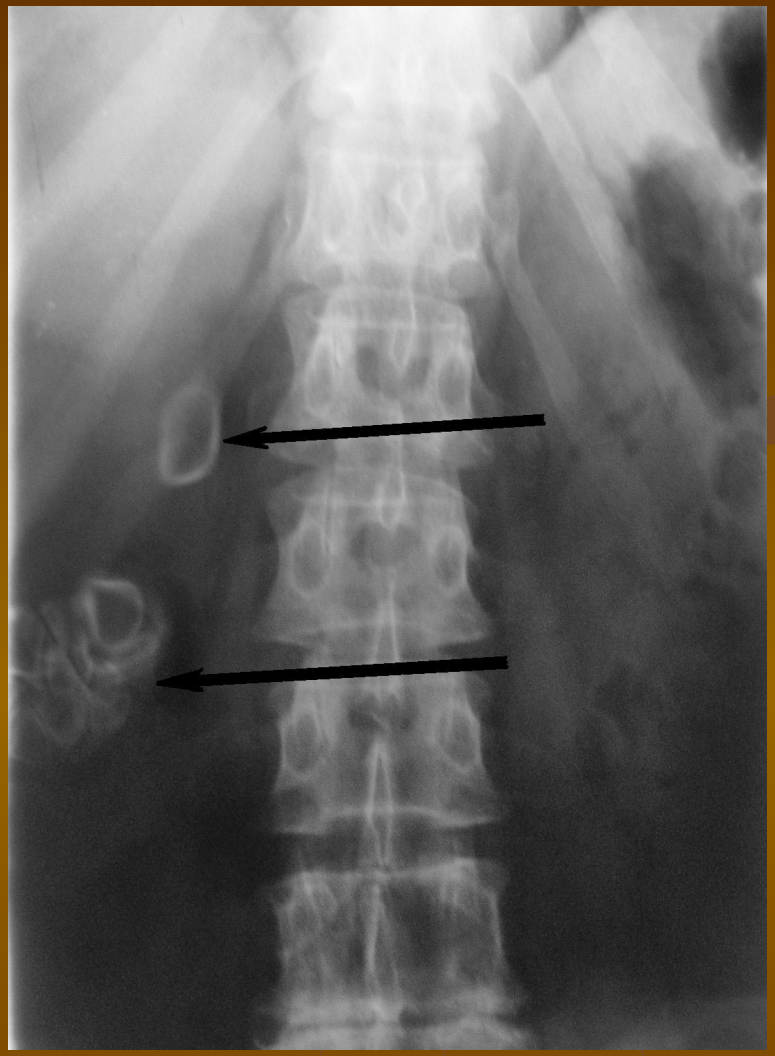

Обзорная рентгенограмма области печени – кальцинированные личинки эхинококка (пузыри) в печени

Другие инструментальные методы исследования печени

- Радиоизотопные методы исследования:
  - Радиоизотопная гепатография
  - Сканирование печени
- Спленопортография
- Компьютерная томография
- Пункционная биопсия печени под контролем УЗИ
- Лапароскопия

- **<u>ПОРТАЛЬНАЯ ГИПЕРТЕНЗИЯ</u> –**

это клинический синдром, *связанный со стойким повышением кровяного давления в воротной вене вследствие нарушения оттока крови от непарных органов брюшной полости.*

Характерными симптомами являются:

- **Расширение порто-кавальных анастомозов**
- **Асцит**
- **Увеличение селезенки**

«Лягушачий живот», «голова медузы»

Внешний вид больного с декомпенсироованным циррозом печени. Заметно выраженное похудание больного, асцит, пиникомастия, геморрапии на коже, варикозное расширение подкожных вен передней брюшной стенки, пупочная грыжа.

Расширение подкожных вен передней брюшной стенки у больной с циррозом печени и портальной гипертензией, асцитом.

ФОРМЫ ПОРТАЛЬНОЙ ГИПЕРТЕНЗИИ

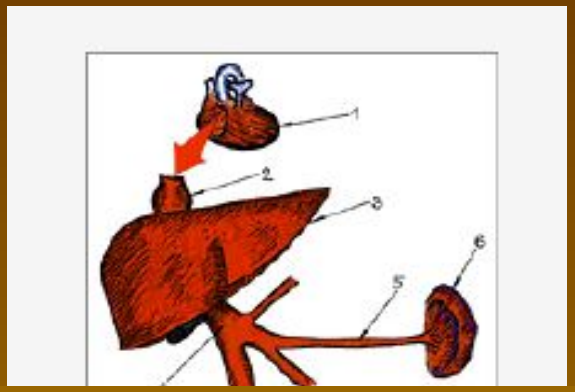

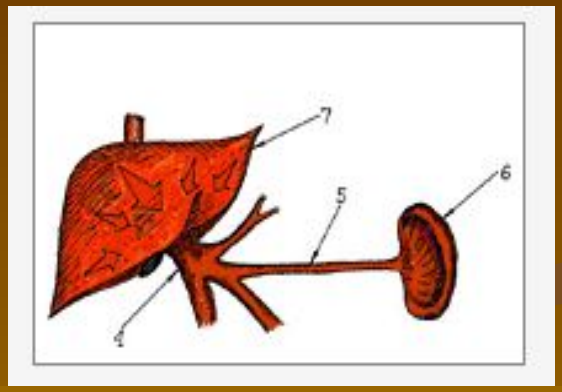



1. Надпеченочный блок – вызывается тромбозом или сдавлением внеорганных (внепеченочных) стволов печеночных вен или нижней полой вены. Может развиться при правожелудочковой недостаточности и перикардите, при тромбозе печеночных вен.

2. Внутрипеченочный блок – на уровне внутрипеченочных разветвлений воротной вены и связан с диффузными заболеваниями печени (циррозы), а также возможной аномалией или опухолевыми процессами.

3. Подпеченочный блок – обусловлен врожденной аномалией, либо тромбозом или сдавлением ствола воротной вены (или ее крупных ветвей).

СТАДИИ ПОРТАЛЬНОЙ ГИПЕРТЕЗИИ

- **1. Диспептическая стадия (отрыжка, тошнота, снижение аппетита, метеоризм, урчание в животе, расстройства стула, увеличение печени и селезенки)**
- **2. Асцитическая стадия (расширение вен брюшной стенки, асцит, отеки на ногах, кровотечения из варикозно-расширенных вен пищевода, прямой кишки)**
- **3. Кахектическая стадия (кахексия, энцефалопатия).**

ПАТОГЕНЕЗ ПОРТАЛЬНОЙ ГИПЕРТЕНЗИИ

Механическое препятствие оттоку крови

Затруднение кровотока в портальных венах

Увеличение резистентности (сопротивления) портальных сосудов

Выход жидкой части крови в брюшную полость

↓

Уменьшение ОЦК

↓

Выработка альдостерона и АДГ

↓

Задержка Na и жидкости

↓

Асцит

Спленомегалия

Образование коллатералей между бассейном воротной вены и системным кровотоком: геморроидальные вены, пищеводно-желудочные вены, околопупочные вены

При циррозе печени: снижение онкотического давления, нарушение обезвреживающей функции печени

печеночная энцефалопатия

Внешний вид больного портальным циррозом печени: похудание, асцит, телеангиэктазии на верхней части груди и шее, геморрагии на руках, расширенные подкожные вены на животе

ЖЕЛТУХА - накопление желчных пигментов в крови и тканях

Причины развития истинной желтухи:

- 1. чрезмерное разрушение эритроцитов и повышение выработки билирубина- ***гемолитическая желтуха***
- 2. нарушение улавливания клетками печени свободного билирубина и связывания его с глюгуроновой кислотой

  паренхиматозная желтуха
- 3. наличие обструкции желчевыводящих путей, нарушение выведения желчи в кишечник и обратное поступление связанного билирубина в кровь

  механическая желтуха

ЖЕЛТУХА

- Раньше всего появляется субиктеричность склер, нижней поверхности языка, мягкого неба
- Затем окрашиваются ладони, подошвы и вся кожа

Цвет кожных покровов:

- **Бледно-желтый** – при гемолитической желтухе
- **Оранжево-желтый** – при паренхиматозной желтухе
- **Зелено-желтый** – при механической желтухе

Желтуха и сосудистые звездочки у больного циррозом печени

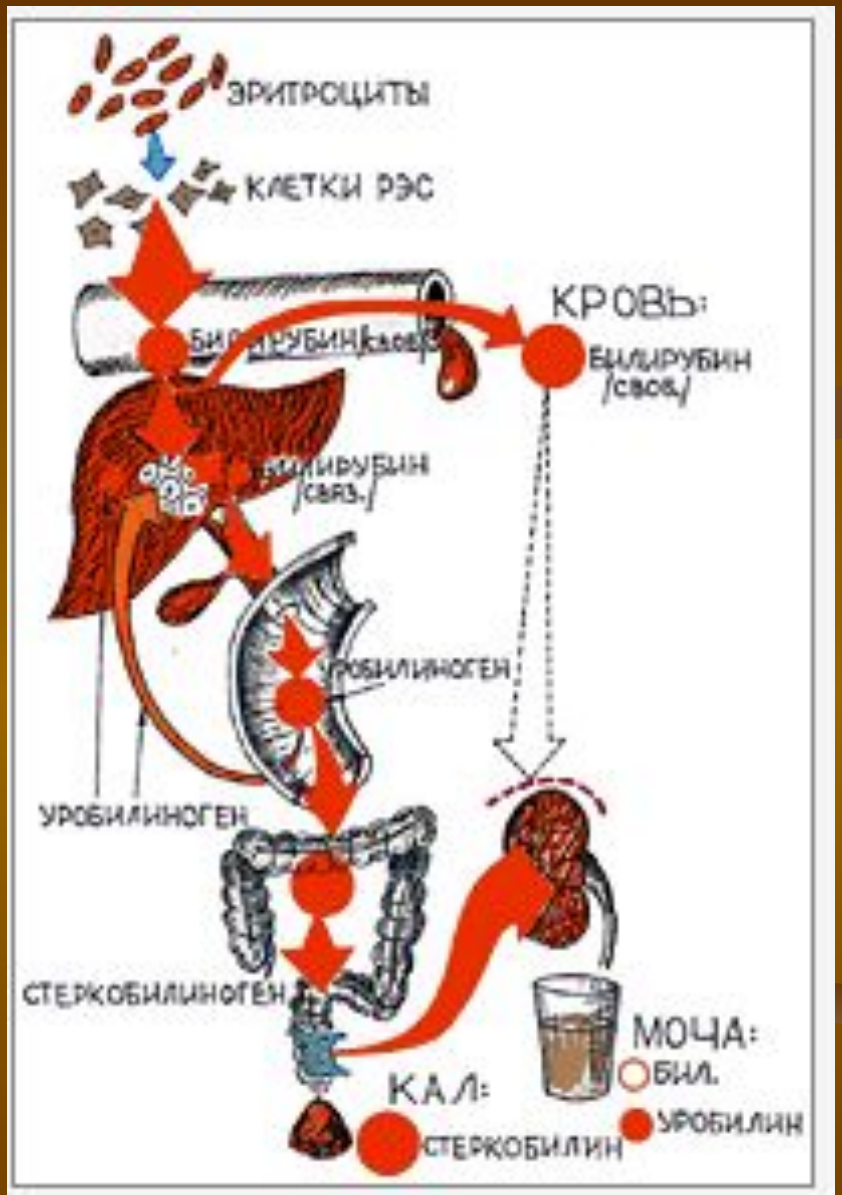

Нарушение метаболизма билирубина при гемолитической желтухе.

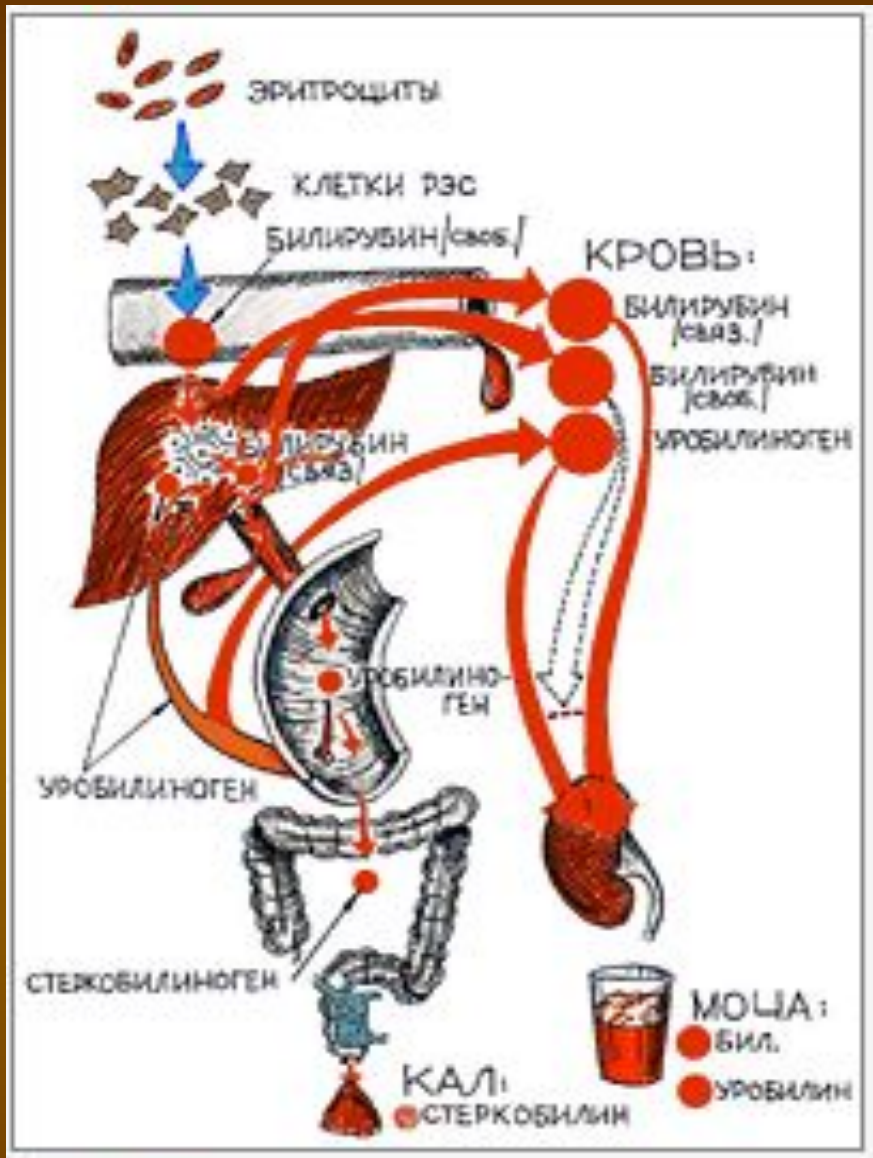

Нарушение метаболизма билирубина при паренхиматозной желтухе.

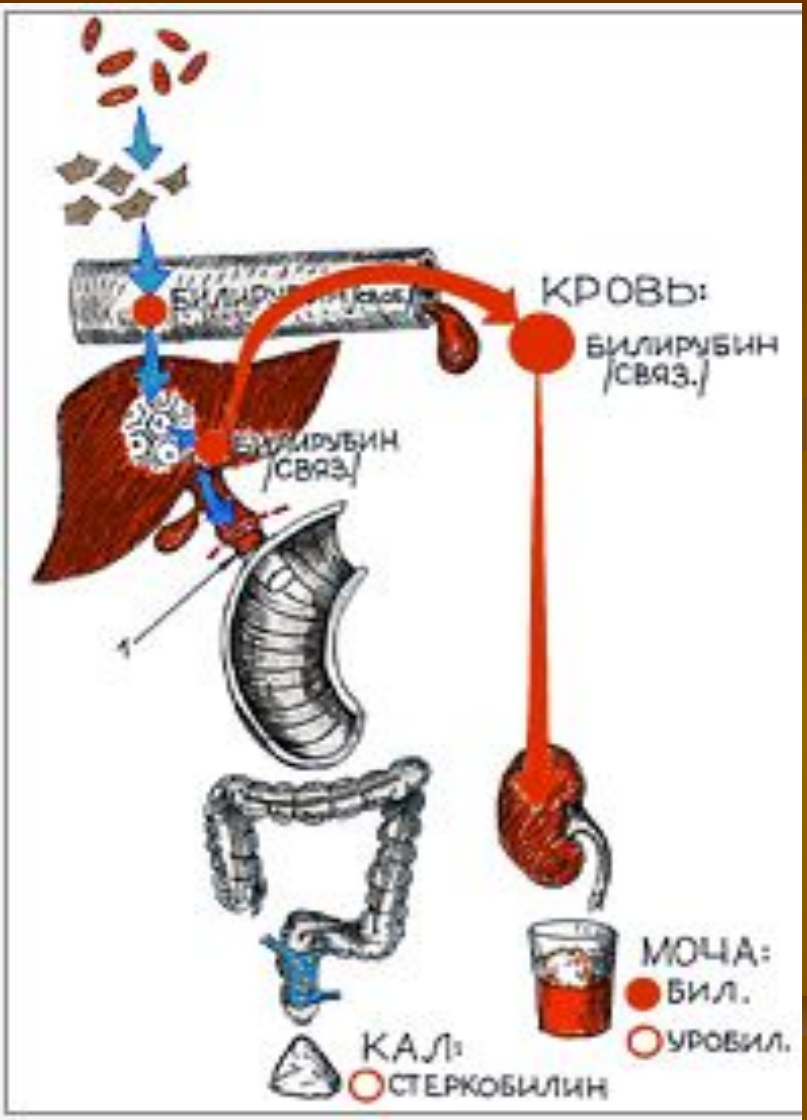

Нарушение метаболизма билирубина при механической желтухе. 1 – обтурация общего желчного протока камнем.

Синдром гепато-целлюлярной (печеночно-клеточной) недостаточности

- Развивается при тяжелых поражениях печени с нарушением функции гепатоцитов. При этом состоянии глубоко нарушаются все функции печени, а, прежде всего, дезинтоксикационная. В крови накапливаются токсические продукты (фенилаланин, триптофан, тирозин, аммиак, фенолы, жирные кислоты), и развивается эндогенная интоксикация.

Клинически этот синдром фигурирует в трех вариантах:

- 1) симптоматика малой печеночно-клеточной недостаточности на фоне хронического заболевания печени;
- 2) нарастание печеночно-клеточной недостаточности, приводящее к развитию прекомы;
- 3) печеночная кома.

Клиника печеночно–клеточной недостаточности

- **Интоксикация** (астенический синдром)
- **Желтуха** паренхиматозная с кожным зудом
- **Печеночная энцефалопатия** (снижение обезвреживания эндогенных нейротоксинов в печени)
- **Fetor hepaticas (печеночный запах)** – увеличение содержания в крови меркаптанов–продуктов гидролиза серосодержащих аминокислот в толстой кишке
- **Нарушение свертывания крови** (геморрагический синдром обусловлен снижением синтеза факторов свертывания при некрозе гепатоцитов)
- **Синдром эндокринных расстройств** (накопление эстрогенов – гинекомастия, бесплодие, пальмарная эритема и др.)
- **Лихорадка** (интоксикация, бактериемия)
- **Септицемия** (угнетение иммунной системы, увеличение эндотоксемии)

Печеночная энцефалопатия

- I стадия (продромальный период) – нарушение поведенческих реакций, раздражительность, инверсия сна
- II стадия – выраженные нейро-психические нарушения (ступор). Больной заторможен, неадекватен. «Хлопающий» тремор пальцев рук.
- III стадия – прекома (сопор). «Печеночный» запах, уменьшение размеров печени, нарастание желтухи, лихорадки, геморрагич. синдрома
- IV стадия – собственно печеночная кома. Арефлексия, дыхание Куссмауля, клонические судороги, «печеночный» запах, недержание мочи и кала, снижение t^0 тела.

Признаки печеночно–клеточной недостаточности

Исследуемый показатель	Группа		
	А (легкая)	В (умеренно выраженная)	С (выраженная)
Билирубин, мкмоль/л	< 34,2	34,2 – 51,3	> 51,3
Альбумин, г/л	> 35	30 – 35	< 35
Асцит	Отсутствует	Хорошо поддается лечению	Плохо поддается лечению
Неврологические нарушения	Отсутствуют	Умеренно выражены	Резко выражены (прекома/кома)
Состояние питания	Хорошее	Удовлетворительное	Резко снижено

Гепатолиенальный синдром

- Сочетанное увеличение печени и селезенки при первичном поражении одного из этих органов.
- Увеличение селезенки при циррозе печени зависит от выраженности портальной гипертензии
- Спленомегалия часто сопровождается гиперспленизмом (усилением функциональной активности селезенки). В увеличенной селезенке депонируются и разрушаются клетки крови.

Гепатолиенальный синдром

Клинические проявления:

- Тяжесть в левом подреберье
- При пальпации – увеличение селезенки (иногда болезненность)
- В анализе крови – анемия, лейкопения, тромбоцитопения;
  в костном мозге – компенсаторная гиперплазия