



СРС

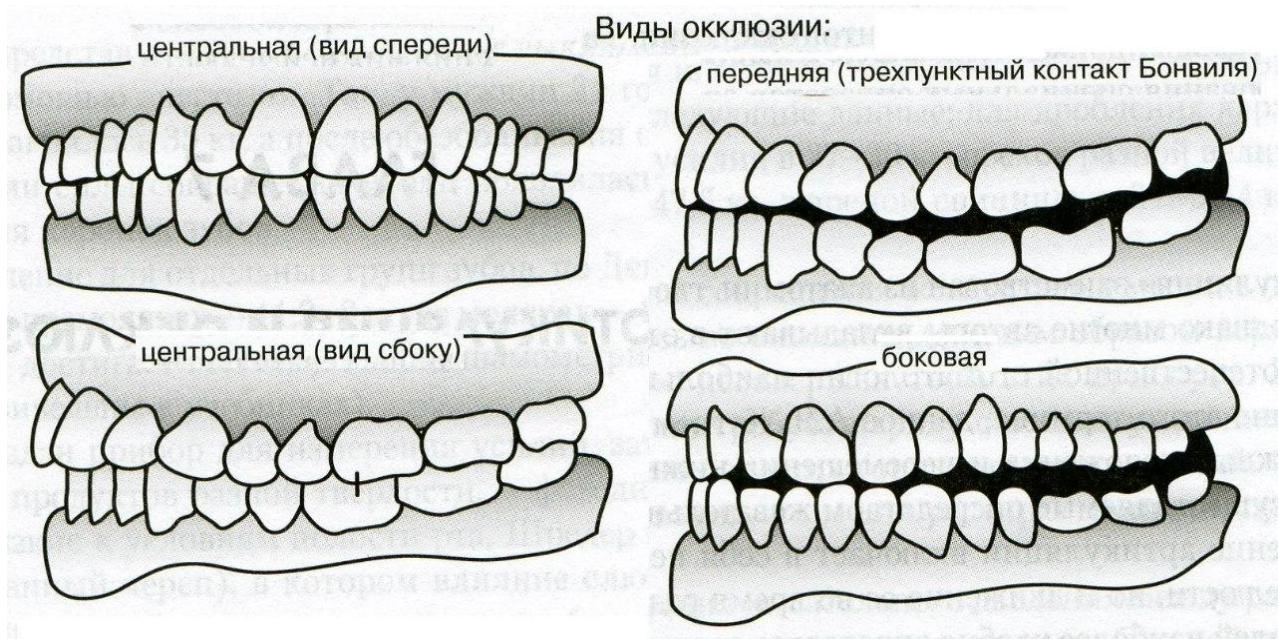
Окклюзия, ее виды, определение
центральной окклюзии.

ИСМАГУЛОВА ДЖУЛИЯ

611 ГРУППА

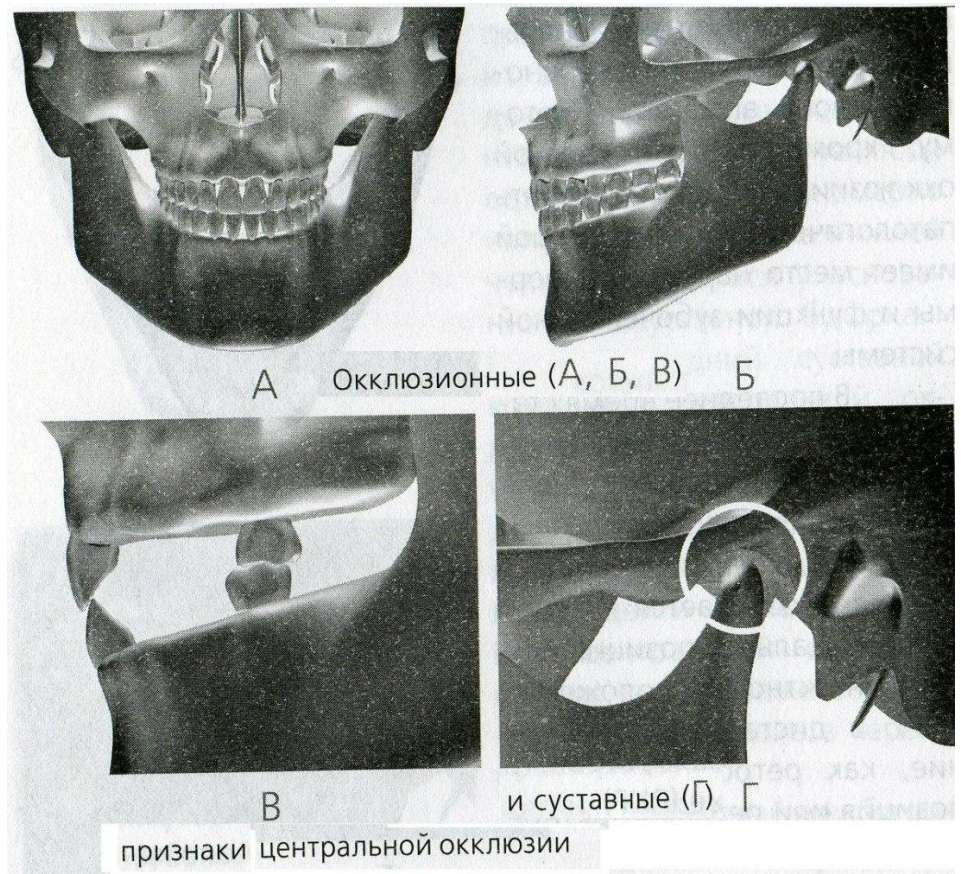
◆ **Окклюзия** (от лат. *occlusus* – запертый) – смыкание зубных рядов или отдельных групп зубов-антагонистов.

- ▶ Передняя
- ▶ Центральная
- ▶ Боковые (правая и левая)
- ▶ Задняя



Центральная окклюзия

- ▶ Центральная окклюзия характеризуется рядом следующих признаков:
 - Мышцы, поднимающие нижнюю челюсть (жевательные, височные, медиальные крыловидные), одновременно и равномерно сокращаются.
 - Суставные головки находятся у основания ската суставного бугорка, в глубине суставной ямки.
 - Зубные признаки используются для определения центральной окклюзии в клинике, так как определяются визуально:



- 1) между зубами верхней и нижней челюсти имеется максимально плотный фиссуρο-бугорковый контакт;
- 2) каждый верхний и нижний зуб смыкается с двумя антагонистами: верхний с одноименным и позадистоящим нижним; нижний - с одноименным и впередистоящим верхним. Исключение составляют верхние третьи моляры и нижние центральные резцы;
- 3) средние линии между верхними и нижними центральными резцами составляют продолжение одна другой и лежат в одной сагиттальной плоскости;
- 4) верхние зубы перекрывают нижние зубы во фронтальном отделе не более $1/3$ длины коронки;
- 5) режущий край нижних резцов контактирует с небными бугорками верхних резцов;
- 6) верхний первый моляр смыкается с двумя нижними молярами и покрывает $2/3$ первого моляра и $1/3$ второго. Медиальный щечный бугор верхнего первого моляра попадает в поперечную межбугорковую фиссуру нижнего первого моляра;
- 7) в поперечном направлении щечные бугры нижних зубов перекрываются щечными буграми верхних зубов, а небные бугры верхних зубов расположены в продольной фиссуре между щечными и язычными буграми нижних зубов.

Передняя окклюзия Боковая окклюзия

- ▶ При передней окклюзии наблюдается выдвижение нижней челюсти вперед. При передней окклюзии может наблюдаться вполне правильный прикус зубов. Если прикус нормальный, то средняя линия лица совпадает со средней линией центральных резцов. Передняя окклюзия очень схожа с центральной. Однако есть отличие в расположении головки нижней челюсти. При передней окклюзии они находятся ближе к суставным бугоркам и немного выдвинуты вперед.

Данный вид окклюзии возникает при смещении нижней челюсти влево или вправо. Головка нижней челюсти становится подвижной. Но остается у основания сустава. При этом с другой стороны она смещается вверх. Если возникла задняя окклюзия, то возникает смещение нижней челюсти. При этом она теряет свое центральное расположение. Во время этого головки суставов смещаются кверху. Страдают задние височные мышцы. Они находятся в постоянном напряжении. Функции нижней челюсти частично нарушаются. Она перестает двигаться вбок.

Задняя окклюзия

Патологическая окклюзия

- ▶ Возникает при дорсальном смещении нижней челюсти из центрального положения. Головки нижней челюсти при этом смещены дистально и вверх, задние пучки височных мышц напряжены. Из данной позиции уже невозможны боковые сдвиги нижней челюсти. Для этого ее нужно перевести сначала в центральную или переднюю окклюзию. Задняя окклюзия является крайним дистальным положением нижней челюсти при ее сагиттальных жевательных движениях.

Смыкание зубов, при котором нарушены формы и функция жевательного аппарата. Наблюдается при аномалиях, деформациях, заболеваниях пародонта, повышенной стираемости. При патологической окклюзии могут иметь место функциональная перегрузка пародонта, жевательных мышц, височно-нижнечелюстных суставов, блокада движений нижней челюсти.