



Тема: современные методы местного инъекционного обезболивания в стоматологии (*Интралигаментарная (внутрипериодонтальная) анестезия, интрасептальная анестезия, спонгиозная анестезия, поднадкостничная*).

Выполнил: Абдыев М.

Группа: СТР-443

Приняла: Шораев Б.И

▶ ПЛАН :

1. Введение

2. Классификация местных анестетиков:

3. Интралигаментарная (внутрипериодонтальная) анестезия

4. Интрасептальная анестезия

5. Спонгиозная анестезия

6. Поднадкостничная

9. Заключение

Литература

ВВЕДЕНИЕ

Безболезненность проведения стоматологических манипуляций многие столетия была лишь мечтой человечества. Открытие местно-анестезирующих свойств кокаина, синтез адреналина и других препаратов привели к разработке различных методик анестезии, показаний к их применению и определению противопоказаний. За прошедшие годы появились местные анестетики уже пятого поколения, а требовательность пациентов к безболезненному и комфортному проведению различных видов стоматологических мероприятий продолжает расти.

Классификация местных анестетиков:

- сложные эфиры (по силе действия - слабые):
анестезин (анесталгин), дикаин (тетракаин), новокаин (прокаин).
- амиды
 - по силе действия - средние:
лидокаин (ксикаин, ксилокаин, лигноспан, ксилонол),
тримекаин
(мезокаин), мепивакаин (карбокаин, мепивастезин,
скандонест, скандикаин), прилокаин (ксилонест);
 - по силе действия - сильные:
артикаин (ультракаин, септонест, альфакаин, брилокаин,
убистезин), бупивакаин (маркаин, дуракаин,
карбостезин), этидокаин

Название	Активност ь	Время действия, мин	МА+ВК (анестетик + констрикто р)	Токсичнос ть	Доза макс. (мг на кг) – МА+ВК
Новокаин	1	15-30	30-40	1	7-14
Лидокаин	4	30-60	120-130	2	4.5-7
Мепивакаин	4	45-90	120-360	2	4.5-6.6
Прилокаин	4	30-90	120-360	1	6-8
Артикаин	5	60	180	1.5	7
Бупивокаин	6	120-240	180-240	7	2-1

НАЗВАНИЕ АНЕСТЕТИКА

МАКСИМАЛЬНО ДОПУСТИМАЯ ДОЗА (МГ/КГ
МАССЫ ТЕЛА)

С вазоконстриктором

Без вазоконстриктора

- Новокаин
- Лидокаин
- Мепивакаин
- Прилокаин
- Артикаин (ультракаин)
- Этидокаин
- Тетракаин

14

7

7

4,5

6,5

4,5

8

6

75 (дети)

8

5,5

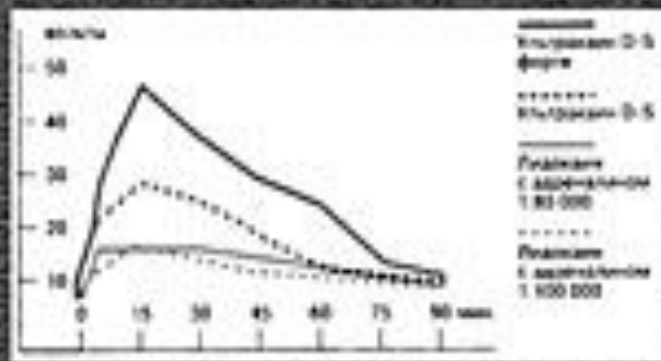
3

1,5

Глубина анестезии Показатели измерения порога раздражения электрическим током
 – степень переносимости (в вольтах)

Препараты лидокаина	Ультракаин ДС	Ультракаин ДС форте
15,9	28,7	48,5

Динамика анестезии Измерение порога раздражения до полного прекращения действия



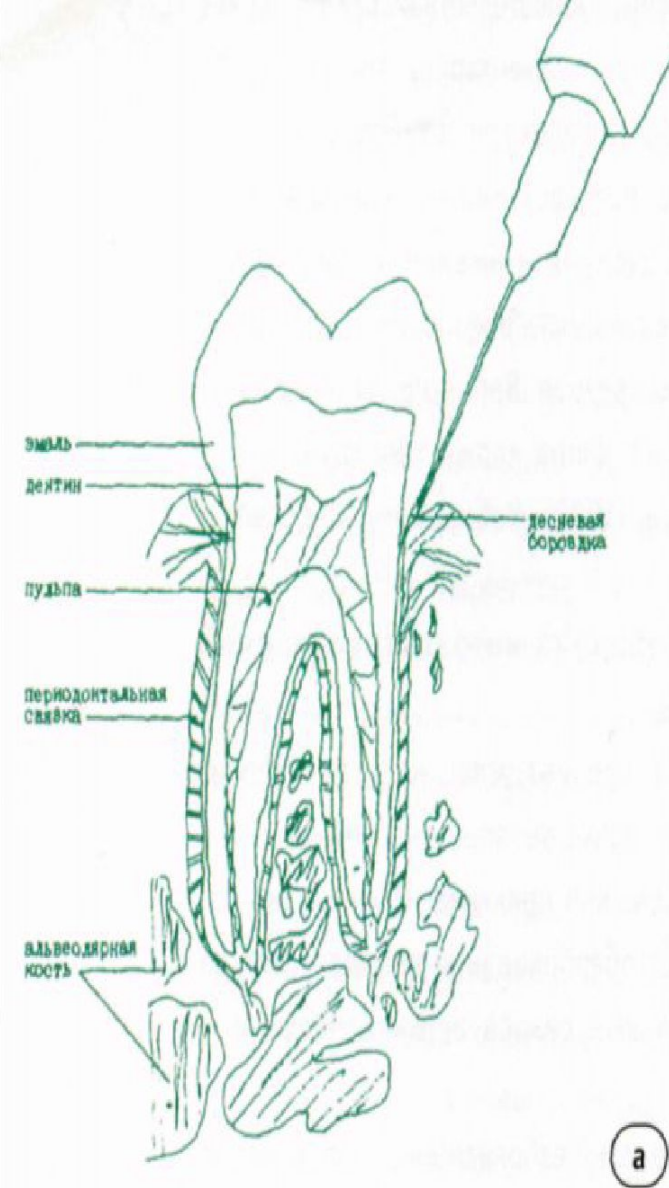
Латентный период Период времени до наступления анестезии (в сек.)
 после инъекции в Foramen mentale (по Szabo и др., 1988)

Лидокаин (адреналин 1:100 000)	Лидокаин (адреналин 1:80 000)	Ультракаин ДС (адреналин 1:200 000)	Ультракаин ДС форте (адреналин 1:100 000)
134,7 сек.	129,5 сек.	118,7 сек.	92,8 сек.

Рис. 2. Особенности артикаина, выделяющие его из группы амидов.

Надкостничная инъекция – это самый распространенный вариант, в практике называемый собственно «инфильтрационной анестезией». При обезболивании методом инфильтрации местный анестетик вводится непосредственно под слизистую в месте контакта с костью. Препарат должен продиффундировать сквозь губчатое вещество у верхушки корня зуба, чтобы попасть в терминальное нервное окончание.

Инъекция выполняется с вестибулярной и небной (язычной) сторон. Небная инъекция при оперативных и эндодонтических манипуляциях на зубах играет роль дополнительной, в отличие от основной – вестибулярной. По мнению многих авторов, правильное название традиционной инфильтрационной анестезии следующее: инфильтрационная вестибулярная параапикальная анестезия. Термин «параапикальная» означает, что если наружная ее мишень может быть неопределенной точкой на подвижной слизистой вблизи ее перехода в прикрепленную слизистую, то внутренней мишенью является проекция верхушки корня.



При использовании современных МА инфильтрационная анестезия обеспечивает эффективное обезболивание у 90 % пациентов в дозе 0,8–1,5 мл.

При обезболивании 11, 12, 13, 21, 22, 23-го зубов следует учитывать слегка дистальное отклонение вершины корня от оси зуба. Инъекция между центральными резцами может быть неудачной из-за выраженности у некоторых пациентов *spina nasalis*. Необходимо также помнить, что корень клыка является самым длинным. При анестезии верхних премоляров первый может потребовать дополнительной небной инъекции, так как его корни иногда располагаются далеко друг от друга. Кроме того, имеются указания, что этот зуб может получать иннервацию еще и от носонезного нерва.

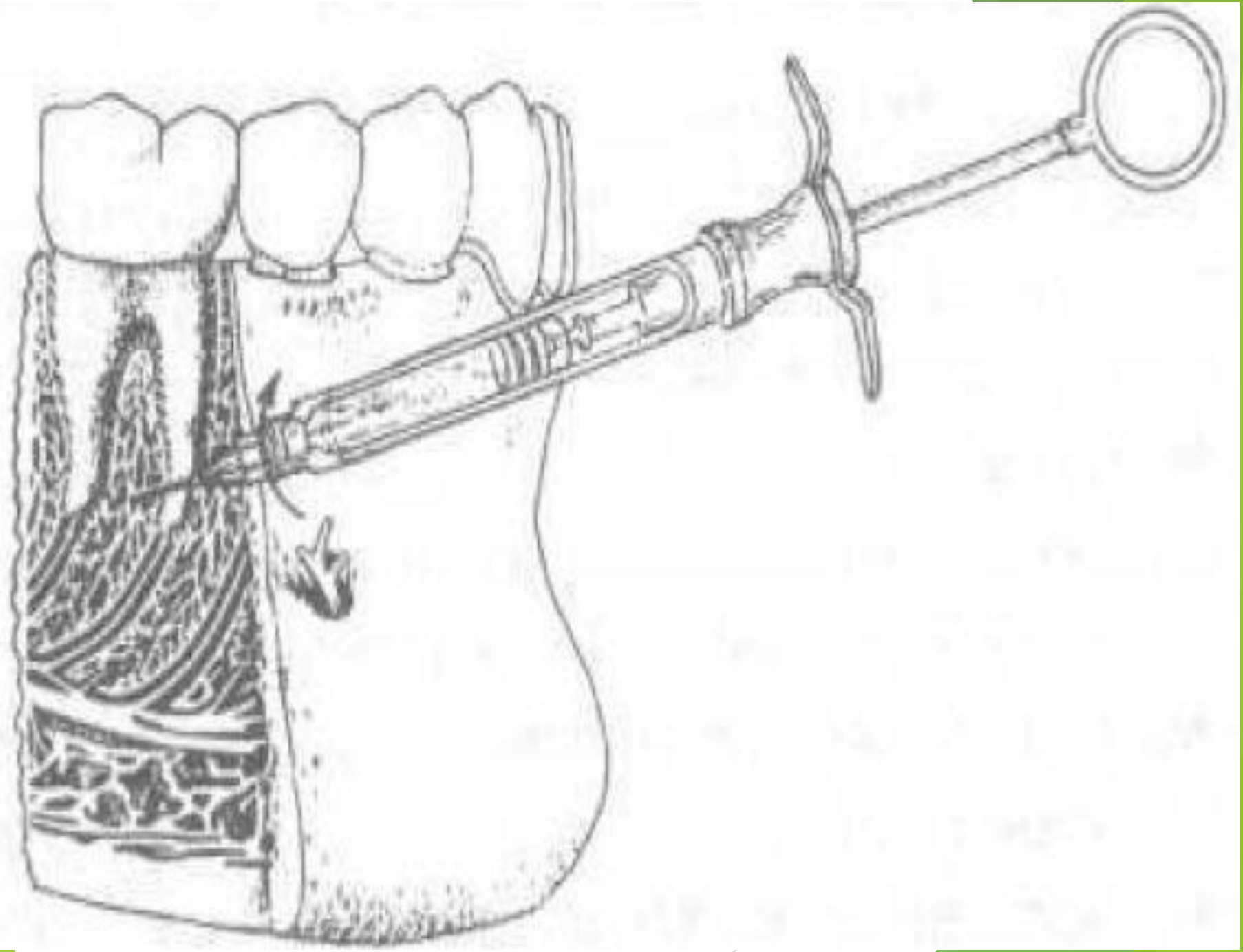
Сложность обезболивания верхних моляров, как и первого премоляра, также может заключаться в широком расхождении корней в щечно-небном направлении, куда могут внедряться бухты гайморовой пазухи. Инъекция в области моляров выполняется при полуоткрытом рте. Укол производится спереди от анестезируемого зуба, а затем игла продвигается назад и вверх до контакта с костью. Доза МА – 1–2 мл.

Инфильтрационная инъекция для 31, 32, 33, 41, 42, 43-го зубов, иннервируемых резцовым и ментальными нервами, выполняется по дну преддверия на несколько миллиметров под слизистую до кости. Глубокое введение может не создать обезболивания, так как в этом случае игла попадает в ментальную мышцу, где и образуется депо МА.

Целесообразность инфильтрационной анестезии нижних премоляров оспаривается в большинстве зарубежных руководств из-за большой толщины кортикальной пластинки альвеолярного отростка.

Спонгиозная анестезия имеет столетнюю историю и подразумевает введение МА-раствора в губчатое, спонгиозное вещество кости. Этот метод смог найти широкое клиническое применение только после изобретения специальных инъекторов для введения и канюль. В практической стоматологии имеется два способа спонгиозной анестезии, не требующих преодоления толстой кортикальной пластинки, а обходящих ее:

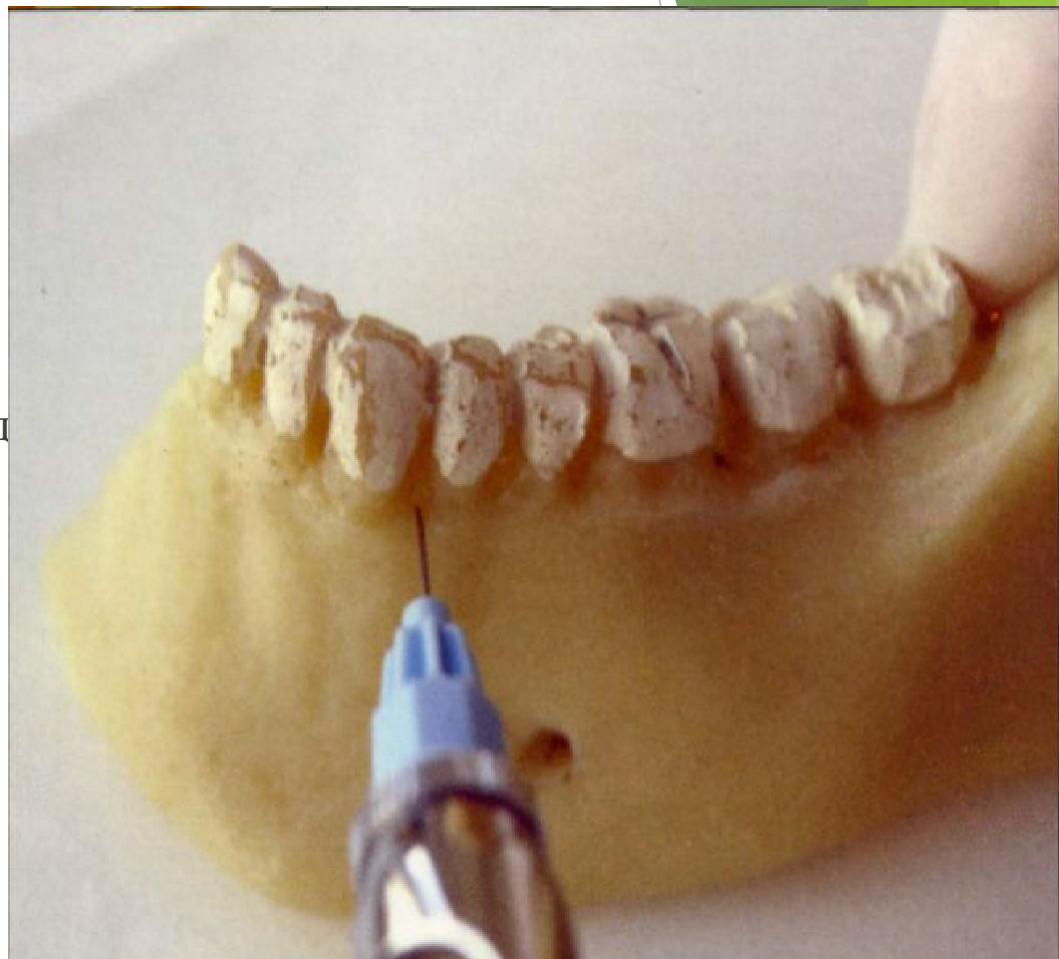
1) *Спонгиозная интрасептальная анестезия.* Применяются очень тонкая, диаметром 0,3–0,5 мм, длиной 8–12 мм игла и шприц с мультипликационным устройством, который может быть использован не только для спонгиозной, но и для традиционных инъекций. Игла вводится в основание дистального десневого сосочка относительно обезболиваемого зуба, около 2 мм ниже (выше) вершины сосочка в центре его под углом 45° к оси зуба. После достижения иглой межзубной перегородки (скос иглы направлен к кости) выпускается капля раствора, усилием прокалывается кортикальная пластинка и вводится 0,5–0,7 мл анестетика. В зависимости от количества корней инъекция повторяется с медиальной и/или дистальной стороны зуба. Анестезия ощущается сразу или не более чем через 0,5 минуты.



- ▶ 2) Спонгиозная интралигаментарная анестезия. Этот способ заключается во введении анестетического раствора в периодонтальную щель. Инъекция проводится вдоль шейки зуба через круговую связку с дистальной и/или медиальной стороны обезболиваемого зуба (в зависимости от количества корней, к каждому сосудисто-нервному пучку на глубину 1–3 мм.). Скос иглы нужно направлять к кости, обеспечивая спонгиозное распределение раствора. После произведенного щелчка иглу задержать в месте инъекции 7–10 секунд, обеспечивая тем самым условия для распределения местно анестезирующего раствора по периодонтальной щели.
- ▶ Преимуществами метода являются значительное уменьшение количества вводимого вещества, уменьшение травмы от укола и распространение анестезии только в нужной области.
- ▶ Недостатками являются возможное занесение инфекции с десневой борозды в периодонтальную щель, механическое и возможное цитотоксическое повреждение пародонта, а также некрозы, вызванные слишком сильным давлением при инъекции.

▶ Интрасептальная анестезия

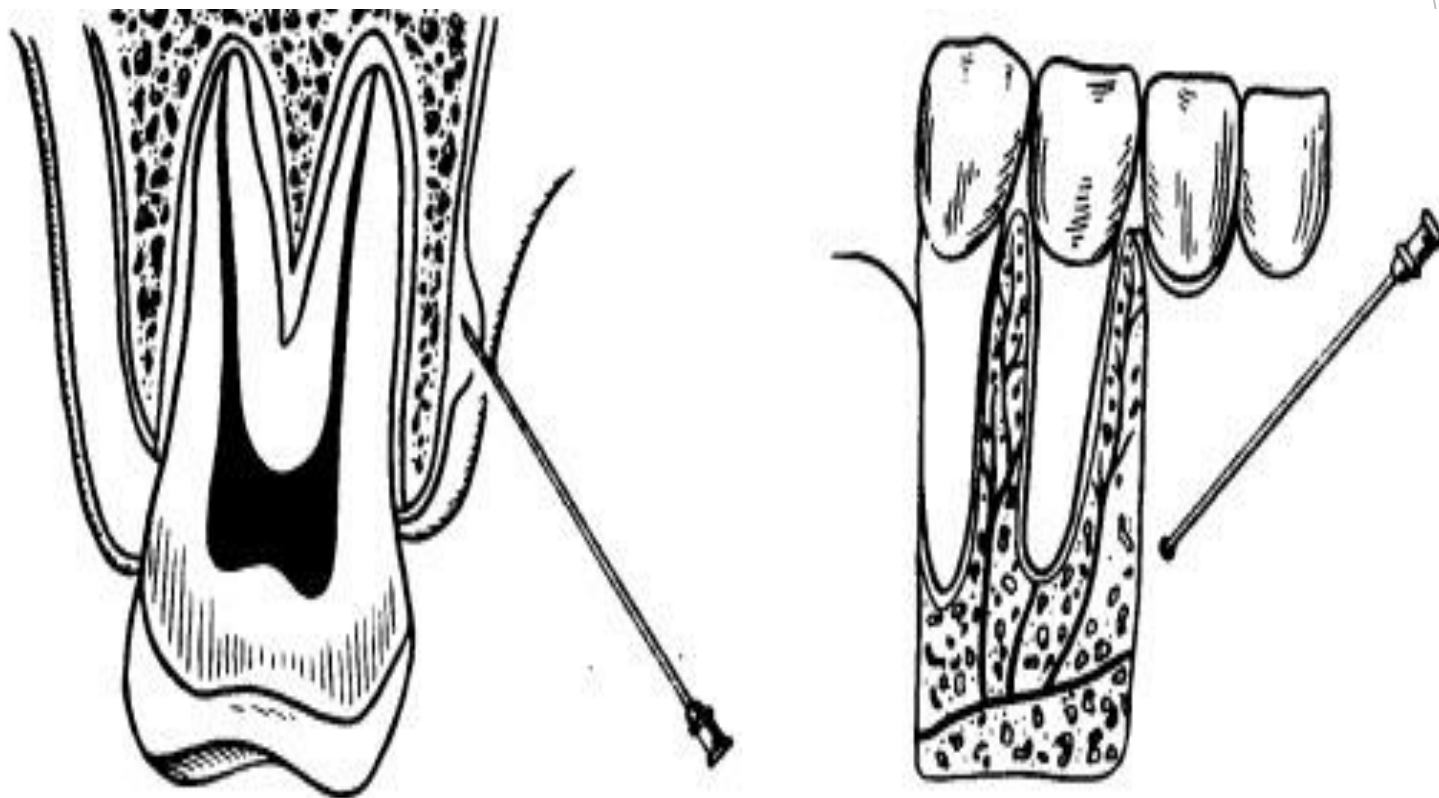
▶ Интрасептальная анестезия показана при проведении ограниченных вмешательств на пародонте отдельных зубов, в эндодонтии, препарировании зубов под коронки. При этой методике вкол иглы производят в вершину межзубной перегородки, под прямым углом к поверхности кости и вводят 0,2-0,4 мл раствора анестетика. Эффект анестезии достигается за счет распространения раствора по костномозговым пространствам. К недостаткам этой анестезии можно отнести инфицирование тканей в случае введения анестетика в очаге воспаления.



► Поднадкостничная анестезия

При поднадкостничном депонировании раствора анестетика повышается эффективность инфильтрационного обезболивания, так как улучшаются условия для диффузии обезболивающей жидкости к ветвям нервов. Для проведения поднадкостничной анестезии применяют короткую (до 30 мм), тонкую, острую иглу. Ее вкалывают между десневым краем и проекцией верхушки корня в месте перехода неподвижной слизистой оболочки десны в подвижную. Срез иглы должен быть обращен к кости. Прокалывают слизистую оболочку и вводят 0,5 мл раствора анестетика. Через 20-30 с прокалывают надкостницу, иглу располагают по отношению к длинной оси зуба примерно под углом 45 и несколько продвигают под надкостницей по направлению к верхушке корня зуба (рис. 20). Для введения раствора анестетика под надкостницу необходимо нажимать на поршень шприца значительно сильнее, чем при введении в клетчатку, расположенную над надкостницей.

С небной стороны поднадкостничную инфильтрационную анестезию проводят по той же методике, что и с вестибулярной стороны. Поднадкостничная анестезия является методом выбора, особенно при болезненных вмешательствах на пульпе зуба, когда обычная инфильтрационная анестезия бывает не всегда достаточно эффективной



Заключение

- ▶ Приведенные в статье сведения убедительно свидетельствуют о том, что: наиболее надежным местно обезболивающим препаратом при проведении различных стоматологических вмешательств в полости рта вне зависимости от применяемого типа обезболивания является 4 % раствор артикаина с адреналином (критерий – эффективность + безопасность);
- ▶ добавление вазоконстриктора в раствор местного анестетика значительно повышает эффективность обезболивания и пролонгирует действие препарата. Обезболивание таких вмешательств в полости рта, как препарирование твердых тканей зуба и депульпирование, проблематично, а порой и невозможно провести анестетиками, не содержащими вазоконстриктор;
- ▶ повышение концентрации адреналина в препаратах артикаина не приводит к значительному повышению эффективности обезболивания, поэтому целесообразно использовать концентрацию 1:200000;
- ▶ использование высокоэффективных препаратов группы артикаина позволяет во многих случаях заменить проводниковый метод обезболивания инфильтрационным.

Литература

Бизяев А.Ф., Иванов С.Ю., Лепилин А.В., Рабинович С.А.

Обезболивание в условиях стоматологической поликлиники. -

М.: ГОУ ВУНМЦ МЗ РФ, 2002. - 144 с.

Анисимов Е.Н., Зорян Е.В., Шугайлов И.А. Особенности действия карпулированных местных анестетиков и их сочетаний с вазоконстрикторами // Стоматология, № 6, 1997. – С. 25–29

<http://www.studfiles.ru/preview/1149071/page:2/>

http://medexpert.org.ua/modules/myarticles/article_storyid_735.html

<http://hirstom.ru/metodi-anesteziy/infiltratsionnaya-anesteziya>

<http://medbookaide.ru/books/fold1002/book1005/p59.php>