Развитие и функциональная анатомия органов мочевой системы

Развитие почек и мочеточника

- В эмбриогенезе выделяют три вида почек: пронефрос, мезонефрос, метанефрос.
- Пронефрос образуется из передних 8-10 сегментарных ножек мезодермы, сохраняется в течение 40 ч., в последующем участвуя в формировании мезонефроса и его протока.
- Мезонефрос развивается на основе предпочки на уровне 8-13 сомита, сохраняется в течении раннего эмбриогенеза, в его медиальной части закладываются гонады, а латеральные отделы постепенно дегенерируют.
- Метанефрос имеет двойное происхождение: секреторные компоненты (клубочки, проксимальные канальцы) дифференцируются из метанефрогенной ткани (бластемы-плотной мезенхимы), а экскреторные (собирательные канальцы, чашечки, лоханка мочеточник) из мезонефрального протока (Вольфова).

Аномалии развития почек

Аномалии количества	Положения, формы, ориентации	Дифференци-ровки структуры
Двустороняя арения	Дистопия (тазовая, грудная, подвздошная)	Дисплазия Поликистоз Дивертикул
Односторон- няя арения	Сращение	
Гипоплазия Добавочная Удвоение		

Развитие мочевого пузыря и уретры.

- Мочевой пузырь и мочеиспускательный канал развиваются из аллантоисно-мочевой части мочеполового синуса в виде шарообразного расширения его передней стенки на 7-8 неделе эмбриогенеза; к 12 неделе формируются три оболочки пузыря; к концу внутриутробного периода развития проток аллантоиса (урахус) облитерируется .

Аномалии развития мочеточников, мочевого пузыря

Количества	Строения, формы, расположения	Дифференци-ровки структуры
Агенезия	Стеноз, атрезия, эктопия устьев	Дисплазия Гипоплазия
Удвоение	Дивертикулы Мегацистис Мегауретер	Персистирование урахуса

Топография почек, их фиксирующий аппарат

- Почки располагаются забрюшинно, на уровне 12 грудного 2-3 поясничного позвонков, при дыхании амплитуда их движений составляет 2-5 см.
- К фиксирующему аппарату почек относят: почечное ложе; внутрибрюшное давление, жировое тело как часть забрюшинной жировой клетчатки, сосудистая ножка; связки брюшины, корни брыжейки ободочной кишки, почечная фасция, плотное прилегание увлажненных органов.

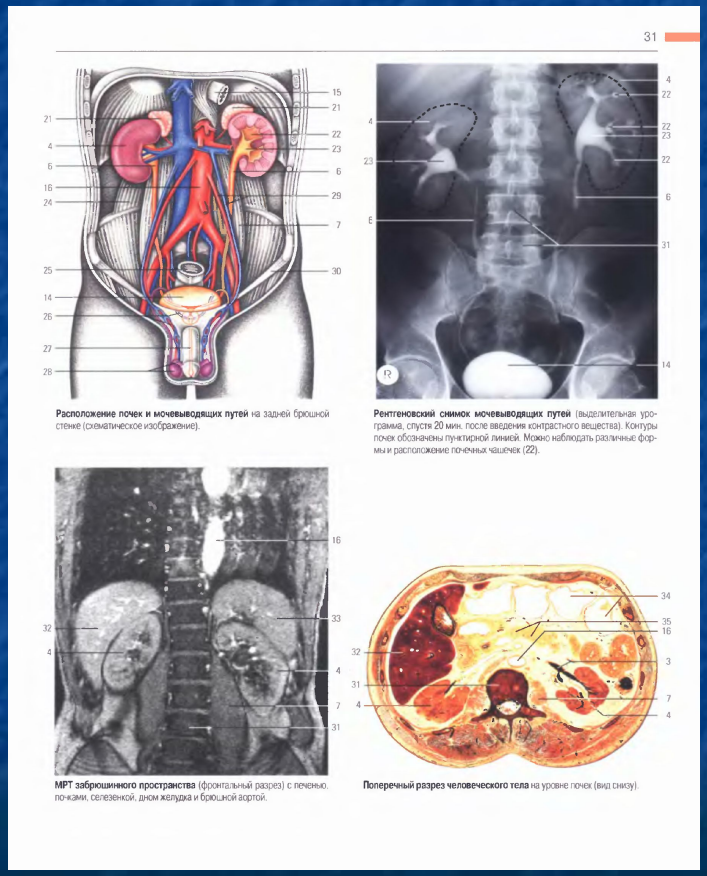

Особенности топографии почек

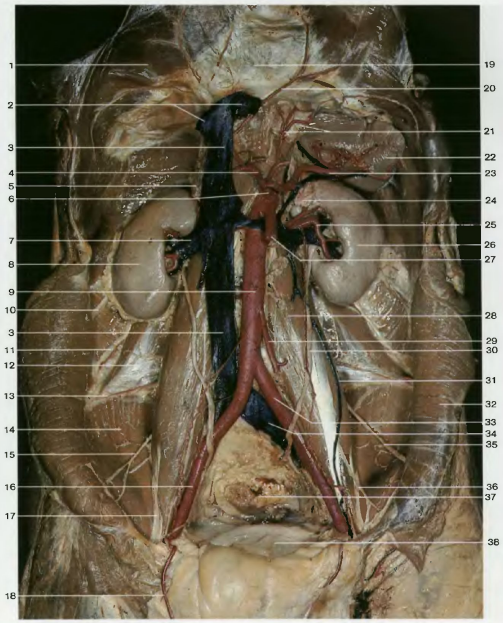

Истинное расположение органов забрюшинного пространства, мочеполовой системы
(вид спереди). Брюшина удалена. Красный = артерии; голубой = вены

1 Диафрагма
2 Печеночные вены
3 **Нижняя полая вена**
4 Общая печеночная артерия
5 Правый надпочечник
6 Чревный ствол
7 **Правая почечная вена**
8 Правая почка
9 **Брюшная аорта**
10 Подреберный нерв
11 Подвздошно-подчревный нерв
12 Квадратная поясничная мышца
13 Подвздошный гребень
14 Подвздошная мышца
15 Правый боковой бедренный нерв
16 **Наружная подвздошная артерия**
17 Бедренный нерв
18 Правая нижняя надчревная артерия
19 Сухожильный центр диафрагмы
20 Нижняя диафрагмальная артерия
21 Кардиальный отдел желудка и пищеводные ветви левой желудочной артерии
22 Селезенка
23 Селезеночная артерия
24 Левый надпочечник
25 **Левая почечная артерия**
26 Левая **почка**
27 Верхняя брыжеечная артерия
28 Большая поясничная мышца
29 Нижняя брыжеечная артерия
30 **Мочеточник**
31 Артерии и вена яичка
32 Поперечная мышца живота
33 Левая общая подвздошная артерия
34 Левая общая подвздошная вена
35 Боковой бедренный кожный нерв
36 Бедренно-генитальный нерв
37 Прямая кишка (отсечена)
38 Мочевой пузырь

311

Истинное расположение почки и поджелудочной железы. Передний корковый слой почки удален, видны почечная лоханка и сосочки

1 Печеночные вены
2 Передний и задний блуждающие стволы
3 Нижняя полая вена
4 Поясничная часть диафрагмы
5 Правые большой и малый внутренностные нервы
6 Чревный ствол
7 Чревные узлы и чревное сплетение
8 Верхняя брыжеечная артерия
9 Левая почечная вена
10 Правые симпатический ствол и узел
11 Брюшная часть аорты
12 Левый симпатический ствол
13 Пищевод (отсечен), левый большой внутренностный нерв
14 **Левый надпочечник**
15 Левая почечная артерия
16 Почечная лоханка
17 Почечный сосочек с малой почечной чашкой
18 Левая артерия яичка
19 Левый мочеточник
20 Большая поясничная мышца
21 Квадратная мышца поясницы
22 **Клубочек**
23 Приносящая клубочковая артериола
24 Клубочек
25 Радиальная корковая артерия
26 Дуговые артерии
27 Дуговые вены
28 Междольковая вена
29 Междольковая артерия
30 **Междолевые артерии** и **вены**
31 Капсулярные вены
32 Выносящая клубочковая артериола
33 **Прямые артериолы**
34 Извитые артерии почечной лоханки

1 Vv. hepaticae
2 Trunci vagales ant. et post.
3 V. cava inf.
4 Pars lumbalis diaphragmatica
5 Nn. splanchnici major et minor dext.
6 Truncus coeliacus
7 Plexus coeliacus et ganglii coeliaca
8 A. mesenterica sup.
9 V. renalis sin.
10 Gangl. et plexus mesentericum dext.
11 Pars abdominalis aortae
12 Truncus sympaticus sin.
13 Oesophagus et n. splanchnicus major sin.
14 Gl. **suprarenalis sin.**
15 A. renalis sin.
16 Pelvis renalis
17 Papilla renalis et calycis renalis minoris
18 A. testis sin.
19 Ureter sin.
20 M. psoas major
21 M. quadratus lumborum
22 **Glomerulus**
23 Arteriola glomerularis afferens (vas afferens)
24 Glomeruli
25 Aa. radiales
26 Aa. arcuatae
27 Vv. arcuatae
28 V. interlobularis
29 A. interlobularis
30 **A. et v. interlobulares**
31 Rr. capsulares
32 Arteriola glomerularis efferens (vas efferens)
33 **Arteriolae rectae**
34 Aa. pelvi renales

Клубочки (210x). Электронное сканирование, микрофотография, изображающая клубочки и подходящие к ним артерии

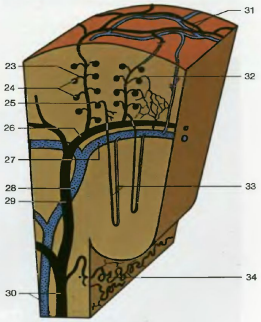

Строение сосудистой системы почки
(схема)

307

Структурно-функциональная единица почки- нефрон

- Нефрон представляет собой функциональную единицу, самостоятельно обеспечивающую специфические виды транспорта, результатом которого является образование первичной мочи (фильтрация в сосудистых клубочках) и вторичной мочи (реабсорбция жидкости в почечных канальцах).

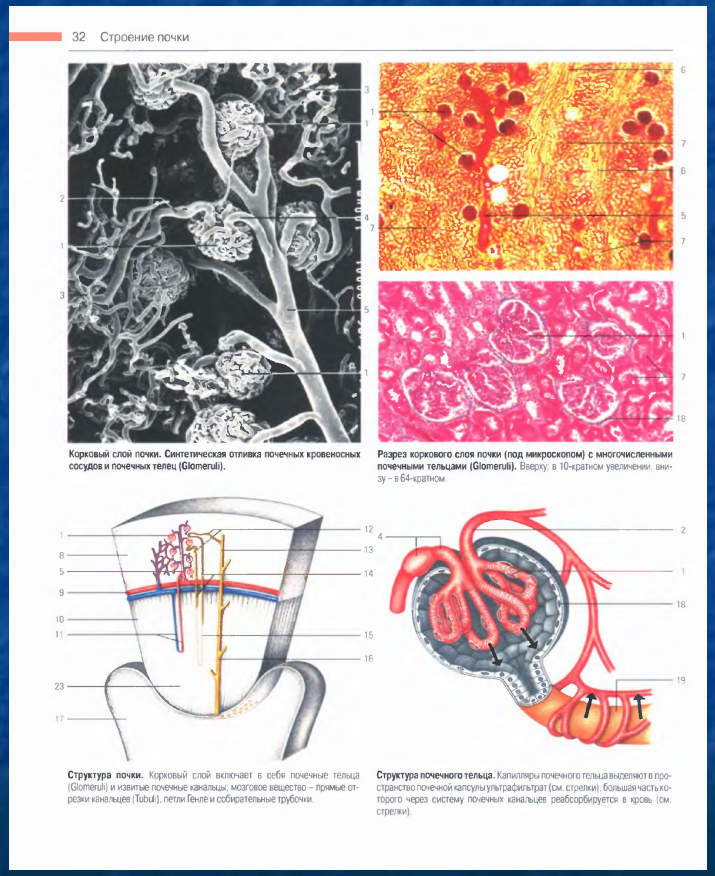

Кровеносная система коркового вещества почек

- Отходящая от аорты почечная артерия разделяется на 2-3-4 междолевых, дающих начало дуговым. От них в корковое вещество идут междольковые артерии, ветвящиеся на приносящие артериолы (с регулируемым сопротивлением), которые формируют капиллярный клубочек. Из него выходит выносящая артериола (с регулируемым сопротивлением), вторично разделяющаяся на капиллярную. околоканальцевую сеть.

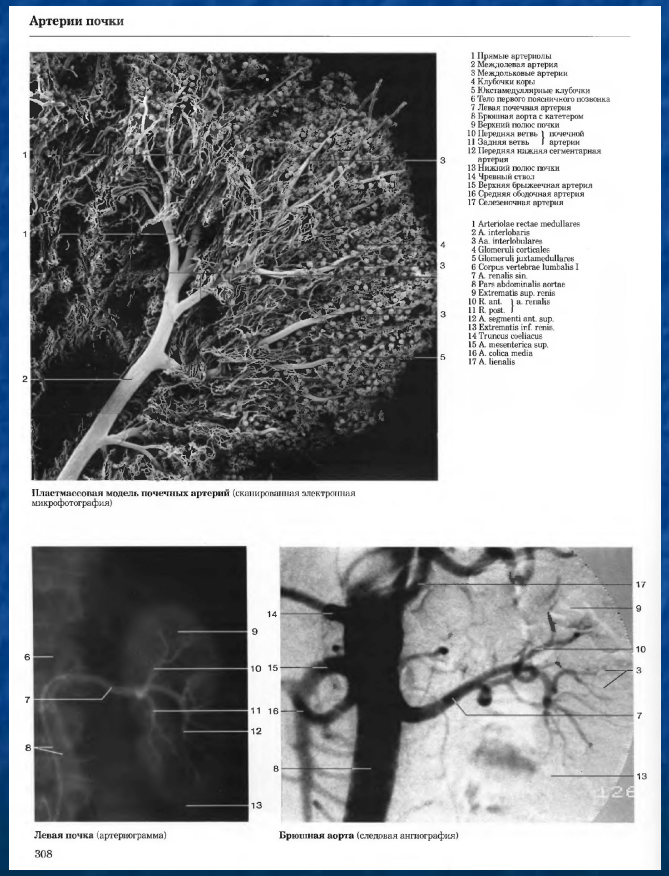

Кровеносная система мозгового вещества

- В мозговом веществе кровеносные сосуды представлены длинными капиллярами, (прямые артериолы), берущими начало от юкстамедулярных клубочков и идущими параллельно канальцам.
- Прямые артериальные сосуды делятся на тонкие веточки, впадающие в восходящие прямые венулы, возвращающие кровь в корковое вещество.
- Поскольку прямые сосуды проходят параллельно друг другу, а кровь течет в них в противоположных направлениях, на всем протяжении их контактирующих поверхностей создаются условия противоточной диффузии различных соединений.

Распределение почечного кровотока

Части почки	% веса почек	% кровотока	Скорость кровотока мп/г*мин
Корковое вещество	70	92	5,3
Мозговое вещество	20	7	1,4
Сосочек	10	1	0,4

Строение клубочкового фильтра и образование первичной мочи

- Интенсивный кровоток в корковом веществе, обуславливает высокую скорость клубочковой фильтрации, в результате которой образующиеся первичная моча представляет собой ультрафильтрат, не содержащий элементов крови, белка, сопоставимый с плазмой крови (170 л в сутки).
- Клубочковый фильтр (капсула нефрона, сосудистый клубочек, почечное тельце) состоит из трех мембранных слоев: эпителия капсулы с подоцитами, покрытыми гликокаликсом (система микрощелей не пропускающей крупные молекулы до1,5 н/м), базальной мембраной, состоящей из трехмерной сети гликопротеинов, несущих полианионный заряд (пропускает молекулы до 20-50 н/ м), фенестрированный эндотелий капилляров (пропускает молекулы до 50-100 н/м).
- Фильтрация в клубочковых капиллярах происходит пассивно, в результате разницы гидростатических давлений в клубочке, в просвете капсулы и онкотического давление капиллярной крови.

Анатомические механизмы регуляции клубочковой фильтрации

- В основе механизма саморегуляции клубочковой фильтрации лежит анатомическая особенность: конец восходящего колена петли Генли контактирует с сосудами в области полюса клубочка того же нефрона, где находится скопление высоких эпителиальных клеток (плотное пятно).
- Клетки стенок сосудов содержат фермент ренин, ращепляющий ангиотензин 1, который под воздействиеи другого фермента превращается в ангиотензин 2, регулирующего тонус почечных артериол и стимулирующий секрецию альдостерона, что приводит к снижению скорости фильтрации.

Анатомические механизмы реабсорбции

- В проксимальном извитом канальце всасывается обратно в кровь 65% фильтрата (электролиты, глюкоза, мочевая кислота и др.). Клетки его эпителия изнутри покрыты щеточной каемкой, увеличивающей площадь контакта мембраны с клубочковым фильтратом, а снаружи имеют отростки, переплетающиеся друг с другом- складчатый базолатеральный лабиринт, обеспечивающий клубочко-канальцевое равновесие; в прямом участке петли Генле каемка и складчатость эпителия уменьшается, что приводит к снижению транспорта воды и электролитов, но увеличивает секрецию органических кислот и оснований. В эпителии толстого восходящего колена петли Генле активно переносится Na + и не проникает вода, что обуславливает гипотоничность канальцевой жидкости.
- В дистальном извитом канальце из-за интенсивной абсорбции Na+ просвет канальца становится отрицательно заряженным относительно межклеточного пространства, благодаря чему обратное всасывание здесь уменьшается.

Мышечный аппарат почечных чашечек

- Через отверстие сосочка моча попадает в чашечно-лоханочный аппарат
- При диастоле продольная мышца чашечки и мышца поднимающая свод, приближает сосочек к чашечке, а мышца сжимающая свод и спиральная мышца чашечки расслабляются
- Сокращение сфинктеров, обуславливает создание под сосочком вакуума, благодоря чему моча моча из собирательных трубочек проникает в полость чашечки

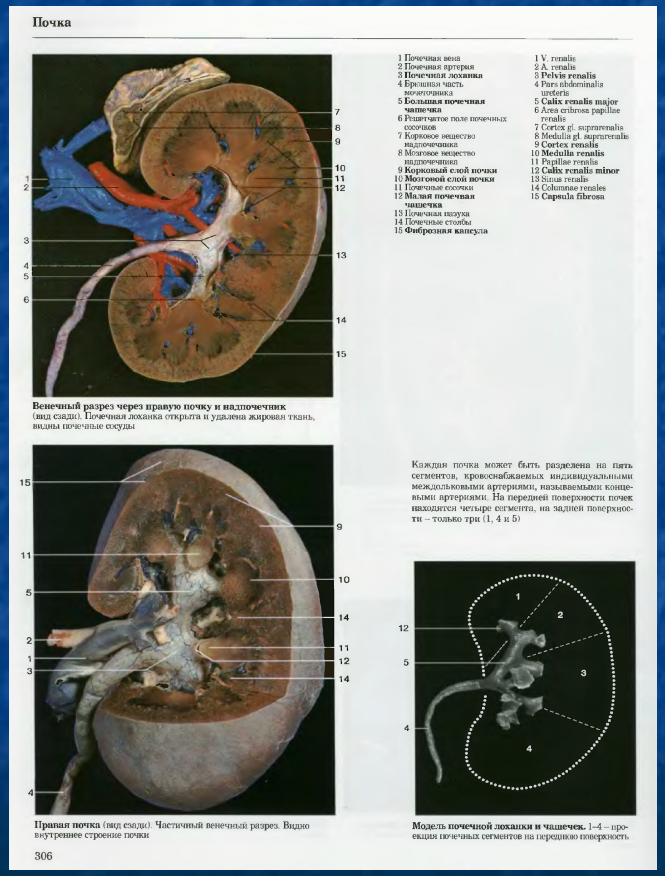

Анатомические основы уродинамики

- Наполнение и опорожнение чашечно-лоханочного аппарата происходит при синхронном действии его мышц. Лоханка продолжается в мочеточник, формируя лоханочно-мочеточниковый сегмент или проксимальный цестоид (до 1см), который является физиологическим сфинктером мочеточника, из-за мышечных клеток выполняющих роль «водителя ритма».

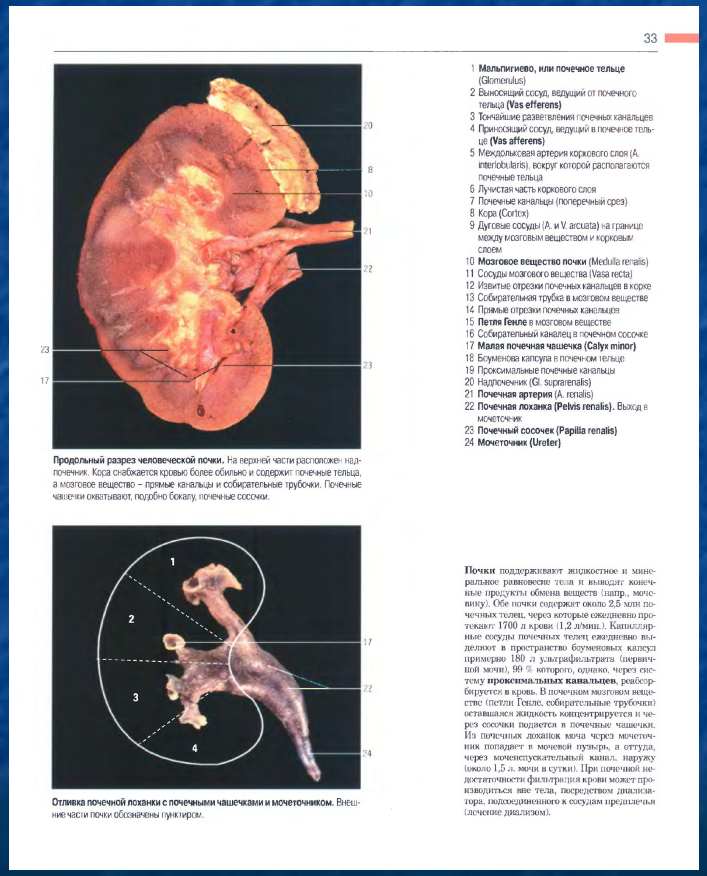

33

Продольный разрез человеческой почки. На верхней части расположен надпочечник. Кора снабжается кровью более обильно и содержит почечные тельца, а мозговое вещество – прямые канальцы и собирательные трубочки. Почечные чашечки охватывают, подобно бокалу, почечные сосочки.

1 **Мальпигиево, или почечное тельце** (Glomerulus)
2 Выносящий сосуд, ведущий от почечного тельца **(Vas efferens)**
3 Тончайшие разветвления почечных канальцев
4 Приносящий сосуд, ведущий в почечное тельце **(Vas afferens)**
5 Междольковая артерия коркового слоя (A. interlobularis), вокруг которой располагаются почечные тельца
6 Лучистая часть коркового слоя
7 Почечные канальцы (поперечный срез)
8 Кора (Cortex)
9 Дуговые сосуды (A. и V. arcuata) на границе между мозговым веществом и корковым слоем
10 **Мозговое вещество почки** (Medulla renalis)
11 Сосуды мозгового вещества (Vasa recta)
12 Извитые отрезки почечных канальцев в коркe
13 Собирательная трубка в мозговом веществе
14 Прямые отрезки почечных канальцев
15 **Петля Генле** в мозговом веществе
16 Собирательный каналец в почечном сосочке
17 **Малая почечная чашечка (Calyx minor)**
18 Боуменова капсула в почечном тельце
19 Проксимальные почечные канальцы
20 Надпочечник (Gl. suprarenalis)
21 **Почечная артерия** (A. renalis)
22 **Почечная лоханка (Pelvis renalis).** Выход в мочеточник
23 **Почечный сосочек (Papilla renalis)**
24 **Мочеточник (Ureter)**

Отливка почечной лоханки с почечными чашечками и мочеточником. Внешние части почки обозначены пунктиром.

Почки поддерживают жидкостное и минеральное равновесие тела и выводят конечные продукты обмена веществ (напр., мочевину). Обе почки содержат около 2,5 млн почечных телец, через которые ежедневно протекает 1700 л крови (1,2 л/мин.). Капиллярные сосуды почечных телец ежедневно выделяют в пространство боуменовых капсул примерно 180 л ультрафильтрата (первичной мочи), 99 % которого, однако, через систему **проксимальных канальцев**, реабсорбируется в кровь. В почечном мозговом веществе (петли Генле, собирательные трубочки) оставшаяся жидкость концентрируется и через сосочки подается в почечные чашечки. Из почечных лоханок моча через мочеточник попадает в мочевой пузырь, а оттуда, через мочеиспускательный канал, наружу (около 1,5 л. мочи в сутки). При почечной недостаточности фильтрация крови может производиться вне тела, посредством диализатора, подсоединенного к сосудам предплечья (лечение диализом).

Мочеточниково-пузырный сегмент

- Движение мочи по мочеточнику происходит перистальтчески, в связи с тем, что создаваемые его собственными мышцами зоны высокого и низкого давления чередуются, и только перед впадением в мочевой пузырь (дистальный цестоид) перистальтика падает.
- Мочеточниково-пузырный сегмент (интрамуральный отдел мочеточника) представлен пузырным кольцом, устьем мочеточника и частью пузырной мышцы формирующей дно сегмента, в т.ч. ее продольными волокнами идущими от его дна к шейке (детрузор), которые обуславливают косое прохождение мочеточников в пределах стенки пузыря и выполняют антирефлюксную защиту (обратный заброс мочи).
- Внутрипузырный отдел мочеточника выполняет функцию клапана: при повышении в нем гидростатического давления, клапан открывается и мочеточник прижимается к стенке мочевого пузыря. Продольные мышцы этого отдела участвуют в формировании поверхностного слоя пузырного треугольника.

Мочевой пузырь

- Мочевой пузырь представляет собой полый мышечный орган, стенки которого состоят из сети наружного и внутреннего слоев длинных, пластичных гладкомышечных волокон (детрузор).
- Скорость наполнения пузыря составляет 50 мл/час; при накоплении 150-250 мл появляются первые позывы к мочеиспусканию, а 250-500 мл наступает опорожнение.

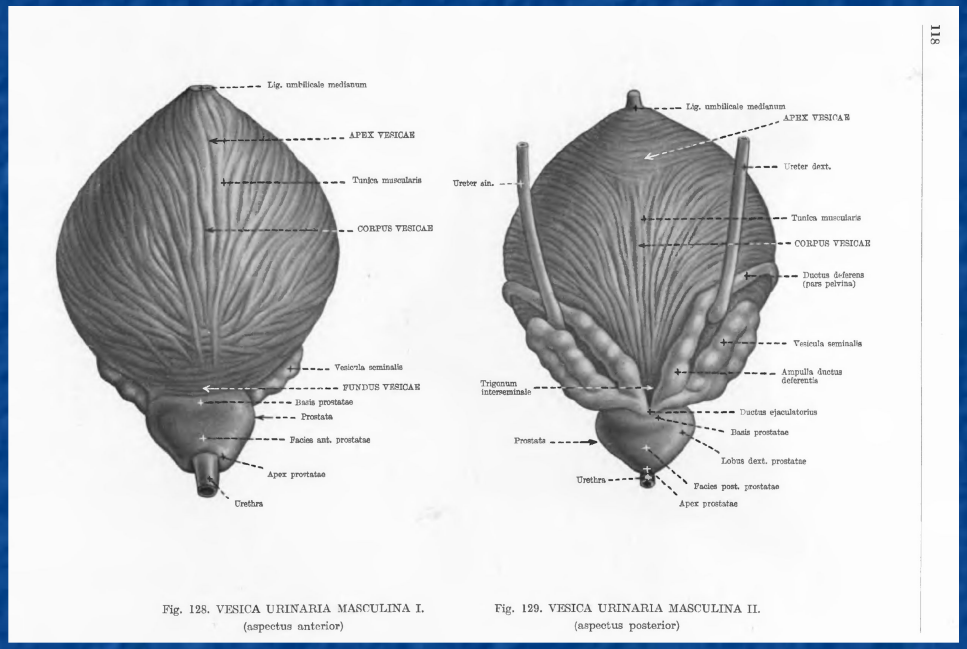

Fig. 128. VESICA URINARIA MASCULINA I. (aspectus anterior)

Fig. 129. VESICA URINARIA MASCULINA II. (aspectus posterior)

Мочевой пузырь: внутреннее строение
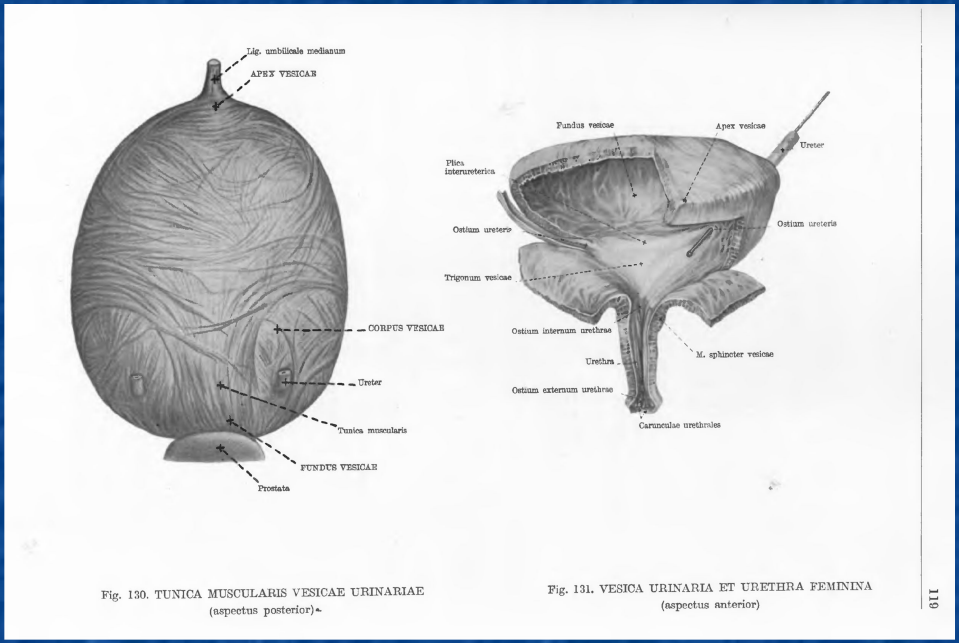
- В области основания пузыря (между косо открывающимися устьями мочеточников находится треугольной формы часть, где отсутствует рыхлая подслизистая основа (пузырный треугольник).
- В области верхушки треугольника утолщается средний круговой слой, образуя внутренний сфинктер мочевого пузыря.
- Его расслабление наступает только в результате сокращения детрузора.